

ANGIOLOGÍA

VOL. XX

SEPTIEMBRE-OCTUBRE 1968

N.º 5

El tratamiento quirúrgico de las varices del miembro inferior basado en el diagnóstico venográfico causal

CARLOS J. SAN ROMAN

Servicio de Cirugía N.º 3. Hospital San Roque, Córdoba. (República Argentina)

El error casi universal de reducir el tratamiento quirúrgico de las varices del miembro inferior a la práctica rutinaria de técnicas «standard» de ligadura y fleboextracción de una o de ambas safenas y, ocasionalmente, ligaduras extra o subfasciales de venas comunicantes (supuestas, aunque no probadamente, insuficientes) es la principal causa del alto tanto por ciento de fracasos que grava los intentos destinados a curar en forma definitiva tan mortificante e invalidante mal. Y tal error se perpetúa aferrado a la también casi universal creencia de que los datos aportados por la semiología clínica, complementados por las pruebas clásicas y sus posteriores modificaciones, bastan por sí solos para fundamentar una acción terapéutica efectiva.

Como conocimiento previo básico hay que recordar que las varices del miembro inferior, vale decir las dilataciones de sus venas superficiales que aparecen o se acentúan en la posición erecta, pueden obedecer a distintas causas patogénicas (Cuadro I). De entre ellas nos ocuparemos de la forma más común, las catalogadas etiológicamente como «esenciales o primarias», pero que desde el punto de vista fisiopatogénico son «secundarias o sintomáticas» por ser consecuencia de reflujos o corrientes venosas invertidas procedentes en un 95 % de los casos de troncos venosos profundos permeables y suficientes (Cuadro II).

Estos reflujos pueden originarse en cualquier confluencia venosa cuyos afluentes adquieran distinto nivel o gradiente tensional al adoptarse el ortostatismo si a ello se agrega la insuficiencia de la válvula ostial del afluente hipotensional. Así originados, se vehiculizan por el propio tronco de la vena y/o por algunas de sus tributarias que también ha perdido su suficiencia o capacidad de encauzamiento unidireccional de la sangre, continuando su desplazamiento retrógrado hasta

el nivel donde contiene una válvula suficiente y/o la incrementada presión del flujo sanguíneo normal. En este punto provocan en los troncos y/o en la red venosa regional superficial una dilatación cuyo grado y extensión vienen regulados por la propia presión del reflujo, así como por el límite máximo de repleción de estos vasos y piel contigua. Por último, la sangre estancada busca regresar a los colectores profundos por vía de venas comunicantes y colaterales vecinas.

Captado en la totalidad de su ciclo fisiopatológico, en todo reflujo venoso pueden distinguirse desde profundidad a superficie cuatro diferentes sectores que constituyen un esquema anatomoquirúrgico universal, por ser siempre válido cualquiera que sea su ubicación topográfica en la pierna (figs. 1, 2 y 3).

CUADRO I

DILATACIONES DE LAS VENAS SUPERFICIALES DEL MIEMBRO INFERIOR

Formas patogénicas

- I) **Primitivas:** La dilatación es debida a una alteración funcional u orgánica de la propia pared venosa, permaneciendo normal el aflujo sanguíneo.
- II) **Secundarias o sintomáticas:** La dilatación es debida a una sobrecarga venosa por aumento del aflujo sanguíneo:
 - a) de sangre venosa,
 - por reflujos

}	con eje colector profundo normal
}	con eje colector profundo insuficiente: <ol style="list-style-type: none">— avalvulación congénita.— secuela postflebitica.
 - por corrientes derivativas: eje colector profundo obliterado en la parte superior del miembro y/o bloqueo de las vías pelvianas del drenaje venoso:
 - malformación congénita.
 - secuela postflebitica.
 - por función supletoria: eje colector profundo obliterado en todo el miembro o en su parte inferior únicamente.
 - malformación congénita.
 - secuela postflebitica.
 - b) de sangre arterial,
 - por fístula arteriovenosa, congénita o adquirida.

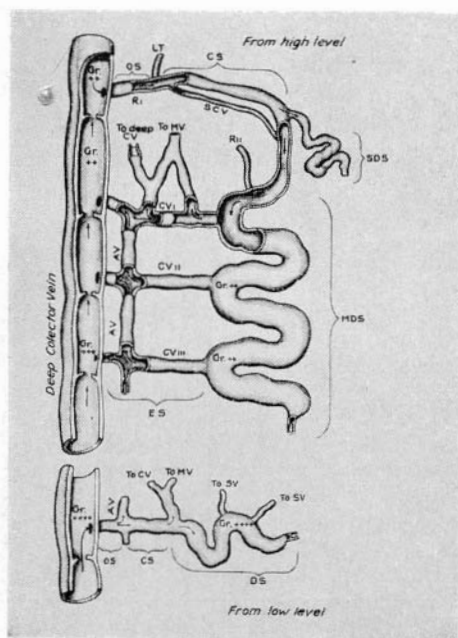


FIG. 1

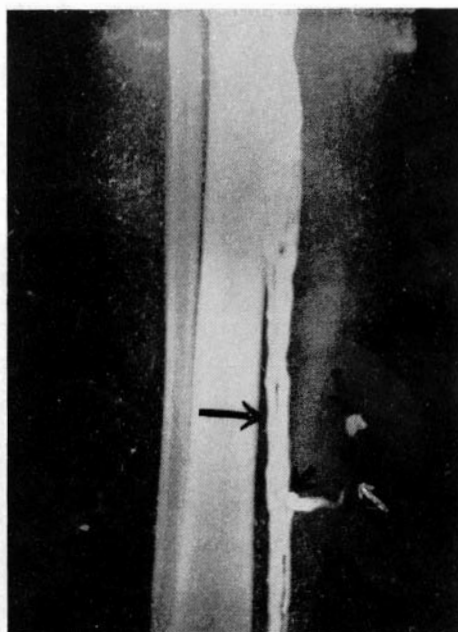


FIG. 2

FIG. 1. Esquema universal de los reflujo venosos con sus diferentes sectores, según procedan de un nivel alto (Arriba) o bajo (Abajo). Referencias: OS, sector de origen; LT, última tributaria; CS, sector de canalización; SCV, vena colateral superficial; Ri, reflujo principal; SDS, sector de dilatación secundaria; MDS, sector de dilatación principal; CV, vena colateral profunda; CVI, CVII, CVIII, venas comunicantes; AV, venas anastomóticas; Gr, gradiente tensional; ES, sector de vaciamiento; SV, venas superficiales; Rii, reflujo secundario.

FIG. 2. Venografía luminal selectiva profunda y comunicante competencial (Cuadro IV) mostrando con claridad los tres primeros sectores de un reflujo procedente de un nivel bajo (comunicante del tercio medio de la pierna). Corresponde exactamente al esquema inferior de la figura 1. Los troncos profundos son permeables.

a) **Sector de origen.** Corresponde al segmento terminal de la vena refluyente comprendido entre el colector profundo y la última tributaria. En él radica la causa determinante del reflujo (insuficiencia ostial), por lo que adquiere carácter de único, exclusivo e irremplazable (ver luego). Por encontrarse situado en la profundidad carece de toda traducción clínica y su eliminación, por fuerza quirúrgica, constituye la única seguridad de terminar con el reflujo que en él se origina.

b) **Sector de canalización.** Se extiende desde la última tributaria hasta el punto donde se inicia la dilatación venosa provocada por estancamiento del reflujo. Sólo constituye una vía expedita para la progresión retrógrada de la sangre; pudiendo ser único, doble o complejo (ver luego). Su identificación clínica es muchas veces posible por el examen directo o pruebas específicas (Schwartz directa o invertida) siempre que se cuente con determinadas condiciones favorables: trayecto usual, ausencia de adiposidad excesiva, edema crónico, etc. Incluso siendo único puede rehacerse por venas colaterales o de la red vecina si quedó anula-

CUADRO II

FORMAS PATOGENICAS DE LAS VARICES POR REFUJOS (Eje colector profundo normal)

1. Provenientes desde el eje colector profundo, vía safena interna, externa, anterior, comunicantes, afluentes no usuales, etc.
2. Provenientes del eje colector profundo canalizados por otro tronco profundo (femoral profunda, circunfleja externa).
3. Provenientes desde un tronco superficial suficiente y canalizados por una de sus ramas.
4. Provenientes desde las venas abdominales superficiales (circunfleja ilíaca y subcutánea abdominal) y canalizados por un tronco safeno insuficiente (interna, accesoria, anterior) con suficiencia de la válvula ostial.
5. Provenientes desde las venas pelvianas, glúteas, etc. y vehiculizados por venas no usuales de la cara posterior del muslo, persistencia de la disposición embrionaria (vena cordinal posterior).
6. Provenientes desde un tronco profundo suficiente (femoral profunda) y vehiculizados por una de sus ramas.

CUADRO III

POSIBILIDADES DE ERROR EN LA HOMOLOGACION SEMIOLOGICO CAUSAL Trendelenburg positiva directa = Insuficiencia ostial de la safena interna

1. Reflujos originados en una safena anterior, accesoria (doble) o externa, cuando ellas desembocan directamente en la femoral común.
2. Reflujos canalizados por la femoral profunda.
3. Reflujos originados en una tributaria del tronco suficiente de la safena interna.
4. Reflujos originados en el tronco de la femoral profunda y canalizados por una o más tributarias insuficientes del mismo.
5. Varices paradójicas, cuando la anastomótica alcanza el tronco de la safena a nivel muy alto.
6. Reflujos originados en las venas abdominales superficiales, desembocando éstas directamente en la femoral común.
7. Reflujos originados en las venas anteriores pero desembocando éstas en el cayado de la safena o en un golfo al lado del mismo, en todos los casos con suficiencia de la válvula ostial.
8. Reflujos procedentes de las venas glúteas y pélvicas y canalizados por una vena no usual de la cara posterior del muslo, persistencia de la disposición embrionaria (vena cordinal posterior).

do por un proceso espontáneo (flebotrombosis) o provocado (esclerosis medicamentosa) o por acción quirúrgica (ligadura, resección) (fig. 4).

c) **Sector de dilatación.** Es la consecuencia visible del reflujo. Se constituye a expensas de un segmento del tronco mismo de la vena refluyente y otras venas de la red superficial vecina que con él se anastomosan por medio de ramas insuficientes. No siempre es único ni tampoco privativo de un solo reflujo, pudiendo estar alimentado por dos o más de ellos. Como el anterior llegará a rehacerse de modo espontáneo con venas de la vecindad si resultara destruido (flebitis, esclerosis, cirugía), permaneciendo intacto su sector de origen o un segundo o tercer reflujo que lo determinaba.

d) **Sector de vaciamiento.** Involucra las venas comunicantes, colaterales y anastomóticas subaponeuróticas vecinas al sector de dilatación. Si bien carece de individualidad anatómica definida, desde el punto de vista fisiopatológico encuentra su razón de ser en la necesidad que tiene el reflujo de reingresar en el eje colector profundo. Tal reingreso no siempre puede materializarse por la o las comunicantes que parten del sector de dilatación sino que muchas veces precisa buscar su gradiente tensional en estratos más altos del referido eje, sirviéndose para ello de las colaterales y anastomóticas propias de las comunicantes (fig. 1). Importa destacar aquí que la dilatación operada en estas venas por un gran caudal de vaciamiento puede volverlas insuficientes y, por tanto, origen y canalización de reflujo secundarios que se manifestarán, tan pronto se produzca la depleción del sector de dilatación que contribuían a drenar (fig. 3).

De todo lo anterior se deduce con claridad que una simple y fácil acción terapéutica, cruenta o incruenta, proyectada exclusivamente sobre los sectores de canalización y de dilatación puede hacer desaparecer de modo temporal las varices. Pero

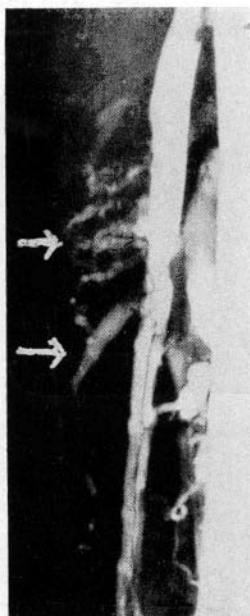


FIG. 3

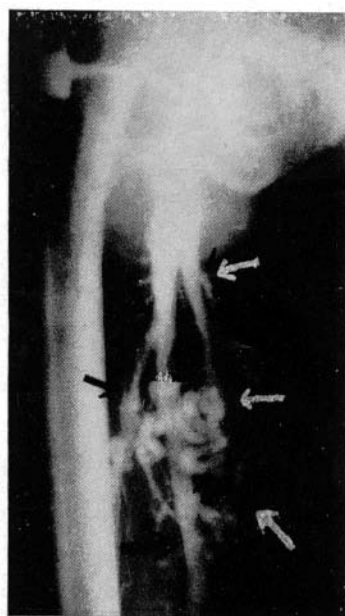


FIG. 4

FIG. 3. Venografía que objetiva la realidad fisiopatológica del sector de vaciamiento (fig. 1, ES) de un reflujo venoso procedente de un nivel alto (válvula ostial de la safena interna), opacificado desde profundidad a superficie debido a la depleción de su correspondiente sector de dilatación, lograda con la acción constrictiva de un lazo colocado por arriba de la rodilla.

FIG. 4. Venografía mostrando el nuevo desarrollo del sector de canalización posteriormente a la esclerosis del tronco safeno.

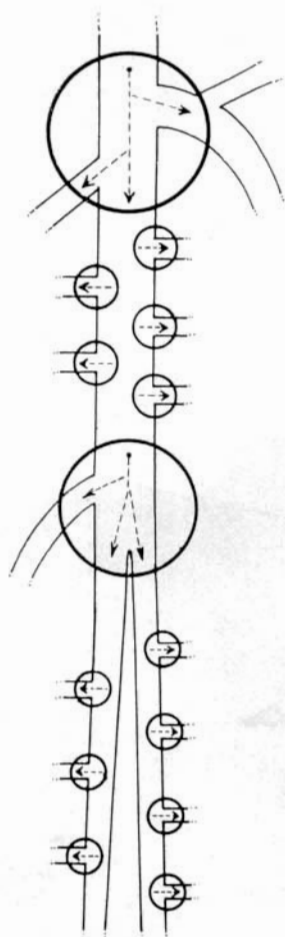


FIG. 5. Una práctica sistematización de los múltiples confluente venosos de la pierna con vistas a la aplicación complementada de las distintas técnicas venográficas: confluente superior o safenofemoral (círculo mayor); confluente inferior o safenopoplíteo (círculo menor); confluente restante o de las venas comunicantes (conjunto de los pequeños círculos).

si lo que se busca es alcanzar un éxito definitivo será necesario de modo primordial y sin excusa suprimir quirúrgicamente el o los sectores de origen obrantes en cada caso, para luego tratar los restantes en forma complementaria.

Pero, como ya dejamos establecido, no existe medio clínico alguno que permita localizar un sector de origen con la exactitud topográfica requerida para hacer posible una búsqueda operatoria precisa a la vez que inocua. Tal desideratum sólo puede ser alcanzado por medio de diagnóstico venográfico causal (31). Ahora bien, la extrema complejidad del sistema venoso de la pierna, en especial en lo referente al elevado número de confluente susceptibles de convertirse en orígenes de reflujo, imponen en la práctica la utilización de dos y hasta más técnicas venográficas en un mismo miembro ya que, lamentablemente, no contamos por ahora con ninguna capaz de explorar válidamente todos y cada uno de los confluente.

Estos dos hechos, silencio clínico del sector de origen y multiplicidad de las confluente venosas donde pueden asentar, traen aparejada la necesidad del diagnóstico venográfico sistematizado si se pretende efectuar una cirugía certeramente causal de las varices (32).

En efecto, una prueba de Trendelenburg positiva directa sólo permite colegir que el reflujo proviene de los estratos más altos del miembro pero en modo alguno asegurar que su sector de origen esté localizado en el segmento ostial de la safena interna. En el Cuadro II se detallan algunas de las posibilidades de error que trae aparejada esta precipitada equiparación clínico-causal en el área del confluente superior o safeno-femoral (fig. 5). Frente a tal falacia clínica, la venografía troncular competencial alta (7, 16) (Cuadro IV) es el único medio capaz de confirmar con ob-

jetiva certeza la insuficiencia ostial, mostrando de manera simultánea el exacto caudal de reflujo, así como el sector de canalización seguido por el mismo (fig. 6-B). En otros casos, al advertir anticipadamente la suficiencia de la válvula (fig. 6-A), evitará el torpe error de ligar una desembocadura normal, lo que

agravaría aún más el desequilibrio venoso existente. En un tercer grupo de varicosos la venografía troncular competencial alta descubre un sector de origen no usual (fig. 6-D), único o coexistiendo con insuficiencia de la safena, doble (fig. 6-C), anterior (fig. 6-E), circunfleja externa (fig. 6-F). Casi huelga agregar que todo sector de origen no usual suele constituirse, por ser clínicamente insospechable, en causa de pertinaces recidivas.

Como complemento, la venografía troncular competencial alta revela insuficiencias de las venas femorales superficial y profunda (fig. 6-G y H), no detectables por el mero examen clínico. La primera, al perder su función de amortiguador frente al impacto tensional ortostático, posibilita el recargo de todo el estrato inferior del sistema venoso profundo; la segunda, por su real condición de comu-

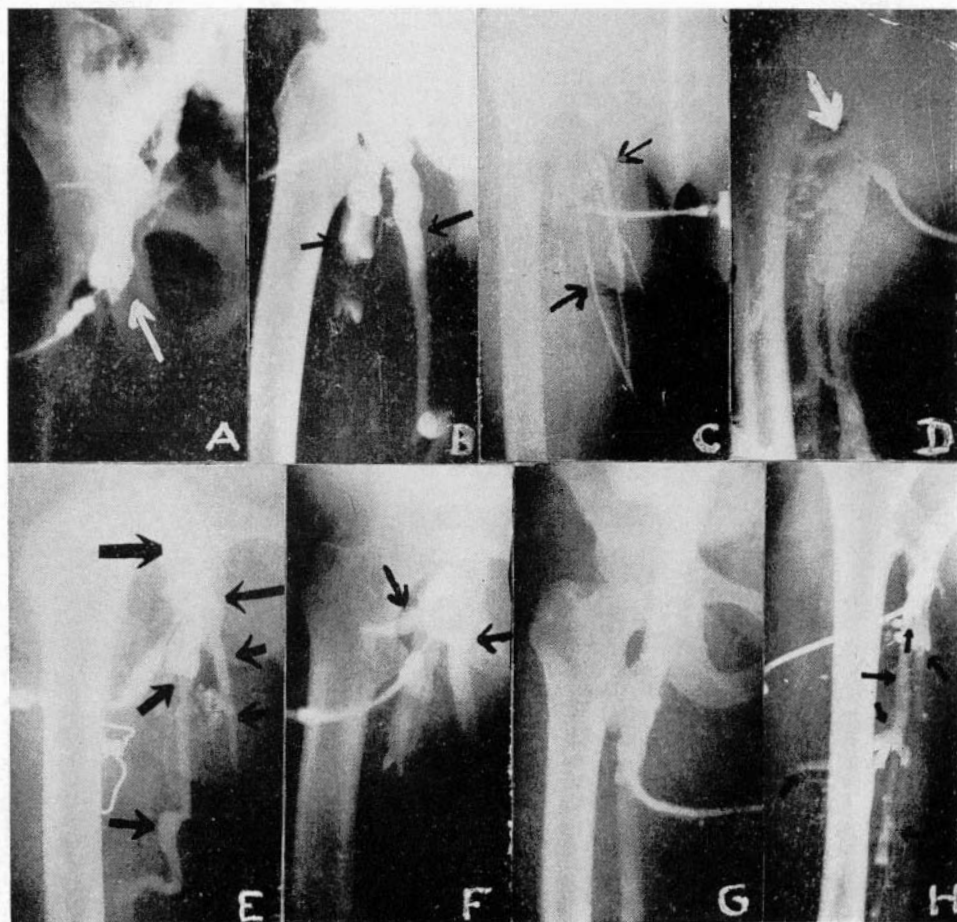


FIG. 6. Venografías trónculo competenciales altas (Cuadro IV y texto).

CUADRO IV

CLASIFICACION DE LAS VENOGRAFIAS de acuerdo con sus objetivos fisiopatológicos

- I. **Luminales:** Informan sobre la luz o calibre útil de los troncos venosos.
Condiciones técnicas comunes: enfermo en decúbito e inyección distal.
- a) Indiscriminadas
 - b) Selectivas: superficial
 - { de los troncos
 - { de una rama
 por inyección directa.
 - profunda
 - { directa, por punción de un tronco profundo
 - { indirecta, por inyección de una vena superficial distal, lazos escalonados que obligan encauzar el contraste por los troncos profundos (**Massell-Ettinger**).
- II. **Competenciales:** Informan sobre la suficiencia válvulo-parietal.
Condiciones técnicas comunes: posición en pie, inyección proximal y esfuerzo abdominal.
- a) Tronculares
 - { alta, inyección de la vena femoral común
 - { baja, inyección en la vena polítea
 - b) De las comunicantes. Al practicar la venografía luminal selectiva profunda se pone a prueba la suficiencia de las distintas comunicantes por medio de un esfuerzo abdominal o tos provocada mientras el medio de contraste progresa centripétamente por los colectores profundos.

CUADRO V

VENAS COMUNICANTES DE LA PIERNA

Tipos anatómicos

1. Directas desde colector superficial a colector profundo.
2. Directas desde red superficial a colector profundo.
3. Directas desde colector superficial a colateral de colector profundo.
4. Directas desde red superficial a colateral de colector profundo.
5. Indirectas o transmusculares.
6. Dobles (directa-indirecta).
7. Complejas por anastomosis con venas colaterales o musculares (arco de Braum).

Según su topografía

1. Internas: tercio superior (tipo 1); tercio medio (tipos 1, 2 y 7); tercio inferior (tipos 1 y 2).
2. Posteriores: tercio superior (tipo 5, 6 y 7); tercio medio (tipos 1, 3 y 4); tercio inferior (tipos 1 y 2).
3. Anteroexternas: (todas tipo 2).

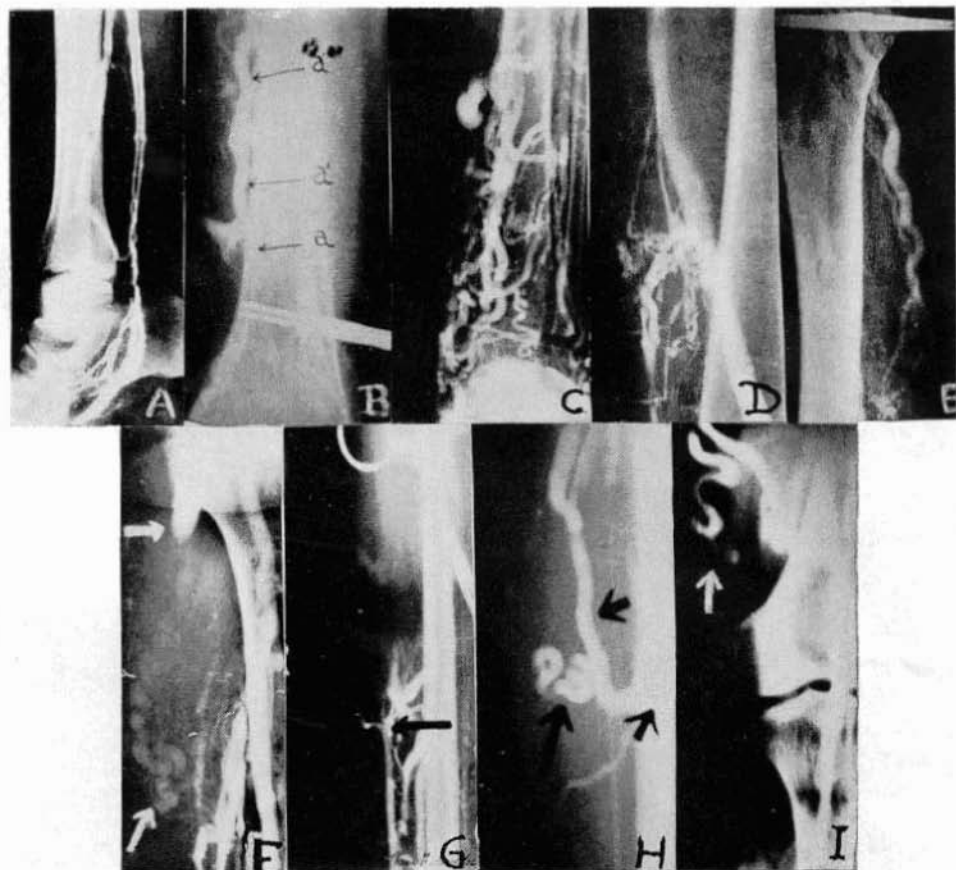


Fig. 7. Venografías luminales selectivas profundas y comunicante competenciales (Cuadro IV y texto).

nicante posterior externa alta del muslo, puede convertirse en sector de origen para reflujos que se exteriorizarán en las correspondientes caras del muslo.

Destaquemos, por último, que la negatividad de las venografías troncular competencial alta coincidiendo con una evidente prueba de Trendelenburg positiva directa justifica y otorga valor al uso de las técnicas complementarias, con el fin de dilucidar el origen de los reflujos no procedentes del eje colector profundo (33) (Cuadro II).

Frente a un Trendelenburg positivo, inverso o doble, como causa o concausa de las varices existentes son incriminadas una o más comunicantes insuficientes, las cuales pueden radicar desde el tercio medio del muslo hasta el tobillo. Procurando su más precisa localización, por lo habitual se recurre al Trendelenburg segmentario, Pratt y otras pruebas similares, cuyas determinaciones se basan en las manifestaciones del sector de dilatación, meta diagnóstica que sólo puede

CUADRO VI

**DISCRIMINACION DE LA CASUISTICA BASADA EN EL
DIAGNOSTICO VENOGRAFICO CAUSAL
(Total de casos: 227)**

I. Según procedencia del reflujo:

a) Del confluente superior: 179 (79 %)	
— exclusivos	108 (47 %)
— concomitante con inferior	38 (17 %)
— concomitante con lateral	20 (9 %)
— concomitante con ambos	13 (6 %)
b) Del confluente inferior: 86 (37 %)	
— exclusivos	20 (9 %)
— concomitante con superior	38 (17 %)
— concomitante con lateral	15 (6 %)
— concomitante con ambos	13 (6 %)
c) Del confluente lateral: 63 (27 %)	
— exclusivos	15 (6 %)
— concomitante con superior	20 (9 %)
— concomitante con inferior	15 (6 %)
— concomitante con ambos	13 (6 %)

II. Según localización del sector de origen:

a) Confluente superior: 179	
— ostial safena interna	136 (76 %)
— idem desembocadura anormal	4
— idem doble	5
— afluente no usual	8
— idem dobles	5
— red venosa abdominal	6
— femoral profunda	7
— rama de femoral profunda	2
— circunfleja externa	4
— rama safena interna	2
— safena externa	1
b) Confluente inferior: 86	
— ostial safena externa	70 (81 %)
— idem desembocadura baja	6
— afluente no usual	5
— venas musculares	2
— comunicante posterior alta	1
— círculo venoso perisupracondíleo	1
c) Confluente lateral: 63	
— conducto de Hunter	4 (6 %)
— tercio superior y medio pierna	28 (44 %)
— posteriores	9
— internas	14
— antero externas	5
— tercio inferior	31 (50 %)
— internas	27
— externas	4

resultar válida para una orientación terapéutica que se conforma con actuar exclusivamente sobre las consecuencias visibles de la afección. En cambio, la exploración contrastada del confluente lateral mediante la venografía competencial comunicante (19, 20) (Cuadro IV) permite no sólo la exacta ubicación del sector de origen de los reflujos vehiculizados por las comunicaciones sino también la longitud, dirección y demás características del sector de origen, datos que como veremos luego son de gran valor para la correcta realización de la cirugía causal.

La venografía competencial comunicante tiene que realizarse bajo pantalla fluoroscópica. Esto permite controlar la forzada progresión del contraste por los troncos profundos, poniendo a prueba la suficiencia de cada comunicante median-

te oportunos golpes de tos o esfuerzos abdominales del paciente y ordenando los disparos cada vez que sorprendamos escapes hacia las venas superficiales. Como regla, registramos con incidencias anteroposteriores insuficiencias de comunicantes internas de la pierna (figs. 7-B y C) y del conducto de Hunter; con incidencias laterales las insuficiencias de comunicantes posteriores de la pierna (fig. 7-D) y de la safena externa (fig. 7-G). Esta regla queda, desde luego, supeditada a las múltiples variantes que imponen algunos casos, en especial cuando se trata de investigar reflujos canalizados por comunicantes ántero-externas (fig. 7-E) u objetivar comunicantes originadas en troncos colaterales (Cuadro V) (fig. 7-F).

Casi resulta obvio hacer notar que la venografía comunicante nos informa

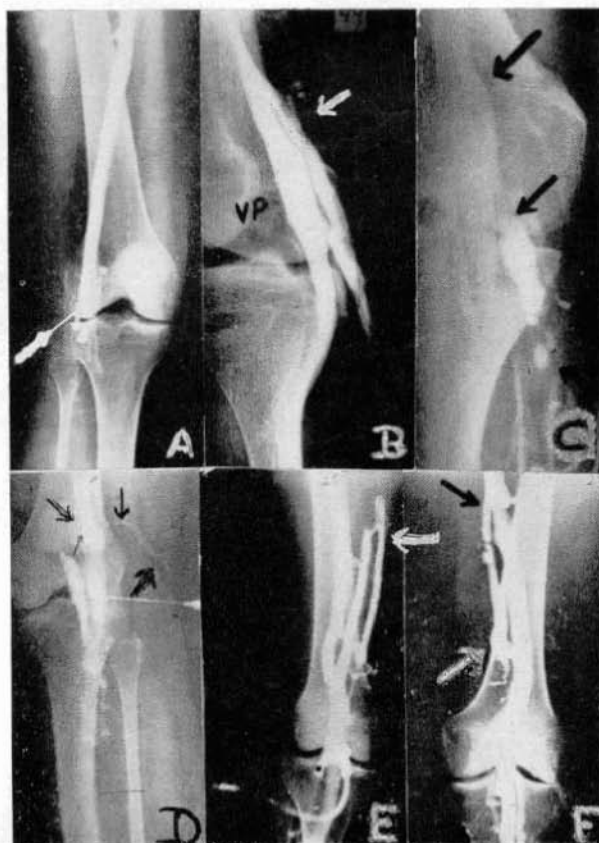

FIG. 8. — Venografías trónculo competenciales bajas (Cuadro IV y texto).

también, por su simultánea condición de venografía luminal selectiva profunda, sobre la luz o calibre útil de las venas profundas con una seguridad de la que carecen las variadas pruebas ideadas con este fin (Perthes-Delbet, Ochsner, etc.). A la vez nos mostrará si existe desarrollo de circulación colateral profunda, lo que en condiciones normales no es detectable radiológicamente (fig. 7-A).

En ciertos casos, en particular en aquellas recidivas pertinaces con venas varicosas que aparecen a nivel de la rodilla, y cuando las determinaciones clínicas de rigor indican que el sector de origen que las alimenta puede encontrarse a la altura de la poplítea o segmentos venosos adyacentes, resulta de mucho valor la exploración focalizada del confluente inferior o safenopoplíteo (fig. 5) por medio de la venografía troncular competencial baja (4, 7) (Cuadro IV), puesto que es más penetrante y precisa respecto a la similar información que a este nivel puede brindar la venografía competencial comunicante. Como su homóloga, la venografía troncular competencial alta, se constituye en la única prueba directa objetiva de la suficiencia ostial de la safena externa (fig. 8-A), preservándonos del grave error de imputar a su insuficiencia todas las varices regionales, segunda errónea equiparación clínico-causal que conducirá a la inútil ligadura de una vena suficiente o que ni siquiera puede ser encontrada en el curso de una intervención a causa de sus múltiples variaciones anatómicas (2, 24). En cambio, cuando objetiva un reflujo por esta vena (fig. 8-B) ofrecerá de manera simultánea tres informaciones complementarias de gran valor para el ajuste táctico del caso: a) exacta ubicación de la ostial insuficiente, nivelada por la imagen rotuliana, b) caudal del reflujo; c) vía de canalización del mismo, sea el propio tronco de la vena, en parte o en toda su extensión («test» de Hayerdale-Anderson válido), sea por la anastomótica magna (varices paradójicas) (10) (figs. 7-I y 8-E), sea por cualquier otro afluente del cayado. Independiente o conjuntamente con el anterior, la venografía troncular competencial baja puede denunciar otro sector de origen en un afluente no usual de la poplítea (fig. 8-D), en una comunicante posterior alta, en venas musculares (sóleoa, gemelas) e, incluso, en un círculo venoso perisupracondileo. De modo eventual revelará la insuficiencia de una comunicante a la altura del conducto de Hunter (fig. 8-F) y, excepcionalmente, una safena externa doble (fig. 8-C). En todos estos casos evitará el error o lo evidenciará si se trataba ya de un fracaso quirúrgico.

Como su homóloga alta, también informará subsidiariamente sobre la suficiencia de la poplítea y de los troncos tibioperoneos, duplicaciones, etc.

Resumiendo, el examen venográfico puede reportar la siguiente información:

- 1) De si las dilataciones venosas existentes están alimentadas por reflujos procedentes de los troncos profundos y, en su caso, del número de sectores de origen obrantes y de la exacta localización topográfica de los mismos.
- 2) De si el sector de canalización es único, doble, triple o complejo; de si sigue el propio tronco de la vena o bien se vehiculiza por sus tributarias o anastomóticas; así como de la longitud y dirección que tiene.
- 3) De si existe adecuada correlación entre el caudal refluyente y el cuadro clínico.
- 4) De si existen reflujos secundarios a nivel del sector de vaciamiento.
- 5) De si los colectores profundos se encuentran indemnes, obliterados o son insuficientes; de si presentan duplicación, pseudorecanalización, etc.

6) De si hay desarrollo de circulación colateral profunda; de su grado y caracteres.

Basado en estos conocimientos, el cirujano planificará la táctica y técnica a seguir en cada caso.

I. SECTOR DE ORIGEN

Area del confluente venoso superior o safeno-femoral

En la gran mayoría de los casos, desde el que la venografía troncular compenencial alta revela como el más simple (sector de origen único en una desembocadura habitual de la safena interna) hasta los que imponen la búsqueda de orígenes no usuales, bastará como abordaje la incisión estética que siguiendo el pliegue inguinal o algo por debajo del mismo tiene como punto medio el marcado por el latido femoral. La gran elasticidad de la piel crural permitirá, con sólo prolongar ambos extremos de la incisión, alcanzar con facilidad el vértice del triángulo de Scarpa. Únicamente recurrimos a la incisión longitudinal que sigue el trayecto de los vasos femorales en aquellos casos de recidivas con intensa reacción cicatrizal, en pacientes muy obesos o cuando está indicada la ligadura de la vena femoral profunda o alguna de sus ramas (33).

Area del confluente inferior o safeno-popliteo

La táctica quirúrgica para eliminar los reflujos originados en la vena poplítea varían según la altura en que radiquen. El abordaje estético siguiendo el pliegue poplíteo sólo está justificado cuando el sector de origen se encuentra a nivel del pico de la rótula o por debajo del mismo. Pero ya en el caso de desembocadura habitual de la safena externa (que venográficamente corresponde al borde superior del mencionado hueso), preferimos sacrificar la preocupación estética y procurarnos un amplio abordaje a través de una incisión longitudinal de unos siete centímetros de largo, por arriba del pliegue y algo por fuera de la línea media de la pierna, con el fin de asegurar, previa interrupción de todos los afluentes del cayado, una cómoda y precisa ligadura del sector de origen a veces profundamente situado, sea por el grueso panículo adiposo regional, sea por el peculiar desarrollo y disposición de los músculos que conforman la gotiera poplítea.

Cuando se imponga alcanzar la parte más alta de la vena o el sector contiguo de la femoral superficial, debe recurrirse a los abordajes ya reglados para los pares arteriales homónimos (11).

Area venosa del confluente lateral o de las comunicantes

Una inexplicable contradicción ha dominado hasta hace poco en lo referente a la acción quirúrgica a desarrollar sobre las comunicantes insuficientes. Mientras todos los autores coinciden en exigir la ligadura de las safenas a ras de los colectores donde desembocan, adoptan en cambio un criterio menos uniforme y más elástico cuando se trata de las comunicantes. Tal dualidad táctica resulta inaceptable, ya que en rigor de verdad éstas tienen idéntica significación anato-

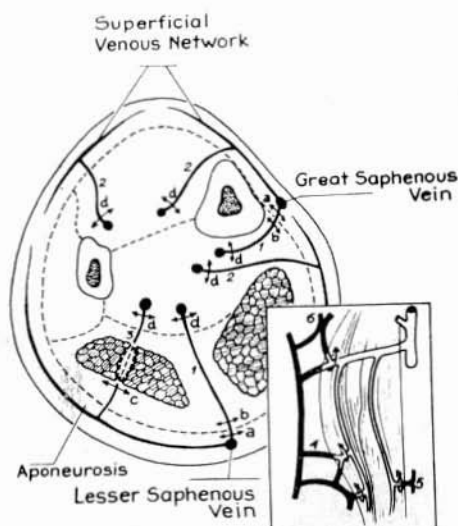


FIG. 9

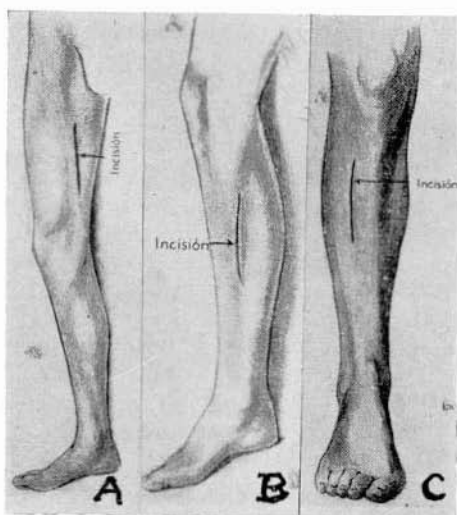


FIG. 10

FIG. 9. Corte esquemático de la pantorrilla donde se encuentran configurados los distintos tipos anatómicos y topográficos de venas comunicantes (Cuadro V). Se destacan asimismo los distintos niveles preconizados como óptimos para obtener la neutralización de los reflujos por ellas vehiculizados: *a*) por fuera de la aponeurosis superficial (fleboextracción, HOMANS); *b*) subaponeurótico (LINTON); *c*) a ras de los músculos o tendones (FELDER); *d*) a ras de los colectores profundos donde desembocan (sector de origen) previa localización venográfica (SAN ROMÁN). En el recuadro: acción quirúrgica a desarrollar respecto a las comunicantes originadas en troncos colaterales profundos (fig. 7-H) (SHEGMAN).

FIG. 10. Incisiones de abordaje para las comunicantes de la pierna (ver texto) (BANKS y LAUFMANN).

mofuncional y trascendencia fisiopatológica que aquéllas (10). Por lo demás, las recomendaciones de ligarlas extra o subfascialmente o a nivel del plano tendinoso o muscular donde se introducen mal pueden encontrar una justificación válida en las dificultades de orden técnico, supuestamente aparejadas por la situación profunda de su sector ostial o la variada complejidad de su sector de canalización.

Con miras a concretar la demorada unidad táctica en el tratamiento de los reflujos y siempre fieles a las directivas terapéuticas surgidas del esquema universal ya descrito, por nuestra parte practicamos desde hace siete años la ligadura a ras de su desembocadura (sector de origen) de toda comunicante cuya insuficiencia quede claramente demostrada por el pertinente examen venográfico (fig. 9). La técnica para abordarla varía, desde luego, con la topografía, de su sector de origen, así como con la dirección y tipo anatómico de su sector de canalización.

Los sectores de origen localizados en los dos tercios inferiores del muslo se abordan según las técnicas regladas para llegar a la arteria femoral a nivel del vértice del triángulo de Scarpa y conducto de Hunter. Respecto a este último, nos limitaremos a recordar que el puente fibroso tendido entre el vasto interno y el adductor largo debe ser incidido siguiendo el borde superior del tendón de éste,

para caer directamente y con seguridad en la vena femoral superficial (fig. 10-A).

En la pierna, la variada distribución de las comunicantes, (Cuadro V y fig. 9) obliga a seleccionar los abordajes distintos y adecuados para poder llevar a cabo sin inconvenientes la acción quirúrgica causal. Como directiva fundamental digamos que la incisión tiene que ser nivelada de acuerdo con la ubicación del sector

de origen y orientada según la dirección del sector de canalización, evitando siempre acometerlas de frente, puesto que ello expone a desgarros con hemorragias

profusas a veces muy difíciles de cohibir. En cambio, abordándolas lateralmente es fácil y exento de todo riesgo llegar a su desembocadura y ligarlas a ese nivel óptimo.

Cuando se trata de comunicantes posteriores del tercio superior, casi todas de tipo 3 ó 4, las abordamos por vía interna, según la técnica reglada para llegar a la arteria tibial posterior. Para ello y con la flebografía a la vista, nivelamos una incisión de 5 a 7 centímetros de longitud que sigue a dos centímetros por detrás el borde interno de la tibia. Separadas las inserciones del gemelo interno, se secciona el sóleo paralelamente a sus fibras, con lo que se descubre el plano vascular profundo (figs. 10-B y 11).

Si la comunicante tiene un sector de canalización con dirección interna, por lo común de tipo 1 ó 2, deberá ser abordada por vía posterior, graduando siempre basados en la venografía el largo indicado de la incisión en la línea media posterior (stocking seam line). Para llegar al sóleo pueden separarse los gemelos cor-

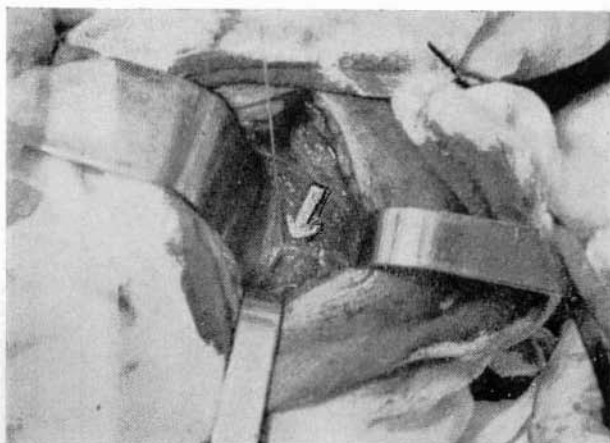


Fig. 11. Ligadura en el sector de origen de un reflujo vía una comunicante posterior, abordado según figura 10-B

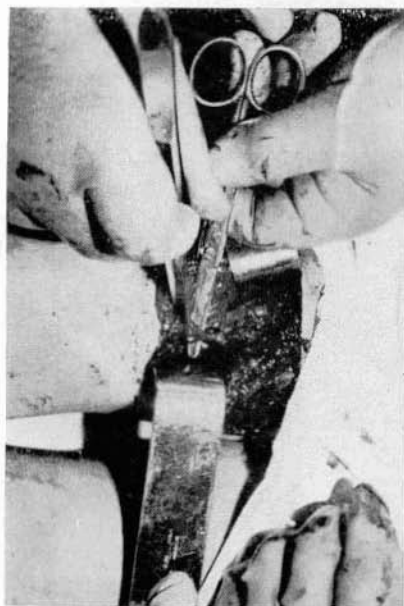

Fig. 12. La tijera muestra el sector de origen de un reflujo vía una comunicante interna baja, supramaleolar, abordado por vía posterior ("stocking-seam line").

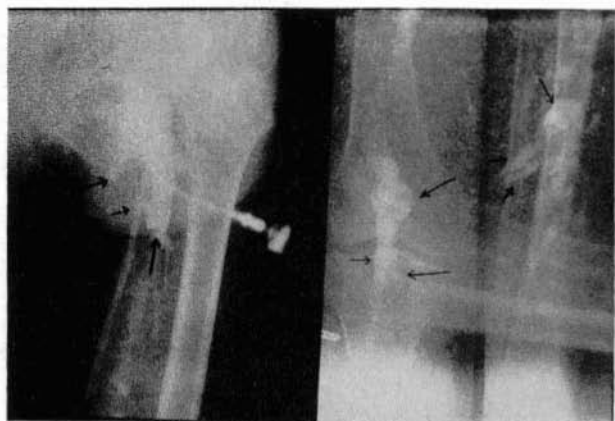

FIG. 13

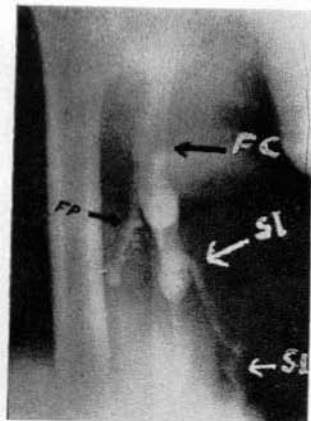


FIG. 14

Fig. 13. Venografías mostrando los cuatro sectores de origen obrantes en un mismo caso, a saber: derecha, doble safena interna, una total y otra parcialmente insuficiente; centro, safena externa insuficiente; izquierda, comunicante bifida anteroexterna.

Fig. 14. Venografía mostrando una safena interna de desembocadura baja que había provocado dos fracasos quirúrgicos anteriores.

tando su unión musculotendinosa o bien reclinando el interno, previa sección de sus inserciones inferiores.

En cuanto a las comunicantes localizadas en los tercios medio e inferior de la pierna, por lo general de tipo 1, 2 ó 5, con sector de canalización de dirección interna, recurrimos para neutralizarlas al abordaje posterior. Incidiendo sobre la misma «stocking seam line» se seccionan aponeurosis y fibras nacarinas del tendón de Aquiles y se divulsiona los manojos musculares del «calamus scriptorium» para llegar al plano vascular profundo (fig. 12). La flexión plantar forzada del pie facilita la separación y amplía exploración.

La comunicante es ligada en todos los casos a ras de su desembocadura en el colector o, menos frecuentemente, colateral profunda (sector de origen), así como a nivel del músculo, tendones o aponeurosis donde se introduce. También se ligan sus conexiones con anastomóticas, colaterales y venas musculares.

Las comunicantes anteroexternas que canalizan reflujos originados en las venas tibiales anteriores son las únicas que hacen excepción a la regla del abordaje lateral. En efecto, el escaso caudal de reflujo que vehiculizan y la situación de su sector de origen, del todo bloqueado por compactas masas musculares y gruesos tabiques fibrosos, permiten e imponen a la vez su abordaje frontal mediante una incisión (fig. 10-C) adecuada para encontrar el intersticio existente entre los músculos tibial anterior y extensor largo del dedo gordo.

II. SECTOR DE CANALIZACION

Cuando se encuentra constituido a expensas de un tronco superficial o algu-

nas de sus ramas de grueso calibre debe ser eliminado ya que al quedar vacío actúa por tensión negativa, como bomba aspirante de la red venosa vecina, pudiendo por mantenerse insuficiente readquirir su anormal función como vector de un nuevo tipo de reflujo. La fleboextracción o, frente a su imposibilidad, el arrancamiento directo mediante una pinza de Kelly a través de pequeñas incisiones emplazadas de modo estratégico cumplen este objetivo.

En los de ubicación subaponeurótica, por no registrarse la desfavorable contingencia antes señalada, puede aceptarse un criterio más elástico y dejarlo en su lugar previa ligadura, como se dijo, de todas sus conexiones.

III. SECTOR DE DILATACION

Su destrucción más completa posible es la regla, no sólo para evitar la total desaparición de las varices en el menor tiempo sino para evitar que la brusca depleción de venas dilatadas e intactas llegue a transformarlas en bomba aspirante para los reflujos secundarios procedentes de un sector de vaciamiento insuficiente. Tal destrucción se consigue en parte por la fleboextracción y, lo que pueda escapar a la misma, por arrancamiento directo.

IV. SECTOR DE VACIAMIENTO

Si el complejo venoso regional que lo integra ha conservado su suficiencia no requiere tratamiento. Cuando registra una moderada insuficiencia, afectando a dos o más comunicantes, para su regresión puede ser suficiente la compresión temporal con una venda elástica. Pero nosotros, basados en las ideas y experiencias de **Kondrai** (12), confiamos más en la acción obliterante del hematoma local consecutivo al arrancamiento venoso, el cual introduciéndose en la propia luz de las comunicantes y colaterales que quedaron abiertas las hace participar en un proceso fibroso regresivo que de modo indefectible las engloba y destruye.

Cuando la dilatación y sucesiva insuficiencia afecta única o preferentemente una sola comunicante hay que proceder como si se tratara de una insuficiencia primitiva de la misma.

CASUISTICA

Nuestra experiencia suma 227 casos de varices por reflujo, mal llamadas «esenciales», estudiadas y tratadas personalmente entre los años 1960 y 1965. De esta casuística, discriminada con base al diagnóstico venográfico causal, extraemos las siguientes conclusiones prácticas (Cuadro VI):

1. Un reflujo procedente del área del confluente superior (safeno-femoral) estaba presente en 179 casos (79 %). Pero este reflujo era exclusivo en sólo 108 casos (47 %). Como a su vez de los 179 reflujos del confluente superior únicamente 136 (76 %) tenían un sector de origen en la ostial de la safena in-

terna, tenemos una base objetiva para afirmar que si se hubiera aplicado en forma rutinaria en todos los casos la técnica «standard» (ligadura ostial y fleboextracción de la safena interna) los malos resultados próximos o alejados, por persistencia de uno o más sectores de origen, habrían alcanzado a 162 enfermos; lo que supone un 71.85 %, tanto por ciento que no es sino la confirmación de lo observado en la práctica diaria.

2. Como contraprueba de lo anterior existe el apreciable número de piernas varicosas que pudo ser curado (76 en total, 35 %) respetando la integridad de la safena interna.

3. La frecuencia (17 %) con que se asocian reflujos de los confluente superior y lateral (comunicantes), sobre todo a nivel de la pantorrilla. Lo que se explica por la dilatación e insuficiencia secundaria de las venas que conforman el sector de vaciamiento, casi del todo desconocido hasta hoy.

4. La no despreciable proporción de casos (6 %) en los que coexisten tres o más sectores de origen (fig. 13), que subraya la necesidad de su búsqueda radiológica sistemática y sistematizada.

5. La gran cantidad de sectores de origen y variantes anatómicas (fig. 14) que por no ser detectables al mero examen clínico permanecían ignorados del todo.

6. La necesidad de objetivar con claridad la permeabilidad de los troncos colectores profundos para que el caso pueda ser considerado como «varices por reflujos» (esenciales).

RESULTADOS

En cirugía fisiopatológica los resultados deben ser valorados en función de la amplitud del conocimiento de los factores causales, así como de la efectividad de los medios diagnósticos destinados a ponerlos en evidencia. En base a esta premisa deseamos puntualizar que los cuatro casos, sobre el total de 227 (menos del 2 %), que en un primer momento rotulamos de fracasos por no desaparecer del todo las dilataciones venosas existentes constituyeron en definitiva singulares éxitos, ya que obligaron a profundizar el diagnóstico venográfico poniendo en práctica técnicas complementarias que no sólo permitieron rectificar el error sino también ampliar, de modo simultáneo, nuestro horizonte patogénico poniendo en evidencia formas causales hasta entonces insospechadas (Cuadro II). El análisis de estos casos de patogenia no usual, así como el estudio del proceso diagnóstico que culminó en el conocimiento de su causalidad serán objeto de una publicación posterior (33).

Sobre lo dicho, podemos afirmar que el ideal de obtener el 100 % de éxitos es hoy factible merced a los medios diagnósticos de que disponemos en las varices por reflujos provenientes del eje colector profundo (Cuadro I, renglones 1 y 2); y podrá extenderse con rapidez a las restantes formas patogénicas ya conocidas (Cuadro I, renglones 3 a 6) y aún por conocer, a medida de que desarrollemos y perfeccionemos los recursos venográficos destinados a la pesquisa causal.

Se habrá alcanzado así la solución total y definitiva de este viejo y espinoso

problema por el único camino seguro y efectivo: el mismo que hace veinte años nos señalara la visión señera de **Fernando Martorell** (17).

RESUMEN

En contraposición a los tratamientos incruentos (esclerosis, compresión), que pretende curar las varices esenciales haciendo desaparecer sus consecuencias visibles, y a los cirujanos, que por conocer solamente una de las formas patogénicas de la enfermedad confunden su tratamiento quirúrgico con la simple safenectomía, propugnamos una nueva orientación basada en el conocimiento integral y diagnóstico objetivo de las múltiples y complejas causas que provocan esta afección, con el fin de poder desarrollar una acción terapéutica selectiva y adecuada a cada caso.

En esta orientación que propugnamos, todo el proceso diagnóstico y la acción terapéutica están supeditados por completo al conocimiento integral del hecho fisiopatológico básico, el reflujo venoso, cuya unidad conceptual concretamos en un esquema anatomoquirúrgico de valor universal.

Nuevas adquisiciones en el campo de los recursos diagnósticos causales permitirán, con toda seguridad, solucionar de manera definitiva la casi totalidad de los casos al integralizar el conocimiento patogénico de la enfermedad varicosa. Y mucho es lo que puede esperarse en este aspecto de las técnicas estereoscópicas y cinevenografía recién llegadas a nuestro alcance.

SUMMARY

In this paper, the author appears enthusiastic on the usefulness of pre-operative venography for the correct treatment of varicose veins.

The author believes that techniques of treatment based only in sclerosing injections and compression are as faulty as just performing a stripping of the great saphena in all cases.

He advocates for a better physiopathological study in all cases of varicosities, with a routine pre-operative venography.

Old clinical tests (Mahorner's, Trendelenburg's, Perthes's and so on), have a very inferior value in relation with the venographic study.

Venography may inform about the following details: 1) Whether the venous dilatations are due to reflux from the deep trunks. 2) Whether the deep trunks are patent or occluded. 3) Whether there is a relation between the clinical picture and the actual reflux. 4) Whether the deep collateral circulation is well developed.

The experience of the author is based in 227 cases of varicose veins operated from 1960 to 1965. He was able to find out a direct sapheno-femoral reflux in 79 % of the cases. But this reflux was exclusive only in 47 % of the cases. In a 35 % of the cases the patients were cured without acting on the great saphena.

The author considers the term reflux varicosities more adequate than that of «primary varicosities».

BIBLIOGRAFIA

1. — **Arenander, E.**: «Acta Chir. Scand.», suppl. 260:1960.
2. — **Askar, O.**: «Jour. of Cardiovascular Surg.», 4:126 y 138:1963.
3. — **Bonte, G. y Cordier, R.**: «Jour. de Radiologie», 4:126:1961.
4. — **Boretti, J. y Grandi, M.**: «Bol. Soc. Cir. Rosario», Argentina, 32:231:1953.
5. — **Bouret, G. y Merlen, J.**: «Phlébologie», 42:402:1965.
6. — **Cockett, F. y Jones, E.**: «Lancet», 264:17:1953.
7. — **Dos Santos, J. C.**: «Introduction to Phlebology», 1962.
8. — **Felder, D.**: «Radiology», 61:208:1953.
9. — **Fernández Coito, A.**: «Gaz. Med. Port.», 15:295:1962.
10. — **Fernández Coito, A.**: «A Função Valvular nas Veias nos Membros Inferiores», 1957.
11. — **Grypka, P. y Darling, C.**: «Surg. Gyn. & Obst.», 118:945:1964.
12. — **Kondrai, G.**: «Der Chirurg.», 33:372:1962.
13. — **Linton, R.**: «Ann. of Surgery», 119:903:1944.
14. — **Linton, R.**: «Anales de Cirugía», 12:307:1953.
15. — **Linton, R. y Hardy, J.**: «Surgery», 12:307:1953.
16. — **Luke, J.**: «Surgery», 29:381:1951.
17. — **Martorell, F.**: «Tratamiento de las Varices basado en la Flebografía», 1946.
18. — **Martorell, F.**: «Angiología», 15:304:1963.
19. — **Massell, T. y Ettinger, T.**: «Ann. of Surgery», 117:1217:1948.
20. — **May, R. y Nissl, R.**: «Die Phlebographie der unteren Extremitäten», 1959.
21. — **May, R. y Nissl, R.**: «Fortschr. auf dem Röntgenstr.», 104:171:1966.
22. — **May, R. y Nissl, R.**: «Radiográfica», 1:2:1961.
23. — **May, R.**: «Chir. Praxis», 7:467:1963.
24. — **Mossman, D. y Hartwell, S.**: «Surg. Gyn. & Obst.», 118:761:1964.
25. — **Netzet, C.**: «Münch. Med. Wochens.», 13:675:1961.
26. — **Nylander, G.**: «Acta Radiol.» (Stock) 57:348:1962.
27. — **Pflug, J.**: «Chir. Praxis», 7:261:1963.
28. — **Psatakis, N.**: «Zntlb. für Chir.», 90:14:1965.
29. — **Rogoff, S. y De Weese, J.**: «J.A.M.A.», 172:1599:1959.
30. — **San Román, C.**: «Rev. Méd. Córdoba», Argentina, 48:207:1960.
31. — **San Román, C.**: «Semana Médica», Buenos Aires, 118:1121:1961.
32. — **San Román, C.**: «Bol. Soc. Cir. Córdoba», Argentina, 23:53:1962.
33. — **San Román, C.**: «Varices por reflujos: Formas patogénicas inusuales». En Prensa.
34. — **Shermann, S.**: «Ann. Surg.», 130:28:1949.
35. — **Sigg, K.**: «Münch. Med. Wochens.», 108:546:1966.

Tratamiento de los trastornos tróficos supramaleolares por insuficiencia de las comunicantes bajas (*)

ALBERTO MARTORELL

Del Departamento de Angiología (Dr. F. Martorell) del Instituto Policlínico de Barcelona. (España).

Existe un grupo de trastornos tróficos supramaleolares de origen venoso en cuyo desencadenamiento interviene la insuficiencia de las comunicantes bajas entre el sistema venoso profundo y el superficial.

Estas comunicantes son conocidas desde hace muchos años. Entre nosotros, **F. Martorell** las citaba ya en 1941 en su monografía «El Tratamiento de las Varices». Más tarde, han sido denominadas por algunos **Perforantes de Cockett**.

Varias intervenciones han sido propuestas para tratar estos trastornos, entre ellas la de **Linton** y la del propio **Cockett**. Todas ellas persiguen desconectar el sistema venoso profundo del superficial, con lo cual se evitaría la transmisión a través de dichas comunicantes de la hipertensión venosa ortostática.

No obstante, estas operaciones tienen el inconveniente de que la incisión se practica sobre tejidos enfermos, determinando en la mayoría de los casos la ulceración de la herida operatoria, de muy larga y difícil terapéutica.

Con objeto de evitar este contratiempo, **F. Martorell** tuvo la idea de soslayar los tejidos afectados practicando una incisión semicircular que los rodeara, efectuada en piel sana. Levantado el colgajo cutáneocelular, se puede actuar sobre los vasos y los tejidos patológicos.

He practicado esta intervención en 5 casos: 4 mujeres y un hombre. Las mujeres estaban comprendidas entre los 37 y 48 años de edad; el hombre tenía 20 años. Todos los casos han mejorado sus condiciones locales, evitándose la ulceración y retornando los tejidos a una relativa normalidad. El tiempo de observación ha sido de un año en un caso, dos años en otro, tres años en dos y cuatro años en uno.

TECNICA OPERATORIA (Fig. 1)

Anestesia general. Posición del enfermo de modo que la región afectada quede a plano. La incisión, que es conveniente haber señalado antes de la intervención, debe practicarse en forma de arco, de tal modo que se inicie por encima de la zona afectada, la circunde por detrás y termina por debajo de ella. Com-

(*) Comunicación presentada a las XIV Jornadas Angiológicas Españolas, Bilbao 1968.

prende piel y tejido celular hasta la aponeurosis. Los dos extremos de la incisión pueden prolongarse hacia adelante, de modo que interrumpen así las venas superficiales aferentes y eferentes a la zona alterada. Se despega el colgajo cutáneo-celular, ligando las venas comunicantes o comunicaciones arteriovenosas que van apareciendo, hasta llegar por delante a zona sana. Hay que reseca los tejidos esclerosos o en esteatonecrosis e incluso la aponeurosis si muestra degeneración fibrosa. Terminada la ligadura y sección de cuantos vasos aparecen y la resección de los tejidos enfermos, se repone el colgajo en su sitio y se sutura. Esta sutura no debe quedar a tensión. Empleamos seda negra n.º 1, con puntos muy próximos unos a otros. Se completa con un vendaje compresivo bien algodónado que inmovilice el tobillo.

Cuidados postoperatorios

Ante la menor duda de haber actuado sobre terreno séptico, se administrarán antibióticos. De no ser así, una cuidadosa hemostasia es suficiente para la buena cicatrización.

Se mantendrán elevados los pies de la cama unos diez centímetros durante varios días.

De no aconsejarlo otra cosa, el apósito no se levanta hasta transcurridos nueve o diez días, fecha en que se quitan puntos.

Una vez quitados los puntos se coloca un vendaje algodónado o una cola de cinc durante quince días. El enfermo puede levantarse a ratos, aunque observando las medidas habituales posturales antiestásicas.

Al dar el alta definitiva es aconsejable el uso de una media de goma, como tratamiento de la insuficiencia venosa profunda.

INDICACIONES Y OBSERVACIONES

Esta intervención está indicada sólo en los casos de trastornos tróficos en estado preulceroso o bien con úlcera pero muy superficial ocasionados por insuficiencia de las comunicantes bajas. Si la úlcera es profunda, la indicación es otra.

Si coexiste insuficiencia venosa superficial susceptible de tratarla quirúrgicamente, puede hacerse al mismo tiempo. Sólo hay que tener en cuenta que, en el caso de practicar fleboextracción, la incisión inferior de esta intervención tiene que estar por encima de la incisión en arco. Con ello se persigue evitar que el mayor o menor hematoma que pueda formarse en el trayecto de la vena extirpada se extienda a la zona situada por debajo del colgajo e impida su cicatrización correcta.

En la resección de los tejidos alterados hay que tener muy en cuenta no adelgazar demasiado el colgajo cutáneo, de lo contrario existe el peligro de que se necrose.

Asimismo, al suturar el colgajo, los puntos tienen que estar muy cercanos entre sí para repartir la tensión. Si a pesar de ello se observara que el colgajo

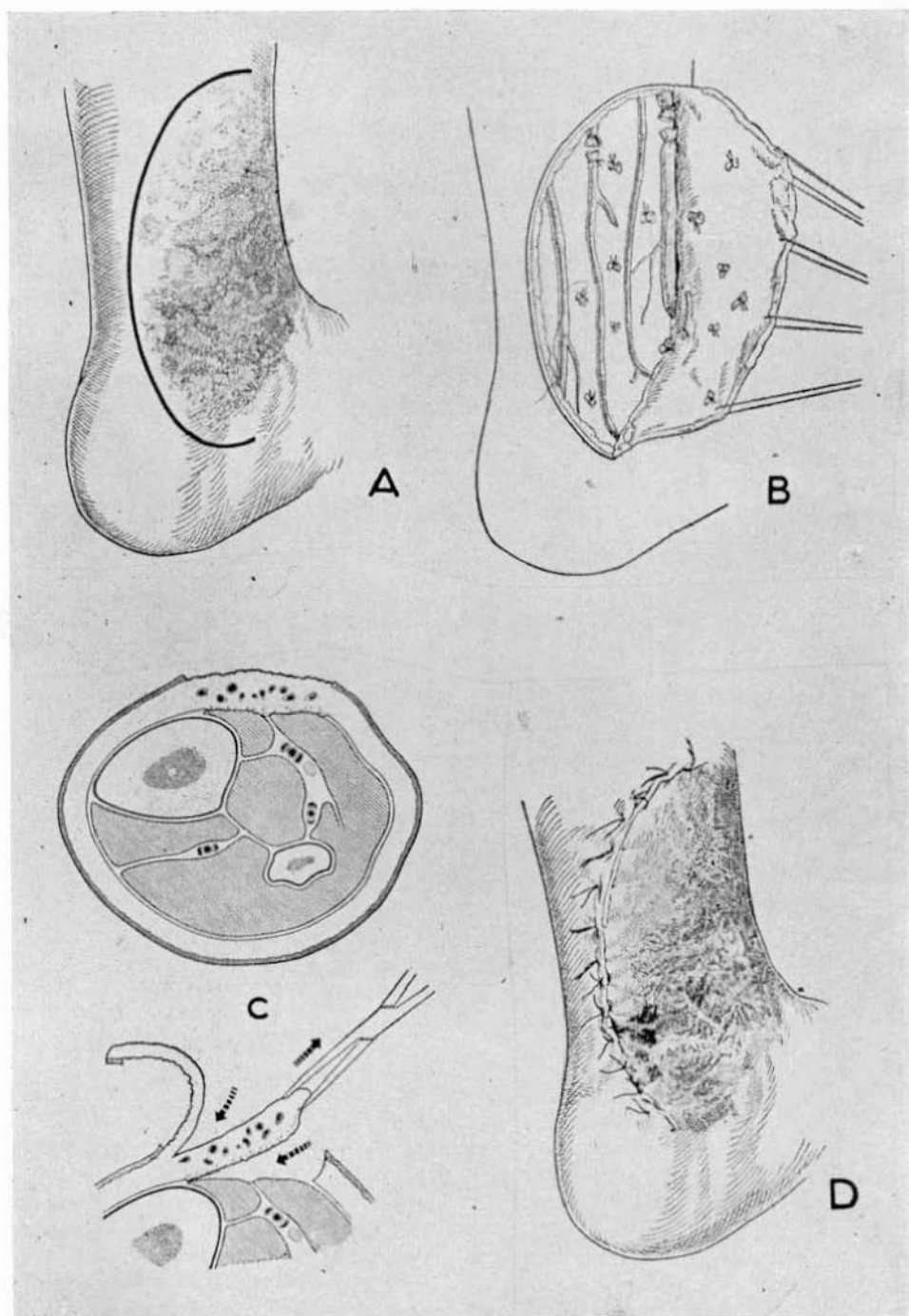


FIG. 1. A) Incisión en arco posterior sobre tejido sano, que abarque toda la zona afectada. B) Disección del colgajo cutáneo, extirpando en el curso de la disección la grasa, las venas aferentes y eferentes longitudinales, las comunicantes y los tejidos alterados, según se esquematiza en C). Reposición del colgajo (D) en su sitio con varios puntos de aproximación cercanos entre sí.

sufre una excesiva tensión es preferible aproximarlo sin sutura, utilizando unas tiras de «steri-strip» o esparadrapo antialérgico, dejando que cicatrice por segunda intención.

Es imprescindible aplicar un vendaje algodónado compresivo, en especial en la zona del colgajo, que inmovilice el tobillo.

Al descubrir la herida por primera vez puede llamar la atención el que presente mal aspecto: color oscuro como si fuera a necrosarse, exudación por los bordes, ampollas o flictenas superficiales. No obstante, a medida que transcurren los días, se asiste a la normal cicatrización del colgajo, a una disminución de la pigmentación cutánea y el retorno de la piel a una relativa normalidad.

El enfermo puede hacer vida normal en un plazo de quince a veinte días, lo cual constituye una ventaja sobre otras intervenciones de postoperatorio más largo y engorroso. Por otra parte, evita la toma de piel de otras zonas, como ocurre con los injertos laminares.

Como es natural, es preciso aconsejar al enfermo para el futuro el uso de media de goma y las conocidas medidas antiestásicas posturales, sin olvidar la medicación adecuada encaminada a tratar las lesiones en la circulación de retorno.

Los resultados obtenidos en nuestros cinco casos, seguidos entre uno y cuatro años, nos invitan a seguir empleando esta intervención tan sencilla.

RESUMEN

Se presenta una sencilla operación para tratar los trastornos tróficos supramaleolares tributarios de insuficiencia de las comunicantes bajas entre los sistemas venosos profundo y superficial. Consiste en la desconexión de ambos sistemas por ligadura y sección de dichas comunicantes y extirpación de los tejidos alterados subcutáneos, a través de una incisión en arco, efectuada en tejido sano, que levante el colgajo cutáneo celular que sufre aquellos trastornos.

SUMMARY

In this paper we refer to the treatment of supramalleolar trophic disturbances due to insufficiency of the low perforating veins. Several methods have been described for the treatment of such disturbances. We will, very specially, recall here Linton's and Cockett's operations. The idea of such surgical procedures is to disconnect the superficial and deep venous systems. This prevents transmission of the orthostatic venous pressure from the deep to the superficial venous systems through the insufficient perforating veins. But there is an inconvenience common to the two above mentioned techniques. This is that the surgical incision is performed in the middle of the diseased tissue, and determinates in the majority of the cases the post-operative ulceration of the surgical incision. To avoid this from happening **F. Martorell** used a arch-shaped incision performed in healthy tissue around the involved area. We have performed this operation five times. In all cases the local condition has been improved and the impending ulcer

prevented. Patients were controlled in the post-operative period for as long as: one year in one case, 2 years in other, 3 years in two cases, and 4 years in one case.

The details of the operative technique are as follows: a) Semicircular incision initiated over the involved area, it surrounds in on the back part, and ends below the involved area. The incision through skin and subcutaneous tissue, arrives to the fascia. b) A cutaneous band is dissected, excising in the course of this dissection the subcutaneous tissue, the longitudinal veins, the insufficient perforating veins, and the fascia. if necessary. c) After the ligation and section of all veins, and excision of the involved tissues, the skin is again applied on the muscle and sutured. There must be no tension on the suture line, otherwise necrosis of this line will take place.

BIBLIOGRAFIA

Martorell, F.: «Angiología. Enfermedades Vasculares Periféricas». Salvat Editores, Barcelona & Río de Janeiro, 1967.

Linfangiadenoflebografía accidental por vía transósea

JOSE GOMEZ-MARQUEZ

Profesor de Cirugía. Jefe del Servicio de Cirugía Vascular del Hospital General de Tegucigalpa (Honduras)

En el curso de un estudio flebográfico en un enfermo portador de un síndrome posttrombótico con bloqueo venoso extenso obtuvimos una rara imagen radiológica que hemos creído oportuno presentar, no sólo por considerarla excepcional sino también por las deducciones que en apariencia cabe extraer de ella.

Se trataba de un enfermo varón, bien conocido de nosotros porque había sido tratado durante bastante tiempo por las molestas complicaciones que acusaba: edema considerable de una de las piernas y úlceras. Fue tratado por medios conservadores y una vez que fracasaron se le practicó, previo estudio flebográfico, la operación de Psathakis: provocación de un sistema de válvula venosa artificial mediante la interposición del tendón del recto interno entre la vena y la arteria poplíteas, anastomosando el extremo distal de aquel tendón al del biceps. Conseguimos una mejoría clínica bastante notable, si bien los estudios flebográficos postoperatorios no parecían concordar con aquella mejoría.

Algunos meses después, al acudir el enfermo de nuevo a nuestra clínica, resolvimos practicarle una flebografía dinámica por vía transcalcánea. Con gran sorpresa por nuestra parte, la flebografía mostró la imagen de la figura 1. En ella se pone de manifiesto un linfático situado en la cara posterior de la pierna y que viene a desembocar en un ganglio linfático superficial del hueso poplíteo, que a su vez se comunica con otros dos más profundos satélites de los vasos poplíteos. En la parte superior de la radiografía se visualizan, aunque poco contrastados, vasos venosos. Esta imagen linfográfica coincide en todo con la descripción que hace **Rodríguez-Azpurua** (5) para demostrar, de acuerdo con su técnica, el sistema linfático profundo. Por otra parte, las conexiones entre los sistemas linfáticos profundo y superficial ya han sido comprobadas, como lo expresa **Sousa Pereira** (6): «en un caso observamos que la inyección de un linfático profundo tibial posterior no provocaba la visualización del territorio profundo correspondiente sino la de un tronco linfático superficial que ascendía por la cara anterointerna de la pierna, lo que nos lleva a admitir la existencia, por lo menos en algunos casos, de anastomosis linfáticas entre el territorio profundo y el superficial». **Chavez** (2) por su parte refiere que, sin contar las comunicaciones del sistema linfático con el venoso por medio del conducto torácico a nivel de la vena subclavia, existen otros puntos de anastomosis entre los dos sistemas, anastomosis que en condiciones normales permanecen cerradas, si bien pueden hacerse manifiestas cuando una elevación de la tensión linfática provoca el drenaje directo de la linfa en el sistema venoso.

Como es sabido, en la flebografía transósea, en este caso transcalcánea, el medio de contraste inyectado en el tejido esponjoso del calcáneo es drenado casi en exclusiva por el sistema venoso profundo, visualizándose el superficial de manera evidente sólo cuando éste presenta insuficiencia. El hecho de que en el caso que nos ocupa el medio de contraste así inyectado pasará en su mayor parte al sistema linfático y en muy escasa cantidad al sistema venoso profundo nos hizo pensar lógicamente en dos posibilidades: a) la presencia exagerada de comunicaciones linfo-venosas a dicho nivel y b) en una función supletoria del sistema linfático, por estar el sistema venoso profundo comprometido en gran

manera como consecuencia del síndrome posttrombótico ya aludido.

Es digno de hacer resaltar que, hasta donde nos es conocido por nosotros, existen ya citas bibliográficas referentes al paso de medio de contraste del sistema linfático al sistema venoso, creando pequeñas embolizaciones del medio liposoluble (2). En un total de 18.371 linfangiogramas de los miembros inferiores utilizando medio de contraste liposoluble se presentó embolización oleosa del hígado en 36 casos (0.19 %) (3). No sabemos que se haya informado de lo contrario, es decir del paso del medio de contraste desde el sistema venoso al linfático.

Las comunicaciones linfo-venosas son hoy día aceptadas por todos los autores, habiéndose observado en distintas partes de la economía, con frecuencia alrededor de pedículos importantes, por ejemplo, en el hígado y riñón, existiendo también en los miembros; pero se admite que son frecuentes en los segmentos postganglionares y raras en los segmentos periféricos (4).

En lo que se refiere a las alteraciones del sistema linfático en el curso de las trombosis parece que en general no se les concede mucha importancia. Haciendo estudios experimentales en perros a los cuales se les provocó una tromboflebitis se observó, usando

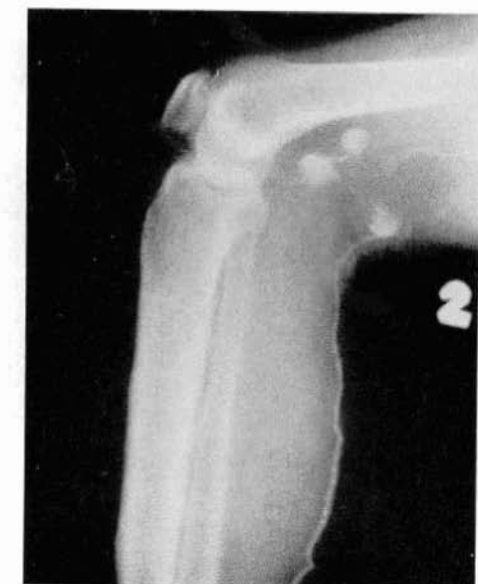

FIG. 1. Flebografía transósea dinámica por vía transcalcánea. Con gran sorpresa por nuestra parte, aparece un linfático situado en la cara posterior de la pierna y que desemboca en un ganglio superficial poplíteo. Este ganglio se comunica con otros dos más profundos, satélites de los vasos poplíteos. En la parte superior de la radiografía se visualizan vasos venosos poco contrastados.

medios flebográficos y linfográficos, que la función del sistema linfático no aumenta ni disminuye sensiblemente en estos estados (1). En los síndromes posttrombóticos los linfáticos muestran en general pequeños cambios, tanto en lo que se

refiere a su número como a su tamaño. No obstante, se reconoce que en los bloqueos del sistema venoso profundo los linfáticos desempeñan un papel importante previniendo la formación de edema, reabsorbiendo en especial proteínas del fluido intersticial (2). En el caso que presentamos, el hecho notable es el de que excepcionalmente la función suplética del sistema linfático en un síndrome postrombótico pueda ser de tal magnitud que el medio de contraste destinado a llenar el sistema venoso profundo pase casi en su totalidad a los linfáticos. En otras palabras, hasta el presente hemos tenido información sobre todo de la función suplética que el sistema venoso puede desempeñar en casos de bloqueos linfáticos, pero no a la inversa como ocurre en nuestro caso.

Aunque el presente caso ha surgido por azar, parece permitirnos afirmar:

- a) Que existen comunicaciones en los sistemas linfáticos superficial y profundo, al menos en determinadas circunstancias.
- b) Que en circunstancias excepcionales cabe que se produzcan ciertas suplencias entre los sistemas venoso y linfático.
- c) Que en condiciones aún más excepcionales es posible observar la suplencia a costa del sistema linfático, produciéndose una corriente que partiendo del sistema venoso se introduzca en el linfático.

RESUMEN

Se presenta un caso de síndrome postrombótico en el cual el medio de contraste inyectado en el calcáneo, con objeto de practicar una flebografía profunda, opacificó casi en su totalidad el sistema linfático de la pierna con visualización de los ganglios poplíteos. El autor considera este hallazgo casual y como una demostración de la suplencia entre el sistema venoso y el sistema linfático que, en circunstancias excepcionales, puede efectuarse en la dirección venas-linfáticos.

(English Text)

ACCIDENTAL LYMPHANGIOADENOPHLEBOGRAPHY BY TRANSOSSEOUS WAY

José Gómez-Márquez

In the course of a phlebographic study in a patient with a postthrombotic syndrome and extensive venous block, we obtained a rare X-Ray picture which we think is worth presenting. The interest of the picture is not only in the fact that it is unusual, but also because of the consequences which we may deduce from it.

It was a male patient, well known to us because he had been treated for a long period due to the following disturbances: considerable edema of the leg and ulcers. He was treated by conservative methods and when these failed, a Psathaki's operation was attempted. The operation was preceded by a phlebography. Considerable clinical improvement was noted but the post-operative phlebography failed to corroborate the clinical improvement.

Few months later when the patient was seen again in the out-patient department, we decided to perform a transcalcaneal phlebography. The picture obtained was a great surprise (fig. 1). We may appreciate a lymphatic trunk located in the posterior aspect of the leg, which runs into a superficial lymphatic node in the popliteal area. This node communicates with two other deep satellite nodes of the popliteal vessels. In the upper part of the picture, venous vessels are observed. This lymphographic image is coincident with the assertions of **Rodríguez Azpuru** (5) in his technique of injecting the deep lymphatic system. Also the anastomosis between the deep and superficial lymphatic system have been demonstrated, as we may quote from **Sousa Pereira** (6): «in one case the injection of a deep posterior tibial lymphatic did not fill the deep territory, but a superficial lymphatic channel in the antero-internal aspect of the leg. We may then believe, at least in some cases, in the existence of lymphatic anastomosis between the deep and superficial systems». **Chavez** (2) believes that aside from the shunt between the lymphatic and venous system in the thoracic duct at the subclavian vein, there are other points of anastomosis between both systems, which in normal conditions remain closed, but may become patent if there is an increased lymphatic pressure which gives rise to a direct drainage of the lymph in the venous system.

In transosseous phlebography, in this case transcalcaneal, the contrast medium injected in the calcaneum is exclusively drained by the deep venous system; the superficial system will only be filled if it is insufficient. The fact that in our case the contrast medium went mostly to the lymphatic system and only in a very small proportion to the deep venous system, made us logically think in two possibilities: a) the existence of lymphovenous anastomosis at this level in an exaggerated amount, b) the lymphatic acted as a substitute due to the already mentioned fact that the deep venous system was impaired.

We must point out that in our knowledge there are in medical literature several references concerning the passing of the contrast medium from the lymphatic to the venous system. This may give rise to fat micro-embolisms (2). In a total number of 18.371 lymphographies of the lower limbs, fat embolism occurred in 36 cases (0.19 %) (3). We are not aware of any communication of the opposite fact, that is the contrast medium passing from the venous to the lymphatic system.

Lympho-venous anastomosis in several parts of the body are nowadays accepted by all authors, frequently around important pedicles, as in the liver and the kidneys. They also exist in the limbs; but it is also accepted that they are frequent in the post-ganglionic segment and seldom seen in the peripheral sectors (4).

The disturbances in the lymphatic system in cases of vein thrombosis have been, we believe, disregarded. Experimental studies have been performed, using phlebography and lymphography, in dogs in which an artificial thrombophlebitis had been provoked. This produced the following results: The lymph circulation is neither decreased nor increased in such conditions (1). In post-thrombotic syndromes the lymphatics show in general slight change, in what refers to their number and size. Nevertheless it is admitted that in occlusions of the deep venous system, the lymphatics play an important role avoiding the formation of edema with protein reabsorption from the interstitial fluid (2). In the case present in this paper, the notable fact is that unusually, the suppletory function in a post-thrombotic syn-

drome may be so important, that the contrast medium which is supposed to fill the deep venous system, runs almost entirely into the lymphatics. In other words, up to now, we knew suppletory function of the deep venous system in cases of lymphatic block, but we did not know the opposite fact.

We possibly may affirm after this case that:

- a) There are communications between the superficial and deep lymphatic systems, at least in some circumstances.
- b) That in exceptional circumstances there may be a suppletory function between the veins and the lymphatic system.
- c) That in even more exceptional conditions it is possible to observe the suppletory function of the lymphatic system, the contrast medium in the venous stream running into the lymphatics.

BIBLIOGRAFÍA

- 1.— **Bradham, R. R.:** Relationships of the hind-limb lymphatic system to experimental femoral vein thrombosis. «Surgery», 58:682:1958.
- 2.— **Chávez, C. M.:** The clinical significance of lymphatico-venous anastomosis. Its implications on lymphography. «Angiology», 5:35:1968.
- 3.— **Chávez, C. M.; Picard, J. D.; Davis, D.:** Liver opacification following lymphangiography: Pathogenesis and clinical significance. «Surgery», 63:562:1968.
- 4.— **Collette, J. M.; Picard, J. D.; Collard, M.:** Contribução clinica da linfangiografia no conhecimento das linfangiopatias superficiais das alterações ganglionares. «Rev. Bras. Cardiovasc.», 1:148:1965.
- 5.— **Rodríguez-Azpúrua, E.:** Valor e importancia de la linfografía en las enfermedades de los miembros inferiores. «Angiología», 12:210:1960.
- 6.— **Sousa Pereira, J. M. de; Sousa Pereira, A. de:** Linfografía no estudo do sistema linfático normal. «Rev. Bras. Cardiovasc.», 1:223:1965.

Síndrome de Martorell-Fabre de etiología luética (*)

A. BOHORQUEZ

Jefe del Departamento de Angiología

J. ARMENTA y A. ZAMBRANO

Servicio de Cardio-Angiología del Hospital-Dispensario «Infanta Luisa» de la Cruz Roja
(Dr. F. Duclós), Sevilla (España).

La sífilis aórtica no aneurismática es una etiología poco frecuente en los casos de síndrome de Martorell-Fabre que han sido publicados. Por ello y por la disparidad de lesiones anatómicas en ambos lados, así como por la posibilidad de un exacto diagnóstico con sólo la detenida observación de los signos clínicos y la valoración de los resultados de sencillas e inócuas exploraciones, creemos que el caso que se describe merece su publicación.

CASO CLINICO

J. C. C. Acude al Servicio exponiéndonos simplemente una historia de mareos. Desde hace tiempo viene siendo tratado como enfermo de hipotensión arterial. Estos mareos, que siempre suceden estando en pie, se repiten con bastante frecuencia, una o dos veces por semana; comenzando con trastornos de la visión y nublándosele todo, dando siempre tiempo a sentarse, porque sabe que si no lo hace se cae permaneciendo varios minutos con pérdida del conocimiento. Luego lo recupera y termina el cuadro con una crisis de sudoración. No presenta otros trastornos.

En sus antecedentes personales figura un sarampión de muy pequeño y una blenorragia a los 17 años. Ha bebido mucho. Gran fumador.

En los antecedentes familiares hay que hacer constar que ignora la causa del fallecimiento de su padre, pero sabía que era luético y padecía del corazón. Madre falleció diabética. De nueve hermanos que nacieron vivos, ocho murieron de muy corta edad; ignorando si hubo abortos.

Exploración: Talla 1.61 m. Peso 51 kg. Nutrición deficiente. Piel y mucosas bien coloreadas. En boca existen caries, piorrea y faltan piezas dentarias. Faringe, pulmones y abdomen, sin particularidades.

En la Sección Cardiológica del Servicio se encuentra un corazón de límites normales, con un soplo sistólico en foco aórtico 3/6, de tonalidad musical, y un soplo diastólico 2/6 audible tanto en foco aórtico como en accesorio (3.º izquierda) y en punta.

ECG: Signos de hipertrofia ventricular izquierda.

Exploración de los vasos periféricos: pulsos radiales presentes en ambos brazos pero casi inadvertibles, bastando presionar lo más mínimo para que desa-

(*) Comunicación a las XIV Jornadas Angiológicas Españolas, Bilbao 1968.

parezcan. Por el contrario, en los miembros inferiores la pulsatilidad es «recia» y está presente en todas las arterias accesibles.

En los vasos del cuello hallamos la misma mínima pulsatilidad en el lado derecho y una ausencia total en el izquierdo. En el lado derecho, sobre la fosa supraclavicular, se ausculta un soplo sistólico rudo que se propaga a axila y región carotídea, acompañado de un evidente «thrill». En el izquierdo estas regiones son mudas (fig. 1). Tensión arterial en ambos brazos, 60/50 mm Hg; en miembros inferiores, 210/60 mm Hg.

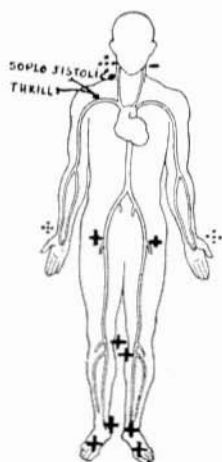


FIG. 1. Pulsatilidad periférica del caso presentado.

Análisis habituales de sangre, normales; excepto las reacciones de Wassermann, Khan y Meinicke, que son fuertemente positivas. Por ello se investigó el «test» de Nelson que dio una positividad del 100 %.

Examen de ojos (Dr. **Zbikowski**): Dilatación de los vasos conjuntivales y epiesclerales, con tendencia a anastomosarse. No hay alteraciones de la agudeza visual ni variaciones de ésta con las distintas posiciones de la cabeza. Córnea y cristalino, normales. En fondo de ojo no se observan alteraciones papilares ni neoformaciones vasculares centrales o periféricas, así como tampoco aneurismáticas. Sólo es llamativa la dilatación venosa y arterial, ambas de curso sinuoso. Tampoco hay neovascularización en el iris. Tensión ocular, normal o tal vez algo baja. No hemos podido obtener la tensión de la arteria central de la retina, quizá por hipotensión marcada y colapso del vaso.

Con estos datos puede afirmarse la existencia de una obliteración de los troncos supraaórticos, si bien la obliteración no debe de ser completa por la presencia de pulso, aunque mínimo, en ambas radiales.

Por la serología intensamente positiva, por la falta de afectación de los vasos subdiafragmáticos, por la edad (menos de 40 años) en que comienzan a aparecer los trastornos y a manifestarse las lesiones (hipotensión), por los antecedentes paternos y la enorme mortalidad de sus hermanos, cabe etiquetar este caso, dentro de las posibles causas del síndrome de Martorell-Fabré, como de etiología luética.

Para objetivar y afinar más la recogida de datos clínicos le practicamos una oscilografía (fig. 2), encontrándonos con que las oscilaciones en ambos brazos y antebrazos son simétricas y, contra lo que ocurre en los miembros inferiores, aparecen sólo a presiones de 80 y 60 mm Hg. Esto es que a estos niveles periféricos no podemos hablar de obstrucción sino de una notable caída de la presión sistólica en el interior del vaso, expresión de una cerrada estenosis o de que la circulación se restablece a expensas de angostas y múltiples vías colaterales donde paulatinamente se va agotando dicha tensión en el vencimiento de la resistencia que se le opone.

Si recordamos ahora que el pulso carotídeo está presente en el lado derecho, donde existe «thrill» y el soplo tan evidente que nos muestra la figura 3, puede

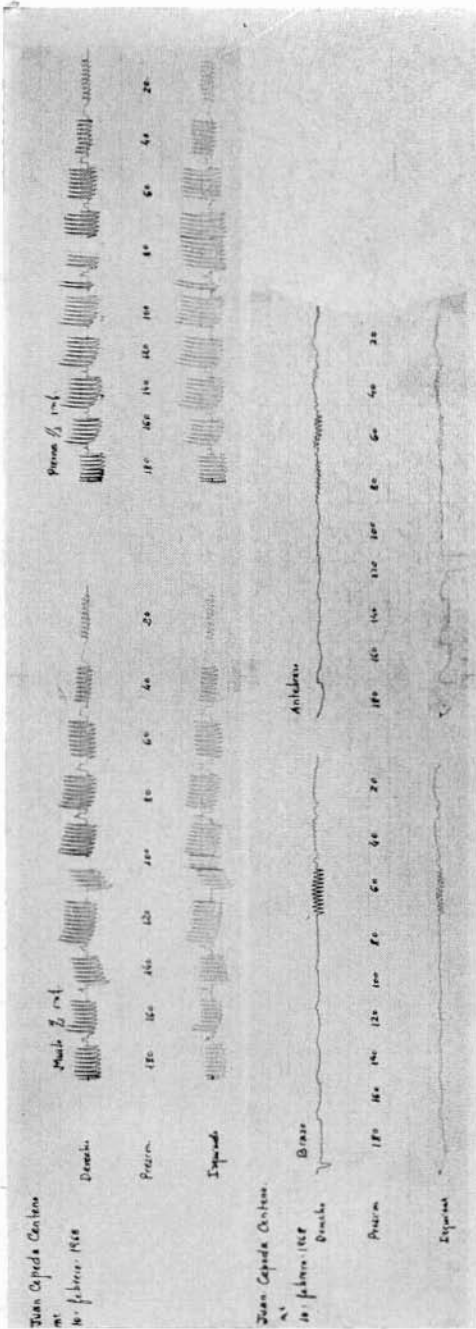


Fig. 2. Oscilograma a distintos niveles del caso presentado.

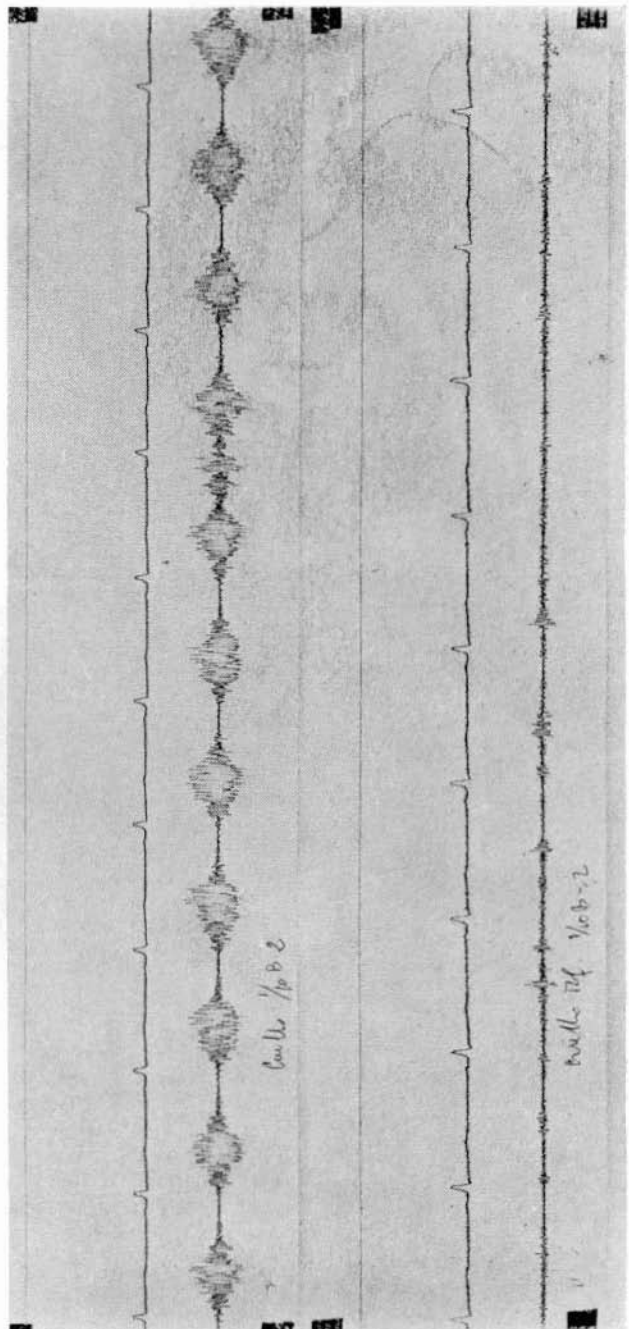
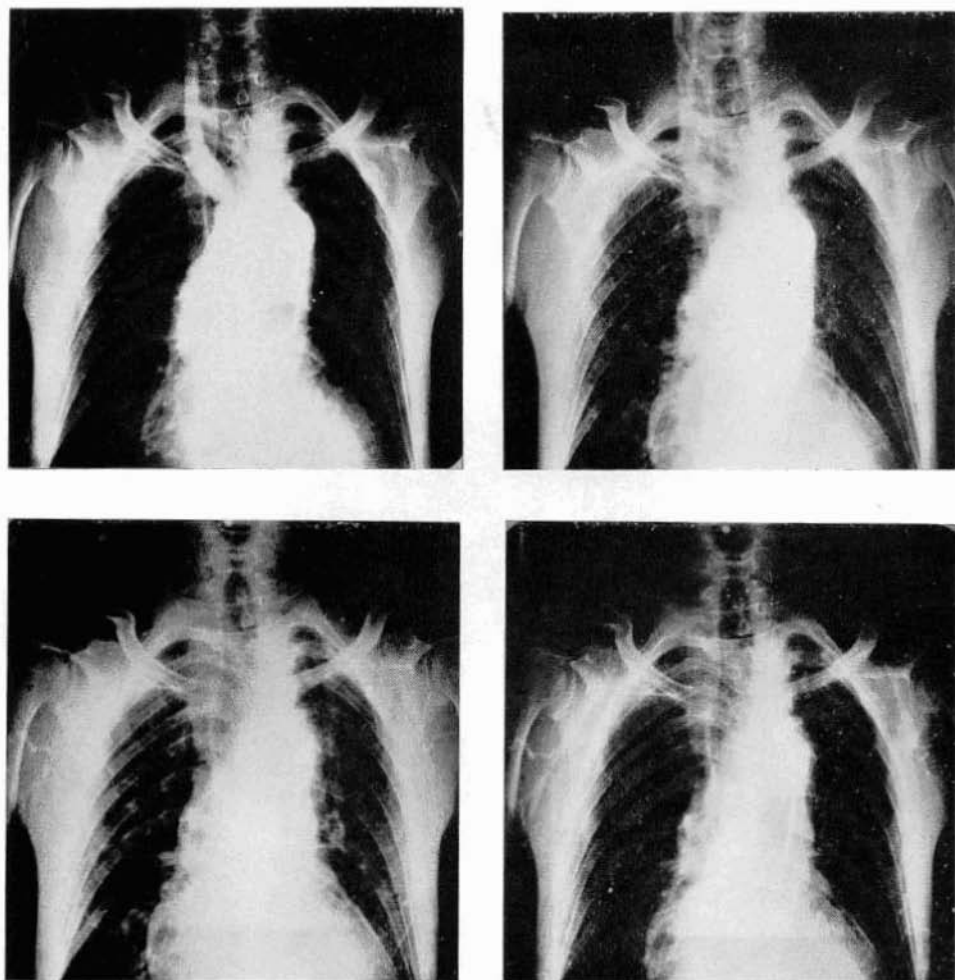


Fig. 3. Fonograma donde puede apreciarse el soplo auscultado a nivel de la fosa supraclavicular derecha.



Figs. 4, 5, 6 y 7. Seriografías aórticas. Ver explicación en el texto.

afirmarse en este lado la existencia de una cerrada estenosis del tronco innominado que origina el soplo y el «thrill», por una parte, y la caída tensional, por otra. En el lado izquierdo, por el contrario, la ausencia total de soplo y «thrill», la ausencia de pulso carotídeo y la caída tensional a nivel del brazo sugieren o indican: a) una obliteración completa de las arterias carótida y subclavia en sus orígenes, y b) que la circulación del miembro superior de dicho lado debe realizarse a través de una vía colateral que lógicamente debería ser por intermedio de las intercostales.

En el servicio del **Dr. Rodríguez Quesada** el **Dr. Pedrote** practica, con técnica

de Seldinger, una seriografía aórtica de tres placas por segundo durante cuatro segundos, inyectando 40 c.c. de Urografín 76 %. De estas seriografías hemos elegido la lectura de la 2.^a, 5.^a, 8.^a y 12.^a.

Seriografía 2.^a (fig. 4): Se observa una estenosis extrema en el tronco braquiocefálico, pudiendo visualizarse la carótida y el inicio de la subclavia que parece tener un retardo en el relleno. En el lado izquierdo no se observa nada en región supraclavicular y sí en el borde aórtico: un botón que parece corresponder a la emergencia de la carótida. De la subclavia no se visualiza ni siquiera su inicio. En borde izquierdo de la aorta descendente existe una placa con falta de relleno de contraste.

Seriografía 5.^a (fig. 5): Aparecen las mismas imágenes, habiendo progresado el contraste por la subclavia y la axilar, con afilamiento en la imagen de su extremo distal. También es posible visualizar la vertebral.

Seriografía 8.^a (fig. 6): En el borde izquierdo comienza a aparecer un vaso flexuoso que asciende y empieza a rellenar vasos que parecen corresponder a la torácica inferior o tal vez a ramos periféricos de la escapular inferior. En el lado derecho persiste aún la imagen de la axilar, lo que nos hace sospechar la existencia de dificultades distales fuera ya del campo angiográfico.

Seriografía 12.^a (fig. 7): El relleno de los vasos subescapulares se hace aún más evidente, contrastándose la axilar. Por su dirección nos hace pensar en que la sangre suministrada al brazo tenga que cubrir con anterioridad un largo camino, tal vez bajando hasta el anillo inguinal.

Desde el punto de vista terapéutico se ha instituido un tratamiento etiológico intenso y prolongado de su lúes, con penicilina, y con anticoagulantes tipo Sintrom, con control periódico de la tasa y tanto por ciento de protrombina y «test» de tolerancia a la heparina.

Cuatro meses después, el enfermo nos refiere una notable mejoría subjetiva, en el sentido de que las crisis de mareos y pérdidas de conocimiento se han hecho muy raras o espaciadas; no obstante, la exploración oscilográfica de ambos miembros superiores sigue igual.

RESUMEN

Se presenta el caso de un enfermo de síndrome de Martorell-Fabré de etiología luética, catalogada así por la historia familiar y la intensa positividad de la serología. Con motivo de una aortografía seriada se hacen comentarios sobre las lesiones objetivadas. El tratamiento anticoagulante y específico mejoró subjetivamente al enfermo.

SUMMARY

Aortic syphillis is not nowadays considered as a frequent etiology of Martorell's syndrome. We think it is interesting to present a case in which we arrived to the exact diagnosis just by simple clinical examinations.

The patient presented in this paper arrived to our Vascular Clinic because of sea-sickness. He had been treated as a hypotensive patient for a long time. He had orthostatic collapse which subsided when he adopted the clinostatic position.

He recalled in his past-history, he had suffered blenorrohoea when he was 17-year-old. Heavy smoker and drinker. In the family history we found that the father had been a luetic.

The examination of the peripheral pulses reveals radial pulses present bilaterally but very faint. Right carotid pulsability is present but very faint. Left carotid pulsatility is absent. Blood pressure en both arms, 60/50 mm. Hg; in the lower limbs, 210/60 mm. Hg.

Wassermann, Kahn, and Meinicke are strongly positive. Neison's test is also positive.

We diagnose a syndrome of occlusion: of the supraaortic trunks, or Martorell's syndrome.

An angiography is performed, which shows stenosis of the innominate trunk. The right carotid may be seen, but only the very proximal sector of the subclavian artery is visualized. There is no filling of the left carotid and subclavian.

Treatment was started with penicillin and anticoagulants (Sintrom).

Four months later the patient is seen again. Examination of pulses and oscillography of the arms and forearms is about the same. Nevertheless, the patient affirms he is better and able to work in much better condition.

Extractos

SINDROME DE SUCCION MESENTERICA (Mesenteric-Steal-Syndrom). — E. Bücheler, A. Düx y H. Rohr. «Fortsch. Röntgenstrahl.», vol. 106, pág. 313; 1967.

El Síndrome de succión mesentérica se caracteriza por manifestaciones de insuficiencia vascular de la arteria mesentérica inferior y, más rara vez, de la superior, junto a trastornos isquémicos de los miembros inferiores. Está ocasionado por la oclusión de la aorta terminal distal al origen mesentérico, por la oclusión de una o de las dos ilíacas comunes o externas, o por ambos factores. Los síntomas de la insuficiencia mesentérica preceden a los de la claudicación intermitente periférica. Unos y otros se presentan con los movimientos de la marcha de los miembros inferiores. Hay que tener en cuenta que el Síndrome de succión mesentérica se diferencia del angor abdominal en que el dolor en este último se produce cuando los órganos abdominales entran en actividad, como es por ejemplo el caso de la digestión.

La derivación de la sangre tiene lugar a través de vías colaterales que si bien ya existían no eran funcionantes, y que se abren y a menudo aumentan de calibre. El o los órganos abdominales afectados por esta derivación muestran una irrigación y estructura normales.

La comunicación colateral más importante se produce entre la mesentérica inferior y las ilíacas internas a través de una o varias ramas arteriales pélvicas.

Ante la menor sospecha clínica de que nos hallamos frente a un Síndrome de succión mesentérica podemos comprobarlo por angiografía (aortografía alta y arteriografía periférica).

En ocasiones la mesentérica inferior se halla comprendida en el proceso oclusivo. En estos casos el síndrome puede producirse desde la mesentérica superior por vía de la arcada de Riolo. Este fenómeno puede observarse incluso con una mesentérica inferior permeable.

La estenosis u oclusión de las arterias ilíacas común o externa derechos rara vez da lugar al síndrome, en tanto que la estenosis u oclusión de la aorta terminal o de las ilíacas izquierdas, cuya vía colateral tiene lugar en su mayoría por las lumbares, sólo lo produce si las lumbares son insuficientes.

El tratamiento consiste en la desobstrucción vascular. Si esta intervención correctora tiene éxito, el cuadro clínico abdominal desaparece.

CATORCE AÑOS DE EXPERIENCIA EN EL MANEJO DE LA ARTERITIS MESENTERICA POSTOPERATORIA DE LA COARTACION DE AORTA. — Carlos Ibarra, Roberto A. Ersek, Raymond C. Bonnbeau y C. Walton Lillehei. «Archivos del Instituto de Cardiología de México», vol. 38, n° 1, pág. 103; enero-febrero 1968.

Una de las complicaciones de la resección de la coartación aórtica es la arteritis mesentérica ya leve ya grave, tanto que puede obligar a la resección intestinal.

Con frecuencia el síndrome abdominal va precedido de hipertensión arterial sistémica, «paradójica» susceptible de ser tratada con drogas antihipertensivas que controlan la hipertensión y las manifestaciones abdominales.

Vamos a exponer nuestra experiencia en el tratamiento y la profilaxis de la hipertensión paradójica postoperatoria y del síndrome abdominal relacionados con la resección de la coartación aórtica.

Material clínico. Se revisaron los expedientes clínicos y radiológicos de todos los enfermos sometidos a resección de la coartación aórtica. Se registró la presencia de hipertensión paradójica postoperatoria, síntomas y signos abdominales, hipertermia, leucocitosis, signos radiológicos abdominales, tamaño del orificio de la coartación, duración de las manifestaciones abdominales, tratamiento empleado y duración del mismo, hallazgos de laparotomía y necropsia.

Resultados. Entre 1948 y 1967 un total de 331 enfermos sobrevivieron a la resección de la coartación: 219 varones y 112 hembras.

Se presentó hipertensión arterial sistémica paradójica en el postoperatorio en 38 casos (11,4 %), incluyendo 3 que habían recibido fenoxibenzamina durante la intervención quirúrgica. En todos quedó excluida la posibilidad de oclusión a nivel de la anastomosis. El 92,1 % pertenecían al sexo masculino.

De los 38 enfermos con hipertensión paradójica, 31 hombres y 2 mujeres tuvieron síndrome abdominal y otro, del sexo masculino, síndrome abdominal sin hipertensión (10,2 % del total).

El síndrome abdominal se caracterizó por dolor abdominal de tipo cólico en el mesogastrio o parte baja del epigastrio en todos los casos; dolor a la palpación profunda en 28 casos; maniobra del rebote positiva en 13 casos; rigidez abdominal en 2 casos; hemorragia gastrointestinal en 5 casos; ruidos intestinales anormales en 26 casos; hipertermia en todos; leucocitosis en 19 de 24 casos investigados; y signos radiológicos de íleo en 7 de 8 casos investigados.

El dolor abdominal apareció entre las primeras 24 horas y los 11 días después de la operación.

Según la intensidad de las manifestaciones abdominales, se calificó el síndrome, arbitrariamente, de severo (10 casos), moderado (15 casos) y leve (9 casos).

De los 34 enfermos con síndrome abdominal, 22 tenían coartaciones con aberturas de 1 mm. de diámetro o menos (6 síndrome severo, 9 moderado y 7 leve). Otros 8 tuvieron aberturas de 1 a 2 mm. (3 severo, 3 moderado y 2 leve). En 2 las aberturas eran mayores de los 2 mm. (1 severo, 1 moderado). En 2 casos se desconoció el tamaño del orificio (los 2 síndrome moderado).

En 28 enfermos con hipertensión paradójica, 24 de ellos con síndrome abdominal, se estableció tratamiento antihipertensivo contra la propia hipertensión y/o del síndrome abdominal establecido. El tratamiento debe iniciarse en fase temprana.

Las drogas o combinaciones utilizadas fueron: Hidralazina-reserpina (15 casos), fenoxibenzamina (5 casos), hidralazina (3 casos), reserpina (2 casos), hidralazina-reserpina-fenoxibenzamina (1 caso) y trimetapán (1 caso). Se administraron durante un promedio de 6,5 días. La duración del síndrome en los casos tratados fue de 4,4 días. La suspensión del tratamiento antes de dicho período hizo reaparecer, por lo común, el dolor y la hipertensión.

De los 24 enfermos con síndrome abdominal, 10 no recibieron drogas antihipertensivas. Dos de ellos requirieron laparotomía, falleciendo uno. Otro murió, habiendo recibido tratamiento antihipertensivo a partir del día doce postoperatorio cuando los síntomas abdominales se iniciaron al segundo día. Los hallazgos microscópicos de los tres casos fueron característicos de la arteritis mesentérica postresección de la coartación de aorta.

Profilaxis de la arteritis mesentérica. Fueron seleccionados para recibir tratamiento profiláctico transoperatorio 11 enfermos, debido a severa hipertensión sistólica durante el período de oclusión aórtica (200 mm. Hg. o más en todos los casos).

De ellos, 8 tuvieron un curso postoperatorio normal, 3 tuvieron hipertensión paradójica (2 de ellos, mujeres, presentaron síndrome abdominal) y fueron tratados en la forma indicada.

Comentario. Las primeras comunicaciones acerca de las formas graves de arteritis mesentérica corresponden a **Sealy, Loeber y Lillehei** y **Pérez Alvarez y Oudkerk**. Desde entonces los cirujanos cardiovasculares han prestado atención a dicho complicación y a la hipertensión postoperatoria asociada.

En nuestra serie, la frecuencia de hipertensión paradójica fue de 11,4 % y la del síndrome abdominal de 10,2 %.

Es significativo el predominio del sexo masculino.

Llama también la atención la marcada tendencia del síndrome en aparecer durante los primeros cinco días del postoperatorio (30 de 34 casos).

Algunos autores han mencionado que la arteritis mesentérica se produce de modo fundamental en enfermos con orificios de coartación muy pequeños. Esto nos parece difícil de valorar, pues la medición se efectúa en pieza fijada, es decir retraída ya.

Para que la terapéutica sea eficaz, tal como se nos ha demostrado en nuestros casos últimamente, el tratamiento antihipertensivo tiene que iniciarse inmediatamente después de la instalación de la hipertensión postoperatoria y/o dolor abdominal, sin esperar remisiones espontáneas.

El uso concomitante de dextrán de bajo peso molecular nos parece de gran valor terapéutico: reduce la hemoaglutinación intravascular y en ciertas circunstancias mantiene un flujo mesentérico adecuado. También consideramos útil la administración de antibióticos y la descompresión del tracto gastrointestinal, ya

que el aumento de la presión intraluminal y la proliferación bacteriana pueden agravar el cuadro en un intestino isquémico.

Grupo tratado profilácticamente. Es conocida la presencia de hipertensión en el período de oclusión aórtica al realizar la resección de la coartación; sin embargo, varios casos en nuestro Servicio y al menos otro comunicado en la literatura tuvieron importantes elevaciones de presión arterial durante el período de oclusión aórtica y en el postoperatorio desarrollaron hipertensión paradójica y síndrome abdominal.

Aunque los mecanismos involucrados en estos dos tipos de hipertensión son diferentes, el hecho nos sugirió la posibilidad de usar una droga antihipertensora cuando la tensión sistólica se elevara por encima de 200 mm. Hg. durante el período de oclusión aórtica. Nosotros hemos utilizado la fenoxibenzamina, bloqueador alfa adrenérgico, que cumple con tener un efecto vasodilatador prolongado, es capaz de aumentar el flujo sanguíneo en las vísceras abdominales y carece de efectos inotrópicos negativos.

De los casos así manejados, tres tuvieron hipertensión postoperatoria, que no fue tratada en uno; los otros dos tuvieron síndrome abdominal, leve en uno, severo en otro, y requirieron tratamiento específico.

GANGRENA CUTANEA ABDOMINAL DESPUES DE AORTOGRAFIA (Gangrène cutanée abdominale après aortographie). — P. Dugois, R. Gautier, P. Martin-Noël, P. Amblard y B. de Bignicourt. «Société Française de Dermatologie et de Syphiligraphie, Réunion de Lyon, 7-XII-67». «La Presse Médicale», vol. 76, n.º 17, pág. 823; 6 abril 1968.

Se presenta el caso de un enfermo que tras una aortografía sufrió una gangrena cutánea localizada en la pared abdominal y en los muslos. Esta complicación es excepcional, pero no es la única en la práctica de tal exploración angiográfica.

Inmediatamente después de practicada la aortografía apareció una zona de isquemia que comprendía, el abdomen, las nalgas y los muslos. Tras la fase de vasoconstricción se produjo una fase de vasodilatación con cianosis y equimosis, a continuación de lo cual se estableció una necrosis de extensa superficie.

La patogenia de esta complicación es desconocida o incierta. Con probabilidad fue debida a un vasospasmo interno, siendo las lesiones semejantes a la dermatitis livedoide de las nalgas ocasionada por inyección de bismuto y que se debe a obstrucciones en las arteriolas terminales.

EL SINDROME DE KLIPPEL TRENAUNAY. RESEÑA Y PRESENTACION DE UN CASO CLINICO (La sindrome di Klippel-Trenaunay. Ressegna e presentazione di un caso clinico). — M. Bartolo, E. Marchitelli y C. Allegra. «Il Pensiero Scientifico», Società Italiana di Cardiologia, sesión del 25 enero 1967.

Desde que Klippel y Trenaunay describieron el síndrome que lleva su nombre, numerosas hipótesis patogénicas han sido propuestas para aclarar el cua-

dro. Según **Lanzara** sólo la presencia de fístulas arteriovenosas explicaría el cuadro típico. **Servelle** señala anomalías de los troncos venosos profundos creadoras de una hiperemia venosa pasiva. **Malan** y **Puglionisi** aceptan la teoría de **Servelle**, cualquiera que sea el mecanismo que determine aquella hiperemia. **Martorell** cita numerosos ejemplos donde no es posible evidenciar displasias venosas ni fístulas arteriovenosas y dice que en los casos de etiología desconocida podría tratarse de una displasia nerviosa, la llamada IV facomatosis de Van der Moolen. **Vanderhoeft** ha demostrado experimentalmente que el alargamiento del miembro se debe a un aumento de la P. A. a nivel del cartílago epifisario.

Observación. F. M.^a, niña de 13 años de edad. No menarquía. Desde la primera infancia manchas rojovioláceas en rostro, tórax y miembros inferiores, variables con los estímulos térmicos y emotivos. Desde algunos meses observaron que la pierna izquierda era más larga, pierna que últimamente nota pesada, dolorida, edematosa, y han aparecido varices.

A la exploración se observan manchas discrómicas en rostro, mitad superior del tórax, flanco y fosa ilíaca izquierdas. Miembro inferior de este lado algo edematoso y más grueso, de coloración moreno violácea y aspecto jaspeado, con varicosidades por su cara externa y manchas de hemosiderina en maléolo interno; algo más largo que el contralateral. Área cardíaca ligeramente agrandada, con suave soplo sistólico en punta y foco aórtico. Leve soplo carotídeo. Hiperesfigmia en miembro inferior izquierdo respecto al derecho.

Laboratorio y ECG en los límites de la normalidad.

Los rayos X confirman la diferencia de longitud entre los miembros inferiores. La oscilografía seriada muestra una onda oscilográfica más amplia sólo a nivel del tercio medio del muslo izquierdo. La reografía básica en derivación dorso del pie dedo gordo es algo más amplia que en el lado derecho, si bien de morfología normal; por contra, la reografía seriada muestra una onda menos amplia en la izquierda a nivel del tercio medio del muslo. Termometría cutánea a distintos niveles: discreto aumento en favor del lado izquierdo.

La arteriografía y la flebografía no demostraron comunicación arteriovenosa alguna y sí sólo una insuficiencia del sistema comunicante venoso.

Biopsia muscular, normal. Oximetría venosa femoral derecha, 66 %; izquierda, 90 %; vena mediana del brazo 66 %. Este fue el único dato cierto de diagnóstico de existencia de comunicación arteriovenosa.