

## EL SINDROME DE LAS ARTERIAS VACIAS

F. MARTORELL, C. OLIVERAS, A. MARTORELL y J. PALOU

*Departamento de Angiología del Instituto Policlínico de Barcelona (España)*

En 1959, FONTAINE y LÉVY publicaron cinco casos de un nuevo síndrome caracterizado por un cuadro clínico y arteriográfico de oclusión de una de las arterias de los troncos supraaórticos en los que el acto operatorio no demostró oclusión orgánica ni tampoco arteriospasmó. Se trataba sencillamente de arterias colapsadas, de pared normal, vacías de sangre. En 1961, FONTAINE y colaboradores publican un nuevo caso e insisten en que no se trata de casos semejantes a la enfermedad de Takayasu ni al síndrome descrito por uno de nosotros en 1944.

Los seis casos corresponden a la arteria subclavia o axilar, excepto uno que corresponde al tronco braquiocefálico.

Estos enfermos presentaban nula o escasa sintomatología subjetiva. La exploración mostraba ausencia de pulso y oscilaciones en la extremidad afectada. La arteriografía, ausencia de repleción. La operación, integridad de la pared arterial, ausencia de oclusión trombótica, ausencia de arteriospasmó, pared arterial colapsada, y la punción permitía obtener con dificultad algunas gotas de sangre. La liberación de la arteria permitía que se llenara de nuevo de sangre y que el cuadro clínico de oclusión desapareciera temporal o definitivamente.

FONTAINE y colaboradores admiten que no pueden explicar la etiología de esta enfermedad, por cuyo motivo la denominan «Síndrome de las arterias vacías de sangre».

Hemos tenido ocasión de observar un caso que, clínicamente, diagnosticamos de trombosis de la carótida, donde los hallazgos operatorios mostraron una alteración semejante a la anteriormente descrita. Creemos interesante su publicación para comunicar un nuevo caso de Síndrome de las arterias vacías y por ser el primero que interesa sólo una arteria carótida común.

### CASO CLÍNICO

El 30-IV-59 ingresa en nuestra Clínica Vasculár una enferma de 66 años, con síntomas de deterioro mental. Desde hace dos años tiene disnea

de esfuerzo, y hace mes y medio notó súbitamente una sensación extraña en la cabeza, empezó a temblar y quedó obnubilada. Guardo cama 15 días en estado semiinconsciente; apenas se movía, los escasos movimientos eran torpes, pero no tenía hemiplejía ni hemiparesia. Al incorporarse sufría pérdida transitoria de la visión.

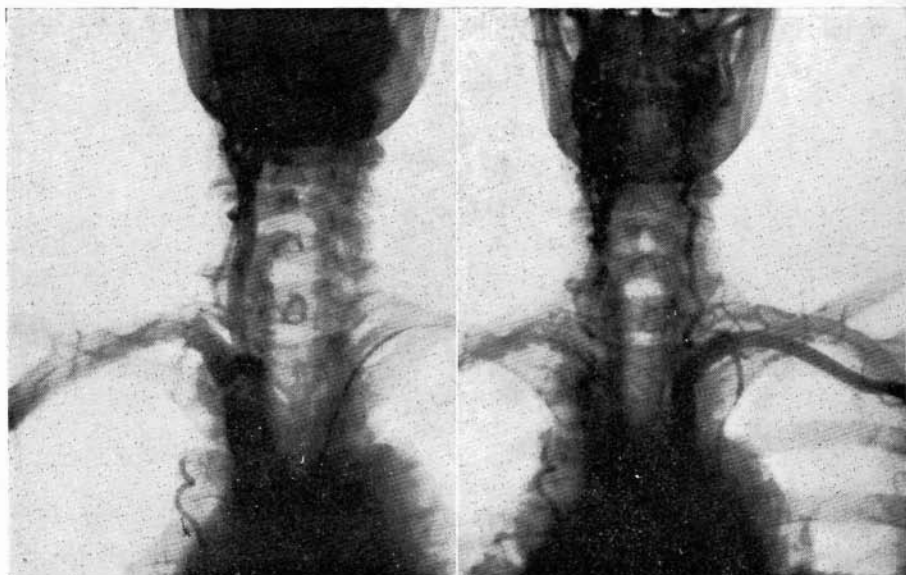


Fig. 1

Fig. 2

Fig. 1. — Arteriografía obtenida por el procedimiento de Seldinger, puncionando la arteria humeral derecha. Visualización normal de la subclavia, carótida, vertebral y tronco braquiocefálico. — Fig. 2. - Arteriografía obtenida por el mismo procedimiento, puncionando la arteria humeral izquierda. Visualización de todas las arterias con excepción de la carótida izquierda.

El examen neurológico muestra afasia y apraxia sin hemiparesia. Su presión arterial es 150/80. Presenta arritmia completa con fibrilación auricular sin insuficiencia cardíaca. El hecho más destacado de la exploración es la ausencia de pulso en la carótida izquierda.

*Electroencefalograma:* En decúbito supino se observa un trazado de bajos voltajes con ritmo Alfa temporo-parietal occipital derecho de 10 c/s. y marcada asimetría en lado izquierdo por aplanamiento o casi desaparición del ritmo Alfa en dicho hemisferio. Al practicar el trazado en posición sentada en una silla con la cabeza erguida, cambian las características del trazado: tiende a desaparecer casi por completo los ritmos Alfa y son sustituidos por frecuencias rápidas entremezcladas con formaciones lentificadas que adquieren la máxima intensidad y voltaje en región temporal izquierda.

*Arteriografía:* Se practica arteriografía por el procedimiento de Seldinger, puncinando la arteria humeral derecha ((fig. 1). En este lado se visualizan perfectamente las arterias subclavia, carótida, vertebral, mamaria interna y tronco braquiocefálico. La arteriografía obtenida por el mismo procedimiento en el lado izquierdo (fig. 2) visualiza la subclavia, la vertebral, la mamaria interna, pero no llena la carótida izquierda.

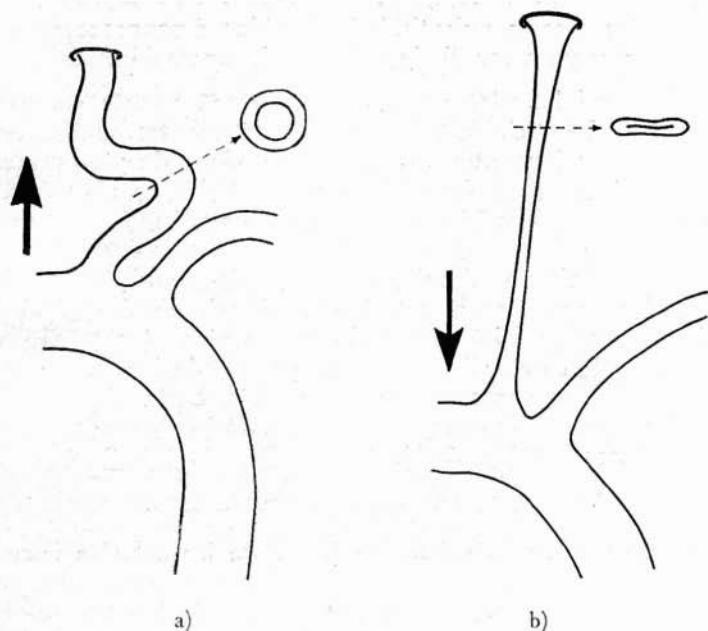


Fig. 3. — a) Esquema de lo que sucede en la carótida cuando el arco aórtico se eleva, estando fijo el extremo de la carótida en su penetración en el cráneo («kinking»): el curso de la arteria se torna flexuoso sin modificaciones en su luz. — b) Esquema de lo que sucede en la carótida cuando, estando fijo el extremo de su penetración en el cráneo, su extremo proximal sufre un estiramiento hacia abajo: sus paredes se aplican una contra otra y la arteria toma aspecto acintado, desapareciendo prácticamente su luz.

*Diagnóstico:* La ausencia de pulso carotídeo en el lado izquierdo y la falta de repleción de esta arteria en el arteriograma inclinan al diagnóstico de una oclusión por trombosis o embolia.

Se indica un tratamiento operatorio, con la idea de realizar una embolectomía, una trombectomía o un «by-pass».

*Intervención:* Incisión longitudinal a nivel del borde anterior del esternocleidomastoideo. Se descubre la carótida común. Se observa que su pared es normal, no pulsa, no existe trombo oclusivo ni arteriospasmó. La arteria está vacía, aplastada, acintada. No se halla ninguna lesión en su origen que explique esta alteración. Inmediatamente de su liberación de

abajo hacia arriba se observa que la arteria se llena de sangre y recupera su pulsatilidad. Poco a poco adquiere un calibre y una pulsatilidad que parecen superiores a lo normal. Terminada la liberación en toda su extensión se practica una simpatectomía periarterial y se sutura la herida.

*Curso postoperatorio.* Después de la operación la enferma mejora lentamente de su torpeza mental. El pulso carotídeo izquierdo se palpa perfectamente.

A los pocos meses la pulsatilidad carotídea desaparece de nuevo y el estado psíquico vuelve a ser el de antes de la operación.

FONTAINE y colaboradores señalan que como agente colapsante existía esclerosis periadventicial estrangulado la arteria, traumática en un caso, producida por una adenopatía en otro y una placa de ateroma en un tercero. En otros casos no se describió proceso etiológico alguno. Para estos casos se sugiere que quizás se tratara de un adinamismo parecido a los que HEIM DE BALSAC e ÍSELÍN atribuyen para ciertas isquemias agudas.

En nuestra opinión y simplemente a título de hipótesis, podría tratarse de arterias sometidas a una tensión longitudinal que al estirar la arteria aplanase sus paredes aplicando una contra otra y dándole forma acintada. (fig. 3-B). Este estiramiento podría producirlo una fibrosis vecina, una adenopatía, una placa de ateroma, etc. Sería el fenómeno inverso del «kinking» pseudoaneurismático de la carótida cuando se aproximan sus puntos de inserción (fig. 3-A).

#### RESUMEN

Se presenta un nuevo caso de Síndrome de las arterias vacías, descrito por vez primera por FONTAINE y LÉVY. El mecanismo de este especial tipo de oclusión arterial es desconocido, discutiéndose su etiología. Los autores sugieren que quizá sea debido a la tensión longitudinal por estiramiento arterial originado por diversas causas (placa ateroma, fibrosis de vecindad, adenopatía, etc.).

#### SUMMARY

A new case of empty artery syndrome (Syndrome des artères vides) first described by FONTAINE and LÉVY is communicated. The mechanism of this peculiar occlusion is discussed. Stretching could perhaps explain the etiology of this syndrome.

#### BIBLIOGRAFÍA

- FONTAINE, R. y LEVY, J. G. — *Le syndrome des "artères vides de sang" observé au niveau des gross vaisseaux de la base du cou et de l'extrémité supérieure. A propos de cinq observations personnelles.* "Archives des Maladies du Coeur", n.º 1, pág. 32; enero 1959.
- FONTAINE, y cols. — *Un nouveau cas de syndrome "des artères vides de sang" intéressant l'artère sous-clavière gauche.* "La Presse Médicale", vol. 69, n.º 15; página 665; 25 marzo 1961.



## TROMBOSIS CAROTIDEA ASINTOMÁTICA

WLADIMIR PADRÓS ARCHS

*Angiólogo de la Clínica Médica A del Hospital Clínico (Director: Profesor A. Pedro Pons) y del Instituto de Angiología Experimental y Clínico (Director: Dr. J. Ualls-Serra).  
Barcelona (España)*

Desde que E. MONIZ inició los estudios de la circulación cerebral con la arteriografía, se han ido perfilando las etiologías de muchos procesos neurológicos, entre los cuales figura en lugar destacado por su frecuencia la trombosis de la carótida interna. En la mayoría de los casos, esta afección conlleva gran cortejo sintomático precedido de prodromos, con la característica de producir hemiparesias o monoparesias (más frecuentemente braquiales) transitorias, antes de hacerse definitivas, produciendo la hemiplejía, afasia u otras lesiones de sistema nervioso central más o menos recuperables. Sin embargo, este cortejo sintomático, que puede ser muy variable, en algunos pocos casos puede no existir (como en el enfermo que presentamos) gracias a que la circulación cerebral tiene medios de suplencia a través del polígono de Willys que permite mantener la circulación de ambos hemisferios de un modo satisfactorio, con la permeabilidad de una sola carótida interna; en nuestro caso esta carótida está, además, estenosada por una placa de ateroma que reduce su luz casi a la mitad de su calibre.

Vamos a exponer a continuación el *caso clínico*:

F. L. C., de 65 años. Desde hace dos años dolor en pantorrilla izquierda a la deambulación rápida (300 m.), tipo claudicación intermitente. Hace tres semanas, flemón dentario maxilar inferior derecho, con infarto ganglionar regional, que cura sin complicaciones. Antecedentes patológicos: Hace 34 años traumatismo torácico, con fractura de siete costillas, curado sin complicación. Hace 33 años, neumonía. Hace 30 años, hiposmia que persiste en la actualidad. Hace 3 años, fractura pie derecho. Bronquitis crónica. Muy fumador. Regímenes grasos toda su vida.

Acude a nuestra consulta por su bronquitis agravada por una afección gripal de tipo banal.

*Exploración:*

Tórax: Bronquitis crónica. Al auscultar focos cardíacos se aprecia soplo intenso en foco aórtico, menos intenso en foco pulmonar y foco aórtico accesorio. A la propagación carotídea de dicho soplo nos sorprendió la

casi total ausencia del mismo en carótida izquierda y la presencia con mayor intensidad en la derecha, el cual desaparecía por compresión de la carótida primitiva.

Practicamos arteriografía de dicha carótida derecha (fig. 1), por la técnica de punción percutánea, previa administración de Fenérgán intramuscular como sedante, el cual hizo al paciente un efecto extraordinario quedando casi dormido. Después de la arteriografía, de nuevo nos sorprende este enfermo con una ligerísima hemiparesia derecha (del mismo lado de la punción) de media hora de duración y que enmascarada por el efecto del Fenérgán no llamó demasiado nuestra atención. En la arteriografía se aprecia una placa de ateroma en la carótida interna derecha en su misma bifurcación, reduciendo su luz a la mitad de su calibre, y otra placa de menor tamaño un centímetro por encima de la anterior. En el árbol arterial intracraneal apreciamos un relleno muy acentuado de la comunicante anterior con la visualización de ambas cerebrales anteriores y las dos silvianas.

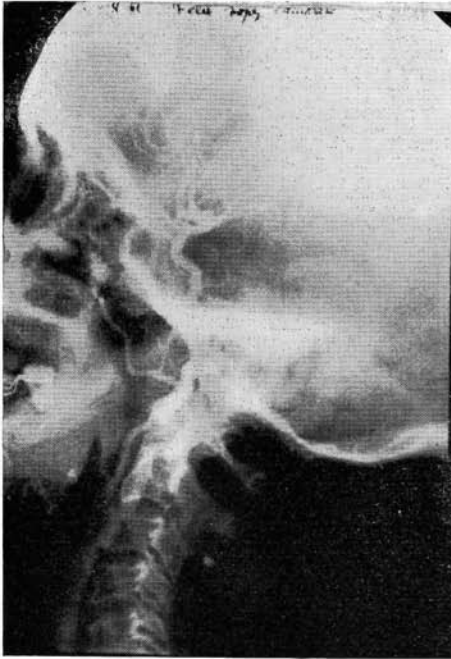

Fig. 1. — Arteriografía de la carótida derecha. Se aprecian dos placas de ateroma: inmediatamente después de la bifurcación y a un centímetro por encima de ella, respectivamente.

En su ficha vascular (fig. 2) se aprecia disminución del índice oscilométrico en extremidades inferiores, algo más acentuada en la izquierda, con desaparición del pulso en la tibial posterior de la misma.

El ECG (Dr. PLANAS P1) nos da el siguiente resultado (fig. 3): Ritmo sinusal regular. Frecuencia 60 por minuto. Tiempo de conducción aurículo-ventricular, normales. Intervalo QTc: 0,44 seg. (alargado). A QRS a -30 grados. Corazón en posición eléctrica horizontal con discreta rotación horaria sobre su eje longitudinal y punta cardíaca ligeramente hacia atrás. Intervalo preintrinsicóide, normal para ambos ventrículos. Ondas T positivo-simétricas en I, aVL, V<sub>5</sub> y V<sub>6</sub>. Segmentos ST rectilíneos con angulación ST- en aVL, V<sub>5</sub> y V<sub>6</sub>. Diagnóstico: El alargamiento de la sístole eléctrica, junto con las ligeras modificaciones en la repolarización ventricular sugieren fundadamente una ligera anoxia subendocárdica (ligera isquemia subendocárdica anterolateral).

El EEG y EVG (Dr. VILA BADÓ) da el siguiente dictamen (fig. 4): EEG normal, sin que se observen alteraciones valorables actuales de la actividad bioeléctrica cerebral ni en estado de reposo ni durante la hiperpnea. Los giros forzados de la cabeza a la izquierda y a la derecha así como la compresión sucesiva de ambas carótidas no determinan modificaciones valorables del trazado EEG. El EVG aparece muy lentificado y con poca diferenciación entre sus dos complejos. El giro forzado de la cabeza hacia la izquierda determina un moderado aumento de la amplitud del EVG correspondiente al hemisferio derecho, y la compresión de la carótida derecha determina un fuerte aumento de la amplitud del EVG derecho y moderado a la izquierda. Impresión: Alteración de la dinámica circulatoria cerebral con afectación difusa de las paredes del árbol arterial sin que se observen signos de dismetabolismo neuronal.

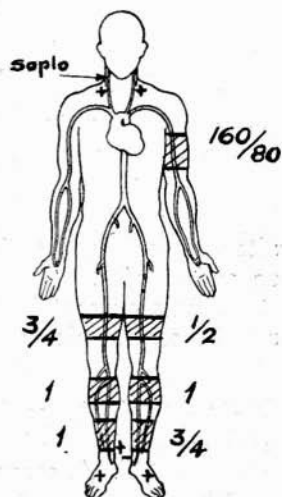


Fig. 2. — Ficha vascular del enfermo que presentamos.

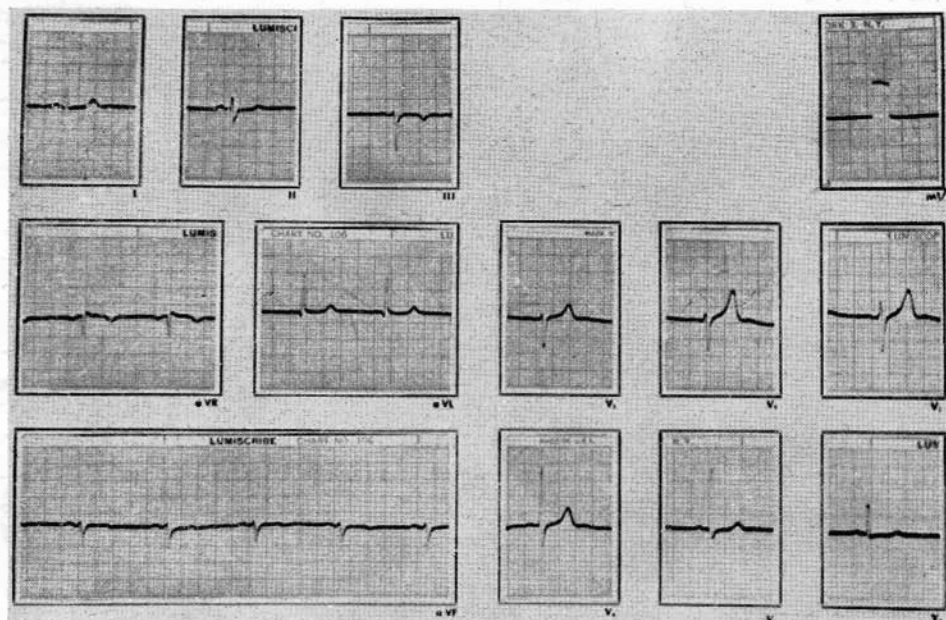


Fig. 3. — Electrocardiograma del mismo enfermo, donde se aprecia una ligera isquemia subendocárdica anterolateral demostrando la afectación generalizada del árbol vascular.

Análisis: Anemia hipocroma (3.600.000); colessterina 1,88; Wassermann, cardiolipina, Meinicke (MKR II) y Kahn, negativas; índice de protrombina 95 %.

Exploración oftalmoneurológica (Dr. PALOMAR PETIT). Aparato oculomotor: motilidad palpebral y ocular, normales; «test» de Worth-Palomar, visión binocular con fusión de imágenes, pupilas isocoria y reacciones pupilares normales. Aparato oculesensorial: agudeza visual OD 100/100 y OI 100/100, campo visual sin alteraciones, fondo de ojo sin alteraciones de interés oftalmoneurológico, pulso venoso muy manifiesto en ambos ojos.

Angiotonometría retiniana: Lectura en mm. Hg. de la presión de la arteria central de la retina

	O. D.	O. I.
T. A. paciente, humeral .. ..	145/80	145/80
retiniana .. ..	70/35	50/20
T. A. compensada, humeral ..	130/75	90/40
retiniana .. ..	80/40	80/40

Impresión: Marcada hipotensión retiniana en el ojo izquierdo.

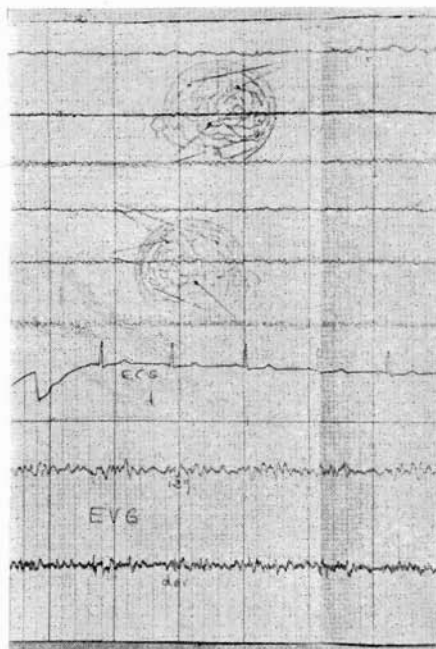


Fig. 4. — Electroencefalograma y Electrocardiograma del mismo enfermo.

Al iniciar la Prueba de Bonnal y Paillás en la carótida primitiva del lado derecho, el paciente acusa mareo, hormigueo en extremidades izquierdas y obnubilación visual en el ojo derecho, lo que denota no existe buena compensación de la circulación de la circulación colateral del cerebro.

En esta exploración nos sorprende encontrar la presión retiniana del lado izquierdo inferior a la del derecho; además de que a la Prueba de Bonnal y Paillás, practicada en el lado izquierdo, el enfermo no presenta sintomatología alguna, mientras en el derecho con sólo diez segundos de compresión acusa la insuficiencia vascular cerebral, debiendo cesar porque iniciaba una crisis de epilepsia jaksoniana. Todo ello induce a pensar que el enfermo, además de la estenosis de su carótida derecha, tiene una trombosis total de la izquierda, lo que

se confirma por arteriografía (figura 5): relleno exclusivo de la carótida externa, trombosis total de la interna en su inicio.

Tratamiento: De acuerdo con nuestro maestro (VALLS-SERRA) y con MARTORELL, RODRÍGUEZ-ARIAS, JURADO y SOBREGRAU, creemos que por tratarse de un enfermo totalmente ausente de sintomatología subjetiva no debíamos exponerle a los riesgos de una intervención quirúrgica y menos aún estando bien compensado, adoptando la posición espectante y un tratamiento anticoagulante con dicumarínicos (Syntrom) «per vitam», con control periódico de su cantidad de protrombina en sangre y del «test» de heparina; lo cual se le viene practicando en el transcurso de tres meses, habiendo mejorado de su claudicación intermitente y siguiendo igualmente asintomático, realizando su trabajo algo duro sin molestias. Al mismo tiempo se trata su anemia y se mantiene su tensión arterial.

*Resumiendo*, pues, se trata de un paciente con estenosis de carótida interna derecha, la cual a través de una gran comunicante anterior irriga también el hemisferio izquierdo, siendo ésta la causa de la hemiparesia después de la arteriografía derecha y toda la sintomatología a la Prueba de Bonnal y Paillás, ya que la carótida interna izquierda está totalmente trombosada. A la vista de este caso creemos de suma importancia practicar a todos los sospechosos de lesiones carotídeas la angiotonometría retiniana de ambos ojos, ya que orienta el diagnóstico y en algunos casos puede hasta hacer innecesaria la arteriografía, que no está exenta de riesgos.

#### SUMMARY

A case of asymptomatic carotid thrombosis is presented. In the right internal carotid artery there was stenosis and in the left complete occlusion. The value of ophthalmodynamometry is emphasized by the author. Arteriography may not be necessary with this exploration. Surgical treatment was not advised as there were no complaints. Treated medically, it continues without any troubles.

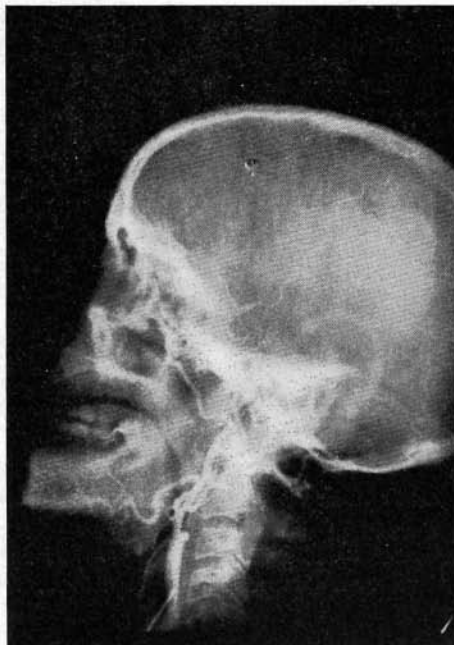


Fig. 5. — Arteriografía de la carótida izquierda. Se aprecia el relleno exclusivo de la carótida externa y el «stop» de la interna.

### BIBLIOGRAFÍA

- MONIZ, E. — "Trombosis y otras obstrucciones de las carótidas", Editorial Salvat, Barcelona 1941.
- CAMBIER. — *L'endarterectomie dans les sténoses et les obstructions de la portion initiale de la carotide interne.* "La Presse Médicale", vol. 67, n.º, 21, pág. 856; abril 1959.
- PAILLAS y BONNAL. — *Le signe de la carotide.* "La Presse Médicale", vol. 60, n.º, 71, pág. 1512; 1952.
- PEREIRA, POCH, MONTEVERDE. — *Alucinaciones olfativas como síntoma de comienzo de las trombosis de carótida interna.* "Semana Médica", vol. I, n.º, 2, pág. 44; enero 1960.
- PERIANES y BOIXADOS. — *Consideraciones sobre tres casos de trombosis de la carótida interna.* "Revista Clínica Española". vol. 54, pág. 167; agosto 1954.
- SAPORTA. — *Síndrome de la arteria carótida.* "Semana Médica", vol. I, n.º, 24, página, 757; mayo 1960.
- SUBIRANA, PUNCERNAU, HERNÁNDEZ. — *La relación hemiplejía-afasia en las trombosis de carótida interna.* "Anales de Medicina" Barcelona, vol. 45, n.º 24, pág. 371 diciembre 1959.
- TAPTAS. — *Tromboses de la carotide interne et anastomoses entre reseaux carotidien interne et externe.* "La Presse Médicale", vol. 63, n.º, 16, pág 324; marzo 1955.



# TRATAMIENTO DE LA EMBOLIA ARTERIAL DE LAS EXTREMIDADES

JUAN MONCLÚS

*Assistenzarzt de la «Chirurgische Klinik» del Städtische  
Krankenhaus de Leverkusen (Alemania), Director H. W. Pässler*

*Cirujano Vasculat de la Clínica «Figarola-Pera»  
Barcelona (España)*

Ante un enfermo que presenta un cuadro de isquemia aguda de una o varias extremidades se requiere su ingreso urgente en un centro médico-quirúrgico; el tratamiento a domicilio es siempre nefasto. De esta urgencia depende, como dice MARTORELL, «la salvación del enfermo, la de su extremidad, la reducción al mínimo de la necrosis o su supresión absoluta y finalmente la conservación de su miembro útil».

Hecho ya el diagnóstico de embolia arterial, en la que siempre debemos encontrar una afección embolígena, procederemos de la siguiente forma, dividiendo los enfermos en dos grandes grupos:

- 1.º Tributarios de tratamiento médico (fig. 1).
- 2.º Tributarios de tratamiento médico-quirúrgico (fig. 2).

## EMBOLIAS ARTERIALES TRIBUTARIAS DE TRATAMIENTO MÉDICO

Son tributarias de tratamiento médico todas las embolias arteriales localizadas en el miembro superior y las situadas en el miembro inferior en la poplítea o porción más distal del árbol arterial de la pierna.

### *Tratamiento*

1.º Anticoagulantes, destinados a la supresión de la trombosis secundaria, ascendente y descendente, que se forma a partir del émbolo. Nosotros preferimos la heparina, por vía intravenosa, empezando por una dosis de 50 mg. cada 4 horas, cuya variación dependerá del tiempo de coagulación del enfermo, que debe practicarse antes de cada toma de heparina y cuyos valores deben mantenerse alrededor de tres veces más alargado que el normal del paciente.

2.º Espasmolíticos (Clorhidrato de papaverina y Eupaverina), destinados a vencer el arterioespasmo. Se empieza con la Eupaverina «fuerte», por vía intravenosa (dosis 0,15 g), y se sigue con el Clorhidrato de papaverina, por vía intramuscular, cada 6 u 8 horas.

3.º Calmantes, aconsejamos el Atropaver, ya que a la supresión del dolor añade su efecto antiespasmódico.

4.º Anestesia del simpático catenar (ganglio estrellado para la extremidad superior y cadena lumbar para la inferior), actúa aumentando el caudal sanguíneo a través del sistema colateral. Se inyectan 20 c.c. de novocaína al 1/100 sin adrenalina. Debemos ser muy cautos, ya que estando el

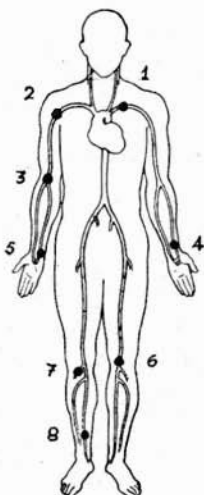


Fig. 1. — Localización de las embolias arteriales tributarias de tratamiento médico: 1) subclavia, 2) axilar, 3) humeral, 4) radial, 5) cubital, 6) poplítea, 7) tibial anterior, 8) tibial posterior.

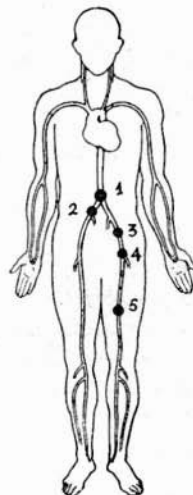


Fig. 2. — Localización de las embolias arteriales tributarias de tratamiento médico-quirúrgico: 1) aorta, 2) iliaca primitiva, 3) iliaca externa, 4) femoral común, 5) femoral superficial.

enfermo heparinizado es posible la aparición de un hematoma si tenemos la fatalidad de pinchar un vaso, cosa harto frecuente; como prevención después de la administración de la novocaína inyectamos, antes de retirar la aguja, hialuronidasa.

5.º Pueden darse también novocaína y Priscol como vasodilatadores y Quimotraxe como fibrinolítico.

6.º Es muy importante no descuidar el estado general del paciente, atendiendo sobre todo la afección embolígena. Es peligrosa la administración de digitálicos ya que favorecen la actividad auricular con probabilidad de nuevos lanzamientos embólicos. La colaboración de un cardiólogo es, en la mayoría de los casos, indispensable.

#### EMBOLIAS ARTERIALES TRIBUTARIAS DE TRATAMIENTO MÉDICO-QUIRÚRGICO

En las embolias de la bifurcación aórtica, grandes troncos ilíacos y arteria femoral, la combinación adecuada de un tratamiento médico junto con la intervención precisa es lo que nos llevará muchas veces al éxito.

Hemos podido comprobar últimamente que, siendo menos «cirujanos» y comportándonos más como angiólogos, muchos miembros que antes había que amputar han podido salvarse.

Las intervenciones a practicar ante una embolia son las siguientes:

1.º *Operaciones reconstructivas*

A. — Embolectomía.

B. — Injerto arterial con resección o tipo «By-Pass».

2.º *Operaciones hiperemiantes.*

A. — Arteriectomía.

B. — Simpatectomía lumbar.

A) *Embolectomía.* — Es la operación ideal. Se practica arteriotomía en el mismo punto donde está situada la embolia o algo más distalmente. Extracción del émbolo y aspiración en sentido proximal hasta la aparición de un chorro de sangre pulsátil; a continuación introducción de un tallo metálico en sentido distal para vencer el arteriospasmó y sutura de la arteriotomía. En embolias de la bifurcación aórtica, en enfermos con pésimo estado general, incidimos con anestesia local a nivel de los dos triángulos de Scarpa, practicamos arteriotomía en ambas femorales comunes y con aspiración e introducción del tallo metálico logramos la extracción del émbolo. Para que la embolectomía tenga éxito es indispensable heparinizar al enfermo durante dos o tres días, para prevenir la trombosis secundaria.

B) *Injerto arterial con resección o tipo «By-pass».* — Rechazamos completamente la resección del segmento trombosado, seguido de la implantación de un injerto de plástico con sutura término-terminal. No aconsejamos tampoco el injerto tipo «by-pass», aunque quizá fisiológicamente esté más indicado aquí que en las arteritis degenerativas e inflamatorias, por el buen estado del árbol arterial periférico.

*Caso demostrativo.* — Enferma de 40 años, ingresa en un centro quirúrgico para serle practicada una comisurotomía mitral. En el curso de 15 días sufre 3 embolias de las extremidades inferiores, una a nivel femoral común derecha y las otras dos en femoral común izquierda, que se resuelven con embolectomía y tratamiento médico. A los dos días embolia cerebral, quedando hemiparesia derecha; a los 3 días hemorragia abundantísima a nivel de la herida del triángulo de Scarpa izquierda en la que se dejó un drenaje. Trasladada al quirófano se comprueba una perforación entre ambas suturas arteriales. Injerto arterial con Dacrón término-terminal, sacrificando la femoral profunda; 4 días después de nuevo gran hemorragia por fallo de sutura del injerto, que obliga a la ligadura de la arteria femoral común. Gangrena de toda la extremidad. Fallece a los 10 días con dolores abdominales, por probable embolia de la mesentérica.

En este caso la ligadura de la femoral superficial, como aconsejamos nosotros, es muy posible que hubiese evitado la gangrena de la extremidad, si además se hubiese practicado una simpatectomía lumbar.

C) *Arteriectomía.* — Es muy útil la práctica de la arteriectomía en aquellos casos en que han transcurrido ya muchas horas desde la embolia. Con ella suprimimos el punto de partida de los reflejos vasoconstrictores y ayudamos a la apertura del sistema colateral. Puede practicarse conjuntamente una simpatectomía lumbar. PÄSSLER aconseja la práctica de la simpatectomía lumbar en todas las embolias de la extremidad inferior, además del tratamiento fundamental (embolectomía, tratamiento médico, etc.).

D) *Simpatectomía lumbar.* — Es la operación ideal para las secuelas postembólicas, pero puede practicarse también como complemento al tratamiento causal.

*Caso demostrativo.* — Enferma de 55 años. Cardiopatía mitral. Dos días antes de su ingreso en un centro quirúrgico y después de un ligero esfuerzo, nota dolor abdominal que se acompaña de frialdad e imposibilidad de mover ambas extremidades inferiores. Vista por un facultativo le administra Papaversan, mejorando a las pocas horas. Al día siguiente, dolor muy fuerte en pierna derecha, con palidez acentuada e inmovilidad absoluta de la extremidad. En el momento de su ingreso practicamos ficha vascular (fig. 3), diagnosticando embolia primitiva de la bifurcación aórtica, cuyo émbolo se ha desplazado a la íliaca derecha en su segundo episodio doloroso. Visto el estado general de la enferma y el tiempo transcurrido desde la embolia, adoptamos una actitud expectante e iniciamos tratamiento médico con heparina (50 mg. cada 4 horas, por vía intravenosa), Papaversan cada 6 horas y Atrapaver cada 12 horas. A las 24 horas del tratamiento, el dolor ha disminuido notablemente y la enferma puede mover las piernas; a los 3 días y en pleno tratamiento heparínico, varicoflebitis de la pierna izquierda que alcanza hasta mitad del muslo; añadimos Butazolidina cada 12 horas. Se le da el alta a los 10 días.

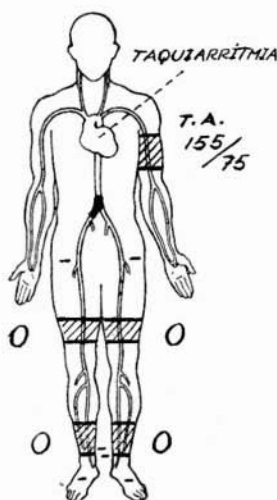


Fig. 3. — Ficha Vascular, según método de Martorell, de un caso diagnosticado de embolia primitiva de la bifurcación aórtica. Corazón, tensión arterial, pulsatilidad y oscilometría.

Vista la enferma al mes, presenta C. I. cada 100 metros en la pierna derecha.

Dos meses después practicamos safenectomía del lado izquierdo, persistiendo la C. I. en el derecho que, según nos manifiesta la enferma, es ya cada 25 metros, acompañándose a veces de dolores nocturnos. La práctica de infiltraciones del simpático lumbar con novocaína produce una

mejoría pasajera, por lo que decidimos operarle de simpatectomía lumbar derecha. Al mes de la intervención la C. I. aparece cada 150 metros y no ha tenido más molestias nocturnas.

Cuando se instaura gangrena en una extremidad, el cuidado de la necrosis es muy importante; los toques con alcohol yodado ayudan a visualizar el nivel que alcanza la gangrena y que el mismo organismo se encarga de delimitar; cuando aparecen fenómenos de intoxicación grave o la necrosis adquiere el tipo de gangrena húmeda, la amputación debe ser inmediata, tal como aconseja MARTORELL. Deben prevenirse las deformidades de los miembros que podrían convertirles en inútiles para la deambulación o incapacitados para cualquier trabajo manual.

#### RESUMEN

Los enfermos afectos de embolia arterial de las extremidades son divididos en dos grupos: uno, susceptible de tratamiento médico, otro, de tratamiento médico-quirúrgico. Se indica la terapéutica en cada caso y la técnica correspondiente. El autor presenta dos casos demostrativos.

#### SUMMARY

Peripheral arterial embolism is not always a surgical emergency. Sometimes surgery is indicated; other times medical treatment is successful. In each case of arterial embolism the indication for medical or surgical treatment is advised. Two demonstrative cases are presented.

#### BIBLIOGRAFÍA

- MARTORELL, F. — "Accidentes vasculares de los miembros". Ediciones Salvat, Barcelona 1953.

# KLIPPEL-TRENAUNAY CON COMUNICACIONES ARTERIOVENOSAS INTROSEAS DE LA V.<sup>a</sup> VERTEBRA LUMBAR

F. MARTORELL y J. PALOU

*Departamento de Angiología del Instituto Policlínico de Barcelona (España)*

Una de las teorías que pretende explicar el nevus varicoso osteohipertrófico de Klippel-Trenaunay o hemangiectasia hipertrófica de Parkes-Weber es la existencia de fistulas arteriovenosas congénitas. En trabajos anteriores hemos aceptado esta teoría como la más convincente, si bien en pocas ocasiones la angiografía nos ha permitido descubrir esta comunicación.

Se han descrito algunos casos en los que la comunicación arteriovenosa múltiple era evidente. Sobre todo en los enfermos en que, por ser la comunicación intraósea, fueron amputados. De estos la mayor parte lo fueron por su localización en la tibia.

No tenemos conocimiento de que se haya publicado ningún caso de Síndrome de Klippel-Trenaunay con comunicación arteriovenosa intraósea fuera de la extremidad. Por este motivo creemos interesante relatar este caso en el que existen comunicaciones arteriovenosas intraóseas a nivel de la V vértebra lumbar.

## CASO CLÍNICO

El 1-VII-58 acude a nuestra Clínica Vascular un enfermo, de 15 años de edad, por tener una pierna hinchada de la que en algunos puntos mana un líquido claro como agua o de aspecto lechoso.

La madre nos relata que nació normalmente y que la única alteración visible en principio fue una pequeña mancha parda a nivel de la región sacra. Esta mancha se extendió más tarde por la región glútea del lado izquierdo. A los 8 años observaron que la extremidad inferior izquierda se hacía poco a poco más voluminosa. A los 13 años aparecieron en la ingle pequeñas vesículas que se rompían dando salida a un líquido claro como agua y a veces semejante a la leche. La pierna hinchada no le duele; sólo siente ligera pesadez.

*Exploración:* La pierna izquierda muestra un ligero aumento de longitud y un evidente aumento de grosor en particular a nivel del muslo (figura 1). En el muslo y en la ingle presenta múltiples y pequeñas vesículas



o vesículo-costras de las que mana linfa clara o quilo. En la región sacra se observa una mancha parda, de temperatura local aumentada, que ocupa la región glútea sobre la metámera correspondiente a la S<sub>1</sub>. No hay flebec-tasias. El engrosamiento de la pierna corresponde sobre todo a un aumento de espesor del tegumento.

La oscilometría y la termometría local muestran una disminución del índice oscilométrico y de la temperatura local en la extremidad enferma.

La mancha pigmentada de la región glútea muestra un notable aumento de temperatura local.

La auscultación muestra un soplo por debajo del ombligo, audible también en el plano posterior a nivel de la articulación lumbo-sacra.

El estado general es bueno, aunque el enfermo está pálido y bastante delgado. El corazón es normal y la tensión arterial es de 115/60.

Los exámenes rutinarios de laboratorio no muestran ninguna anomalía importante.

La existencia del soplo inclina a pensar en una fístula arteriovenosa a nivel de los vasos ilíacos. El nivel de esta fístula explicaría la disminución de oscilometría y termometría por debajo de la misma. Para confirmar la existencia de esta fístula se obtiene un aortograma.

El aortograma (fig. 2) muestra que existe realmente una comunicación arteriovenosa, pero múltiple e intraósea. El hueso a través del cual se comunican arterias y venas es la V vértebra lumbar. Un tronco arterial a cada lado parece arrancar del origen de la ilíaca interna y dirigirse hacia la vértebra. En el lado izquierdo se observa una dilatación venosa aneurismática extravertebral.

La radiografía simple (fig. 3) muestra a nivel de la V vértebra lumbar una imagen de hemangioma vertebral. En una radiografía que posee el enfermo, obtenida siete años antes, la vértebra tiene aspecto normal.

La hipertrofia del miembro, la mancha névica y las flebec-tasias profundas nos permiten catalogar este enfermo como Síndrome de Klippel-Trenaunay.

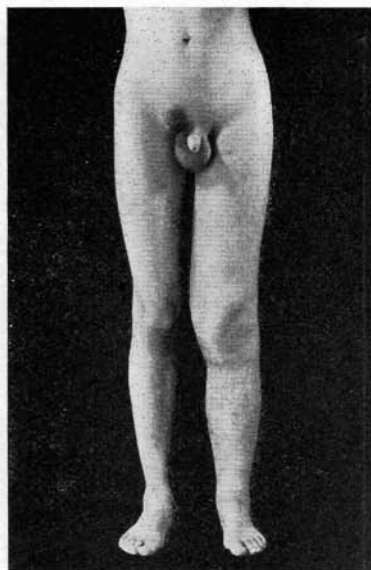


Fig. 1.— Enfermo de Síndrome de Klippel-Trenaunay con comunicación intraósea arteriovenosa a nivel de la V vértebra lumbar. Obsérvese la hipertrofia, en especial transversal y a nivel del muslo, del miembro inferior izquierdo; y las pequeñas vesículas por donde mana linfa clara o quilo.

### COMENTARIO

De la lectura de esta historia clínica se desprende que este enfermo tiene no sólo las características del síndrome de Klippel-Trenaunay sino también las del llamado linfedema por reflujo quiloso. De hecho la molestia más importante para el enfermo es la linforragia o quilorragia que presenta de vez en cuando y que requiere periodos de reposo en cama para

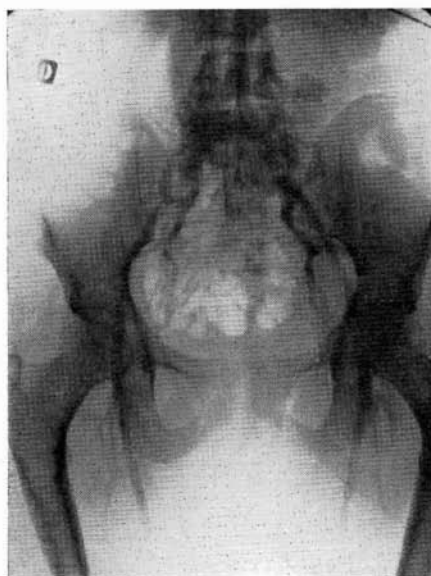

Fig. 2. — Aortografía correspondiente al enfermo de la figura anterior (Síndrome de Klippel-Trenaunay), donde podemos observar la existencia de una comunicación arteriovenosa múltiple e intraósea (V vértebra lumbar). Un tronco arterial a cada lado parece emerger del origen de la iliaca interna y dirigirse a la vértebra. En el lado izquierdo existe una dilatación venosa aneurismática extravertebral.

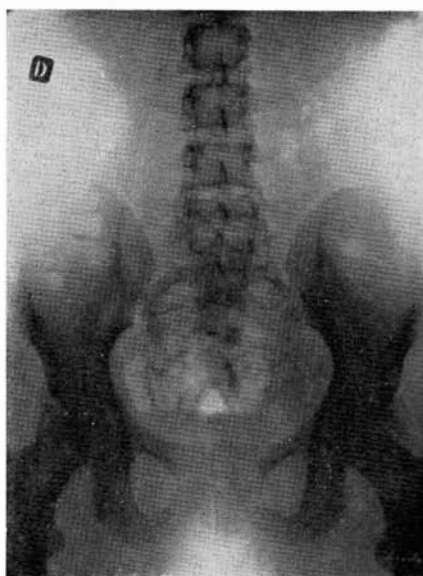


Fig. 3. — Radiografía simple del caso, que presentamos, donde se observa a nivel de la V vértebra lumbar la imagen de un hemangioma intraóseo. Dicha imagen no se observaba en una radiografía anterior en siete años, en poder del enfermo, en la cual dicha vértebra presenta aspecto normal.

que cese. Cabe suponer que al lado de la anomalía vascular arteriovenosa debe existir una anomalía linfática que permite el reflujo quiloso.

En publicaciones anteriores hemos señalado la hiperoscilometría y la hipertermia regional como característicos del síndrome de Klippel-Trenaunay. En este caso ocurre lo contrario, pero es lógico que así sea, ya que la hipertermia y la hiperoscilometría existen en los territorios donde la comunicación arteriovenosa es mayor. En nuestro caso la comunica-

ción arteriovenosa reside en la columna lumbar, parte de la sangre arterial deriva formando un cortacircuito hacia el sistema venoso y por lo tanto el sector distal a la fistula queda con menor aporte sanguíneo.

El enfermo no presenta ningún trastorno neurológico; la sensibilidad, motilidad y reflejos son normales. A pesar de ello podría existir una malformación medular que explicara el síndrome de Klippel-Trenaunay.

#### RESUMEN

Los autores presentan un caso de Síndrome de Klippel-Trenaunay con comunicación arteriovenosa intraósea a nivel de la V vértebra lumbar. Entre las características del síndrome, podía auscultarse un soplo infraumbilical y en plano posterior a nivel lumbosacro. Se presenta un aortograma muy demostrativo de las comunicaciones arteriovenosas y del aspecto de la V vértebra lumbar. El trastorno principal de que se quejaba era una linfo o quilorrea.

#### SUMMARY

A case of Klippel-Trenaunay syndrome with intraosseous arteriovenous fistula in the V lumbar vertebra is presented. Chylous or clear lymph leaking was the most troublesome complaint.

## FISTULAS ARTERIOVENOSAS TRAUMATICAS

P. MUÑOZ CARDONA, J. GONZÁLEZ ALVAREZ, P. SANZ FERNÁNDEZ,  
E. ALFARO y M. MOLERO

*Servicio de Cirugía Cardio-Vascular. Hospital Militar Central Gómez-Ulla,  
Madrid (España)*

En poco menos de dos años hemos tenido (por las especiales características de nuestro Servicio) ocasión de estudiar e intervenir seis fístulas arteriovenosas traumáticas. Es nuestra intención hacer en este trabajo un breve comentario de los puntos más culminantes de su diagnóstico y tratamiento, sin pretender desde luego agotar el tema y atendiendo solamente a lo observado directamente, a la propia experiencia.

Debemos en primer lugar hacer una clasificación de nuestros enfermos atendiendo a la «antigüedad» de su lesión y a la localización anatómica de la misma.

Fístulas arteriovenosas	1936-39	1. <sup>a</sup> Fosa supraclavicular. Arma de fuego.
		2. <sup>a</sup> Fosa supraclavicular. Arma de fuego.
		3. <sup>a</sup> Región femoral. Arma de fuego.
		4. <sup>a</sup> Región femoral. Arma de fuego.
	1960	1. <sup>a</sup> Fosa supraclavicular. Arma blanca.
		2. <sup>a</sup> Región hipotenar. Arma blanca.

Hay que hacer constar que los enfermos acuden al cirujano por diversos motivos. Los del grupo 1936-39 lo han hecho por los síntomas de descompensación cardíaca manifiestos y que amenazaban su vida: en alguno de ellos la razón de desear la intervención quirúrgica ha sido el rápido desarrollo de formaciones aneurismáticas, con peligro de ruptura, que después de un largo período de calma, se han desarrollado en sus dilataciones venosas. En las fístulas recientes, uno de los enfermos se decidió por el ruido insoportable que le ocasionaba la fístula en el cuello y que se transmitía a la cabeza. El otro, por la tumoración venosa pulsátil de la mano que amenazaba ruptura e incapacidad funcional.

Estas consideraciones son de interés si reflexionamos en que debe de haber bastantes más fístulas de este tipo originadas en el transcurso de nuestra guerra y otras, producidas recientemente, que no han llegado a las clínicas quirúrgicas: en las modernas, si la lesión no ocasiona trastornos acusados el enfermo suele rechazar la intervención; en las antiguas, si no se han producido signos de descompensación cardíaca el enfermo también la difiere dependiendo ello en parte de su localización y de su tamaño.

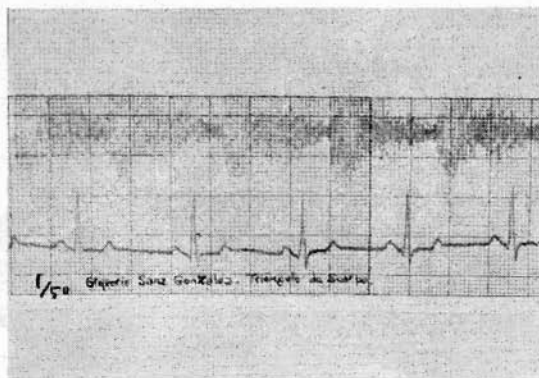


Fig. 1. — Fonocardiograma obtenido sobre una fístula arteriovenosa de la región femoral. Obsérvase el soplo continuo, montado sobre el 2.º tono.

quinaria», montado en el segundo tono y con refuerzo sistólico (fig. 1). En los primeros momentos de su evolución no suelen encontrarse signos directos de alteración venosa. Según nuestra experiencia las fístulas situadas en la fosa supraclavicular, de las que hemos tratado dos antiguas y una reciente, dan pocos síntomas venosos si son de la subclavia. No ocurre así en las de la carótida primitiva, que ocasionan importantes dilataciones venosas que de todos modos son tardías y que marcan un punto crítico en la evolución de la fístula. Esto es válido también para las fístulas femorales. Sólo al final se producen dilataciones aneurismáticas. En todas ellas hay una primera fase de hipertensión venosa sólo detectable manométricamente. Después y en un período más o menos largo se empiezan a producir dilataciones varicosas y edema, pigmentaciones maleolares, etc., y, al final y en líneas generales, de una manera brusca las venas más próximas a la fístula adquieren proporciones aneurismáticas. En la subclavia, quizás por la especial situación anatómica de los vasos, este fenómeno no sea aparente; tampoco en las venas del brazo hemos notado alteraciones evidentes de tipo varicoso o trófico.

Mucho interés tiene pensar que en nuestros casos, con fístulas cuyas características describiremos más abajo, la descompensación cardíaca ha tardado en producirse 25 años. Vamos a analizar brevemente los datos más acusados.

El diagnóstico general de la fístula es fácil. El enfermo suele señalarla a punta de dedo e incluso en ocasiones conoce la maniobra necesaria para hacer desaparecer el «thrill».

En las fístulas recientes sólo suele apreciarse el «thrill» y el soplo continuo, en «ma-

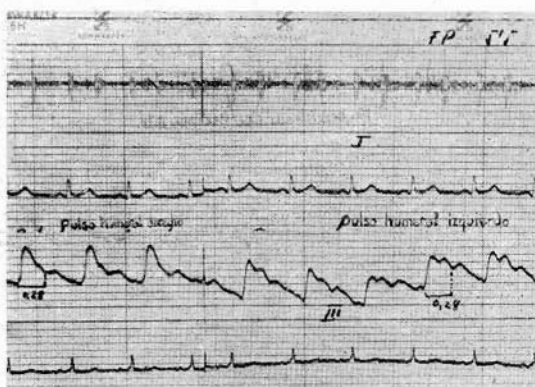


Fig. 2. — Obsérvase la distinta altura y morfología del pulso humeral izquierdo. La meseta con dos gibas es idéntica a la de las lesiones aórticas dobles (pulso biferens).

La formación aneurismática es usualmente un saco venoso. En uno de nuestros casos había adquirido con rapidez el tamaño de una cabeza de adulto; su interior estaba ocupado por un hematoma organizado sobre el que era difícil localizar el «thrill». Este hematoma organizado estaba atravesado por multitud de canales, algunos de ellos del diámetro de un dedo pulgar, recubiertos de un tejido blancuzco a modo de endotelio. La entrada de sangre se efectuaba en este saco por un orificio de la pared venosa (vena

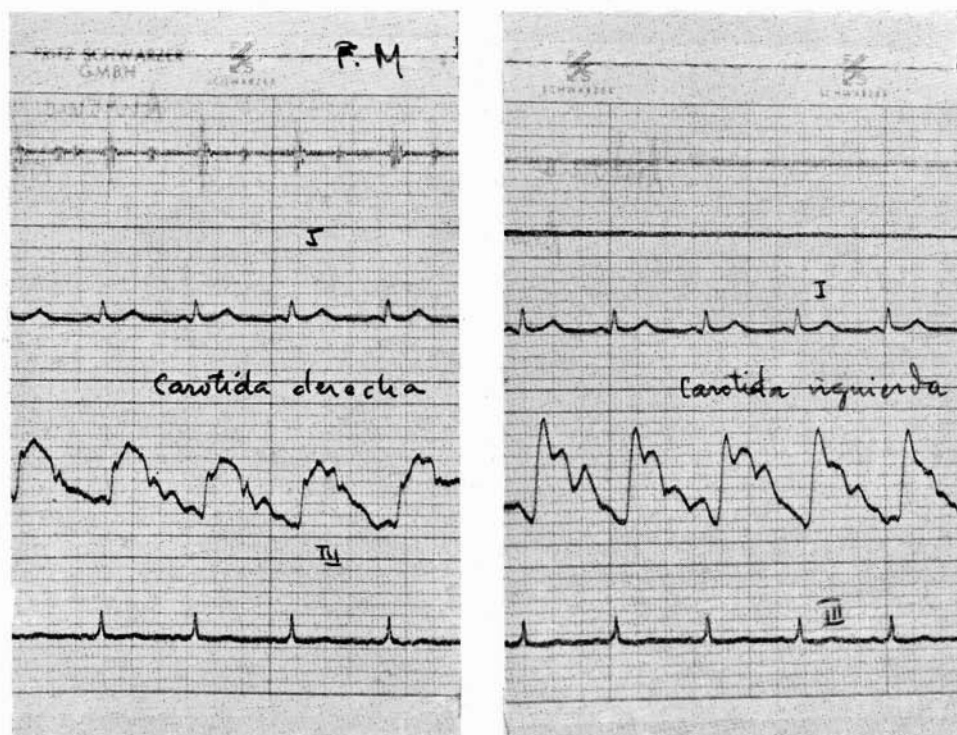


Fig. 3. — En el pulso carotídeo izquierdo se aprecian, en líneas generales, las mismas características del humeral comentado en la figura anterior.

femoral superficial) situado frente a otro un poco más pequeño de la arteria homónima: «la parte distal de la vena estaba trombosada» explicando así el rápido crecimiento del saco aneurismático. Probablemente se producía allí una «recirculación» de la corriente sanguínea a presión que se introducía por el orificio arterial haciendo así el papel defensivo de una especie de almohadillado.

La localización de la fistula plantea problemas que pueden ser resueltos por métodos sencillos. El más completo es la radiografía de la fistula. Nosotros hemos utilizado la técnica de Seldinger para la obtención de los



arteriogramas, pero en ocasiones el relleno venoso precoz da imágenes ccn-fusas, sobre todo si no se dispone de un seriador muy rápido, y por ello es necesario valerse de otras técnicas complementarias. Nosotros hemos utilizado fundamentalmente dos: A) Oximetría: La hacemos de rutina en todas las fístulas, sobre todo en las de la fosa supraclavicular de localización incierta. Podemos por ella deducir fácilmente el contenido en oxihemoglobina de distintas redes venosas tributarias específicas de ciertos troncos. En esta región sobre todo puede prestarse a cierta confusión si pensamos, por ejemplo, que en el cuello puede producirse fácilmente una comunicación entre la carótida primitiva y la vena subclavia. El mismo error podemos cometer con la manometría si esta vena presenta una superior presión y nos induce a pensar que la arteria afectada es la homónima. B) En las fístulas de localización incierta el estudio gráfico de los pulsos nos puede dar la localización arterial.

En la figura 2 puede verse el aspecto del pulso humeral en una fístula subclavia izquierda en comparación con el lado sano. Esta técnica es especialmente útil en las zonas donde no se pueden hacer compresiones por encima de la fístula. Lo mismo puede observarse en la figura 3, correspondiente a una fístula entre la carótida primitiva y la yugular interna. Se percibe en ellas como un doble latido sistólico, fenómeno observado también, según BRAMWELL, en la estenosis e insuficiencias aórtica combinadas. El segundo componente o giba de la onda pulsátil se atribuye a una onda de reflexión que reflejándose hacia atrás desde la periferia antes del paso de la cola de la misma da lugar a un efecto de sumación en el momento en que ambas se encuentran (Pulso biferens).

En las fístulas se plantean, además de estos problemas de tipo general y topográfico, otros que son principalmente de su repercusión regional y general. Examinando este último aspecto, vemos que la repercusión hemodinámica tiene tres fases. Una fase inicial de silencio clínico y hemodinámico. Esta fase dura, según nuestra experiencia, de 1 a 5 años (fig. 4). En una 2.<sup>a</sup> fase las alteraciones electrocardiográficas manifestadas por bloqueos de rama derecho tienen la significación de la sobrecarga diastólica ventricular derecha. Esta fase dura de 10 a 15 años. La 3.<sup>a</sup> fase se caracte-

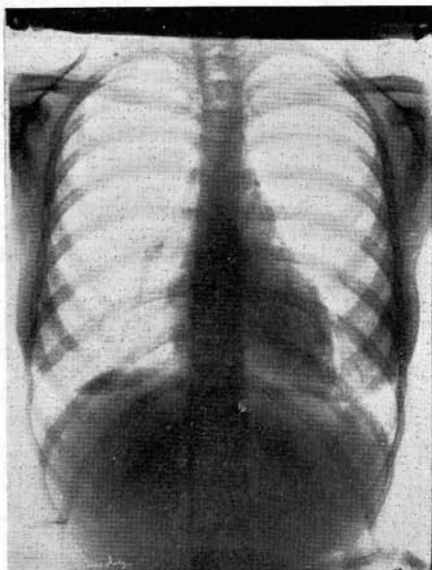


Fig. 4. — Radiografía correspondiente a una fístula de la subclavia de un año. No se aprecian modificaciones importantes. Sólo una ligera convexidad del arco pulmonar.

riza por la aparición de los signos clínicos de insuficiencia cardíaca, y suele durar unos diez años. En esta fase el corazón toma el aspecto de la figura 5. Estos datos son válidos para aquellas fístulas de un área de 0,2 a 1,5 cm<sup>2</sup>, tamaños entre los que están comprendidas las por nosotros estudiadas. Esta evolución es sorprendentemente parecida a la de otras comunicaciones arteriovenosas intra o extracardiácas como el «ductus» permeable, fístulas aortopulmonares congénitas o defectos septales con «shunt» de

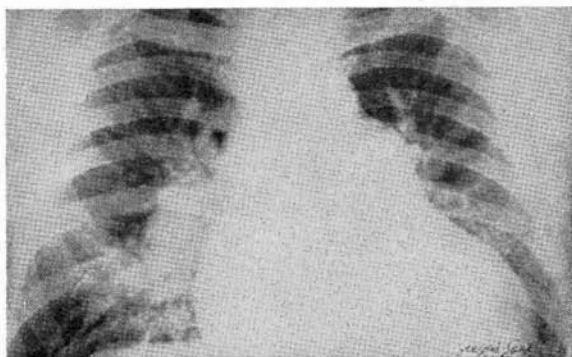


Fig. 5. — Radiografía de corazón correspondiente a una fístula femoral de 25 años. La abertura arterial tenía un área aproximada de 1,2 cm<sup>2</sup>. Obsérvese la gran dilatación del cono pulmonar, de la aurícula derecha, y de la arteria pulmonar del mismo lado. También se nota el claro resalte producido por la dilatación de la cava superior.

izquierda a derecha. También en éstos y en líneas generales, después de una larga latencia clínica que suele durar hasta los 20 años o los 30 aparecen los síntomas clínicos de descompensación cardíaca y cuya evolución suele ser de unos 10 años.

El aspecto de repercusión regional de la fístula tiene un especial interés en las fístulas de las carótidas primitiva e interna, por su repercusión sobre el cerebro. En nuestra casuística hay un solo caso. Este enfermo portador de una fístula antigua presentaba un edema papilar bilateral y, subjetivamente,

tenía pérdidas rápidas y fugaces de la visión en ambos ojos. Estos fenómenos eran debidos a la participación venosa del tronco braquiocefálico izquierdo sometido a una hipertensión de 170 mm. de Hg. Después de la intervención estos signos regresaron paulatinamente. El estudio electroencefalográfico se mostró normal y un ECG de prueba con compresión carotídea durante 4 minutos no mostró ninguna alteración. En las fístulas de las extremidades la repercusión es menos trascendente. Ya hemos señalado que las alteraciones son poco marcadas en el miembro superior; en el inferior, son alteraciones de topografía venosa que disminuyen de manera considerable después de la intervención. En uno de nuestros casos, como ya hemos indicado, se produjo una trombosis del tronco femoral con agravación del comportamiento de la fístula, fenómeno que creemos se debe tener presente al enjuiciar el pronóstico.

Es difícil establecer el pronóstico de la repercusión general de la fístula; sin embargo, nos parecen válidos aquellos viejos principios que nos enseñaban que la fístula repercute tanto más sobre el corazón cuanto mayor tamaño tiene y cuanto más cerca está de él. En nuestros casos es difícil valorar estos dos datos. Si partimos de la misma antigüedad de la fístula

y atendemos a su localización y tamaño, creemos que este último cobra una mayor importancia.

Compárese el tamaño del corazón de la figura 5 con el de la 6. Ambas corresponden a heridas recibidas en la guerra civil española. La 5 es de la región femoral, la 6 de la carótida primitiva. Esta tenía la mitad de tamaño que aquélla. Creemos, a la vista de esto, que a excepción de las fístulas aorto-cava, que tienen características especiales, las de los demás troncos ocasionaran trastornos hemodinámicos en proporción directa a su tamaño.

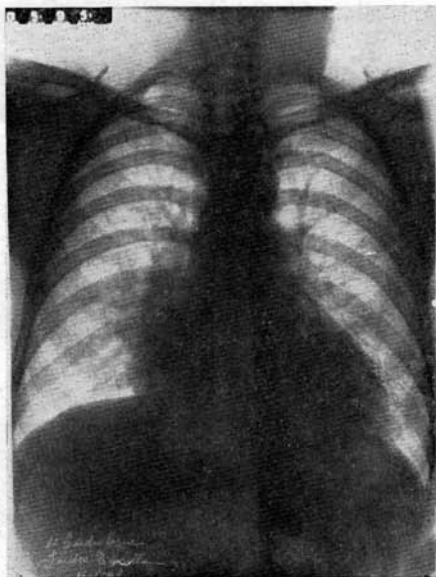


Fig. 6. — Radiografía correspondiente a una fístula arteriovenosa de la carótida primitiva, de 25 años. Tenía aproximadamente 0,8 cm. de diámetro en la abertura arterial. Compárese con la figura anterior.

Las posibilidades quirúrgicas de las fístulas arteriovenosas traumáticas varía considerablemente según su tamaño y localización. Si la fístula es pequeña, como en nuestro caso de la eminencia hipotenar, bastará bajo isquemia preventiva abrir la vena y cerrar la comunicación ligando luego los cabos venosos.

Esta técnica utilizamos también en el caso señalado al principio; sólo que aquí no utilizamos torniquete sino que hicimos la hemostasia preventiva sobre los vasos disecados para abrir después el saco aneurismático, suturar la brecha arterial y luego la venosa (vena femoral trombosada), con resección final del saco. Si el orificio es muy grande y la reparación directa difícil se puede colocar un injerto (endoaneurismografía reparativa y reconstructiva en el sentido de Matas).

En las fístulas de la fosa supraclavicular el problema es más complejo: el ataque directo aún con resección temporal de la clavícula es muy peligroso; las redes venosas extraordinariamente dilatadas y sometidas a gran presión hacen sumamente aventurado el aislamiento de la arteria correspondiente en una región donde además la hemostasia es difícil, máxime cuando por regla general se trata de hemorragias cataclísmicas. Entre nuestros casos tenemos que lamentar una pérdida, de esta localización, en un enfermo que además tenía una plastia del lado de la fístula por lo que la ligadura intratorácica era difícil de efectuar.

Es preferible en estos casos actuar con mayor seguridad controlando el vaso correspondiente extrapleuramente o por toracotomía, para proceder después a la disección y reparación.

En la elección del método operatorio deben guiarnos varios factores aparte de los señalados. Se ha criticado por ejemplo que en las endoaneurismorragias reparadoras no se resuelve de lleno la cuestión ya que el resultado dependerá del estado de la pared arterial. La formación de falsos aneurismas después de este tipo de intervención han sido señalados, de manera que no se puede planear exactamente una intervención hasta no tener a la vista el problema. Nuestra meta ideal será suprimir la fístula y dejar paso a la corriente arterial. En numerosas ocasiones esto no es posible, por ejemplo en las fístulas endocraneales o las del cuello en ciertas circunstancias. En estos casos la simple ligadura resolverá el problema más acuciente: el hemodinámico y el de repercusión regional. Pero, si hemos de emplear este procedimiento, nos tenemos previamente que asegurar de que la interrupción arterial no tendrá consecuencias. En las lesiones de los vasos de la cabeza cobra especial interés la electroencefalografía, usada en nuestros casos; si es posible se debe mantener también un control peroperatorio electroencefalográfico. Generalmente la amplia red colateral desarrollada en los casos de fístulas antiguas permita la oclusión arterial permanente, pero no por ello debemos proceder sistemáticamente a la ligadura simple sino proceder con arreglo al ideal plástico señalado más arriba.

Medidas de tipo general deben ser tomadas en el acto operatorio para prevenir fallos centrales después de la oclusión de la fístula: se han señalado por diversos autores casos de insuficiencia cardíaca aguda en este momento: la acertada preparación tonic cardíaca del enfermo, la administración de diuréticos y la indicación precisa de la transfusión permiten en líneas generales salvar estos escollos.

#### RESUMEN

Presentan los autores seis casos de fístulas arteriovenosas tratadas operatoriamente, a propósito de las cuales comentan su diagnóstico, evolución y tratamiento. Destacan entre los métodos diagnóstico la oximetría y el estudio de los gráficos del pulso (pulso biferens) que presentan las arterias afectas. En su evolución dividen ésta en tres fases lo mismo que ocurre en las comunicaciones arteriovenosas congénitas, destacando el papel que las trombosis sobreañadidas puedan jugar en la evolución de la fístula, sobre todo de las extremidades.

Estudian las repercusiones regionales y generales de las fístulas y sus relaciones con su propio tamaño y localización y, finalmente, señalan los métodos de tratamiento quirúrgico, que no podrá en la mayoría de las ocasiones ser premeditado sino elaborado sobre la marcha.

#### SUMMARY

Six operated cases of arteriovenous fistula are presented. Diagnosis, evolution and treatment are discussed. There is no single operative procedure of choice for all cases of arteriovenous fistula.

### BIBLIOGRAFÍA

- GOETZ, R. H. — "Diagnosis and Treatment of Vascular Disorders". Saul S. Samuels, Ed. Baltimore, 1956. Pág. 429.
- BRAMWELL, C. — *Arterial pulse in health and disease*. "Lancet", vol. I, págs. 239. 301 y 366; 1957.

## NOTAS TERAPEUTICAS

### **ALDACTONE Y EDEMAS DE LOS MIEMBROS**

Una de las recientes adquisiciones del arsenal terapéutico médico lo constituyen las espirolactonas. Antagonistas de la aldosterona, se les concede una gran importancia a pesar del poco tiempo transcurrido desde su aparición, en especial como tratamiento de los edemas de cualquier naturaleza.

La acción de las espirolactonas es, en resumen, oponerse a la acción de la aldosterona y otros esteroides que retienen sodio. Bloquean la retención de este ión y la eliminación del ión potasio inducidas por dichos esteroides a nivel de los túbulos renales.

Para ello se aconsejan en los edemas en general, insuficiencia cardíaca congestiva, ascitis de los cirróticos hepáticos, síndrome nefrótico, enfermedad hipertensiva, hiperaldosteronismos, estados de pérdida de potasio, etc.

Pueden asociarse a los diuréticos tipo mercurial y a las clorotiazidas.

Una de las espirolactonas es la ALDACTONE, nombre comercial de la 3-(3-ceto-7 $\alpha$  acetiltio-17 $\beta$ -hidroxi-4-androsten-17 $\gamma$  y1)-ácido- $\gamma$ -lactona propiónico, o bien espirolactone, cuyo producto original se denominó SC-9420.

La Casa SEARLE & C.<sup>o</sup>, de Chicago, Estados Unidos, la ha lanzado al mercado en forma de tabletas de 100 mg., recubiertas por compresión, de color amarillo; presentándola en frascos de 12 y 25 tabletas.

Manifiestan que actúa regulando un desequilibrio fisiológico básico, inactivando un importante mecanismo productor y mantenedor de edema: el excesivo efecto de la potente hormona que retiene el sodio, la aldosterona. Esta acción correctora produce un satisfactorio alivio del edema aún en condiciones total o parcialmente refractarias a otros medicamentos. Aldactone actúa también en una forma distinta y en un sitio distinto en los túbulos renales de como lo hacen otros medicamentos, lo cual permite un verdadero sinergismo con los diuréticos mercuriales y del tipo de las tiazidas, complementando y potenciando sus efectos benéficos, y reduce al mínimo el trastorno electrolítico causado a menudo por los compuestos diuréticos citados.

La dosis habitual que recomiendan en el adulto es de 400 mg. al día.

Esta acción favorable sobre los edemas de muy diversa etiología nos llevó a ensayar su efecto sobre los edemas por insuficiencia venosa de los miembros inferiores, llamados también flebedemas. Se administró a 12 en-



fermos afectos de insuficiencia venosa esencial o postflebítica, a dosis de 200-300 mg. diarios, durante periodos que oscilaron entre 15 y 30 días. Ninguno de estos enfermos mejoró de su edema. Hay que señalar que todos ellos habían experimentado antes una mejoría con clorotiazidas. También debemos señalar que uno de estos pacientes presentaba un síndrome de Cushing y se le había practicado, en otro Servicio, ligadura de la cava inferior por accidente operatorio; tampoco mejoró el edema de sus piernas ni el cuadro clínico general de su enfermedad.

F. MARTORELL

*Departamento de Angiología del Instituto Policlínico de Barcelona (España)*

## EXTRACTOS

**INSUFICIENCIA VENOSA CRONICA DE LAS EXTREMIDADES INFERIORES** (*Chronic venous insufficiency of the lower extremity*). — CRANLEY, JOHN J.; KRAUSE, RAYMOND J.; STRASSER, EDWARD S. «Surgery», vol. 49, n.º 1, pág. 48; enero 1961.

Los resultados del tratamiento de la insuficiencia venosa crónica son tan desalentadores que incluso llega a creerse que no existe una terapéutica eficaz. No obstante, en la actualidad es posible aliviar los síntomas, obtener la curación de úlceras existentes o evitar la producción de otras nuevas, rehabilitando una gran mayoría de enfermos basándonos en determinados conceptos conocidos de la fisiopatología de la enfermedad. Por definición, insuficiencia venosa significa circulación venosa inadecuada. Puede ser aguda o crónica. Aguda, cuando la obstrucción de la circulación venosa es tal que llega a producir síntomas y signos de hipertensión venosa en las extremidades, en reposo y posición horizontal. Crónica, cuando se debe a una insuficiencia valvular que da lugar a una hipertensión venosa en la deambulación. Esta insuficiencia valvular puede quedar limitada a las venas superficiales (varices) o a las profundas (que con el tiempo afectan quizá también las superficiales). Con toda probabilidad los diferentes grados de insuficiencia venosa crónica están en relación directa con el número y localización de las venas afectas de insuficiencia valvular.

La acción de bomba de los músculos de las extremidades inferiores es conocida de antiguo, pero sólo recientemente se ha valorado la relación entre este factor mecánico y la úlcera de la pierna. El concepto de «corazón venoso» (BAUER, LINTON, DODD y COCKETT) ha permitido un tratamiento más razonado y eficaz.

El funcionalismo del «corazón venoso» depende de los músculos de la extremidad, de la fascia envolvente y de las válvulas venosas. Los músculos actúan de bomba sobre la corriente venosa profunda, pero requieren una suficiencia valvular para evitar la regurgitación venosa durante la relajación muscular. Cuando el sistema valvular es normal, la contracción muscular sólo puede impulsar la sangre en una sola dirección, sin que exista reflujo durante la relajación. El resultado es que, cuando el enfermo anda, la sangre pasa del sistema superficial al profundo, disminuyendo la presión venosa en dichas venas. Por otra parte, las válvulas sirven de protección de las vénulas y capilares frente a aumentos bruscos de la presión venosa ocasionados por la contracción de los músculos de la pierna o por esfuerzos.

Si por la causa que fuere el sistema valvular se hace insuficiente, el corazón venoso fracasa y el grado de fallo está en relación directa con el número de válvulas insuficientes. La normal disminución de la presión cuando se anda es menor o no se produce, tanto que, relativamente hablando, existe una hipertensión venosa; hipertensión venosa que se supone la causa del síndrome de insuficiencia venosa crónica.

La primera consecuencia de la insuficiencia valvular es la distensión de las venas de la extremidad, razón de la pesadez y distensión dolorosa que se experimenta y que alivian elevando la extremidad por encima del nivel del corazón.

El edema por acción de la gravedad se produce siempre si existe una insuficiencia de las venas profundas, y alguna vez si la insuficiencia es sólo superficial. Según se cree, esto es debido a un aumento de la permeabilidad capilar, lo cual a su vez es debido a un aumento en la presión venosa y capilar. Este edema disminuye por lo habitual durante el descanso nocturno con la extremidad elevada.

Aunque los mecanismos de las distintas fases no están claros, atendiendo a la experiencia clínica parece cierto que existe un progresivo aumento de la permeabilidad capilar mientras persiste la hipertensión venosa, lo cual permite el paso de los hematíes y proteínas a los espacios tisulares. La Hemosiderina liberada de los hematíes da lugar a la típica coloración amarillada de la pierna, y los efectos irritantes de los hematíes y proteínas sobre el tejido subcutáneo da lugar a la formación de un tejido denso cicatrizal. La piel se vuelve atrófica y se pierde el pelo. La piel que recubre la zona indurada se torna eritematosa, caliente y frágil. Aparecen signos de inflamación sin infección. Así, el descriptivo término «celulitis estática» se hace evidente. Por último, la piel adelgaza y se ulcera espontáneamente o al menor trauma.

El que la hipertensión venosa constituye el factor primordial lo demuestra la observación de que reduciendo la presión venosa por elevación del miembro a nivel superior del corazón o restableciendo el «corazón venoso» mediante el uso de compresión externa alivian los síntomas y curan las úlceras con casi monótona regularidad. Si entonces el enfermo deambula sin sostén externo, la úlcera recidiva. A la inversa, si la hipertensión venosa no se reduce por elevación o se contrarresta por compresión externa, los síntomas y signos de la enfermedad persisten a pesar de cuantos esfuerzos se hagan para aliviarlos.

Otros mecanismos importantes en el retorno de la sangre venosa de las extremidades son la presión negativa torácica en la inspiración y la «vis a tergo». No obstante, no existe evidencia de que estas condiciones difieran de las del individuo normal en el ulceroso crónico de la pierna o en el insuficiente venoso crónico.

*Terminología.* La relación entre varices y úlceras de la pierna es conocida de antiguo; por ello el término «úlcera varicosa» ha sido el más usado en la úlcera venosa típica de la pierna. Sin embargo, no es

un término satisfactorio, dado que sólo el 30 % de las úlceras por insuficiencia venosa se deben sólo a varices.

HOMANS señaló que muchas de las úlceras se debían a tromboflebitis profunda e introdujo el término de úlceras «postflebíticas». El principal inconveniente de él es la observación de úlceras típicas sin que pueda obtenerse el antecedente de la trombosis venosa. Este factor junto a la observación de venas insuficientes en todos los pacientes con el síndrome típico llevó a la adopción del término «Síndrome posttrombótico» (LINTON). Este término engloba la mayoría de los casos de úlcera crónica de la pierna por insuficiencia valvular venosa, pero no comprende las úlceras por varices o por insuficiencia venosa profunda primaria. «Úlcera por estasis» es una denominación errónea que implica verdadero estancamiento de la sangre.

Desde que se admite que el defecto básico en todos los casos de varices, úlcera varicosa, diferentes estados del síndrome posttrombótico, es el fallo mecánico de las válvulas venosas por cualquier causa, se sugiere que «insuficiencia venosa» es el término más apropiado.

Podría argüirse que es una excesiva simplificación del problema. De hecho, no se hace mención alguna del papel que juegan el sistema linfático y las infecciones. Se admite que ambos factores son de importancia secundaria distinta en la etiología y tratamiento de la úlcera crónica típica de la pierna. Los pacientes con insuficiencia linfática primaria, tanto si es de grandes proporciones (elefantiasis) como la más común y ligera, presenta un cuadro clínico bastante diferente que los afectos de insuficiencia venosa. El edema es mayor y mucho más resistente al tratamiento. No disminuye durante el descanso nocturno más que en casos muy leves y con frecuencia no desaparece por completo a pesar de descansar varios días o semanas en cama con las piernas elevadas. En los casos típicos no existe rastro de enfermedad venosa ni, por lo común, úlceras o pigmentación de la piel. La posibilidad de que la obstrucción linfática juegue algún papel en la típica úlcera crónica de la pierna secundaria a insuficiencia venosa, aunque se admite, no constituye factor importante. De igual modo, en muchos casos de insuficiencia venosa se comprueba infección en el pie; y debe tratarse. No obstante, tanto si trata como si no, la úlcera puede curar; y si se trata la infección, pero no se ejerce compresión y elevación de la pierna, la úlcera no curará. La infección juega un papel menor y contribuye, si lo hace, a mantener la úlcera.

Las varices sin trastornos secundarios de la piel y tejido celular subcutáneo son la causa más habitual de la insuficiencia venosa crónica. Nuestra impresión es que el resultado final está íntimamente relacionado con la resección de las venas anormales. Cuantas venas deban ser extirpadas se marcan con tinta indeleble previamente a la operación y se extirpan todas por medio de un fleboextractor o por resección directa. Nuestro procedimiento se ha ido volviendo progresivamente radical, con un promedio actual de 20-30 incisiones por extremidad.

Cuando existen secuelas de la insuficiencia venosa crónica, como edema diario, pigmentación marrón de la piel, induración, celulitis y úlcera, el problema es más difícil, y este es el síndrome que nos importa ahora. Los pacientes con este síndrome, vistos antes de que se ulceraran, se aportan aquí para demostrar el valor de la profilaxis; pero no figuran en las estadísticas finales, limitadas a las piernas con ulceración actual.

Existían 164 piernas con edema, pigmentación y úlcera que se consideraron debidos sólo a varices sin afectación de las venas profundas. De ellos 61 fueron operadas de resección de todas las venas varicosas visibles, y 103 tratadas con medias elásticas. No se ha ulcerado ninguna de estas piernas, seguidas durante uno a siete años. Las venas profundas se hallaban afectas en 372 extremidades con insuficiencia venosa que presentaban edema, pigmentación, induración o dermatitis. Un pequeño número de ellas (11) fueron tratadas por el procedimiento de Linton sin ligadura de la vena femoral superficial. Ninguno se ha ulcerado. Para las restantes 361 piernas se prescribió medias elásticas. Cuando no existía dermatitis, sólo el 2,3 % se ulceró; mientras cuando se hallaba presente, como ocurrió en un corto número de casos, se ulceró en un 23 %. Cabe observar, pues, que en la mayoría de los casos, vistos antes de ulcerarse, puede detenerse la progresión del síndrome mediante el uso de artificios de contención externa que controlen el edema.

El resto de extremidades de esta serie en su exploración inicial presentaba úlceras de la piel por insuficiencia venosa o una historia de ulceración en una pierna con evidente insuficiencia venosa. Este grupo comprende 498 pacientes con 595 extremidades, de las que 19 no fueron tratadas. La úlcera era bilateral en el 16 % de los enfermos. El 54,4 % eran mujeres. El promedio de edad de los enfermos tratados era de 57 años.

En 543 pacientes se obtuvo con certeza la historia del inicio de los trastornos. En 347 casos se consiguió una clara historia de trombosis venosa profunda, en la mayoría de los cuales se descubrió la causa, excepto en un 7 % a pesar de estar clara la trombosis venosa. En 156 extremidades (29 %) existía una larga historia de varices sin evidencia clínica u operatoria de afectación de las venas profundas. Estas úlceras fueron consideradas como debidas sólo a varices. En 40 extremidades (7 %) no se logró una historia de trombosis venosa profunda ni de varicosidades precedentes. Por otro lado, no se podían distinguir de las que presentaban una clara historia de trombosis venosa profunda, y en todas cuantas fueron tratadas operatoriamente los hallazgos fueron similares a las que la habían sufrido. Es por esto que estas úlceras se clasifican como debidas con toda probabilidad a trombosis profunda silenciosa. Es de particular interés anotar que en 110 casos (20 %) la causa de la trombosis fue un trauma, lesión, fractura o quemadura, inicio del trastorno crónico.

Muchos enfermos no podían precisar el tiempo transcurrido entre trombosis y úlcera. En 251 extremidades, los datos eran exactos. En el 77 % las úlceras se producían en los 10 primeros años, en especial entre el



primero y el quinto. Tanto por ciento superior al señalado por LINTON y HARDY.

Entre 472 piernas ya ulceradas en la primera exploración, 39 (8 %) sufrieron simultáneamente más de una úlcera, de los cuales uno presentaba seis en una misma pierna.

En 532 casos se recordaba un estado preulceroso. En 286 (54 %) existía antecedente de úlcera. Un enfermo relató 45 recidivas en varios años. El 35 % de los pacientes vistos con úlceras recidivadas había sufrido tratamiento quirúrgico de sus venas, en el 21 % de los cuales las operaciones se efectuaron al principio. El tiempo promedio entre aparición de la úlcera e inicio del tratamiento fue de 22 meses. En un enfermo la úlcera no curó nunca en 41 años.

### TRATAMIENTO

*Cuidados iniciales.* Nosotros creemos que la úlcera de origen venoso de la pierna es básicamente una enfermedad de naturaleza física, de causa hidráulica, resultado de una persistente presión venosa anormal mientras se camina. Esta a su vez es resultado de una insuficiencia valvular venosa mecánica. La reducción de la presión venosa puede lograrse elevando la extremidad por encima del nivel del corazón, o bien ser contrarrestada mediante la aplicación de una contrapresión externa en la extremidad. De este modo, un simple aunque caro método de curar estas úlceras es la permanencia en cama con las piernas elevadas sobre el nivel del corazón. Un método poco traumático de desbridamiento consiste en la aplicación de compresas con solución salina, cuatro veces al día, sobre la úlcera. No utilizar antibióticos ni quimioterápicos locales o generales.

El método de elevar las piernas merece algún comentario. No deben usarse almohadillas: los pies se caen, el pie puede quedar bajo el nivel del corazón o por el contrario hiperextender la rodilla causando dolor. Elevar sólo la mitad inferior de la cama obliga al enfermo a descansar siempre boca arriba. Lo mejor es levantar las patas de la cama seis pulgadas, de modo que quede toda ella en plano inclinado que permita girar al enfermo sobre sí mismo y adoptar cualquier posición siempre con los pies más elevados que el corazón. Las únicas contraindicaciones son la descompensación cardíaca y estados avanzados de obliteración arterial con dolor en reposo.

Lo más práctico es la aplicación de un vendaje compresivo llevable una o dos semanas antes de cambiarlo, que permite al enfermo su trabajo habitual hasta que cura la úlcera. Este procedimiento lo utilizamos en el 80 % de los casos relatados. En la actualidad la mitad de los restantes pacientes hubieran podido curarse con este método, pero por varias razones no se intentó o se hizo de modo discontinuo.

Han sido utilizados muchos métodos de compresión. Nosotros hemos escogido el vendaje elástico adhesivo de Linton. Aplicamos una pomada blanda inerte como base, cubriéndola con gran cantidad de gasa alrededor



de la pierna a modo protector de la piel contra el contacto directo del vendaje elástico adhesivo. Algodón sobre la zona ulcerada y sobre la safena interna. Vendaje de la pierna desde la cabeza de los metatarsianos hasta el tubérculo tibial. Con todo a veces se produce picor y eritema de la pierna, seguramente por hipersensibilidad a la substancia elástica adhesiva a pesar de la capa de gasa y algodón. Cuando esto ocurre, puede usarse un vendaje de gelatina recubierto por una venda de goma. Si el enfermo es inteligente puede usarse otro método consistente en enseñar al enfermo a vendar su pierna con dos vendas de goma de cuatro pulgadas, cura cambiabile cada día y suprimible o dejando sólo un ligero vendaje que cubra la úlcera de noche.

*Injertos cutáneos en la úlcera.* Fue HOMANS al primero en señalar que el éxito o fracaso de un injerto cutáneo en úlceras de causa venosa dependía principalmente de la perfecta resección del tejido cicatrizal. Si el injerto se coloca sobre tejido de granulación recidivará la úlcera al reanudar la deambulación, pues la causa primaria de la úlcera persiste. Si la resección es amplia, lo cual supone necesariamente la extirpación de las venas insuficientes de dicha zona, el injerto tiene muchas más posibilidades de supervivencia. HOMANS lo atribuyó a la resección del tejido cicatrizal. LINTON demostró luego que si se resecan las venas insuficientes la curación persiste a pesar del tejido cicatrizal, lo cual reafirma que la enfermedad es en el fondo de naturaleza venosa. Si vamos a practicar un injerto hay que resecar ampliamente el tejido cicatrizal y la fascia profunda, de modo que el injerto descansa sobre músculos y tendones; y luego resecar las venas insuficientes del muslo y de la pierna por encima de la úlcera.

En 21 casos de esta serie se practicó un injerto primario cutáneo habitualmente por la avanzada edad del enfermo. Mientras el promedio de edad de todos los pacientes tratados era de 57 años, el de los que sufrieron resección de la úlcera e injerto era de 74 años. En circunstancias ordinarias es preferible el vendaje compresivo que permite la deambulación mientras cura la úlcera, la hospitalización es más corta, la plasticidad es mejor, se conserva el contorno de la pierna y el ajuste de la media de goma es también mejor.

*Tratamiento definitivo.* La intervención quirúrgica se efectúa transcurridas algunas semanas de haber curado la pierna.

Cuando se supone que la úlcera se debe solamente a una insuficiencia superficial, se reseca la safena interna desde el metatarso a la ingle, y la safena externa desde la cara lateral del pie hasta la rodilla, junto a cualquier vena varicosa visible. Cuando la úlcera se debe a insuficiencia venosa profunda, con afectación o no del sistema superficial, el tratamiento ha sido el descrito por LINTON. Durante los dos primeros años se practicó sin variación este tratamiento. Desde entonces, hemos suprimido la ligadura y sección de la vena femoral superficial. En esencia la operación consiste en la ligadura y sección subfascial de las venas comunicantes en la parte interna de la pierna y en la extirpación de los sistemas safenos

interno y externo. El omitir la ligadura y sección subfascial de las comunicantes en pacientes con insuficiencia profunda venosa es, en nuestra opinión, la principal causa de recidiva de las úlceras de la pierna.

*Cuidados postoperatorios.* Se envuelve la pierna con dos vendas de goma de 4 pulgadas, bien apretadas. Si se actuó sólo sobre el sistema superficial se invita al enfermo a caminar al segundo día. En este último caso las suturas pueden dejarse en la piel entre 12 y 21 días. Utilizamos de rutina hilo de nylon de 3-0 para la piel, que por no ser irritante puede permanecer más tiempo sin retirar. Alta del hospital entre 8 y 12 días después de la operación. Cuando la pierna ha curado por completo, se coloca dentro de una ajustada y fuerte media elástica como la descrita antes y se le invita a que reanude su trabajo normal en 3 ó 5 semanas. En la mayoría la media elástica se deja permanente. Pero si el edema desaparece con el tiempo y no reaparece después de quitarse la media durante un día y medio, puede suprimirse del todo. Por fortuna, la mayoría de enfermos no consideran el uso de la media como una traba, prefiriendo continuar usándola a pesar de poderla suprimir.

*Complicaciones.* La más frecuente es la producción de una escara a lo largo de la incisión de Linton en la zona previamente ulcerada. El tratamiento ideal de la escara es su resección inmediata con aplicación de varios pequeños delgados injertos de piel. En nuestra serie tuvimos 26 escaras, 11 de ellas tratadas según decimos. Si la escara es pequeña (15 casos restantes) puede tratarse con vendaje compresivo, como en los casos iniciales. Las incisiones sobre piel normal curan «per primam» casi siempre.

No tuvimos mortalidad operatoria. Un enfermo en quien no se ligó la femoral superficial presentó una embolia pulmonar que prolongó unos días su hospitalización.

*Tratamiento conservador.* Consiste en llevar una fuerte media elástica y en elevar los pies de la cama si persiste un edema residual por la mañana con la cama horizontal. Los pacientes de este grupo no constituyen grupo control para aquellos tratados quirúrgicamente. Todos los enfermos son tratados individualmente. Nuestro proceder ha sido aconsejar la intervención quirúrgica en piernas en los estados más graves, y ningún paciente ha sido tratado por medios conservadores por considerarlo demasiado avanzado. Por otro lado, en muchos casos con úlcera pequeña y superficial sin graves cicatrices se ha recomendado tratamiento conservador. De igual modo en pacientes con estado general que contraindica la operación.

## RESULTADOS

*Cuidados iniciales.* El 97 % de los pacientes fueron curados en su inicio. Estrictamente hablando, no existen verdaderos fallos porque todas las piernas curan si se elevan por encima del nivel del corazón. No obstante, a veces nos encontramos con descompensados cardíacos u obliterados arteriales con dolor en reposo que no pueden mantener sus extremidades ele-

vadas. Las causas del fracaso del método ambulatorio son: la imposibilidad de llevar un vendaje compresivo por sensibilidad de la piel o excesivo drenaje, imposibilidad de poder caminar, imposibilidad de poder caminar por anquilosis o artrodesis de la cadera, rodilla o tobillo, y descorazonamiento o negativa del tratamiento por el paciente.

#### *Tratamiento definitivo.*

*Conservador.* Entre 463 extremidades tratadas conservadoramente 71 (15 %) presentaron recidiva de la úlcera.

*Quirúrgico.* Las úlceras por insuficiencia sólo superficial son mucho más benignas que las debidas a insuficiencia venosa profunda. Entre 73 extremidades tratadas hubo 4 recidivas, de las cuales dos se debieron a trombosis venosa profunda después del tratamiento quirúrgico o a no haber reconocido su existencia antes de la operación. De las dos restantes, una se debió a una inadecuada resección de las varicosidades en un hombre de 79 pulgadas. La segunda ocurrió también en un hombre de alta talla (74,5 pulgadas) que había sufrido unas ampollas postpicadura de insectos en varias ocasiones, la última un año antes de la operación, progresando hacia la ulceración, curando pronto y no recidivando en cinco años.

La mayor proporción de recidivas la observamos en los casos de úlcera por insuficiencia profunda y superficial en los que se ligó la vena femoral superficial, si bien esto puede carecer de significado. Primero, el periodo de observación es más largo en este grupo y, segundo, existía una desordenada alta proporción de extremidades con las más graves formas en los dos primeros años de estas series.

El análisis de las 23 recidivas tras la operación de Linton nos da: 4 por descuido del paciente, gente irresponsable que no cuidó sus piernas; 8 por extensión o progresión de la enfermedad, posiblemente (como en un caso de un enfermo con un solo brazo y que vivía solo, lo cual le impedía vendarse la pierna; otro enfermo con una triple fractura malleolar; otro, con al menos doce episodios de tromboflebitis recurrente profunda y múltiples embolias pulmonares, a quien se le ligó la vena cava, y que desarrolló las trombosis en pleno tratamiento anticoagulante, siendo el único paciente que presentó una úlcera típica en la rodilla); 3 por inadecuada resección de las venas insuficientes, dos de ellos comprobables clínicamente y en un tercero por flebografía; 8 por causas desconocidas.

#### RESUMEN

La insuficiencia venosa crónica de las extremidades comprende todas aquellas condiciones patológicas dependientes de una insuficiencia valvular venosa. Esta insuficiencia valvular puede quedar limitada al sistema superficial, al profundo o comprender ambos a la vez. La insuficiencia valvular disminuye la eficacia del corazón venoso y reduce o elimina la normal caída de presión venosa en la deambulación. Este estado de hipertensión venosa durante la marcha se supone el primordial factor productor del edema diario,

pigmentación, induración y úlcera de la pierna, típicos del síndrome. Otros factores, como la obstrucción linfática y la infección, son secundarios.

El tratamiento más eficaz de las varices es la resección de todas las venas dilatadas. La pigmentación e induración debidas a insuficiencia valvular sólo superficial, tanto antes de ulcerarse como después de curada la úlcera, tienen el mismo tratamiento. Si se presentan asociadas a insuficiencia venosa profunda, cabe detener su progresión mediante uso de una fuerte media elástica. En presencia de ulceración, el tratamiento de elección es la aplicación de un vendaje compresivo y deambulación. Si este procedimiento está contraindicado, puede curar por aplicación de injertos cutáneos delgados en fragmentos o con el reposo en cama con la pierna elevada por encima del nivel del corazón.

Una vez curado, se recomienda la resección radical de los sistemas safenos interno y externo con ligadura de las comunicantes, según LINTON, seguida del uso de media elástica lo suficientemente apretada como para evitar el edema, hasta que desaparezca todo rastro de él.

El tratamiento conservador una vez curada la úlcera consiste en el uso de una fuerte media elástica y la elevación de los pies de la cama 6 pulgadas si existe edema residual por las mañanas teniendo el lecho horizontal.

Por estos procedimientos señalados, el 97 % de las úlceras han curado (80 % de ellos ambulatorios). De las tratadas por medios conservadores, el 85 % permanecen curadas. De las úlceras varicosas tratadas por métodos quirúrgicos, no hubo recidiva en el 94,5 por ciento. De los enfermos en los que el sistema profundo estaba afectado y fueron operados, permanecen curados el 85 %.

ALBERTO MARTORELL

**GANGRENA INTESTINAL ASOCIADA A CARDIOPATIA** (*Intestinal gangrene associated with Heart Disease*). — BERGER, ROBERT L. y BYRNE, JOHN J. «Surgery, Gynecology and Obstetrics», vol. 112, n.º 5, pág. 529; mayo 1961

El infarto masivo del intestino, sin obliteración vascular, es una enfermedad aguda, rápidamente progresiva y fatal, cuyo signo fundamental es el dolor abdominal acompañado de «shock».

Sin embargo los hallazgos clínicos no son siempre uniformes y en realidad el diagnóstico de infarto intestinal sólo se hizo en seis enfermos de los veintitrés analizados en este trabajo.

Pero en veintiún casos existía una cardiopatía descompensada evidente, y se sospechaba en los dos restantes. El grado de descompensación era variable y desde luego no guardaba relación con la aparición o no del infarto sin obliteración o funcional. En algunos casos de fibrilación auricular, en la necropsia se atribuyó el infarto a una embolia de la arteria mesentérica aun en ausencia del émbolo responsable.

Los datos de laboratorio fueron semejantes a los existentes en las trombosis mesentéricas, con leucocitosis, hematocrito elevado y sangre en las heces.

La duración del «shock» fue en general corta, y en las necropsias se evidenciaron ciertas diferencias en la extensión del proceso gangrenoso; casi siempre el infarto correspondía a la zona de irrigación de la arteria mesentérica superior, y en muy pocos casos el infarto afectaba a la totalidad de los intestinos delgado y grueso.

Los datos proporcionados por este estudio, junto a la revisión bibliográfica, sugieren que el infarto funcional del intestino es una realidad clínica; a juzgar por la frecuencia de cardiopatía en estos casos hay que suponer que dicha lesión debe tener un significado etiológico en el desarrollo del infarto funcional del intestino.

En las cardiopatías congestivas descompensadas, la vasoconstricción compensadora consigue proporcionar un aporte sanguíneo efectivo desde la piel, músculos y área esplácnica a los órganos vitales como el corazón y el cerebro.

Desde un punto de vista técnico cualquier tipo de colapso vascular con vasoespasmo esplácnico de compensación es capaz de precipitar un infarto funcional del intestino; y cabe la posibilidad de que el «shock» ocasionado por la isquemia intestinal añada nuevas lesiones a un órgano ya lesionado, conduciendo en definitiva a la irreversibilidad del proceso.

El tratamiento del infarto funcional dista de ser satisfactorio, entre otras razones por lo difícil que resulta su reconocimiento y su exacto diagnóstico. Una vez sospechada la posibilidad de que se trate de una isquemia intestinal hay que recurrir a todas las medidas posibles para corregirla.

Hay que tratar el fallo cardíaco, dar antibióticos para prolongar la supervivencia intestinal, proceder a la intubación intestinal, pero si no hay una rápida mejoría debería recurrirse a la laparatomía, e intentar la recuperación intestinal con la inyección de novocaína en la raíz del mesenterio; en caso negativo, no quedará otro recurso que la resección intestinal siempre que sea posible.

*N. de la R.* — Llama la atención el que los autores desconozcan o no citen los remarcables trabajos de GREGOIRE y COUVELAIRE, publicados en 1937 en la monografía «Apoplexies viscères» de la casa Masson et Cie.

**VENOGRAFÍAS PERCUTÁNEAS DE LA PIERNA. DESCRIPCIÓN Y NOMINACIÓN SEGUN SUS OBJETIVOS FISIOPATOLÓGICOS.** — SAN ROMÁN, CARLOS J. «Revista Médica de Córdoba», Argentina, vol. 48, núms. 7, 8 y 9, pág. 207; 1960.

Muchos han sido los autores que han contribuido a perfeccionar las venografías, pero todavía su sistematización está lejos de ser alcanzada. Ello se debe a dos factores esenciales: a) la intrincada anatomía del siste-



ma venoso de la pierna y la complejidad de sus dependencias funcionales, y b) el error de guiar la venografía por el concepto clínico funcional de «insuficiencia venosa», sin distinguir previamente las distintas formas anatómofisiopatológicas que aislada, sucesiva o conjuntamente pueden configurarlas.

Vamos a intentar una clasificación y nominación de las venografías percutáneas de la pierna.

*Bases para la orientación venográfica.* El concepto clínico-funcional «insuficiencia venosa» no es registrable por venografía, pero sí lo son las distintas condiciones anatómofisiopatológicas capaces de desencadenarla.

Las dos formas elementales de «insuficiencia venosa», una por disminución o anulación de la capacidad de drenaje, otra por fallo en la capacidad de orientación de la sangre, tienen una anatómofisiopatología propia, con traducción clínica y evolución distintas, terapéutica distinta y —lo que aquí más nos interesa— exigen para su investigación semiológica recursos técnicos apropiados a cada una de ellas.

Si queremos estudiar la luz vascular efectiva de troncos y comunicantes, recurriremos a la repleción contrastada encauzando el contraste en la dirección normal de la corriente sanguínea, utilizando o no artificios que impidan su difusión a determinados sectores venosos, manteniendo al enfermo de preferencia en decúbito dorsal. Son las venografías lumbales. Pueden ser simultáneas o selectivas. Se las identifica como distales, ascendentes o anterógradas.

Si queremos conocer la competencia valvuloparietal, la técnica es diferente, variando según queramos estudiar los troncos o las comunicantes. En el primer caso, puede ser alta, para las venas proximales, o baja, para las distales. La inyección se practica en el extremo superior del tronco a investigar, con el enfermo en posición erecta y realizando una contracción activa de la prensa abdominal. Son las venografías tronculocompetenciales, llamadas impropriadamente retrógradas o descendentes. En el segundo caso, el de las comunicantes, hay que utilizar artificios para evitar que el contraste se desplace por las venas superficiales invalidando el resultado. Son las venografías comunicantecompetenciales, conocidas hasta hoy por el nombre de sus autores.

*Clasificación de las venografías percutáneas de la pierna:*

- |                                    |                                                                       |
|------------------------------------|-----------------------------------------------------------------------|
| Venografías lumbales .. .. .       | a) simultánea para ambos sistemas, superficial y profundo (Martorell) |
|                                    | b) selectiva para el sistema profundo (Massel y Ettinger)             |
| Venografías competenciales .. .. . | a) de los troncos colectores:                                         |
|                                    | 1) alta (San Román)                                                   |
|                                    | 2) baja (Boretti y Grandi)                                            |
|                                    | b) de las comunicantes (Massel y Ettinger).                           |



*Fundamentos e indicaciones de cada técnica.*

MARTORELL inyecta el contraste en una vena premaleolar interna, con el enfermo en decúbito horizontal. El líquido transcurre por las venas superficiales centrípetamente, pero como la tensión venosa es menor en los troncos profundos tiende a pasar a éstos a través de las comunicantes, rellenando todo el árbol venoso sin exclusión. Tenemos así un dato de permeabilidad y de capacidad luminal superficial y profunda y de las comunicantes, pero no de «insuficiencia» de las comunicantes. La «Prueba flebográfica de Martorell» es pues una venografía luminal indiscriminada del sistema venoso. Justifica su denominación de «varicografía». Su indicación estriba en observar la red supletoria consecutiva a un obstáculo (trombo, etc.) en la circulación profunda.

MASSEL y ETTINGER, colocando lazos escalonados que imposibiliten la difusión del contraste por las venas superficiales y que dificulten sin impedirla la circulación en las profundas, logran encauzar el líquido opaco, inyectando en una vena del dorso del pie, hacia los troncos tibiales, peroneos, poplíteo y femorales. Así demuestran la competencia de las comunicantes y la capacidad luminal de los troncos profundos, pero no demuestran si un tronco es o no «insuficiente». Se trata de una venografía luminal selectiva del sistema profundo.

La inyección del contraste en la femoral común, con el enfermo en pie y durante un esfuerzo abdominal (SAN ROMÁN, 1958) es lo más propicio para comprobar la competencia de los troncos femorales y safena interna. Se trata de la venografía tronculocompetencial alta.

De menor importancia, pero a veces necesaria como complemento es la venografía tronculocompetencial baja (BORETTI y GRANDI), inyectando en la poplíteo con el enfermo en pie, comprobando la competencia de dicha vena y de las del resto de la pierna.

La técnica de MASSEL y ETTINGER, descrita, nos informa de la competencia de las comunicantes, al opacificarse las mismas desde la profundidad a la superficie si son incompetentes. Es la venografía comunicante-competencial, de indicación absoluta en caso de incompetencia venosa a tratar quirúrgicamente. Esta técnica tiene, no obstante, que perfeccionar ciertos detalles para ajustarla a las condiciones fisiológicas.

COMENTARIO

Toda denominación motivada por un aspecto parcial del procedimiento empleado, sea topográfico, sea por el sentido de la corriente del contraste, sea por la posición del paciente o de acuerdo con el autor que lo describió, es del todo insuficiente para una correcta lectura de una venografía. En cambio, basta una brevísima nominación fisiopatológica para sintetizar todos los datos y aspectos técnicos requeridos para su interpretación.

**IMPORTANCIA DE LA ARTERIA FEMORAL PROFUNDA EN LA REVASCULARIZACION DE LA PIERNA ISQUEMICA** (*Importance of profunda femoris artery in the revascularization of the ischemic limb*). — LEEDS, FRANK H. y GILFILLAN, RUTHERFORD S. «Archives of Surgery», vol. 82, pág. 25; **ene-ro 1961.**

La aterosclerosis es un proceso generalizado, aunque a veces puede quedar limitado a una arteria o a un sector de ella, permaneciendo así largo tiempo. Sabemos que existen pacientes con claudicación intermitente que pueden vivir muchos años sin que hayan perdido el miembro o sufrido complicación vascular seria, y que esto ocurre de modo particular en pacientes relativamente jóvenes con oclusión aterosclerótica de la aorta abdominal y su bifurcación, pero también lo hemos observado en enfermos con oclusión crónica de la arteria femoral superficial.

*Historia de la oclusión de la femoral superficial.* Son muchos los casos de personas más bien ancianas con claudicación intermitente de las pantorrillas desde unos cinco o diez años, que al final fallecen de un accidente cerebrovascular o de un infarto sin haber sufrido alteraciones isquémicas graves en los pies. Por el contrario, existen enfermos en edad similar con una historia relativamente corta de claudicación intermitente de las pantorrillas, que acuden por que desde un mes antes observan imposibilidad de descansar en posición horizontal, debiendo dormir con los pies pendiendo fuera de la cama. A la exploración hallamos en estos últimos un pie frío, rojo y edematoso, primer estado hacia la amputación. La arteriografía de ambos tipos de pacientes mostrará una extensa obliteración de la femoral superficial y poplítea y una femoral profunda permeable.

Todos conocemos estos casos extremos, pero pocos sabemos con exactitud lo que ocurre en la mayoría de estos enfermos. RICHARDS, en 1957, efectuó uno de los mejores estudios sobre ello en su trabajo «The Prognosis of the Intermittent Claudication». Tuvo bajo observación continua a 60 enfermos, durante un mínimo de cinco años o murieron durante el estudio. Se excluyeron los que presentaban una evidente isquemia de los pies, dejando sólo los que sufrían claudicación intermitente sin complicación. De los 60 enfermos, todos menos 4 presentaban oclusión femoral o poplítea. De 8 que empeoraron de forma gradual, con claras alteraciones nutricias y dolor en reposo en algunos casos, sólo 3 requirieron la amputación de la pierna. Fallecieron por causa cardiovascular 13 pacientes, y 31 (72 %) mostraron evidente generalización clínica de la enfermedad. En 12 casos el proceso parecía todavía confinado a los miembros inferiores. Llegó a la conclusión de que en cuanto concierne a la claudicación en sí, y lo mismo para la pierna, el pronóstico es probablemente mejor de lo que se admite; y a medida que pasa el tiempo, el enfermo tiene más probabilidades de quedar inhabilitado por efecto de enfermedad arterial coronaria o cerebral que por enfermedad arterial periférica.

Nuestras conclusiones deducidas de una serie de 196 enfermos con enfermedad de la femoral superficial, seguidos un tiempo menor que RICHARDS son semejantes a las de este autor. De ellos, 120 han seguido satisfactoriamente. Murieron 41, la mayoría de accidente vascular cardíaco o cerebral; y 19 sufrieron complicaciones que requirieron la intervención quirúrgica. Estos hechos, derivados de la evolución natural del proceso oclusivo de la femoral superficial, más la desilusión que nos han proporcionado los resultados lejanos de la tromboendarteriectomía y el injerto en «by-pass» en la enfermedad arterial femoropoplítea, hacen poco recomendable la cirugía directa en esta clase de pacientes, a menos que lo avanzado de la isquemia haga inevitable la amputación. La mayoría de las extremidades que se pierden en este grupo por amputación se debe a la progresión de la oclusión arterial o a la infección.

Hemos tenido especial interés es estudiar el proceso oclusivo que, sobreañadido a la enfermedad oclusiva arterial femoral superficial y poplítea original, lleva a una isquemia de tal grado que haga al parecer inevitable la amputación. La arteriografía sugiere que esta lesión ha sido con frecuencia la oclusión del árbol distal, es decir, el sector de salida; pero no era nada raro observar también una notable oclusión del sector de afluencia a dicha zona, por afectación aterosclerótica de la aorta, ilíacas y femoral común. Frente a un extenso proceso oclusivo de la aorta abdominal, ilíacas, femorales común y superficial y de la poplítea, con frecuencia se observaba una femoral profunda permeable. Esto llamó nuestra atención sobre la posible importancia que la femoral profunda pudiera tener como eslabón vital en la revascularización de una pierna isquémica.

*Patología de la femoral profunda.* Excepto en sus primeros centímetros, la femoral profunda queda sorprendentemente libre de aterosclerosis bastante tiempo después de que los troncos principales ya se han ocluido. En una revisión de 910 aortogramas, donde se observa una femoral superficial permeable, sólo en tres casos no se rellenó la femoral profunda. Con frecuencia la obliteración de la femoral superficial se acompaña de una dilatación de la femoral profunda hasta el extremo de que la femoral común y la profunda parecen la misma arteria. La primera porción de la femoral profunda forma parte de la bifurcación de la femoral común y, como tal, muestra las lesiones típicas ateroscleróticas de una bifurcación arterial importante. A veces se observan lesiones estenóticas en el origen de la rama circunfleja externa. No es raro que al desarrollarse un proceso aterosclerótico de la aorta y del sector ilíaco a la vez que de la femoral superficial, se inicie la dilatación de la femoral profunda y de sus ramas.

*Observaciones clínicas.* Entre 270 enfermos tratados operatoriamente por insuficiencia arterial de sus extremidades inferiores, 25 presentaban tan extensa obliteración del árbol periférico que se excluyó toda intervención reconstructiva. Todos los constituyentes de este grupo sufrían alteraciones isquémicas intensas, caracterizadas por dolor en reposo, rubor, gangrena y «test» de hiperemia reactiva. A menos que se pudiera efectuar una revascularización, la amputación era inevitable. La aortografía mostraba

extensa obliteración del sector aortoiliaco y de la femoral superficial, pero en la mayoría se observó una femoral profunda permeable.

El promedio de edad de este grupo era de 61 años; 7 eran mujeres y 18 varones. Mientras la proporción de sexos era similar a la de un estudio anterior sobre oclusión arteriosclerótica de la aorta terminal y de las ilíacas primitivas, la edad era claramente más elevada. De ellos, el 41 % tenía historia anterior de angor o infarto de miocardio; mejorando el angor a medida que su capacidad para andar disminuía. Dos habían sufrido, tiempo antes, un accidente cerebrovascular.

Al principio de este estudio restablecíamos la corriente sanguínea por tromboendarteriectomía de aorta a femoral profunda (12 enfermos). Aunque todos sobrevivieron en buen estado, consideramos que en relación a su edad y estado vascular general la operación era excesiva. Por este motivo, cuando tuvimos injertos bifurcados adecuados a disposición, practicamos injertos en «by-pass» de aorta a femoral profunda con tromboendarteriectomía de la primera porción de la femoral profunda si era necesario. Entre 25 pacientes, 24 consiguieron una buena restauración de la corriente sanguínea con desaparición del dolor en reposo y curación de las necrosis o gangrenas locales, o al menos limitar la amputación a los dedos. El enfermo restante falleció de infarto de miocardio al día siguiente de la operación. Como manifestación residual de su insuficiencia arterial estos enfermos presentaban una claudicación de dos a cuatro bloques de casas. Más tarde fallecieron otros tres pacientes, de complicación cerebral o coronaria. El curso más largo es de 8 años y el menor de 6 meses.

*Técnica.* Incisión en palo de hockey sobre la ingle para descubrir la femoral común y su bifurcación. Disección de la femoral profunda, al menos hasta el origen de la circunfleja externa. Después de asegurarnos de que la femoral profunda tiene tamaño y luz suficiente para aceptar el flujo que ha de recibir por arriba, o que puede lograrse por tromboendarteriectomía de su primera porción, se abre el abdomen por incisión paramedia izquierda o media. Juzgamos preferible para el paciente explorar la femoral profunda antes de abrir el abdomen, ya que los aortogramas no siempre muestran con claridad la permeabilidad de la femoral profunda, a pesar de serlo a veces.

Si la aorta está ocluida por completo, se abre a unos dos o tres centímetros por debajo del punto de oclusión y se practica una endarteriectomía de este muñón. Luego, anastomosis terminoterminal entre este sector y la porción proximal del injerto. Si la aorta no está del todo ocluida, se escoge una zona donde la pared anterior sea más blanda y la placa posterior más delgada, se aísla con unos «clamps» y se practica una anastomosis terminolateral entre la porción proximal del injerto —cortada oblicuamente— y una incisión elíptica en la pared frontal de la aorta. Si fuese necesario, una tromboendarteriectomía localizada de aorta puede asegurar un buen flujo desde la aorta al injerto.

Los injertos transcurren retroperitonealmente hasta alcanzar las incisiones inguinales. Se abre longitudinalmente la femoral común, ampliando

esta incisión para formar una estrecha elipse. Tromboendarteriectomía de la femoral común si fuese necesaria, extrayendo el material aterosclerótico que se extiende hacia la primera porción de la femoral profunda. Por lo común esta extracción se acompaña de una muy satisfactoria hemorragia retrógrada por la femoral profunda.

En la fase abdominal se realiza una simpatectomía lumbar bilateral, con objeto de aumentar además la circulación colateral.

**INDICACION DEL TRASPLANTE VASCULAR** (*Die Indikation zur Gefäßtransplantation*). — JUDMAIER, F. «Munchener Medizinische Wochenschrift», volumen 103, n.º 4, pág. 197; enero 1961.

En resumen, los trasplantes vasculares se practican en: a) enfermedades vasculares aisladas y limitadas (heridas, aneurismas, etc.) y b) enfermedades vasculares generalizadas (tromboangeítis obliterante, arteriosclerosis obliterante, etc.).

En el primer caso la indicación es clara y el éxito casi siempre seguro y definitivo. En las enfermedades vasculares crónicas estenosantes la indicación es más difícil, puesto que las condiciones previas —de modo especial en la arteriosclerosis obliterante— limitan las posibilidades. En nuestra clínica de Innsbruck sólo el 8,3 % de los arterioscleróticos era susceptible de trasplante vascular. Teniendo en cuenta las posibilidades anatómicas, la mortalidad, las enfermedades intercurrentes, el peligro de recidiva y las dificultades técnicas, podemos decir con BOYD que en los arterioscleróticos obliterantes la eficacia de los trasplantes se limita al 8 %. En estos enfermos indicamos la operación citada en las fases III y IV; extendiéndola a la fase II únicamente cuando el paciente ve entorpecido su trabajo por la enfermedad.

La literatura sobre los trasplantes vasculares cada día es más copiosa: un 40 % de los artículos angiológicos trata de este tema. No obstante, la mayoría se limita a hablar de cifras escasas sin valor, de resultados individuales, o bien se extiende en consideraciones generales que más que aclarar conceptos crean confusión. Existe una tendencia de sobrevalorar. Pocas son las estadísticas aceptables. Incluso ni siquiera en Norteamérica e Inglaterra —las más notables— se han librado de practicar a veces el trasplante por el mero hecho de practicarlo, sin comprobar la utilidad a largo plazo para el enfermo. Nos hallamos, pues, en un momento en que debemos aclarar la indicación precisa, prescindiendo de la manía de los números y calificaciones individuales.

Ya hemos resumido al principio las indicaciones generales de los trasplantes.



a) *Enfermedades vasculares localizadas.* Los casos de heridas o fisuras que dificultan la sutura son tributarios ideales del trasplante. Aquí, además, el resto de los vasos está en perfectas condiciones. Los resultados son bastante seguros y permanentes. Presenta un caso.

Lo mismo podemos decir de los aneurismas. Sabemos, por ejemplo, que los aórticos son tan peligrosos como los carcinomas, dado que sin tratamiento el enfermo suele morir de hemorragia antes de transcurrir los dos años del diagnóstico. Presenta un caso.

b) *Enfermedades vasculares crónicas estenosantes.* Aquí las circunstancias cambian y la indicación no está clara. Las condiciones anatómicas previas para establecer la indicación son definidas: que las arterias tengan un tamaño al menos como la poplítea, lo cual ya excluye las de la pierna; que el sector distal a la oclusión permanezca permeable; que las alteraciones vasculares no sean excesivas, permitiendo una sutura segura; y que no existan otras oclusiones periféricas. Las posibilidades quedan, pues, bastante limitadas, sobre todo en los arteriosclerosos. ROB acepta sólo un 20 % de los enfermos con claudicación intermitente. DE BAKEY acepta un tanto por ciento muy superior, si bien este autor indica el trasplante en los trastornos estenosantes y además en los deformantes.

En los últimos tres años entre 2307 enfermos vasculares hemos observado 626 arteriosclerosos estenosantes. En estos efectuamos trasplante vascular en 52 casos (aorta, ilíacas y femorales), que corresponde al 8,3 %. Nuestros métodos y resultados son equiparables a los de la mayoría. Sólo resaltarémos que no empleamos el «by-pass» en la aorta cuando se ha practicado una tromboendarteriectomía, pues nuestra experiencia en estos casos es negativa.

Teniendo en cuenta el número de arteriosclerosos, la posibilidad de practicar un trasplante es reducido; lo cual se comprende si juzgamos los resultados comparando el curso de la enfermedad y el tiempo que puede llegar a vivir el enfermo.

Por todo ello, hemos revisado los 626 enfermos arteriosclerosos que, junto a la estadística de BOYD sobre 1440 enfermos seguidos cinco años, da los siguientes resultados: el promedio de edad al iniciar el tratamiento es de 57 años, falleciendo el 27 % de los enfermos en los cinco primeros años. La causa de muerte es una cardiopatía, en general infarto, en el 58 % de los casos, un insulto cerebral en el 16 %, quedando un 26 % para enfermedades intercurrentes. De los que han sobrevivido, un 20 % ha padecido en los cinco años un insulto cerebral o coronario no mortal; un 12 % otras oclusiones arteriales importantes; y un 7 % gangrena de las extremidades. De 100 arteriosclerosos, al cabo de cinco años, vivirán sólo 73. De estos 73, unos 20 habrán sufrido en estos cinco años un infarto de miocardio o un insulto cerebral que reducirá su actividad. Otros 12 estarán desarrollando oclusiones en las arterias de la otra pierna, lo cual anularía el éxito momentáneo de la operación. Quedan así 41 enfermos. De



éstos, 7 verán amputada su otra extremidad por gangrena. Vemos, pues, que restan sólo 34 pacientes en los que el trasplante vascular puede resultar provechoso.

Pero, además, sabemos que el 50 % de los arteriosclerosos injertados presentan nuevas obliteraciones antes de los dos años. Total, que nos quedan 16 enfermos entre 100 como máxima posibilidad, y aún bajo la mortalidad normal de toda operación.

Mas ni con todo esto podemos terminar nuestra cuenta. Dado el estado general de estos arteriosclerosis, sólo en el 50 % cabe practicar operaciones, pues la otra mitad ha sufrido infarto de miocardio, insultos cerebrales u otras enfermedades que las contraindican. En resumen: 8 enfermos apropiados para la operación entre 100. Es por esto que nos preguntamos ¿El trasplante vascular resulta verdaderamente provechoso en el arterioscleroso?

Pese a todo, contestamos de modo afirmativo, aunque limitado a determinados casos. En especial a aquellos que además de su claudicación intermitente padecen una relativamente rápida aparición de oclusiones que hace sospechar peligro de gangrena; pacientes a los que quisieramos ver limitada la indicación de los trasplantes en las angiopatías crónicas obliterantes.

Aunque técnicamente sea posible, no debe practicarse en casos de claudicación intermitente simple, excepto si perjudica en gran manera la capacidad de trabajo.

Los trasplantes son un gran progreso de la cirugía vascular, pero en el campo de la arteriosclerosis —la enfermedad vascular más frecuente— su indicación queda muy limitada. Sobrepasar estos límites no suele redundar en beneficio del paciente. La operación es paliativa y pocas veces influye sobre la vida. El enfermo es quien debe decidir, después de conocer a fondo las circunstancias, si la probabilidad de liberarse de su claudicación le compensa los riesgos operatorios. Y queda pendiente el problema de la permanencia de los resultados.

**EXITO DE UNA ANASTOMOSIS VENA CAVA INFERIOR - VENA MENTERICA SUPERIOR EN UN CASO POCO CORRIENTE DE HIPERTENSION PORTAL** (*Successful inferior vena cava - superior mesenteric vein shunt in an unusual case of portal hypertension*). — SHORE, J. M. y HERINGMAN, E. C. «Surgery», vol. 50, n.º 4, pág. 612; octubre 1961.

Existen ocasiones en que la terapéutica de elección, esplenectomía y anastomosis esplenorenal, en las hemorragias repetidas por varices esofágicas no es factible y ha de instituirse otra técnica para evitar ulteriores hemorragias. CLATWORTHY, KOOP y otros señalaron dichas circunstancias-

el bloqueo portal en niños hasta la edad de 11 años, en quienes la vena esplénica es demasiado pequeña para establecer una anastomosis esplenorenal correcta; trombosis concomitante de las venas portal y esplénica. bloqueo portal primario o secundario a cirrosis tratados por esplenectomía sin resultado; hipertensión portal persistente por trombosis o inadecuada anastomosis esplenorenal o porto-cava; y grandes dificultades técnicas para diseccionar las venas porta o esplénica.

Varias son las técnicas propuestas por diversos autores para solventar dichas dificultades. CLATWORTHY publicó, en 1955, el éxito obtenido con un nuevo tipo de anastomosis alentador en el tratamiento del bloqueo extrahepático del lecho portal en los niños. Ligaba la vena cava inferior y la seccionada por encima de su bifurcación, dirigiendo su porción proximal hacia la vena mesentérica superior, anastomosándola lateralmente. Obtuvieron excelente resultado en dos niños, sin trastornos venosos periféricos secundarios.

Recientemente hemos tenido un caso de hipertensión portal intrahepática, complicada con trombosis de la vena portal y de la esplénica, donde la técnica de CLATWORTHY modificada se nos ha mostrado útil. Dado que esta operación es de técnica relativamente sencilla comparada con la resección esofagogástrica, creímos que su aplicación merecía una detenida valoración y discusión.

### *Observación.*

Varón de 32 años. En mayo 1958 ingresa en un hospital por súbita y copiosa hematemesis con síncope, de 48 horas de duración y que exigió transfusión sanguínea. A rayos X se descubren varices esofágicas, trasladándose al hospital de Lebanon.

De los 13 a los 18 años estuvo en un campo de concentración donde sufrió una desnutrición grave. Exploración normal, salvo bazo aumentado de volumen, palpable 8 cm. por debajo del reborde costal izquierdo. Laboratorio: hematocrito 38 %, leucocitos 4.100, plaquetas 116.000. Bilirrubina en suero 1,8 mg. %. Tiempo de protrombina 58 %. Brosulfaleína 12 % (45 minutos, 22 %), timol 2,8 U. Fosfatasa alcalina 1,7 B-L unidades. Floculación de cefalina 3 +. Proteínas séricas 6,5 % (albúminas/globulinas 3,5/3,0 %).

Diagnóstico: Cirrosis hepática con hipertensión portal, varices esofágicas y esplenomegalia. Esplenoportografía: Obstrucción de la vena esplénica con relleno de varices en fundus gástrico.

En la operación se observó un hígado de tamaño normal y superficie granulosa fina. Biopsia hepática, normal. Bazo moderadamente aumentado de volumen. Presión portal directa, 36 cm. de solución salina. Puesto que el hígado era normal y la esplenoportografía reveló la oclusión de la vena esplénica, se efectuó una esplenectomía, confirmándose la obstrucción esplénica.

Tras la operación desapareció la sintomatología. Una revisión radiológica a los cinco meses de la operación demostró una moderada regresión de las varices.

Cerca de dos años después repitió la hematemesis. Pulso 116 por minuto, T.A. 92/60. Transfusión sanguínea. Esofagograma: Grandes varices en los dos tercios inferiores del esófago.

Operado por segunda vez, se cateterizó una vena del mesenterio yeyunal. La venografía practicada a su través mostraba la trombosis y recanalización de la vena porta y una vena mesentérica superior ancha y permeable. Entre practicar una anastomosis portocava, utilizando alguna otra vena, o una esofagogastrectomía, optamos por anastomosar la mesentérica superior a la cava inferior.

En la operación se pudo comprobar la trombosis portal. Se liberó la mesentérica superior por detrás del cuello del páncreas; se liberó la cava inferior desde las renales hasta la bifurcación, ligándola inmediatamente por encima de ésta y seccionándola después de colocar un «clamp» por debajo de las renales. Dado que la cava no era suficientemente larga para alcanzar la mesentérica por delante del duodeno y del páncreas, se practicó un tunel entre el borde superior de la tercera porción del duodeno y el páncreas, a través del cual se hizo llegar la cava seccionada hasta la mesentérica superior, practicando entre ellas una anastomosis terminolateral de 2,5 cm. La anastomosis funcionó a la perfección, desencadenando una inmediata caída de la tensión portal a 16 cm. de solución salina.

En el postoperatorio apareció edema y cianosis de las extremidades inferiores, iniciados con la deambulación al séptimo día; remitiendo por completo después de una semana de guardar reposo en cama. Posteriormente se aplicaron vendajes elásticos en las piernas.

A los diez meses de la operación había aumentado de peso y no presentó ninguna otra hemorragia. Esofagograma: Acentuada regresión de las varices. Con el uso constante de los vendajes elásticos y elevación de las extremidades inferiores estando en reposo, al segundo mes de la operación andaba cuanto quería sin dolor ni edema.

Elegimos la anastomosis vena cava-vena mesentérica superior por que la mortalidad es bastante más baja que la esofagogastrectomía, a parte de que con ella se podía conseguir la disminución de la tensión portal. La escasa longitud de la cava en este enfermo dificultaba establecer la anastomosis por delante del duodeno, obligándonos a crear un tunel entre el borde superior de la tercera posición del duodeno y el inferior de la cabeza del páncreas, sin lo cual hubiera sido imposible la anastomosis.

Aunque es imposible deducir conclusiones generales de un sólo caso, quedamos muy favorablemente impresionados de la utilidad de la anastomosis entre cava inferior y mesentérica superior en un caso donde ni la porta ni la esplénica nos hubieran sido útiles.

Esta anastomosis nos parece la más factible: por su gran tamaño, anastomosis única, empleo de vasos normales y técnica relativamente sencilla. El mayor inconveniente radica en la necesidad de ligar la cava inferior. Sin embargo, esto no es una seria contraindicación, vista la gravedad del pronóstico y la alta mortalidad en los no tratados y en los tratados por otros tipos de anastomosis o por esofagogastrectomía.

LUIS OLLER-CROSIET