

ANGIOLOGÍA

VOL. X

MAYO - JUNIO 1958

N.º 3

HEMANGIOMATOSIS BRAQUIAL OSTEOLITICA

JOSÉ GARIBOTTI

Córdoba (Argentina)

Se conoce con este nombre una malformación tumoral de origen congénito, constituida por dilataciones angiomasas del sistema venoso colateral del miembro superior, con osteolisis, acortamiento del miembro y la presencia constante de flebolitos.

En 1948, SERVELLE y TRINQUECOSTE, bajo el nombre de *Angioma venoso*, hicieron una descripción detallada de la afección, considerándola como una malformación congénita de las venas colaterales, superficiales y profundas, antes de su desembocadura en el sistema principal.

MARTORELL había descrito un caso en 1946 y en 1949 agregó otra observación y la llamó *Hemangiomatosis braquial osteolítica*, denominación que tiene la virtud de precisar su localización y sus características anatomopatológicas.

MILANÉS LÓPEZ y MAC COOK, en 1953, comunicaron un caso en una mujer, con agravación durante el embarazo, llamando la atención acerca de la influencia hormonal sobre la evolución del proceso y sobre el tono de la musculatura lisa. Propusieron designarla *Flebangiomatosis litogenética*.

En 1954 MARTÍNEZ LUENGAS y DÍLIZ PRADO y en 1956 NAVARRETE PANDO y BÉGUEZ CÉSAR también aportaron a la casuística.

Posteriormente, OLIVIER, en 1957, describió un caso y la llamó *Angiomasomatosis varicosa subcutánea y profunda*

CASO CLÍNICO

J. C. P., varón, 21 años, soltero. Hace 5 años notó la aparición de una tumoración localizada en la región olecraneana del brazo izquierdo. Blanda e indolora. Sin cambios de coloración en la piel. Poco a poco fué aumentando de volumen, por lo cual un facultativo decidió intervenirle quirúrgicamente. La operación fué muy hemorrágica, siendo necesario ampliar la incisión para cohibirla. La cicatrización fué sin inconveniente y durante dos años no notó molestia alguna, luego de lo cual comenzó a aparecer en las inmediaciones del codo un aumento progresivo de volumen y, poco a poco, también en la palma de la mano unas dilataciones con todas las características de las dilataciones venosas. Hace dos meses aparece dolor sobre todo

en la cara interna del antebrazo y borde cubital de la muñeca, que en los últimos días se hizo insoportable. Además ha notado pérdida de fuerza en el miembro.

Al examen el enfermo se mantiene en actitud defensiva, temiendo el dolor provocado por la moviltización del brazo. Nevus plano localizado en la pared lateral izquierda del tórax. El miembro superior izquierdo está aumentado de volumen a nivel del codo, sobre todo en la cara posterior, donde se

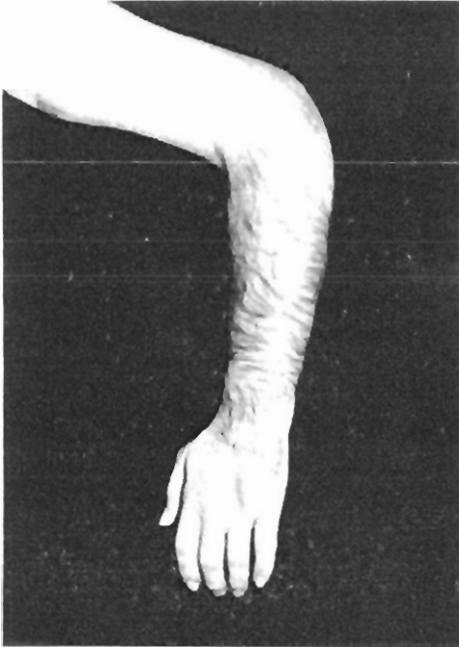

Fig. 1. - Fotografía del miembro superior izquierdo, estando el enfermo en pte. Aumento de volumen, sobre todo a nivel de la cara posterior del codo.



Fig. 2. - Radiografía directa del antebrazo. Marcada osteoporosis de todos los huesos, de preferencia a nivel del carpo. Gran cantidad de flebolitos.

encuentra la cicatriz de la intervención anterior (fig. 1). A la palpación se aprecia una masa blanda que se extiende desde la parte media del antebrazo, por abajo, hasta la región delooides, por arriba. Coloración y temperatura normal. Bordes difusos. No adhiere a los planos superficiales. Al levantar la extremidad se reduce de tamaño, volviendo a aumentar cuando se la deja pendiente al lado del cuerpo. No hay «hrill» ni soplo. En la mano se aprecia una ligera atrofia de las eminencias tenar e hipotenar y en la palma una dilatación venosa de coloración azulada con las mismas características de la anteriormente descrita.

El examen del sistema arterial a igual que el resto del examen clínico es normal. No hay acortamiento del miembro.

Radiológicamente se aprecia una osteoporosis de los huesos de antebrazo y del carpo. Gran cantidad de flebolitos (fig. 2). La flebografía, efectuada por punción directa de la masa tumoral, sólo revela la franca comunicación del grupo venoso angiomatoso con una dilatada vena del sistema principal (fig. 3).



Fig. 3. - Flebografía por punción directa de la masa tumoral. Franca comunicación del grupo tumoral con una dilatada vena del sistema venoso principal. Enfermo en decúbito prono.

Se le efectuó tratamiento radiumterápico por puntura y roentgenterapia simultánea.

COMENTARIO

En general, en esta afección la sintomatología comienza a manifestarse desde el nacimiento o durante los primeros años de vida, aunque a veces el paciente no puede precisar con exactitud la fecha de iniciación.

Al principio se trata de una tumoraación blanda e indolora que no alcanza a producir cambios de coloración en la piel. Está formada por dilataciones venosas multiareolares cuyos tabiques se van atrofiando y perforando y de esta manera se ponen en comunicación las diferentes partes del tumor, el cual crece destruyendo lentamente los tejidos vecinos, respetando un poco más la piel y el óseo, donde ocasiona una osteolisis —que evolucionará con el tiempo desde la osteoporosis hasta la destrucción y desaparición del tejido—, sobre todo localizada a nivel del carpo. Además se producen constantemente múltiples trombosis con la posterior formación de flebolitos.

El crecimiento invasor y destructivo da lugar, en las etapas ulteriores,

a una tumoración que se extiende hasta la raíz del miembro y a veces hasta las paredes torácicas; y a acortamiento del miembro, el cual puede llegar a presentarse muy doloroso y en posiciones viciosas de acuerdo con la magnitud de la lesión ósea. En períodos más avanzados presenta una forma abollonada con coloración azulada por la gran cantidad de dilataciones venosas y el estado atrófico de la piel.

SERVELLE considera que el sistema venoso principal se mantiene indemne y las comunicantes con el tumor son lo suficientemente amplias como para permitir el vaciamiento o la replección del mismo según la posición del miembro. MARTORELL, en cambio, describe que la tumoración no es reducible sino desplazable, con acumulación de la masa sanguínea en los sitios más declives. La comprensión de las venas principales no ocasiona la replección. No hay «thrill» ni soplo y el examen de los pulsos periféricos es normal, lo cual es una muestra evidente de la indemnidad del sistema arterial.

De los estudios complementarios, la radiografía directa, al poner de manifiesto la osteolisis y los flobolitos, da la clave para el diagnóstico. La flebografía por punción de la tumoración revela la presencia de grupos venosos, como un ovillo o paquete, comunicando entre sí y con el sistema venoso principal, el cual es normal. Los estudios arteriográficos no muestran nada de particular o bien una tortuosidad de las arterias digitales, cuando la tumoración invade los dedos (MARTÍNEZ LUENGAS y DÍLIZ PRADO).

Las complicaciones más frecuentes son las fracturas y las hemorragias, las cuales agravarán el pronóstico.

Con respecto al tratamiento se aconsejan en un principio medidas de orden general, tales como el reposo, el vendaje elástico, la administración de sedantes, con lo cual se aliviarán en algo las molestias ocasionadas.

MARTORELL, y los otros autores que han publicado hasta ahora, no son partidarios del tratamiento quirúrgico, tal como lo aconsejan SERVELLE y TRINQUECOSTE, por considerar impracticable la resección completa de la lesión ante la imposibilidad de continuarla en el interior de las masas musculares y los otros tejidos, que se hallan transformados en una verdadera esponja vascular. Muchas veces será imposible hasta la amputación, debido a la invasión de la raíz del miembro.

Por lo tanto, practican y aconsejan la radiumterapia y la roentgenterapia que ocasionará trombosis y retracción, siendo preferible efectuarla en los primeros estadios cuando el tumor es más radiosensible.

En la presente observación encontramos: tumoración angiomasosa congénita, osteolisis y flebolitos; faltando para completar la descripción de la afección, el acortamiento del miembro. En alguno de los otros casos comunicados ocurre lo mismo; sin embargo, creemos que esto se debe a que dichas observaciones, a igual que la nuestra, han sido efectuadas durante los primeros estadios de la afección cuando la osteolisis no ha sido todavía tan intensa como para producir la destrucción con el consiguiente acortamiento.

En lo que respecta a la divergencia de los autores sobre las características hidrodinámicas del tumor, también creemos que depende del período en que se haga la observación. En efecto, al comienzo, cuando el tumor está tabicado, la colección sanguínea se vacía por las comunicantes en el sistema

principal. A medida que los tabiques se van destruyendo en las ulteriores etapas, la tumoración queda reducida a una bolsa y es lógico entonces suponer que en este momento el desplazamiento de la colección sanguínea dentro de una cavidad, casi sin compartimientos, es más factible que el vaciamiento a través de las comunicantes, que ahora resultarían estrechas.

También hemos podido observar, en este caso, por medio de la flebografía, una exagerada dilatación del sistema venoso principal, alteración que la aparta de las consideraciones hechas hasta ahora, pues siempre había sido considerado indemne.

Respecto al tratamiento no somos partidarios del quirúrgico, que resulta inoperante; prueba de ello es nuestro paciente, que ha sido intervenido en una oportunidad. Por lo tanto, hemos efectuado tratamiento radiumterápico y roentgenterápico simultáneo. Habiendo transcurrido poco tiempo, no nos atrevemos a sentar juicio respecto a la eficacia del mismo.

Para terminar y tratando de evitar en el futuro los inconvenientes arriba mencionados, creemos que podemos considerar, desde el punto de vista anatomopatológico, clínico y terapéutico, tres etapas en la evolución de esta afección: La primera, cuando la tumoración es circunscrita, todavía no hay osteolisis y el tratamiento puede ser eficaz. La segunda, durante la cual la tumoración comienza a extenderse, los tabiques a atrofiarse, el vaciamiento y la repleción varían con la posición del miembro, es reductible, hay osteolisis, pero sin acortamiento y la terapéutica es de resultados problemáticos. En la tercera etapa la invasión es muy extensa, no hay compartimientos, la masa sanguínea se desplaza debajo de la piel, la osteolisis llega hasta la atrofia y la destrucción ósea con acortamiento, las complicaciones son más frecuentes y el tratamiento imposible; a veces ni la amputación puede llevarse a cabo.

RESUMEN

Se presenta un caso de Hemangiomas Braquial Osteolítica, sin acortamiento del miembro y con dilatación del sistema venoso principal. Se propone dividir la evolución del proceso en tres etapas, y se descarta la posibilidad del tratamiento quirúrgico.

SUMMARY

A rare case in many of its aspects is presented. Because of its characteristics the condition was termed by Martorell osteolytic brachial hemangiomas.

This condition occurred in a man 21 years old man who had had soft tumors on her forearm five years ago. There was no shorting of the arm.

The roentgenogram revealed the soft tissue swelling and the contained phleboliths. Osteolytic abnormalities were observed. Contrast material was injected directly into the tumor, and the roentgenograms that were taken following injection revealed its communication with a deep vein of large caliber.

Osteolytic brachial hemangiomas present a serious therapeutic problem. Even amputation is not possible at the late stage. In these case radium needles were applied.

BIBLIOGRAFIA

- MARTORELL, F. — *Necesidad del tratamiento precoz de los hemangiomas*. «Actas de las Reuniones Científicas del Instituto Policlínico de Barcelona», 3: 89: 1946.
- SERVELLE y TRINQUECOSTE. — *Des angiomes veineux*. «Arch. des Maladies du Cœur et des Vaisseaux», 41: 436: 1948.
- MARTORELL, F. — *Hemangiomas branquial osteolítica*. «Angiología», I: 219: 1949.
- MILANÉS LÓPEZ y MAC COOK. — *Lithogenic Phlebangiomas of Servelle and Trinquecoste*. «Angiology», 6: 233: 1955.
- MARTÍNEZ LUENGAS y DÍLIZ PRADO. — *Hemangiomas branquial osteolítica*. «Angiología», 6: 163: 1954.
- MARTORELL, F. y SALLERAS, V. — «Malformaciones y tumores vasculares congénitos de los miembros». José Janés Editor, Barcelona 1955.
- NAVARRETE PANDO y BÉGUEZ CÉSAR. — *Hemangiomas branquial osteolítica*. «Angiología», 8: 267: 1956.
- OLIVER, C. — «Maladies des Veines». Masson et Cie., Editeurs. París, 1957.

EMBOLIA MESENERICA

MANUEL DE CÁRDENAS

*Jefe del Servicio de Cirugía Vasculat de la Cruz Roja de San Sebastián
(España)*

Una estadística clásica de McIVER dice que un 3 % de los llamados abdoómenes agudos se deben a trastornos vasculares graves de los vasos mesentéricos. Es difícil confirmar tal aseveración. De una parte nuestra casuística es siempre escasa, especialmente si la comparamos con la de los americanos; y de otra parte existen dos hechos, la demostración de BLALOCK de que un perro puede sobrevivir a la oclusión experimental de las tres arterias intestinales, y el hecho de que se hayan recuperado sin detrimento orgánico o funcional enfermos que, padeciendo evidentes infartos mesentéricos, no fueron sometidos a resección. Así las cosas es preciso pensar con PRATT y WANGESTEEN que un cierto número de infartos mesentéricos de uno y otro origen pueden pasar inadvertidos o han podido confundirse con otras afecciones no quirúrgicas de la patología intestinal.

Lo que sí es cierto es que los cirujanos nos encontramos con esta afección de cuando en cuando; no con suficiente frecuencia para que podamos hablar de nuestra experiencia, pero sí lo bastante amenudo para que ante determinados síndromes abdominales podamos pensar en la embolia, y en su presencia, esperada o de sorpresa, en una laparotomía, podamos tener un criterio terapéutico a seguir.

En mi estadística personal, que alcanza ya más de 3.000 laparotomías, recuerdo 5 casos bien definidos pero sólo voy a referirme al enfermo presente.

Estas oclusiones vasculares pueden ser tanto arteriales como venosas. TOTTER, en una serie de 340 casos de oclusión mesentérica, encontró 40 % venosas y 60 % arteriales. No obstante, MAINGOT habla de un 61 % de venosas.

Las oclusiones arteriales ocurren con ocasión de un émbolo desprendido en el curso de una cardiopatía embolizante; otras veces es una obstrucción por tromboangeítis o arterioesclerosis —tal parece haber sido el caso del presidente Eisenhower—; a veces la oclusión arterial se debe a un accidente quirúrgico o a diferentes causas. La trombosis de las venas mesentéricas se presenta con motivo de infecciones de las vísceras abdominales por propagación vascular o de vecindad y en los procesos intestinales acompañados de oclusión vascular o distensión. A este efecto DRAGSTEAD ha demostrado que una presión de 60 mm. de mercurio en la luz intestinal es suficiente para detener la circulación en el territorio correspondiente originando la trombosis venosa.

Las consecuencias anatomopatológicas de la oclusión en un territorio cualquiera arterial mesentérico serán la detención de la circulación arterial y el remanso de la venosa y la linfática. En estas condiciones la anoxia de la pared vascular, al dañar las células endoteliales, permite la diapedesis y la trasudación plasmática tanto en el seno de los tejidos del segmento intestinal afectado como, a través de la serosa, en la cavidad peritoneal libre y, a través de la mucosa, en la luz del intestino. La gran vascularización mesentérica y la especial adaptabilidad de los vasos del intestino y de la mucosa para los cambios de flúidos determina el que la trasudación en la luz intestinal sea de alto contenido hemático, que en casos de infarto de gran extensión intestinal puede conducir a hemorragias copiosas e incluso mortales.

Creo que es suficiente haber visto recientemente un caso de embolia mesentérica para justificar su publicación, pero me parece que el interés que este caso clínico que presento pueda tener queda acrecentado ante el hecho de que, disponiendo en el momento del acto quirúrgico de una máquina fotográfica con película Agfacolor y de un aparato de iluminación, tuve la oportunidad de obtener unas fotografías sumamente interesantes que es posible sean únicas en la materia.

CASO CLÍNICO

El enfermo J. E. S., labrador, de 46 años, sin haberse quejado anteriormente de padecimiento alguno, presenta súbitamente 6 horas antes de su ingreso en nuestro Servicio un dolor agudísimo en el epigastrio acompañado de náuseas, diarrea y un estado de «shock» que progresa de hora en hora. Hecho un diagnóstico de abdomen agudo nos es enviado. Su cara es angustiosa, la respiración difícil, con ansia y a expensas de la caja torácica con intento antálgico de no mover el diafragma. El pulso es de 120. La tensión arterial es 10-6, la temperatura 37'8. La palpación permite apreciar un vientre deprimido y con poca defensa, aunque provocando dolor mayor aún que el preexistente al paso de la mano por la región epigástrica. El tacto rectal es normal a pesar de que el enfermo tuvo diarrea en un principio.

El enfermo ha emitido sin molestias orina normal. No recuerda haber ingerido nada que por su calidad o cantidad nos pueda hacer pensar en la existencia de una intoxicación o empacho gástrico. Un hemograma nos muestra sensiblemente una normalidad hemática.

Fundamentalmente sorprenden tres síntomas en un sujeto que se sentía sano y que aparentemente lo estaba: dolor intenso en el epigastrio, aparición súbita y estado angustioso de «shock».

No existe ni la agitación ni el vientre en tabla del perforado gástrico; falta casi toda la sintomatología del apéndice; el dolor no aparece en la digestión de una comida copiosa ni se propaga hacia la izquierda como hubiese ocurrido probablemente en una pancreatitis; no hay antecedentes ni dolor en el punto cístico ni subictericia que no hubieran hecho pensar en un cólico hepático. Se piensa también en la posibilidad de un infarto miocárdico e incluso en esos cuadros pseudoanginosos que producen algunas hernias diafragmáticas. Nada de ello se confirma. Sí en cambio se descubre un arrastre presistólico en los focos del corazón izquierdo, y es entonces cuando el en-

fermo acuciado en el interrogatorio confiesa que, aunque nunca se cansa en su trabajo de labrador, fué inútil para el servicio militar por tener un soplo en el corazón.

Se admite la posibilidad de la embolia mesentérica y se practica una laparotomía. Aparece un ligero exudado serohemorrágico libre en la cavidad peritoneal. Pronto se descubre un asa del yeyuno que en una extensión de unos 15 cm. presenta una coloración amoratada que aparece aumentada de volumen. Explorado su mesenterio se descubre en el origen de sus vasos propios un nódulo duro, voluminoso que evidentemente corresponde a un émbolo o trombo arterial (fig. 1). El territorio venoso más allá del mesenterio indicado no parece afecto, y por ello, y porque la congestión vascular es más bien discreta, nos quedamos con el diagnóstico de oclusión arterial en una rama de la mesenterica superior de un émbolo procedente seguramente de la endocarditis que acompaña a una probable estenosis mitral antigua.

En estas circunstancias practiqué una resección intestinal del segmento mesentérico correspondiente seguida de anastomosis término-terminal. Antes de cerrar la cavidad abdominal infiltré la raíz mesentérica con solución de novocaína.

En la cama el enfermo fué tratado con los medios habituales en la cirugía del aparato digestivo, a los que se añadió la perfusión, gota a gota, de la solución al 1 % de procaína, un tratamiento anticoagulante con heparina y tromexano y la ya clásica y rutinaria antibioterapia.

El curso fué normal y el alta a su debido tiempo.

COMENTARIO

Del presente caso se pueden sacar, entre otras, las siguientes conclusiones:

Es preciso insistir escrupulosamente en la investigación de la historia clínica de todo enfermo, aunque, como en muchos casos, manifieste que su salud había sido siempre normal.

La localización tan frecuente y selectiva del dolor de estos procesos arteriomésentéricos en el punto epigástrico coincide con la salida de la mesentérica superior —en la que la afección es más frecuente— por debajo del páncreas y por encima de la porción horizontal del duodeno.

El clásico síntoma de la emisión de sangre por el intestino puede no hacerse manifiesto, ya que depende de dos cosas: la extensión del intestino afectada, y las horas transcurridas desde el comienzo del accidente vascular.

Si el estado de salud del enfermo lo permite, debe siempre hacerse el tratamiento quirúrgico, porque es muy difícil llegar por otro camino a una




Fig. 1. - Infarto intestinal por embolia mesentérica.

precisión en el diagnóstico y porque, aunque ya hemos hablado de casos de curaciones espontáneas o médicas de infartos mesentéricos, hoy día la práctica de una resección quirúrgica no entraña peligros especiales.

El tratamiento quirúrgico debe ir acompañado, como en todo proceso vascular obstructivo agudo, de medicación antiespasmódica, medicación anticoagulante y medicación antibiótica.

RESUMEN

Se presenta un caso de oclusión arterial mesentérica tratada con éxito por la resección intestinal seguida de anastomosis terminoterminal. La oclusión vascular mesentérica es más frecuente de lo supuesto, y su diagnóstico seguido de intervención urgente puede dar lugar a la curación. Su resolución espontánea es rara. La mortalidad por infarto mesentérico puede reducirse sólo ejecutando con mayor frecuencia la laparotomía exploradora en pacientes con dolor abdominal inexplicado.

SUMMARY

A case of acute mesenteric arterial occlusion successful treated by resection and anastomosis is reported. Mesenteric vascular occlusion is a dramatic abdominal emergency. It is apparently more frequent than is generally supposed, and recognition of the condition, with immediate surgical intervention, may result in cure. Spontaneous recovery is rare. The mortality of mesenteric infarction can only be reduced by the more frequent judicious use of diagnostic laparotomy in patients having unexplained abdominal pain.

VALORACION DEL EFECTO DE LOS VASODILATADORES USADOS EN ANGIOLOGIA

(El uso de la pletismografía simplificada
en la valoración comparativa del efecto
de una serie de drogas vasodilatadoras)

ARTHUR MICKELBERG (*), MONIK FRIDMAN Y NOÉ ZAMEL

*Clínica Propedeutica Cirurgica de la Facultad de Medicina de Porto Alegre,
Universidad del Río Grande del Sur (Brasil)*

Desde hace mucho tiempo nos venía pareciendo que el uso de las diversas drogas vasodilatadoras que se hallan en el comercio obedecía a un criterio de elección empírica. A veces por simpatía hacia un nombre, otras, por el orden cronológico de aparición y, por último, quizá lo más acertado, basándose en experimentos farmacológicos de laboratorio. Así era frecuente oír manifestar a algún clínico preferencia por tal o cual droga vasodilatadora: Parece que la droga B tiene efecto más intenso que la droga A. Bien es verdad que el sentido común llevaba muchas veces razón, pero en la mayoría sólo un estudio crítico, científico y comparativo podía darnos la afirmación categórica. En este sentido nos llamó la atención el magnífico trabajo de P. CHIAVERINI y F. BRUNORI, de Pisa, Italia. Estos autores utilizaron un método de valoración doble, la oscilografía (aparato de Gesenius Keller) y la pletismografía (aparato R 74 Galileo), para el efecto de los distintos vasodilatadores, tanto en individuos sanos como en portadores de afecciones arteriales periféricas. Es un trabajo profundo, honrado y amplio, donde se empleó una extensa serie de medicamentos, aunque sin llegar a una conclusión estadística de valor comparativo entre estas substancias.

Las bases científicas de la pletismografía digital fueron establecidas por GEORGE BURSCH. Nuestros aparatos, atendiendo a lo que nos proponíamos, se basaron en los de dicho autor, aunque más simplificados.

No nos interesaba el estudio del volumen sistólico, como se hace en fisiología, pero sí las variaciones del volumen del pulso. Fué lo que conseguimos.

Hace poco REGINALD SMITHWICK presentó un estudio sobre el efecto vasodilatador de la simpatectomía por medio de métodos semejantes.

* Profesor Int. de la Clínica. Presidente de la Sociedad Brasileña de Angiología.

Material y método:

La valoración del efecto de las drogas en estudio se realizó a través de un plelismógrafo (fig. 1) construido por nosotros y que consta de las siguientes piezas :

1. — Un proyector con foco luminoso de 200 watts y cuyo haz luminoso viene diafragmado de modo que produzca un hilo de luz.

2. — Una cápsula sensible a las variaciones de presión —cápsula de Franke— con hemidiafragma metálico. En la película elástica de goma hay un fragmento de vidrio espejo que refleja el haz luminoso sobre un quimógrafo.

3. — Un quimógrafo, sobre el que se instala una cinta de papel fotográfico. Este gira sobre el cilindro interno del quimógrafo movido por un motor a razón de un metro y medio en 20 minutos.

4. — Un dedil metálico, conectado por un lado a la cápsula de Franke por medio de un tubo de goma y, por el otro, adaptado al dedo a nivel de la segunda falange, consiguiéndose el cierre con masa plástica.




Fig. 1. — Fotografía del aparato utilizado en nuestra experimentación, visto en proyecciones distintas. 1) Proyector. 2) Cápsula de Franke y espejo reflector. 3) Quimógrafo con su motor. 4) Dedil.

Las variaciones de volumen del dedo en cada revolución cardíaca impulsan, por transmisión aérea, la película sensible de la cápsula de Franke. El movimiento de ésta da lugar a la rotación del espejo y, en consecuencia, a la desviación del rayo luminoso proyectado sobre el papel fotográfico.

Se escogieron diez individuos normales en cuanto a su aparato cardiovascular, todos adultos y jóvenes y que se prestaron voluntariamente a la experiencia.

Cada individuo fué sometido a cuatro experiencias realizadas con intervalo mínimo de 24 horas, con objeto de evitar la interfe-

rencia medicamentosa. En cada experiencia se usaba una droga distinta sin orden establecido a fin de eliminar cualquier vicio en la valoración estadística.

Las sustancias inyectadas fueron las siguientes :

1. Bela-piridil-carbinol (Ronicol «Roche»), en dosis de 100 mg.
2. Clorato de Benzil imidazolina (Prisol «Ciba»), 10 mg.



Fig. 2. Gráfico pleisimográfico obtenido con el paciente n.º 4 de la estadiosa, antes y después de la administración de las drogas.

Fig. 3. Gráfico pleisimográfico obtenido con el paciente n.º 7 de la estadiosa, antes y después de la administración de las drogas.

Fig. 4. Gráfico pleisimográfico obtenido con el paciente n.º 9 de la estadiosa, antes y después de la administración de las drogas.

3. Phentolamine (Regitina «Ciba»), 10 mg.

4. Alcaloides hidrogenados de la ergotoxina (Hydergina «Sandoz»), en dosis de 0,3 mg.

La administración siempre fué endovenosa.

Norma de la experimentación:

El individuo elegido era llevado a la cámara de experimentación donde permanecía sentado con el dedil colocado durante un plazo variable de 15 a 30 minutos; de este modo se intentaba neutralizar los factores emocionales. Se tomaba un trazado antes de la administración de medicamento alguno. Después se le administraba una inyección endovenosa de la droga. Se tomaban nuevos trazados en intervalos de tiempo variables, con el fin de registrar el movimiento de las variaciones máximas del volumen del pulso. Con esto terminaba el primer experimento. Veinticuatro o cuarenta y ocho horas más tarde se efectuaba otro experimento en el mismo paciente, de la misma forma, pero con otra droga. Cada individuo se veía, pues, sometido a cuatro experimentos, usándose en cada uno una droga distinta.

Examen de los pletismogramas:

De cada pletismograma se seleccionaron para su estudio dos «segmentos»: el primero antes de la administración de la medicación, el segundo —que comprendía las máximas variaciones del volumen del pulso alcanzadas por la acción de la droga— en un plazo máximo de 40 minutos.

Las excursiones de las oscilaciones registradas en el papel fotográfico fueron medidas en milímetros, despreciando las fracciones menores de medio milímetro y consideradas como más las fracciones mayores de medio milímetro.

Se tomó como índice de variación vasodilatadora la diferencia entre las oscilaciones máximas obtenidas por la acción medicamentosa y las observadas antes de la administración de la droga.

Para cada paciente se determinaron, pues, cuatro índices de variación: uno por cada droga diferente.

La reunión de estos índices llevó al análisis estadístico que se describe a continuación.

CONCLUSIONES

El análisis estadístico lleva a las siguientes conclusiones:

Son muy significativas las diferencias entre los efectos promedio de las drogas. El Ronicol, el Priscol y la Regitina pueden considerarse equivalentes, con algunas desventajas para el Ronicol.

La Hydergina se ha mostrado superior a las demás drogas estudiadas.

De los experimentos realizados se obtuvieron, además, las siguientes impresiones:

No existe paralelismo entre los efectos subjetivos de la vasodilatación y los efectos objetivos medios.

Los individuos sensibles a una de las drogas vasodilatadoras lo son también a las otras.

De las substancias experimentadas la que parece tener efecto más duradero es la Hydergina.

De las substancias experimentadas la que parece tener efecto más precoz es la Regitina.

ANÁLISIS ESTADÍSTICO (*)

CUADRO DE DIFERENCIAS (en milímetros)

| Pacientes | Ronicol | Príscol | Regítina | Hydergina | Totales |
|------------------|---------|---------|----------|-----------|---------|
| 1 | 5 | 12 | 5 | 15 | 37 |
| 2 | 5 | 2 | 0 | 1 | 8 |
| 3 | 3 | 6 | 27 | 20 | 56 |
| 4 | 4 | 2 | 20 | 15 | 41 |
| 5 | 3 | 16 | 5 | 30 | 54 |
| 6 | 25 | 20 | 15 | 33 | 93 |
| 7 | 0 | 0 | 12 | 13 | 25 |
| 8 | 10 | 13 | 5 | 14 | 42 |
| 9 | 7 | 3 | 6 | 25 | 41 |
| 10 | 1 | 6 | 4 | 24 | 35 |
| Totales | 63 | 80 | 99 | 190 | 432 |
| Aumento promedio | 6.3 | 8.0 | 9.9 | 19.0 | — |

ANÁLISIS DE LA VARIACION

| Causas de la variación | G. L. | Suma de cuadrados | Variación | F |
|------------------------|-------|-------------------|-----------|-------|
| Pacientes | 9 | 1111.9 | — | — |
| Tratamientos | 3 | 961.4 | 320.47 | 7.156 |
| Errores | 27 | 1209.1 | 44.78 | — |
| Totales | 39 | 3282.4 | — | — |

(*) Realizado con la colaboración eficiente de los Dres. Carlos Grossman, Instructor de Enseñanza de la Cátedra de Terapéutica Clínica de la Facultad de Medicina de Porto Alegre, Universidad del Río Grande del Sur; y Rubem Markus, Prol. Asit. de la Cátedra de Genética de la Escuela de Agronomía y Veterinaria, Universidad del Río Grande del Sur.

RESUMEN

Los autores exponen los resultados que han obtenido por pletismografía en la valoración del efecto vasodilatador del beta-piridilcarbinol, clorato de benzil-imidazolina, phentolamina y alcaloides hidrogenados de la ergotoxina. De sus experiencias deducen que estos últimos son superiores a los otros.

SUMMARY

Using modified Burch's plethysmograph the authors make an evaluation of different vasodilating drugs.

NEURECTOMIA DEL TIBIAL POSTERIOR EN LAS ULCERAS TROMBOANGEITICAS*

J. PALOU

Departamento de Angiología del Instituto Policlínico de Barcelona (España)

La etiopatogenia de la tromboangeítis obliterante sigue siendo desconocida. Sin embargo existen tromboangeíticos que sufren y resulta inhumano no actuar sobre el padecimiento de dichos enfermos, aunque sólo se consiga aliviar el dolor.

Con esta finalidad fué practicada en 1928, en el Instituto Policlínico de Barcelona, por ROVIRALTA y bajo la sugerencia de CODINA-ALTÉS, la neurectomía del tibial posterior en un tromboangeítico que sufría horriblemente por una úlcera localizada en el dedo gordo del pie. Se trataba de un enfermo de 34 años, con una claudicación intermitente desde hacía 8 años y una úlcera en el extremo del dedo gordo del pie derecho, peri y subungueal. Le fué practicada una simpatectomía perifemoral, sin resultado positivo. Posteriormente le fué practicada una neurectomía del tibial posterior y del tibial anterior, desapareciendo enseguida los dolores y cicatrizando la úlcera en diez días.

El enfermo a los 7 años de la intervención seguía bien, con una pequeña zona anestésica limitada a la región plantar de los dedos.

El hecho de que en este caso se obtuviera no sólo la desaparición del dolor sino la cicatrización de la úlcera, movió a ensayar el mismo tipo de intervención en enfermos semejantes. ROVIRALTA cita cuatro casos más de úlceras tromboangeíticas tratadas y curadas con neurectomias.

...

La neurectomía fué preconizada por primera vez por QUENU, en 1839, y practicada en Francia repetidas veces. En 1925 fueron publicados excelentes resultados por GALLAVARDIN, LABOYENNE y RAVAULT.

En España ROVIRALTA, ESCA y AGUILÓ publicaron observaciones sobre este tema. MARTORELL, en un excelente trabajo, presenta una serie de casos de úlceras tromboangeíticas tratadas y curadas con la neurectomía del tibial posterior, resumiendo sus indicaciones, ventajas e inconvenientes.

En Estados Unidos se prefiere el aplastamiento del nervio, practicando pocas veces la neurectomía.

Las úlceras tromboangeíticas se localizan con gran frecuencia en la re-

* Comunicación presentada en las III Jornadas Angiológicas Españolas, Córdoba, 1957.

gión de las uñas, en los dedos, en los espacios interdigitales y con menor frecuencia en el pie o en la pierna. Tienen como característica principal el hecho de ser muy dolorosas, impidiendo al enfermo conciliar el sueño y obligándole muchas veces a dormir sentado para aliviar en algo la precaria circulación de su extremidad. Esta posición declive favorece el edema que dificulta todavía más la circulación, creando un círculo vicioso que puede acabar con la amputación menor o mayor de la extremidad.

En el servicio de nuestro maestro, el Dr. MARTORELL, empleamos como tratamiento de estas úlceras la simpatectomía lumbar. Ningún tratamiento médico o de terapéutica física supera en la actualidad a la simpatectomía lumbar en su poder vasodilatador. Con la simpatectomía se obtiene en una gran mayoría de casos el cierre de las úlceras. Existen, sin embargo, unos pocos casos, los más rebeldes, en los que la simpatectomía lumbar logra una mejoría, mejoría que no basta para llegar a cicatrizar la úlcera o úlceras existentes.

Como ya hemos dicho, la gran mayoría de las úlceras tromboangiéticas se localizan en las uñas o en los dedos, territorios inervados por el tibial posterior. En estos casos rebeldes a la simpatectomía hemos practicado la neurectomía del tibial posterior, obteniendo el cierre de la úlcera tromboangiética.

* * *

Las primeras intervenciones fueron practicadas con una sola finalidad: suprimir el dolor. Sorprendentemente se obtuvo no sólo la analgesia sino una rápida mejoría de las úlceras y una excelente cicatrización.

La explicación de este fenómeno la dió ya LOEWEN, en 1866, demostrando que un dolor intenso en cualquier región del organismo daba lugar a una vasoconstricción general.

Los tromboangiéticos, con el gran componente espasmódico de sus vasos, se hallarían enormemente influenciados por el dolor y, por lo tanto, la anulación de su foco de excitación daría lugar a la desaparición de la vasoconstricción. Al seccionar el nervio desaparece el dolor y al desaparecer el dolor, factor que mantiene la vasoconstricción, mejora la irrigación, dando lugar al cierre de la úlcera. Se ha demostrado la mejoría del índice oscilométrico después de la neurectomía.

No solamente mejoran las úlceras por la supresión del dolor sino que al seccionar el nervio se interrumpen también las fibras simpáticas que lo acompañan, especialmente abundantes a nivel del tibial posterior, dando lugar a una vasodilatación local. En la operación llama la atención la frecuencia con que se halla engrosado, a veces el doble de su calibre normal. MARTORELL ha observado que cuanto mayor es su calibre mejor es el resultado de la neurectomía.

* * *

Los inconvenientes que puede presentar la neurectomía del tibial posterior son: la anestesia, la parálisis muscular, el neuroma y el posible desarrollo de un mal perforante plantar.

La anestesia ocupa casi toda la planta y es más o menos duradera, recuperando en algunos casos la sensibilidad.

La parálisis de los pequeños grupos musculares del pie no dan lugar a ninguna deformación ni a ningún trastorno en la deambulación.

Que sepamos, en ningún caso descrito se ha citado una úlcera plantar ni las molestias propias del neuroma.

Casuística.

Exponemos cinco casos del archivo del Departamento de Angiología del Instituto Policlínico.

Observación n.º 1. — Tromboangeítis. Úlcera interdigital. Simpatectomía lumbar bilateral. Neurectomía tibial posterior. Neurectomía tibial anterior. Curación úlcera.

F. G. O., de 33 años, visitado el 16-VII-39. Fumador. Hace dos años estando en terreno húmedo, sensaciones anestésicas en las cuatro extremidades. Más adelante, claudicación intermitente coincidiendo con frialdad y lividez en la mitad anterior del pie. En junio de 1938, pequeña úlcera interdigital, entre cuarto y quinto dedo, con gran edema. Bien desde noviembre de 1938 a marzo de 1939, en que aparece intenso dolor en antepié izquierdo, edema y cianosis, el dedo gordo del pie izquierdo presenta cianosis periungueal y es extremadamente doloroso. El frío desencadena el dolor y la colocación del pie en declive lo alivia.

A la exploración presenta pulso negativos en pedias y tibiales posteriores y oscilometría negativa en piernas.

Fué tratado con Eupaverina y anestésicas del simpático lumbar, mejorando el dolor; que reaparece después con más intensidad. Mejora algo del lado izquierdo pero aparecen crisis de dolor y palidez en el pie derecho.

El 31-VI-39 se le practica simpatectomía lumbar bilateral por vía transperitoneal, desapareciendo los dolores intensos que tenía y aumentando la temperatura cutánea de los dos pies.

El 15-VII-39 se le da de alta muy mejorado.

El 22-VII-39 aunque muy mejorado sigue dolor en el dedo gordo del pie, habiendo caído la uña, formándose una úlcera.

El 6-IX-39 neurectomía del tibial posterior.

El 11-IX-39 úlcera casi cerrada.

El 21-X-39 neurectomía del tibial anterior.

En los dieciocho años siguientes ha sido visitado varias veces, permaneciendo la úlcera cerrada. La última vez que fué visto, en mayo de 1957, estaba perfectamente bien, quedando una hipoestesia plantar.

Observación n.º 2. — Tromboangeítis. Úlcera. Simpatectomía lumbar bilateral. Neurectomía del tibial posterior. Curación úlcera. Recidiva. Nueva neurectomía del tibial posterior. Curación.

M. M. G., de 43 años, visitado el 24-I-51. Muy fumador. Hace cinco años sensación de frialdad y dolor en el primer dedo del pie derecho, con supuración y placa necrótica. Es operado de simpatectomía lumbar en otro servicio. Dos años después, igual cuadro en la otra pierna. Simpatectomía lumbar en otro servicio y curación.

Hace dos meses dolor en el pie izquierdo. Descubre úlceras en surco interdigital. Tratado con papaverina y prisco la lesión no cura.

Ingresa en el Departamento de Angiología del Instituto Policlínico para ser sometido a tratamiento quirúrgico.

En el momento del ingreso presentaba pedia y tibial posterior izquierda negativas e hipoesfigmia en región maleolar izquierda.

El 25-I-51 neurectomía del tibial posterior izquierdo.

El I-II-51 alta curado.

El 28-II-51 reingresa por fuertes dolores y gangrena del quinto dedo del pie izquierdo.

El I-III-51 amputación del quinto dedo.

El 7-III-51 alta.

El 16-VII-56 reingresa por nueva necrosis de los dedos del pie y para ser tratados con suero salino hipertónico.

El 21-VII-56 alta en vías de curación.

El 17-IX-56 reingresa por úlcera dolorosa en el dedo del pie izquierdo.

El 18-IX-56 neurectomía tibial posterior que da la apariencia de no haber sido seccionado.

El 11-X-56 muy aliviado. La úlcera cicatriza rápidamente. Alta en vías de curación.

Visto en mayo de 1957 está perfectamente bien.

Observación n.º 3. — Tromboangeítis. Úlcera. Simpatectomía lumbar. Curación. Recidiva. Neurectomía tibial posterior. Curación.

B. P. M., de 57 años visitado el 5-XI-56. Muy fumador. Hace trece años, después de un trauma, herida ungueal en el cuarto dedo del pie derecho, que curó a los pocos días.

A los quince días de este episodio dolor y frialdad en el dedo gordo del pie derecho, apareciendo pequeñas manchas necróticas, como puntas de agujas, que cerraron solas.

Hace doce años sufre una intervención en la extremidad inferior derecha, al parecer una simpatectomía periarterial, mejorando algo. Pocos meses después, úlcera en el dedo gordo del pie derecho.

Visto por el Dr. MARTORELL, aconseja simpatectomía lumbar que se le practica en Valencia. Gran mejoría y cierre de la úlcera.

Hace nueve meses de nuevo úlcera en el dedo gordo del pie derecho. Ingresa en el Instituto Policlínico para tratamiento quirúrgico.

El 5-XI-56 neurectomía del tibial posterior derecho.

El 17-XI-56 desaparición de sus molestias. Alta en vías de curación.

Observación n.º 4. — Tromboangeítis. Úlcera. Simpatectomía lumbar. Neurectomía. Curación lenta de la úlcera.

I. Q. F., de 38 años de edad, muy fumador. Hace cuatro años úlcera en cara interna, tercio medio de la pierna derecha. Tardó dos meses en cerrar.

Hace un año, andando, pérdida de la sensibilidad en la planta y en el dedo gordo del pie izquierdo; se acentuaba con los cambios de temperatura. En el borde externo del pie derecho aparecen las mismas molestias, menos acusadas. Hace cinco meses, dolor tipo claudicación intermitente en pantorrilla izquierda cada 25 m. Hace un mes y medio, pequeña úlcera plantar en el dedo gordo del pie izquierdo. Actualmente no presenta claudicación intermitente. Pedia y tibiales posteriores negativas. Hipoesfigmia.

El 23-II-56 se le practica simpatectomía lumbar, mejorando, aunque la úlcera no cerró.

El 6-XII-56 neurectomía del tibial posterior, consiguiéndose lentamente la cicatrización de la úlcera.

Observación n.º 5. — Tromboangeítis obliterante. Úlcera en el primer dedo del pie derecho. Simpatectomía lumbar. Curación. Úlcera en el primer dedo del pie izquierdo. Neurectomía tibial posterior. Curación.

R. G. M., de 38 años de edad, visto el 4-I-57, muy fumador. Hace seis años extirpación de la uña del quinto dedo del pie izquierdo. Desde hace tres años molestias periungueales y úlceras en los dedos de los pies. Hace tres meses aparece dolor tipo claudicación intermitente cada 100 m. en la pierna derecha. Dolores también en los dedos de los dos pies. Hace un mes dolor nocturno que le impide dormir, obligándole a dormir sentado.

A la exploración presenta úlcera en la base del primer dedo del pie izquierdo y úlcera en el dorso del primer dedo del pie derecho. Pedias y tibiales posteriores negativas. Hipoesfigmia. Cicatrices de antiguas úlceras en la cabeza del V metatarsiano de ambos pies. Gran eritromelia declive bilateral.

El 7-I-57 simpatectomía lumbar derecha.

El 12-I-57 neurectomía del tibial posterior izquierdo.

El 19-I-57 alta en vías de curación.

Conclusiones.

La neurectomía del tibial posterior no sólo suprime el dolor en las úlceras localizadas en el territorio de inervación del tibial posterior sino que también determina su cicatrización.

La neurectomía del tibial posterior da lugar a la parálisis de pequeños grupos musculares del pie, compatible con una perfecta utilización funcional del mismo.

Determina también la anestesia correspondiente a su territorio de inervación.

Como consecuencia, aconsejamos la neurectomía del tibial posterior en todos los casos de úlceras tromboangeíticas que no experimentan una rápida mejoría con la simpatectomía y están localizadas en el territorio de inervación del tibial posterior.

RESUMEN

Del estudio de cinco casos de tromboangeítis tratados por neurectomía del tibial posterior, el autor concluye que dicha intervención está indicada en las úlceras plantares de aquella etiología que no se resuelven por la simpatectomía lumbar.

SUMMARY

From the study of five cases of thromboangeitis subjected to tibial posterior neurectomy, the author concludes that such operation is indicated in the plantar thromboangitic ulcers that were not cured by lumbar sympathectomy.

BIBLIOGRAFIA

1. ROVIRALTA, E. — *Résultats de la névrectomie périphérique dans la thromboangéite oblitérante*. Sesión del 12 de octubre, del 44.º «Congrès Français de Chirurgie» 1935.
2. USÚA, J. y AGUILÓ, P. — *Las neurectomías periféricas en el tratamiento de las gangrenas localizadas del pie*. Arch. Méd. Cirug. y Especialidades, N.º 746; 1936.
3. DUHOT, E. — «Les névritis par ischémie.» Editions Médicales Norbert Malome. Paris 1932.
4. GALLAVARDIN, LAROYENNE y RAVAUULT, P. — *Artéritis oblitérantes du membre inférieur*. Soc. Méd. Hôpital de Lyon, 10 mayo 1925. Citado por DUHOT.
5. MARTORELL, F. — *La neurectomía del tibial posterior en la úlcera tromboangiética plantar*. Angiología, vol. 3. n.º I, pág. 1; 1951.

TRATAMIENTO MEDICO DE LA ARTERIOSCLEROSIS OBLITERANTE DE LOS MIEMBROS INFERIORES*

BERNARDO MILANÉS
Jefe del Servicio

PEDRO CARRILLO RIERA
Residente en Clínica

MANUEL PÉREZ
Alumno

*Servicio de Enfermedades Vasculares Periféricas del Hospital
«Lila Hidalgo». La Habana (Cuba).*

I) PERÍODO ASINTOMÁTICO O DE ALTERACIÓN DE LOS COMPUESTOS QUÍMICOS DEL PLASMA.

Se caracteriza este período por ausencia de manifestaciones clínicas en los miembros inferiores. Correspondería histológicamente a lo que se denomina *fase de impregnación lipóide*. Observándose las siguientes alteraciones de los componentes químicos del plasma:

- A) Hipercolesterinemia.
- B) Aumento de los lípidos totales.
- C) Inversión de la relación Colesterol-Fosfolípido.
- D) Inversión de la relación Lecitina-Colesterol.
- E) Alteraciones seroproteicas: Inversión del Índice Serina-Globulina.
- F) Alteraciones lipoproteicas: Predominio de las Beta-lipoproteínas.

TRATAMIENTO:

A) *Higiénico*: 1) Vida hibatual con muy ligeras restricciones. 2) Puede o no abolirse el uso del tacaco.

B) *Dieta*: Indicamos en estos pacientes una dieta baja en grasa (40 ó 50 g. de los cuales solamente 10 ó 12 g. son de grasas animales).

C) *Medicamentos* (fig. 1): a) *Lipotrópicos* (T-80, Betaína, Metionina, Colina, Inositol).

Como puede verse en la figura 1 la acción lipotrópica de estas sustancias es muy pobre. En 76 casos tratados y «chequeados» periódicamente el Colesterol bajó sólo en un 15 %. En otros 27 de esta misma serie donde se estudiaron periódicamente los índices de Morrison y Stamler sólo se consiguió normalizarlos en el 1.85 %. Por último en 38 donde se estudiaron los lípidos totales sólo disminuyeron en el 10.5 %.

* Trabajo presentado en "The Third International Congress of the International Society of Angiology". Atlantic City, N. J. 18-21 octubre 1957.

b) *Extractos esplénicos.* Como se ve en la figura 1 en 150 casos donde se estudió el Colesterol periódicamente y a los cuales se administró el Extracto esplénico a altas dosis, sólo en un 8 % bajó el Colesterol hasta cifras normales.

c) *Heparina.* Con esta substancia hemos obtenido mejores resultados que con ningún otro medicamento, aunque no son tan optimistas como los publicados. Como se ve en la figura 1 en 84 pacientes el Colesterol bajó en 71.4 %, en 68 casos los Indices de Morrison y Stamler se hicieron normales

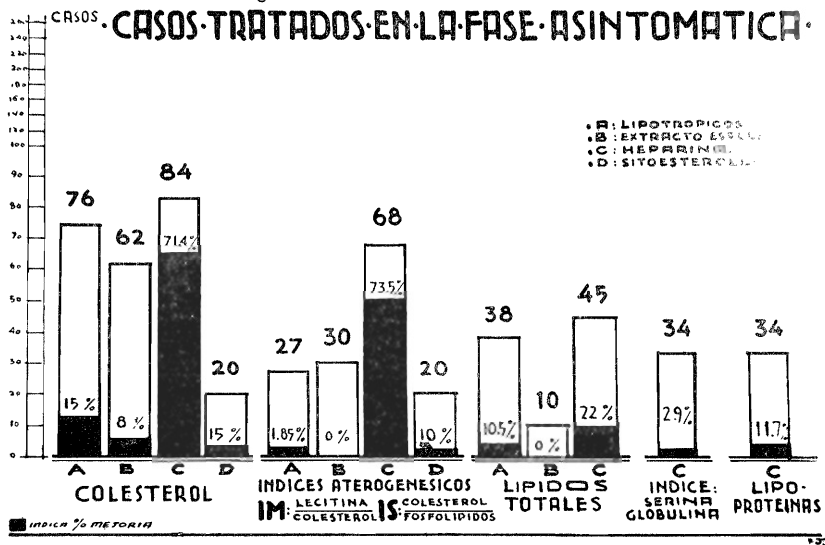


Fig. 1. - Resultados en los casos tratados en la fase asintomática con lipotrópicos, extractos esplénicos, heparina y sitoesteroles.

en 73.5 % de los mismos. En los 45 restantes los lípidos totales disminuyeron en un 22 % y en 56 donde se realizaron estudios seroproteicos y lipoproteicos seriados la reversión de las Beta-lipoproteínas fué en un 11.7 %.

Administramos la heparina por vía endovenosa a la dosis de 50 mg. diarios durante dos semanas, luego en días alternos durante dos meses.

b) *Sitosteroles.* Como se verá en la figura 1 nuestra experiencia es muy pobre.

En 50 casos estudiados el Colesterol bajó en un 15 % y los Indices de Morrison y Stamler se modificaron favorablemente en un 10 %.

II) PERÍODO CLÍNICO.

Se caracteriza este período por la existencia de signos y síntomas de isquemia aguda o crónica de los miembros inferiores, con las mismas altera-

ciones de los componentes químicos del plasma a que hicimos referencia anteriormente.

Tratamiento:

A) *Higiénico.* Dormir con los pies más bajos que el resto del cuerpo. No fumar en absoluto.

Cuidado extremo al cortar las uñas de los pies y los callos.

Protéjase del frío y la humedad. Use medias de lana en invierno.

Serían muy conveniente las aplicaciones de calor (reflejo) por medio de una almohadilla eléctrica sobre la región lumbosacra durante un hora, mañana y tarde, o baños de inmersión con el agua a 38 grados centígrados durante diez minutos.

Cuando no hay necrosis o úlceras indicamos caminar cortas distancias, nunca forzando sus piernas hasta el cansancio, fatiga o dolor.

Proteja sus pies contra cualquier tipo de accidente. No los exponga al sol directo o al frío excesivo. Evite quemaduras con productos químicos como: curas de callos o antisépticos fuertes.

Use zapatos confortables. Evite irritaciones de la piel causadas por el uso de indumentarias o zapatos apretados.

Baños tibios. Seque muy bien entre los dedos después del mismo.

Mantenga su vientre al corriente.

Debe tomar un vasito de *whisky* tres o cuatro veces al día.

B) *Dieta:* Imponemos la misma señalada en la fase asintomática.

C) *Vasodilatación continua por cateterismo permanente intrarterial.* Hacemos la medicación directamente sobre el segmento vascular ocluido de una manera continua y mantenida por un sistema ideado por nosotros y basado en las siguientes experiencias y principios.

a) *Experiencias:*

1) Se toman 20 enfermos del Servicio de Enfermedades Vasculares Periféricas del Hospital «Lila Hidalgo» con síndrome isquémico de los miembros inferiores.

En 10 de ellos se emplearon vasodilatadores: Priscol, Hydergina, Arlidin, por vía intramuscular y endovenosa a dosis terapéuticas. Se pudo apreciar que dichos vasodilatadores no modificaron la temperatura cutánea del miembro isquémico sino que dicha temperatura aumentaba más de 4 grados en el miembro sano.

Los restantes 10 pacientes fueron tratados por nuestro método de *Vasodilatación regional por cateterismo intrarterial*, consiguiéndose un aumento de la temperatura cutánea del miembro afecto más de 3-1/2 grados.

2) Se tomaron 5 enfermos con oclusión de la arteria femoral superficial y se le realizó la Vasodilatación regional por cateterismo perma-

nente en la arteria femoral superficial. La temperatura cutánea aumentó de inmediato hasta 3 grados en el miembro isquémico con intenso «rash» cutáneo característico de esta medicación.

3) Se tomaron 5 enfermos, tres de ellos con oclusión de la iliaca primitiva derecha y dos con oclusión de la iliaca externa izquierda. Se realizó Vasodilatación regional por cateterismo permanente en la aorta. Se observó que la temperatura cutánea aumentó considerablemente en el sector correspondiente a la arteria permeable, permaneciendo el sector correspondiente a la rama ocluida en el mismo estado, sin embargo posteriormente (2 a 3 horas) comenzó a aumentar la temperatura cutánea de dicho sector y a aparecer el «rash» cutáneo característico.

b) Principios :

1) Siendo constante el volumen de sangre circulante y habiendo una vasodilatación en un sector determinado, el aflujo de sangre se hace a expensas de la movilización de la misma de otro territorio (Hemometaquinesia).

2) La vasodilatación sistémica generalizada producida por la administración de vasodilatadores determina un aumento en el aflujo de sangre al sector no ocluido en detrimento del sector ocluido.

3) En condiciones de normalidad cardíaca, con volumen sanguíneo normal y ante las mismas condiciones de necesidad tisular, el aflujo de sangre es mayor hacia donde menos obstáculo exista para su vehiculación.

4) La Vasodilatación regional continua por cateterismo permanente intrarterial, cuando se realiza en tronco único por encima del sector ocluido, determina de inmediato un aumento en el aflujo sanguíneo de dicho sector (Pletismografía y Termometría).

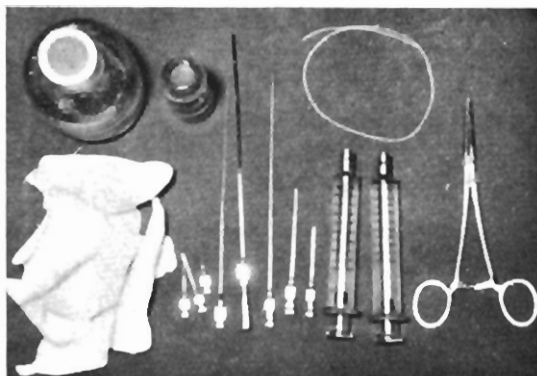


Fig. 2. - Material empleado en la técnica de vasodilatación regional continua por cateterismo arterial permanente.




Fig. 3. - Serie de frascos en circuito cerrado (modificación del aparato del Prof. M. Degni) conteniendo la solución vasodilatadora.

5) La Vasodilatación regional continua por cateterismo permanente intrarterial, cuando se realiza a nivel de un tronco de bifurcación arterial con una de sus ramas principales obstruidas, el flujo sanguíneo de inmediato es mayor en el sector correspondiente a la rama de bifurcación permeable, pero poco después (2 a 3 horas) en el sector correspondiente a la rama ocluida aumenta el flujo sanguíneo (Pletismografía y Termometría).

TÉCNICA :

a) *Equipo* (fig. 2) : 1) Trocar 18-T de 2-1/2" de B.D. para punción percutánea de la arteria femoral.

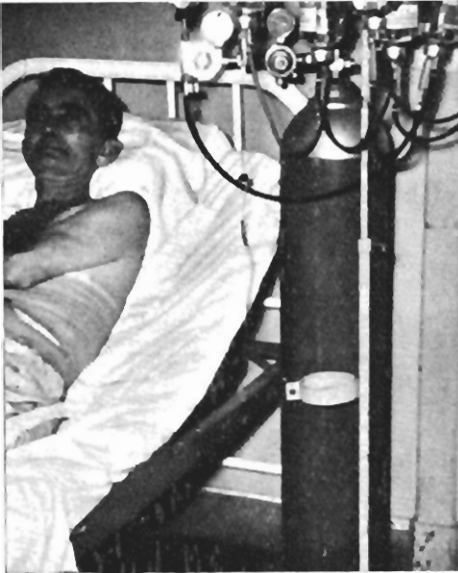

Fig. 4. - Dispositivo para la vasodilatación regional continua por cateterismo intraarterial permanente, aplicado a un enfermo.

2) Trocar 18-T de 6" de B.D. para punción percutánea de la aorta.

3) Tubos plásticos de «vinylite» 442-T de B.D o de Polietileno PE-50.

4) Circuito cerrado de frascos (Modificación del aparato del profesor M. DEGNI) (fig. 3).

5) Balón de oxígeno para introducir a presión la solución vasodilatadora. Dicho balón lleva un diafragma que controla la salida de oxígeno y dos relojes, uno que mide los litros por minuto y otro que mide la cantidad de oxígeno del balón. Un manómetro aneróide con objeto de conocer la presión de inyección.

b) *Sitio de punción:*

1) Femoral. - Se coloca al paciente en posición supina con una almohada debajo de la nalga para hacer más prominente la región inguinal. Procedemos seguidamente a rasurar la región, la aseptizamos con alcohol y tintura de Merthiolate. Detectado el latido de la arteria la fijamos entre dos dedos, procediendo a su punción, previa anestesia de la

piel. Nos damos cuenta de haber realizado correctamente dicha punción por la salida de sangre a impulso sistólico. En estos momentos procedemos a introducir el catéter a través del trocar al mismo tiempo que un ayudante hace pasar a través del mismo una solución de suero fisiológico heparinizado. Finalmente fijamos el catéter a la piel por medio de apósito y esparadrappo, conectándolo al circuito cerrado de frascos por intermedio de un cuentagotas.

2) Aorta. - El enfermo es preparado con ligera sedación por opiados o barbitúricos una hora antes de la punción, procediéndose a la aseptización de la región lumbar izquierda. Se palpa la última costilla y se procede a la punción justo a nivel de su borde inferior, a unos cuatro traveses de de-

dos por fuera de la apófisis espinosa, con una aguja de anestesia esplácica e infiltrando una solución de novocaína al 1 % a medida que se va progresando hasta llegar a la aorta, notándose entonces con exactitud el momento en que se atraviesa la pared y se cae dentro de su luz. Se esperan 5 ó 10 minutos para introducir el trocar siguiendo la misma vía de la aguja con la cual se realizó la anestesia y dándonos cuenta de estar en la luz aórtica por la salida de sangre a impulso sistólico. En estos momentos procedemos a introducir el catéter en la forma ya expuesta para la femoral, fijándolo con apósito y esparadrapo (fig. 4) y conectándolo de la misma manera al circuito cerrado de frascos.

c) *Medicación empleada:*

1) Procaína al 0.1 %. La utilizamos como anestésico y vasodilatador directamente sobre el sector ocluído y con mayor tolerancia que por cualquier otra vía.

2) Vasodilatadores :

a) Prisco, 25 a 30 mg. por cada 250 c.c. de procaína.

b) Ronicol, 1 ampolla por cada 250 c.c. de procaína.

c) Hydergina, 3-1/2 ampollas por cada 250 c.c. de procaína.

d) Histamina, 1 ampolla de 2.75 mg. por cada 250 c.c. de procaína.

e) Eupaverina, 0,06 g. por cada 250 c.c. de procaína.

La acción Vasodilatadora obtenida por la inyección intrarterial continua de estos fármacos es, sin lugar a duda, la única útil en el tratamiento médico de los síndromes isquémicos de los miembros inferiores (Exceptuando los bloqueos nerviosos).

3) Anticoagulantes :

a) Heparina, 25 mg. por cada 250 c.c. de procaína.

Utilizamos la heparina cuando no existen lesiones ulcerosas o necróticas, por peligro a hemorragia «in-situ» que complican el cuadro clínico.

De la heparinización intrarterial o regional se derivan tres hechos muy de tener en cuenta :

a) Acción anticoagulante local no sistémica.

b) El peligro de hemorragia cuando no hay lesiones abiertas se reduce al mínimo.

c) Recanalización de los vasos trombosados y gran aumento de la circulación colateral.

4) Antibióticos. Los añadimos cuando existe infección y de acuerdo con el antibiograma realizado.

ACCIDENTES Y COMPLICACIONES :

No hemos tenido complicaciones locales de ninguna clase y hemos mantenido catéteres en la aorta y en la femoral durante más de 20 días. Desde el punto de vista general, intolerancia a la novocaína, en cuya circunstancia la sustituimos por suero dextrosado al 5 %.

TRATAMIENTO COMPLEMENTARIO :

Una vez que retiramos el catéter procedemos a instaurar uno de estos dos tipos de tratamiento :

1) Medicación intrarterial por punción percutánea 2 a 3 veces por semana, cuya duración depende de la evolución clínica.

2) *Anticoagulantes a largo plazo por vía oral*, que es el de nuestra preferencia.

Esta segunda terapéutica es administrada de acuerdo con los cánones establecidos por nosotros en otras oportunidades, y los anticoagulantes empleados fueron de preferencia : Sintrom, Phenil-Endanidiona y Marcoumar.

Es innegable que la terapéutica anticoagulante a largo plazo lleva necesariamente aparejada una potencialidad hemorrágica, sin embargo la administración de drogas para la protección capilar, así como el «chequeo» cada 15 días del Tiempo de protombina y el mantenimiento de dicho Tiempo no más allá de 25 a 30 segundos sobre un control de 12 (recuérdese que estos casos son ya ambulatorios), nos hace tener bastante seguridad.

Hemos tenido que lamentar, sin embargo, pequeñas hemorragias especialmente a nivel del tractus urinario y de la piel, las cuales han sido yuguladas con el cese de la medicación anticoagulante y la administración de vitamina K-1.

Creemos que la acción beneficiosa de los anticoagulantes a largo plazo como complemento de nuestra vasodilatación intrarterial continua en los síndromes isquémicos de los miembros inferiores es innegable; y que dicha mejoría se debe a la fluidificación del medio sanguíneo provocado por dichas drogas, puesto que no hemos podido probar por ningún medio a nuestro alcance las acciones vasodilatadoras y antibióticas descritas por otros autores.

CASUÍSTICA (fig. 5) :

Se tomaron 139 enfermos, de los cuales 69 tenían Claudicación Intermitente; de éstos mejoraron 56, es decir, el 81.1 %.

Eran portadores de gangrena 53 casos, de los cuales evolucionaron favorablemente 41, es decir, el 77.3 %. Se trataron 4 embolias, todas evolucionaron favorablemente (100 %). Asimismo de 13 trombosis agudas sin gangrena, evolucionaron favorablemente 10, es decir, el 76.9 %.

En todos los casos de gangrena, embolias y trombosis agudas hubo dolor de intensidad variable, lo que hace un total de 70 enfermos con este molesto síntoma, el cual desapareció rápidamente en 55 casos, es decir, el 71.5 %.

Entre los 69 enfermos de Claudicación Intermitente había 28 con parestesias nocturnas muy molestas, desapareciendo éstas en 20 casos, es decir, un 71.4 %.

CONCLUSIONES :

1) Que en el período asintomático el tratamiento por heparina, aunque no es el óptimo, fué el que dió mejores resultados.

2) Que obedeciendo a las experiencias y principios ya establecidos utilizamos la vía intrarterial por cateterismo permanente como tratamiento de los síndromes isquémicos de los miembros inferiores.

3) Que con el método descrito se determina una acción vasodilatadora y analgésica que no se obtiene con ningún otro hasta el presente.

4) Que cuando no existen lesiones abiertas la heparinoterapia regional es de gran importancia y debe realizarse siempre sobre todo en los síndromes isquémicos agudos (Embolismo o Trombosis).

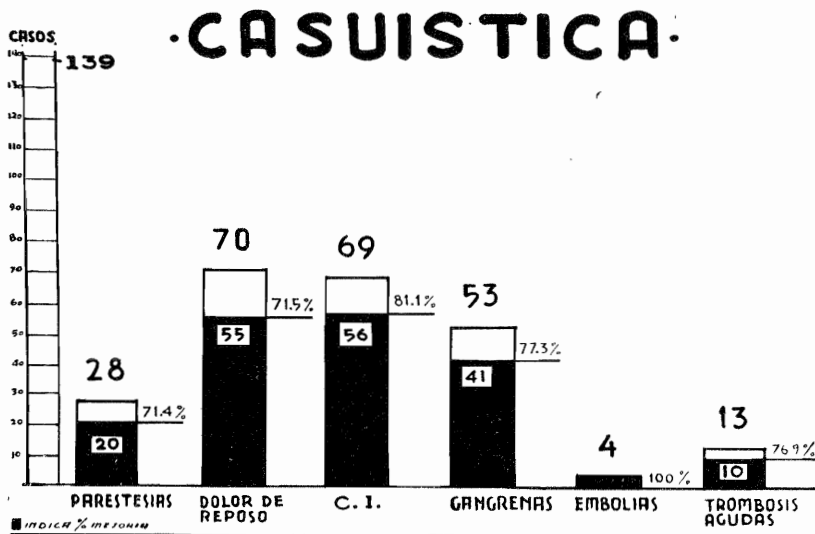


Fig. 5. - Casuística con los índices de mejoría.

5) Que cuando existe infección secundaria debemos utilizar, previo antibiograma, el antibiótico requerido, puesto que no existe otra vía que determine mayor concentración del antibiótico en la zona afectada.

6) Que el tratamiento complementario por anticoagulantes a largo plazo mantiene a estos enfermos exentos de la complicación más peligrosa que puede ocurrir: la trombosis intravascular.

7) Que de acuerdo con nuestra experiencia condenamos, por considerarlo perjudicial, todo método de vasodilatación sistémica o generalizada.

RESUMEN

Los autores efectúan una revisión sobre el tratamiento médico de la arteriosclerosis obliterante, inclinándose por la heparinoterapia regional com-

plementada con la administración de anticoagulantes a largo plazo. Exponen su procedimiento de vasodilatación continua por cateterismo permanente intraarterial.

SUMMARY

The authors reviewed in detail the medical treatment of arteriosclerosis. Among the procedures advocated by the authors, regional vasodilatation by intraarterial catheter received special attention.

BIBLIOGRAFIA

1. DEBAKEY, M., BURCH, G., RAY, T., y OCHSNER, A. — *The borrowing-lending hemodynamic phenomenon (hemometakinesia) and its therapeutic application in peripheral vascular disturbances*. «Ann. Surg.», 126:850, 1947.
2. ATLAS, L. N. — *Application of the physiologic principle of hemometakinesia to the technique of lumbar sympathectomy*. «Surgery», 37:130, 1955.
3. WYLIE, E., GARDNER, R., y JOHANSEN, R. — *An experimental study of regional heparinization*. «Surgery», 28:29, 1950.
4. FREEMAN, N. E., y GILFILLAN, R. S. — *Regional heparinization after thromboendarterectomy in the treatment of obliterative arterial diseases*. «Surgery», 31:115, 1952.
5. MALAN, E., y ENRIA, G. — «*Terapia endoarteriosa*». Edizioni Minerva Medica, S. A. Fondatore E. G. Oliaro, Torino, 1947.
6. GARRETT, J. R. A. — *A via arterial em terapeutica*: «Trabalhos Anat. e Cirurg Exper.», 12:27, 1950.
7. CASTRO, C. M., y STRITZLER, G. — *Long-term treatment of some arteriopathies with Tromexan*. «Angiology», 6:442, 1955.
8. MININNI, G., y SCARDIGLI, G. — *Sull uso degli anticoagulanti nel morbo di Bürger*. «Stt. med.», 38:26, 1950.
9. GOTH, A. — *Antibacterial properties of Dicumarol*. «Science», 101:383, 1945.
10. BAY, E. B., ADAMS, W. R., JONES, R. J., y otros. — *The use of anticoagulant drugs in ambulatory patients*. «Circulation», 9:731, 1954.
11. WRIGHT, I. S., BOURGAIN, R. H., FOLEY, W. T., y otros. — *Long-term anticoagulant therapy*. «Circulation», 9:748, 1954.
12. MILANÉS-LÓPEZ, B., HERNÁNDEZ, A., y PÉREZ-STABLE, E. — *Ensayos clínicos con un nuevo anticoagulante: Tromexan «Geigy»*. «Rev. Cubana Cardiol.», 12:141, 1952.
13. MILANÉS-LÓPEZ, B., HERNÁNDEZ, A., TOLEDO, F., y NAVARRETE, G. — *Estudio clínico de la fenilindandiona (Danilone) en el tratamiento de las enfermedades tromboembólicas*. «Rev. Cubana Cardiología», 14:181, 1953.

UN NUEVO TRATAMIENTO DEL LINFEDEMA: LA LINFANGIOPLASTIA PEDICULADA

FERNANDO MARTORELL

Departamento de Angiología del Instituto Policlínico de Barcelona (España)

El desconocimiento de la fisiopatología de la circulación linfática mantiene sin solución el problema terapéutico de los edemas linfáticos de los miembros. En el estado actual de nuestros conocimientos podemos dividir los edemas de origen linfático en dos grupos: linfedema y fibredema.

El linfedema aumenta el volumen de la extremidad sin deformarla y puede disminuir notablemente con el reposo en cama manteniendo la extremidad elevada. El fibredema no se reduce con el reposo en cama y deforma la extremidad formando abolladuras y fisuras que confieren a la extremidad aspecto tumoral. El linfedema o edema linfostático representa la acumulación de linfa en el tejido celular subcutáneo por dificultad de desagüe, y puede curar o mejorar mediante operaciones que favorezcan este desagüe (linfangioplastia). El fibredema como consecuencia de la hiperplasia fibroblástica se convierte en una masa fibromatosa que sólo puede curar mediante la extirpación. Como consecuencia de lo antedicho, en el linfedema estarán indicadas las linfangioplastias; en el fibredema, estarán indicadas las grandes resecciones tegumentarias seguidas de recubrimiento de la superficie cruenta mediante injertos de piel.

Después de ensayar diferentes tipos de linfangioplastia con cintas de celofán, politeno o aponeuróticas sin ningún resultado, hemos procedido al ensayo de un nuevo método operatorio que denominamos *linfangioplastia pediculada*.

Técnicamente la linfangioplastia pediculada consiste en establecer un drenaje linfático mediante tiras aponeuróticas en las cuales se conserva su vitalidad y un cierto grado de tensión manteniendo su continuidad con el músculo tensor de la fascia lata. Se practica una incisión longitudinal sobre la cara anteroexterna del muslo desde la raíz de miembro hasta la unión del tercio medio con el tercio inferior del muslo (fig. 5). Se descubre la aponeurosis y se incide una ancha tira de esta aponeurosis seccionándola por debajo y conservando su continuidad muscular por arriba. Esta tira aponeurótica se divide longitudinalmente en dos o tres tiras más estrechas (fig. 1) conservando siempre su continuidad muscular por arriba. Estas tiras aponeuróticas se introducen subcutáneamente pasando por debajo del pliegue inguinal hacia el tejido celular subcutáneo de la pared del abdomen, una en el mismo lado y otro en el lado opuesto (fig. 2), o bien, después de incidir la piel y planos musculares de la región inguinal se introduce una tira hacia la pared

posterior del abdomen fijándola con un punto sobre el psoas ilíaco en la vecindad de los vasos ilíacos. Para facilitar el paso y la fijación de estas tiras aponeuróticas en el tejido celular de la pared del abdomen se hacen dos pequeñas incisiones en ésta por las cuales se introduce un «clamp» curvo formando un túnel subcutáneo. Se hace salir el extremo de la pinza por la parte superior de la herida en el muslo. Se pinza el extremo libre de la tira, se retira la pinza en sentido inverso atrayendo la tira aponeurótica hasta la pequeña herida de abdomen. Allí se fija con un punto de seda o lino procurando que la tira aponeurótica quede a cierta tensión. El ojal aponeurótico del muslo no se sutura. Se sutura sólo la piel, sin dejar drenaje.

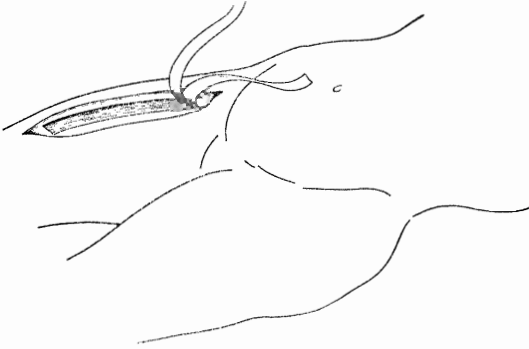

Fig. 1. - Tira de aponeurosis dividida longitudinalmente en dos, dispuesta para ser tunelizada bajo la piel del abdomen.

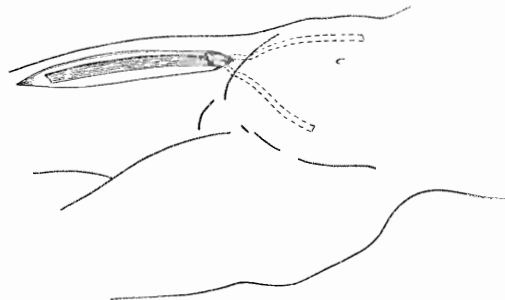


Fig. 2. - Tira de aponeurosis tunelizadas en el tejido celular subcutáneo de la pared del abdomen, una hacia el mismo lado, otra hacia el opuesto.

Teóricamente, puede decirse que de esta manera se establece un drenaje linfático de la superficie a la profundidad por el ojal aponeurótico del muslo. Otra vía de drenaje de los linfáticos del muslo hacia los linfáticos de la pared abdominal hacia el mismo lado y hacia el lado opuesto; y por último, si una de las tiras se introduce hasta el psoas ilíaco, un drenaje de los linfáticos del muslo hasta los linfáticos periliácos.

A continuación describiremos algunos casos clínicos en que este tipo de operación fué practicado.

CASOS CLÍNICOS

Observación n.º 1. — El I-VII-53 ingresa en la Clínica una enferma de 32 años, casada, con grave linfedema de la extremidad inferior derecha. La pesadez de la pierna le impide andar, y tanto ella como su marido insisten mucho en el tratamiento operatorio a pesar de manifestarles el resultado incierto de la operación.

La enfermedad empezó hace 9 años después de un pequeño trauma seguido de un brote erisipelatoso. Después de un segundo brote erisipelatoso, un año después, la pierna quedó enormemente hinchada. Hace tres años, en otra Clínica, le practicaron una operación sobre las venas sin resultado. Ha

sufrido cuatro erisipelas muy graves, la última tres meses antes de su ingreso.

Ha sido amigdalectomizada y se le han extraído varias piezas dentarias con la idea de eliminar focos septicos.

Los exámenes rutinarios de laboratorio no muestran nada anormal. Sólo una ligera leucopenia y neutropenia.

El 14-VII-53 se practica una extensa resección tegumentaria de toda la mitad externa de la pierna que comprende la aponeurosis. Al incidir la aponeurosis se me ocurre aprovechar una tira como vía de derivación linfática. Conservando su inserción superior en el músculo tensor de la fascia lata, hice pasar esta tira con una pinza curva por un conducto subcutáneo hasta la pared del abdomen por debajo del pliegue inguinal. Transfusión de sangre.

Se deja para un segundo tiempo la resección tegumentaria de la mitad interna de la pierna.

El curso postoperatorio transcurrió normalmente. Sólo se formó debajo de la cicatriz una gran colección linfática que se tuvo que evacuar por punción dos veces.

El 7-VIII-53 se marchó a la población donde habitualmente reside, con la idea de practicar el segundo tiempo a los dos meses.

Un año más tarde me escribe diciendo que está muy bien, no ha tenido erisipela y que usa media de goma. Rechaza la segunda operación.

La posibilidad de que en la mejoría obtenida jugara gran papel el drenaje linfático a través del tunel que rodeaba la tira aponeurótica me inclinó a practicarlo en un nuevo caso.

Observación n.º 2. — El 12-VI-56 ingresa en la Clínica Vascular una enferma de 34 años, soltera, que presenta edema en las piernas desde hace diez años. En la extremidad derecha el edema es mucho más pronunciado. Al principio el edema comprendía el tobillo y la pierna del lado derecho. Este edema era totalmente reductible por el reposo en cama. Más tarde el edema se extendió a toda la pierna y presentó brotes de linfangitis recurrente. Después de éstos el edema aumentó, se hizo más duro y persistía aproximadamente igual por las mañanas al levantarse.

La exploración muestra la presencia de edema en los dos miembros inferiores, mucho más acusado en el lado derecho (fig. 3). El edema es duro, localizándose de preferencia en la pierna, tobillo y dorso del pie. No existe adenopatía femoral o ilíaca. En la extremidad izquierda, la menos enferma, existe una exóstosis osteogénica de la extremidad inferior del fémur. El examen general y las pruebas rutinarias de laboratorio no muestran nada anormal.

Teniendo en cuenta la agravación progresiva del linfedema por los brotes erisipelatosos decidimos el tratamiento operatorio.

Operación: (13-VI-56). Bajo anestesia general se practica una incisión longitudinal en la cara anteroexterna del muslo que termina al alcanzar el tercio inferior. Se separa la piel de la aponeurosis y se corta una amplia tira alargada de fascia lata conservando su inserción superior al músculo tensor de dicha fascia. Esta tira aponeurótica se incide longitudinalmente partiéndola en dos, conservando siempre la inserción superior. A continuación con una gran pinza curva que se introduce desde la parte superior de

la herida hacia la pared del abdomen se preparan por disección roma unos lúneles subcutáneos. Uno hacia el lado opuesto de la pared del vientre y otro hacia el mismo lado. En cada uno de estos puntos se hace una pequeña incisión y se introduce la pinza en sentido inverso, o sea, desde el abdomen hasta la parte superior de la herida de la pierna. Con el extremo de la pinza se toma el extremo inferior libre de una de las tiras aponeuróticas, se retira la pinza hasta que el extremo de esta tira asoma por la pequeña incisión abdominal.

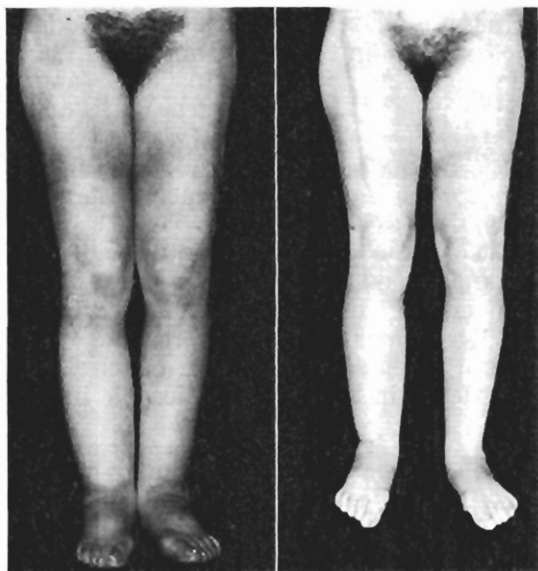


Fig. 3

Fig. 4

Fig. 3. - Enferma de la Observación n.º 2. Edema de los dos miembros inferiores, duro y mucho más acusado en el lado derecho. — Fig. 4. - La misma enferma de la figura 3 al año y nueve meses de la linfangioplastia. El linfedema se ha reducido considerablemente.

Se repite lo mismo por el otro orificio abdominal con la otra tira. Con un punto de seda se fija la tira aponeurótica al tejido celular de la pared del vientre, de manera que quede a cierta tensión. Con un punto en cada una de las pequeñas incisiones abdominales se cierran estas heridas. La abertura aponeurótica se deja abierta. Se sutura la piel de la herida del muslo sin drenaje. Se administra Penicilina durante el postoperatorio. A los ocho días se aplica un vendaje de cola de zinc y sale a los diez días de la Clínica.

Vista de nuevo esta enferma en marzo de 1958, o sea, al año y nueve meses de la operación, el linfedema se ha reducido considerablemente (figura 4) y no se han repelido los brotes linfangíticos.

Observación n.º 3. - El 24-X-53 ingresa en nuestra Clínica Vascolar un enfermo de 24 años que sufre linfedema progresivo de la extremidad

inferior derecha con brotes linfangíticos. El edema es duro y deforma ligeramente la pierna en pantalón de zuavo. El estado general es bueno y las pruebas rutinarias de laboratorio no presentan nada anormal.

Se interviene el 3-XII-53. Se descubren los vasos ilíacos por vía extraperitoneal. Ausencia de adenoptía. No se distinguen ganglios linfáticos en el trayecto de dicho vasos. Se abandona momentáneamente esta herida y se incide la cara anteroexterna del muslo recortando una tira de aponeurosis pediculada fija al tensor de la fascia lata por arriba. Esta tira aponeurótica se divide longitudinalmente. Una tira se pasa subcutáneamente hasta la pared abdominal hacia el lado opuesto donde se fija con un punto, la otra tira se

introduce por la herida después de tunelizarla subcutáneamente y se fija con un punto al psoas iliaco. Sutura de las dos heridas dejando abierto el ojal de aponeurectomía en el muslo. Las tiras aponeuróticas miden 24 cm

El enfermo mejora progresivamente y la pierna se deshincha presentando a los tres meses el aspecto de la figura 5. Sin embargo, presenta una supuración a nivel de la herida que se ha mantenido durante todo este tiempo. La supuración persiste hasta la total eliminación de tejidos necrosados que tienen el aspecto de las tiras aponeuróticas.

Al cesar la supuración y cerrar todas las heridas la hinchazón de la pierna aumenta paulatinamente. Sin adquirir las proporciones que tenía antes de la operación, se acentúa tanto que decidimos reintervenirle. Esta segunda operación se practica el 15-XII-54. La operación consiste en repetir la misma linfangioplastia pediculada pasando las dos tiras subcutáneamente una hacia la pared abdominal del mismo lado y otra hacia la pared abdominal del lado opuesto. Las adherencias de la operación anterior dificultan la obtención de la tira aponeurótica que queda envuelta en tejido esclero-adiposo.

El resultado de esta segunda operación es menos bueno que el de la primera.

Visto el 22-I-57 existe una hinchazón bastante marcada aunque menos que antes de la primera operación y no se han repetido los brotes linfangíticos.

Observación n.º 4. — El 14-VIII-54 vemos a una enferma de 22 años que presenta edema muy duro de las dos piernas desde su nacimiento. No presenta adenopatía iliaca ni ha tenido brotes erisipelatosos. La radiografía simple muestra la trama subcutánea muy densa como si presentara impregnación cálcica. En otro Hospital le habían practicado ligadura del cayado de la safena interna sin resultado. Durante un año sometimos a esta enferma a tratamiento médico sin obtener la más mínima mejoría. Por este motivo ensayamos la linfangioplastia pediculada, que se practicó el 26-IV-55.

La mejoría obtenida a los 2 años es muy escasa. El edema no ha aumentado, pero apenas ha disminuído. La enferma nota la pierna menos pesada pero prácticamente la situación es la misma. Desde luego este caso puede incluirse entre los fibredemas.

Observación n.º 5. — Una enferma de 27 años, soltera, ingresa en la Clínica el 3-V-54. Presentaba un acusado linfedema de la extremidad inferior izquierda que comprendía toda la extremidad. El edema se había iniciado siete años antes en la pierna y poco a poco se había extendido hasta la ingle. El tratamiento médico fué ineficaz y la hinchazón del miembro era cada vez mayor. No había presentado brotes erisipelatosos.

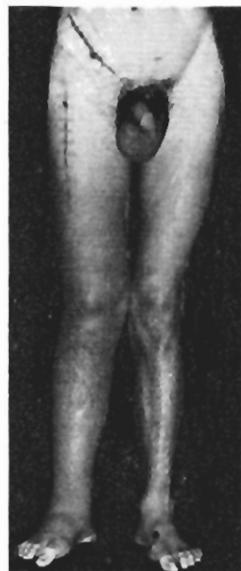

Fig. 5. - Enfermo de la Observación n.º 3, a los tres meses de la linfangioplastia antes de la eliminación de las tiras aponeuróticas por la supuración. En él se observa con claridad, aparte de la incisión exploradora de los vasos ilíacos, la incisión de la linfangioplastia.

El 6-V-54 se le practicó linfangioplastia pediculada con dos tiras aponeuróticas, una que se fijó en la pared abdominal del lado opuesto y otra en la del mismo lado. Salió de la Clínica el 18-V-54 después de seguir un postoperatorio normal. El edema fué disminuyendo sin desaparecer del todo. Tres años después se mantiene en la pierna la disminución del edema. Por su trabajo se ve obligada a permanecer mucho rato de pie quieta sin andar por cuyo motivo se le aconseja el uso de media de goma. Durante este tiempo no ha sufrido ningún brote erisipelatoso.

COMENTARIO

A nuestro juicio una de las ventajas principales de este nuevo método de linfangioplastia consiste en la vitalidad de las tiras aponeuróticas. De hecho cuando se usan materiales artificiales o tiras aponeuróticas libres se produce muy pronto una inflamación del tejido celular alrededor de éstos materiales que actúan como cuerpo extraño, con lo cual muy pronto quedan cerrados a la circulación de la linfa los nuevos conductos así creados. En el caso de la linfangioplastia pediculada la tira aponeurótica mantiene su vitalidad, es bien tolerada por el tejido celular subcutáneo y no despierta a su alrededor reacciones inflamatorias obliterantes.

Otra ventaja, es la fijación de la tira aponeurótica por sus dos extremos. Un cierto grado de tensión es conveniente con objeto de que al andar la contracción muscular tire de su extremo superior provocando así un pequeño movimiento de vaivén. Es bien conocido el papel que juega el deslizamiento constante en la metaplasia de los tejidos conjuntivos facilitando la transformación de elementos fibroblásticos en células de revestimiento seroso.

Si por el hecho de una infección se necrosa la tira aponeurótica el resultado de la operación es nulo. Así ocurrió con el caso 3 que mejoró notablemente en un principio para empeorar después de la infección de las heridas y la lenta eliminación de las tiras aponeuróticas.

En ninguno de los casos operados se ha obtenido la curación del linfedema; pero se ha evitado su progresión, ha regresado parcialmente disminuyendo la hinchazón del miembro y se ha evitado la repetición de los brotes linfangíticos.

Para estas enfermas que sólo presentan una extremidad más voluminosa sin abolladuras ni pliegues, las grandes resecciones tegumentarias seguidas de injerto serían operaciones excesivas con las cuales perdería el aspecto estético de la pierna.

Aunque el número de casos es muy pequeño, el tiempo transcurrido en algunos de ellos permite esperar que este nuevo método de linfangioplastia reporte una mejoría satisfactoria en casos seleccionados.

RESUMEN

Se describe un nuevo método de tratamiento operatorio del linfedema llamado linfangioplastia pediculada. Se utilizan tiras aponeuróticas del

muslo cuya vitalidad se mantiene por su continuidad con el músculo tensor de la fascia lata. La fijación de estas tiras por los dos extremos, uno de ellos susceptible de movimiento de vaivén durante la marcha por las contracciones musculares contribuye a mantener abierto el nuevo paso de la linfa. Esta puede derivarse hacia la pared abdominal del mismo lado, hacia la del opuesto o hacia el músculo psoasíaco. Aunque el número de casos en que se ha ensayado es pequeño, la sencillez de la operación y los resultados obtenidos inclinan a proseguir y recomendar esta nueva terapéutica.

SUMMARY

The anatomy and physiology of the lymphatic system are poorly understood. That's why medical and surgical measures have not been successful.

Chronic lymphatic oedemas of the leg may be classified as follows: lymphoedemas and fibroedemas. Lymphoedema is nonpitting oedema that enlarge but not deform the limb and reduces by prolonged period of bed rest. It is due to the accumulation of fluid and lymphangioplastic procedures are indicated. Fibroedema may be defined as a chronic oedema of the legs accompanied by fibrous hyperplasia of the skin and subcutaneous tissue which is produced by repeated bacterial infections, probably streptococcal. These irreversible reactions will enlarge and deform the entire limb except the sole of the foot. Fibroedema is not affected even by a prolonged period of bed rest. Nor is the condition benefited by any of the procedures devised to increase lymphatic drainage. The only efficacious treatment is to excise all the tissues of the leg between the skin and subaponeurotic structures.

In lymphoedema operations to deflec the lymph from the swollen limb to the abdominal wall by means of the subcutaneous introduction of silk threads, strips of fascia, rubber tubes or strips of cellophane have given most unsatisfactory results.

A new method has been reported that utilizes living aponeurotic strips because they are attached to the muscle in its upper part providing a homologous tissue bridge over which regenerated lymphatic vessels may grow. From this few instances we feel that the procedure has merit to be tried in cases of lymphoedema of the legs.

EXTRACTOS

EL SINDROME DE OBLITERACION DE LOS TRONCOS SUPRAAORTICOS

Los términos enfermedad de Takayashu y síndrome de obliteración de los troncos supraaórticos (Síndrome de Martorell-Fabré) han dado origen a alguna confusión. En algunos libros y revistas se dice que son la misma cosa; en otros, se habla de enfermedad de Takayashu y no se menciona el síndrome; en otros, se habla del Síndrome de Martorell-Fabré y no se menciona a Takayashu. Por último algunos autores americanos han introducido el término Síndrome del arco aórtico, a nuestro juicio término equivocado ya que la enfermedad no reside en la aorta sino en sus ramas. Se ha pedido una aclaración sobre estos términos. A continuación reproducimos una de estas peticiones desde los Estados Unidos.

«Dear Dr. Martorell:

It is distinctly not clear to me whether the Martorell Syndrome as described by you in 1944 is the same entity clinically and pathologically as Pulseless Disease or as better known as Takayashu's Disease. Reference to your Syndrome is made in the January issue of the Medical Clinics of North America under Diseases of the Aorta. This is on Page 180 of the Article by Orman D. C. Julian and William S. Dye and that section is entitled Martorell's Syndrome of the Aortic Arch. It refers to your publications in 1944 and 1954 but they are not included in the bibliography. The last article in Circulation came out and described the syndrome known as thrombotic obliteration of the branches of the aortic arch and this specifically refers to Pulseless Disease. This is in the February 1957 issue of Circulation, on page 237. In the fine print at the end the author state as follows: "Subsequent to the preparation of this paper, an additional case of this condition has been reported in the United States (Thrombotic Occlusion of the Branches of the Aortic Arch, Martorell's Syndrome. Report of a case treated surgically by Davis, J. B.; Grove, J. and Julian, O. C., Annals of Surgery 144:124, July 1956). The patient was a 51 year old white man who has a surgical removal of a clot from his innominate artery with alleviation of his cerebral symptoms».

Is Pulseless Disease and the Martorell Syndrome the same? I believe from reading various material in the literature that they are but would like clarification for this and would even suggest that an editorial in the Journal of Angiology might clarify this position for cardiologists. I am terrible sorry to bother you with this but the many confusing terms related to this or

perhaps a slightly different disease has me in a whirl. If you find time to write an answer to this problem or an editorial for Angiology I know that it would be very much appreciated.

Very sincerely yours,

A. D. DENNISON, JR., M. D.
Cardiologist
Indianapolis, Indiana.»

A nuestro juicio el Síndrome de Obliteración de los troncos supraaórticos constituye el conjunto de síntomas por los cuales se manifiesta la obliteración del tronco innominado, de la carótida izquierda y de la subclavia izquierda producida por muy diversas causas (aneurismas de la aorta, anomalías congénitas, arteriosclerosis, tromboangeítis, sífilis, etc.). La enfermedad de Takayashu corresponde a una arteritis no específica de dichos troncos que se presenta de preferencia en mujeres jóvenes, con V. S. G. acelerada y peculiares lesiones en el fondo del ojo. En otros términos, todos los casos de enfermedad de Takayashu corresponden al síndrome de obliteración de los troncos supraaórticos, pero no todos los casos de síndrome de obliteración de los troncos supraaórticos corresponden a la enfermedad de Takayashu.

Este es el criterio que tienden a adoptar algunos autores en artículos recientes.

F. MARTORELL

*SINDROME DE MARTORELL DEL ARCO AORTICO (Martorell's Syndrome of the aortic arch). — JULIÁN, ORMAND C. y DYE, WILLIAM S. «The Medicals Clinics of North America». W. B. Saunders Company. Philadelphia & London. Pág. 180; **enero 1957.***

MARTORELL y FABRÉ, en 1944 y de nuevo en 1954, describieron un síndrome consecutivo a la obstrucción de las ramas del arco aórtico.

El proceso patológico responsable de la obstrucción de una o varias de las ramas del arco aórtico se ha atribuido a procesos inflamatorios o a arterioesclerosis localizada. Durante el curso del pasado año tres enfermos con síndrome de Martorell han sido operados en nuestra Clínica y en cada caso durante la tromboendarteriectomía del vaso obstruido se hallaron lesiones exactamente comparables a las lesiones de arterioesclerosis que se han observado en otros lugares. La extirpación de las capas internas enfermas del vaso permite la sutura de las externas con éxito. El examen histológico del material extirpado muestra los cambios degenerativos de la arterioesclerosis. En dos de los tres enfermos en los cuales el tronco innominado fué tromboendarteriectomizado se obtuvo un buen resultado anatómico con reaparición del pulso en el cuello y en el brazo. Hubo una muerte en uno de

estos dos casos tratados con éxito. En un tercer caso la tromboendarteriectomía primero en el tronco innominado y después en la arteria subclavia izquierda no dió resultado por trombosis recurrente del sector operado.

Diagnóstico. — Los síntomas del Síndrome de Martorell manifiestan la deficiencia circulatoria de los vasos carotídeos y subclavios. Claudicación intermitente en los brazos, pérdida de la memoria, atrofia facial y trastornos de la visión debidos a anemia retiniana son los síntomas más destacados.

El examen clínico muestra la desaparición del pulso en el cuello y en los brazos en proporción con el grado de obstrucción. Cuando la obstrucción se manifiesta en el lado derecho, el pulso de la arteria carótida y el de la axilar se hallan ambos ausentes como consecuencia de la afectación del tronco innominado. En el lado izquierdo pueden carecer de pulso la carótida o la axilar o bien ambas a la vez. La gravedad de los síntomas se halla en proporción con la desaparición del pulso.

Tratamiento. — El tratamiento de esta enfermedad ha sido poco practicado por la relativa rareza del síndrome y el hecho de no reconocerlo como una variedad de trastorno arterioesclerótico. Que nosotros tengamos conocimiento, la tromboendarteriectomía no ha sido aplicada por otros al tratamiento de esta enfermedad. La simpatectomía cervico-dorsal podría ser otro procedimiento por el cual se podría incrementar el aporte sanguíneo a la cabeza y a las extremidades superiores.

TOMÁS ALONSO

ENFERMEDAD SIN PULSO. ANALISIS CLINICO DE DIEZ CASOS (Pulseless disease. A clinical analysis of ten cases). — BIRKE, GUNNAR; EJRUP. BORJE; OLHAGEN, BORJE. «Angiology», vol. 8, núm. 5 pág. 433; **octubre 1957.**

El síndrome de Takayashu, o enfermedad sin pulso, fué descrito por primera vez en el Japón, en el año 1908. CACCAMISE y WHITMAN (1952) expusieron que en el Japón se habían observado 58 casos de esta característica entidad clínica que parecía ser poco frecuente y rara en otros países. No obstante ASK-UPMARK, en su reciente y amplia recopilación, resalta que el síndrome no es infrecuente fuera del Japón. El, personalmente, había visto tres casos. Desde entonces se han observado más de 30 casos en otros países, excluido el Japón (ASK-UPMARK, ROSS y Mc. KUSICK, y HARDER y WENDE-ROTH). Estos casos incluyen 13 de Suecia.

Teniendo en cuenta que la etiología de este síndrome es oscura, resultan interesantes las observaciones clínicas y los datos de laboratorio sobre diez casos diagnosticados de síndrome de Takayashu. Se efectuaron varios estudios para contribuir a determinar los posibles factores etiológicos. El hecho de que hayamos observado estos casos en un período de tiempo relativamente corto nos indica que el síndrome es probablemente tan común en Suecia como en el Japón. La frecuencia de esta enfermedad en estos países puede atribuirse al interés que ha despertado en ellos.

EXPOSICIÓN DE CASOS

Caso 1.º — Mujer soltera, superintendente de oficina, nacida en 1915. En un examen rutinario, en 1936, su velocidad de sedimentación globular resultó ser superior a 100 mm. en una hora, sin que se pudiera aclarar la causa.

En 1939 un examen roentgenográfico nos mostró una considerable dilatación de todo el arco aórtico, aorta ascendente, y la mitad superior de la aorta torácica descendente. La anchura del vaso era de 6 a 7 cm. En la parte inferior de la aorta descendente se encontró una pequeña calcificación. En el año 1947 esta calcificación había aumentado considerablemente de tamaño. Las pruebas sobre el funcionalismo cardíaco no revelaron nada anormal. En la base cardíaca se auscultó un soplo sistólico con punto de máxima audibilidad sobre la aorta. La velocidad de sedimentación globular era de 42 mm.

En julio de 1947 la paciente presentó una ligera hemoptisis. El roentgenograma pulmonar fué normal. Como sentía dolor y cansancio en el brazo izquierdo y estaba subfebril, fué admitida en el Södersjukhuset de Estocolmo. La presión sanguínea en el brazo derecho era de 105/80, y en el brazo izquierdo de 100/80. Presentaba una fuerte pulsación arterial en la fosa supraclavicular derecha. En ambas fosas supraclaviculares se oía un soplo sistólico. El examen de los oídos, nariz y garganta, no nos proporcionó ninguna explicación sobre la hemorragia. La V. S. G. era de 85 mm. El total de proteínas séricas era de 6'5 por ciento, con el 3'9 por ciento de albúminas, 2'6 por ciento de globulinas y 0'65 por ciento de fibrinógeno.

En septiembre de 1947 presentaba edema en el tobillo izquierdo. Ya anteriormente se había observado una hinchazón similar.

Sufrió tromboflebitis aguda en la pierna izquierda en 1949 y en 1955. En el año 1949 aparecieron pequeñas venas dilatadas en el hombro. La presión sanguínea en los brazos había descendido un poco. Se registraron las siguientes gráficas: brazo izquierdo, 80/60, brazo derecho, 75/55, pierna izquierda, 160/100, pierna derecha, 125/100.

En mayo y en octubre de 1951 fué hospitalizada en la clínica médica, Karolinska Sjukhuset. Había presentado proteinuria desde el verano de 1950. El contenido cálcico y de fósforo de la sangre era normal. El nitrógeno no proteico en sangre era de 29 mg. por ciento. La urografía no mostró nada anormal. No se observó decalcificación ósea ni calcificación arterial periférica. Los roentgenogramas demostraron unas vértebras lumbares normales y ausencia de compresión traqueal. El metabolismo basal era de + 8 por ciento. La V.S.G. era de 68 mm. La extensa calcificación de la media de la aorta torácica abdominal no se había modificado. La aorta estaba dilatada por debajo de la segunda vértebra lumbar, pero en su parte inferior presentaba un marcado estrechamiento de su luz.

Desde 1951 la paciente se encuentra bien, y está empleada trabajando todo el día. Se le administra terapéutica anticoagulante desde 1953. La obliteración vascular en las extremidades superiores progresó ostensiblemente entre 1947 y 1949; incluso más tarde sufrió nuevas modificaciones.

Resumen: Una mujer soltera, nacida en 1915, ha presentado desde 1936 una V.S.G. gradualmente elevada. También presentaba una pronunciada y

aislada calcificación lentamente progresiva de la media de toda la aorta, la cual está dilatada a la altura de la segunda vértebra lumbar. Por debajo de este nivel la aorta aparecía mucho más estrecha de lo normal. Entre 1947 y 1949 se registró objetivamente en los brazos una marcada disminución en la pulsación arterial. La etiología es oscura. La progresiva afección de los vasos sanguíneos periféricos se puede interpretar como secundaria a los trastornos aórticos.

Caso 2.º Enfermera, nacida en 1924, casada, con un hijo. Largo historial de tonsilitis recurrente. En verano de 1951 empezó a sufrir de torpeza y fatigabilidad progresivas en el brazo derecho. Los síntomas eran mucho más íntensos por las noches y con tiempo frío. Durante el trabajo la mano derecha se le ponía más pálida que la izquierda. En marzo de 1952 su V.S.G. era de 102 mm. y el pulso radial derecho no era palpable. La paciente ingresó en Karolinska Sjukhuset en mayo de 1952. Estaba subfebril, pero su estado general era bueno. El pulso radial izquierdo era fuerte, pero el derecho casi no se advertía. Durante el sístole se notaba, sin embargo, un soplo en el surco deltoideopectoral derecho. La columna cervical y el tórax tenían una apariencia roentgenográfica normal. Mientras la paciente estuvo gestante, se interrumpieron las investigaciones clínicas. Tras un parto normal, reingresó en abril de 1955. Los síntomas del brazo derecho tenían aspecto de haber mejorado, pero el brazo izquierdo estaba ahora afectado. El estado general era bueno y la temperatura normal. La amígdala estaba pálida, pero moderadamente aumentada. No existía ningún soplo cardíaco audible, pero sobre la arteria subclavia presentaba un soplo sistólico, que irradiaba a lo largo de la arteria humeral y se apagaba sobre el omóplato. Un soplo similar se oía sobre la arteria subclavia y la axila izquierdas. Se le aplicó penicilino-terapia desde que se obtuvo cultivo de estreptococos β -hemolíticos de la garganta, y en octubre de 1955 se le practicó una tonsilectomía. En un examen de control en febrero de 1956, la V.S.G. era de 48 mm. y el título de antiestreptolisinas, 360 unidades por ml. El pulso radial derecho era más fácil de palpar y por la oscilografía al esfuerzo se observó una mejoría.

Resumen: Enfermera casada, nacida en 1924, presenta signos y síntomas de circulación insuficiente en el brazo derecho, a partir del año 1951. La V.S.G. es bastante elevada. La afección del brazo derecho mejora durante el período de observación, pero se afecta el brazo izquierdo. Las piernas no están afectadas. La paciente ha presentado repetidas infecciones tonsilares con títulos de antiestreptolisina y, en una ocasión, estreptococos β -hemolíticos en cultivos de garganta. El caso se considera como representación de un síndrome de Takayashu, de etiología hasta ahora no dilucidada.

Caso 3.º Enfermera de dentista, nacida en 1929, soltera. Historia de frecuentes infecciones de garganta durante su niñez. Desde 1951 palidez y poca flexibilidad en los dedos y dolor en los pezones provocado por el frío. En la primavera de 1952 empezó a sentirse muy cansada, y en septiembre se quejaba de marcado cansancio y dolor en el brazo izquierdo. La paciente ingresó en Karolinska Sjukhuset, con una V.S.G. elevada, una leve anemia y ausencia del pulso radial izquierdo. Durante tres períodos de hospitalización, entre

octubre de 1952 y mayo de 1953, se obtuvieron los siguientes datos: Su estado general no estaba afectado, a excepción de un estado febril que presentó durante un período que empieza en diciembre de 1952. Aparte de este episodio, la temperatura estaba ligeramente elevada en la primera admisión, pero volvió a la normalidad bajo tratamiento. En diciembre la paciente estaba francamente peor. En ambas ingles aparecieron pequeños nódulos subcutáneos. En esta época presentaba marcados síntomas de insuficiencia circulatoria en el brazo derecho. Desaparecieron las pulsaciones en las pedias. En diciembre de 1952 se empezó un tratamiento de Dicoumarol y Cortisona. Bajó entonces la temperatura y reaparecieron las pulsaciones en las pedias, pero el estado de los brazos continuó inalterable. Los vértigos que sufría durante su enfermedad al incorporarse rápidamente, desaparecieron también. A primeros de enero se observaron en la parte baja de ambas piernas unos nódulos parecidos al eritema nudoso. Fué dada de alta en relativas buenas condiciones. Se suspendió la cortisona a los 6 meses y el Dicoumarol 3 meses después. Las condiciones de la paciente mejoraron gradualmente. Presentó una ligera proteinuria ocasional (máximo 0.2 por ciento), aunque el nitrógeno no proteico en sangre permaneció normal. No se observaron cambios en el fondo de ojo. En una ocasión la paciente sufrió un fuerte dolor de cabeza en la región frontal durante una semana. Después de su salida del hospital la V.S.G. alcanzó de 50 a 60 mm. Todavía ahora (septiembre de 1955) sufre frialdad en las manos, pero la pulsación radial sigue inalterable.

Resumen: Mujer soltera, nacida en 1929, presentó síntomas y signos de deficiente circulación sanguínea en el brazo izquierdo a partir del año 1952. Se complicó rápidamente con un período febril en el que se observó una pronunciada elevación de la V.S.G. Durante este episodio se afectó la circulación del brazo derecho. La biopsia demuestra lesiones en los pequeños vasos subcutáneos, recuerdo de poliarteritis nudosa. El caso se interpretó como una arteritis generalizada, posiblemente poliarteritis nudosa.

Caso 4.º Mujer casada, nacida en 1920. Hospitalizada durante corto período, en 1942, a causa de una adenitis hiliar derecha. En 1947 adenitis cervical que regresó con radioterapia. En esta época le aparecieron nódulos en la parte baja de las piernas, que más tarde se ulceraron. En 1951 empezó a quejarse de debilidad, fatiga y dolor en los brazos, particularmente después del ejercicio y durante el tiempo frío. Notó también obnubilaciones ortostáticas, pero luego mejoró. El diagnóstico de la enfermedad sin pulso se efectuó en Vadstena Centrallasarett, en 1953. Trasladada a Karolinska Sjukhuset, permaneció desde enero a marzo de 1954. Los hallazgos clínicos que sugerían una enfermedad sin pulso y una adenitis cervical se confirmaron. El estudio histológico de uno de los ganglios aumentados demostró una estructura de aspecto tuberculoso. En la parte baja de ambas piernas se observaba diversas tuberculoides papulonecroticas. El tratamiento con ácido para-aminosalicílico (Pas) y estreptomyciná dió buenos resultados. Los ganglios del cuello se redujeron y las lesiones de la piel se curaron. Salió del hospital, citándola para un nuevo reconocimiento el siguiente mes de marzo de 1955, en cuya fecha su estado general resultó ser el mismo. Se notaba un breve soplo sistólico en toda el área cardíaca. Su máxima audibilidad se hallaba localizada en el tercer

espacio intercostal izquierdo, pero se podía oír también en las carótidas y en la axila derecha. Los ganglios cervicales habían disminuido bastante de tamaño. Los síntomas de los brazos permanecían inalterables desde hacía tiempo. Cuando la paciente estuvo gestante, con amenaza de aborto, se consideraron contraindicados los estudios arteriográficos.

Resumen: Una mujer casada, nacida en 1920, presentaba adenitis cervical tuberculosa desde 1947, y tuberculides papulonecróticas. Estas lesiones mejoraron con estreptomycin y PAS. Desde 1951 presentaba insuficiencia circulatoria en ambos brazos. La arteriografía resultó contraindicada al principio, primero por las manifestaciones tuberculosas activas, y luego por el peligro de aborto. El proceso vascular, que va acompañado de una elevación de V.S.G., aparentemente permanece estacionario. Es posible que la formación cicatrizal que siguió a las lesiones tuberculosas, hubiesen sido la causa inicial de la insuficiencia circulatoria. En contra de esta teoría tenemos, no obstante, la ausencia de congestión linfática o venosa e igualmente la persistente elevación de la V.S.G. cuando la tuberculosis podía ser observada. Las condiciones generales del caso nos hacen considerarlo como un síndrome de Takayashu, en el cual hay que tener siempre en cuenta el papel que desempeñan las lesiones tuberculosas como un factor precipitante en el desarrollo de la arteritis.

Caso 5.º Mujer casada, nacida en 1891. Durante la adolescencia y más tarde, la paciente padecía frecuentes ataques de tonsilitis. Desde 1940 tuvo síncope ortostáticos que se atenuaron a partir del año 1951. No presentaba síntomas reumáticos definidos, pero en los últimos años había sido tratada de escleritis bilateral recurrente. Desde marzo de 1952 empezó a quejarse de debilidad en el brazo izquierdo y de dolor después de un ligero esfuerzo. La mano izquierda presentaba un color pálido y la sentía siempre fría. En mayo del mismo año aparecieron en el brazo derecho los mismos síntomas, aunque menos graves, que en el otro brazo. La terapéutica con Dicumarol no produjo ningún efecto. Tampoco mejoró con una simpatectomía periarterial de las arterias humeral y axilar izquierdas.

Resumen: Mujer casada, nacida en 1891, había tenido hacía algunos años, y seguía teniendo, escleritis recurrente. En 1953 presentó algunos síntomas de insuficiencia circulatoria, primeramente en el brazo izquierdo y después en el derecho. La arteriografía nos mostró una oclusión bilateral en la unión de las arterias humeral y axilar. La V.S.G. era elevada. El nivel antistreptolisina era también elevado. La simpatectomía periarterial del lado izquierdo (1953) no le benefició en nada. Su estado ha permanecido estacionario desde 1953. Se supone que la paciente padece de la enfermedad de Takayashu, pero debido a su edad el diagnóstico de arteriosclerosis obliterante resulta también posible.

Caso 6.º Mujer casada, nacida en 1896. Siempre buena salud hasta la primavera de 1953; en esta fecha sufre una infección aguda traqueobronquial con las consiguientes molestias. La V.S.G. era de 125 mm. Nada más de particular. Poco tiempo después presentó en la pierna izquierda síntomas parecidos a los de claudicación intermitente después de andar unos 100 metros.

También padecía frialdad en los pies, entumecimiento y dolor en los brazos después de un corto esfuerzo. Se le practicó seguidamente una simpatectomía toracolumbar, con mejoría subjetiva pero sin efectos objetivos. La terapéutica con Cortisona no dió resultados definitivos. Trasladada a Karolinska Sjukhuset, permaneció desde mayo hasta septiembre de 1954. Su estado general no estaba afectado. En la base del corazón se notaba un soplo sistólico. Se le administró Dicoumarol e imidazolina. En el siguiente reconocimiento que se le practicó en agosto de 1955 la paciente había mejorado subjetiva y objetivamente. La V.S.G. era de 26 mm.

Resumen: Mujer de su casa, nacida en 1896. Presentaba en 1953 una V.S.G. elevada y síntomas que parecían de claudicación intermitente en la pierna izquierda. Se demostraron trastornos objetivos vasculares en piernas y brazos. A pesar de la edad de la paciente se considera el diagnóstico como de síndrome de Takayashu, pero es probable que exista también concomitancia de una arteriosclerosis obliterante.

Caso 7.º Mujer soltera, nacida en 1922. Desde 1940 no se le notaba el pulso radial. Entonces no padecía síntomas en los brazos, pero sufría claudicación intermitente en las piernas. Esta fué incrementándose gradualmente hasta que no podía andar más de 100 metros. Descansando tres o cuatro minutos el dolor desaparecía. Fueron desarrollándose síntomas parecidos en los brazos. Padecía de dolores de cabeza, pero sin síncope ortostáticos. Un golpe insignificante en el dedo gordo derecho degeneró en una úlcera pequeña pero persistente, por lo cual fué enviada a Karolinska Sjukhuset. Estuvo hospitalizada desde diciembre de 1954 hasta febrero de 1955. Su estado general no estaba afectado. La piel del cuello y de las axilas presentó unos cambios típicos de pseudoxantoma elástico. No resultaba audible ningún soplo cardíaco. Los roentgenogramas mostraron una columna cervical normal, así como esófago, estómago e intestino. Tampoco la urografía revela nada anormal. Después de estar sólo 7 minutos de pie el pulso se eleva de 110 a 160 latidos por minuto, y en el electrocardiograma aparece cambios pronunciados de tipo ortostático.

Resumen: Mujer soltera, nacida en 1922, tuvo trastornos circulatorios en las extremidades desde 1940. Los cambios en los brazos no dieron inmediatamente trastornos subjetivos. La piel y el fondo de ojo presentaron cambios típicos de pseudoxantoma elástico. La V.S.G. era normal. El caso ha sido diagnosticado como pseudoxantoma elástico con pronunciados cambios vasculares en los brazos.

Caso 8.º Hombre nacido en 1916. En diciembre de 1954 padecía intenso dolor de cabeza frontal. También sufría vahidos, más acentuados al moverse y en cualquier movimiento del cuerpo. Estos síntomas fueron desapareciendo gradualmente, pero en un reconocimiento en Bollnas Lasarett advirtieron que el pulso radial derecho había desaparecido. En abril de 1955 fué enviado y admitido en Karolinska Sjukhuset. Su estado general no estaba afectado. No había señales de descompensación cardíaca ni se advertía ningún soplo sistólico.

Resumen: Hombre nacido en 1916. Sin síntomas acusados, pero un reconocimiento rutinario efectuado en 1954 reveló la ausencia del pulso radial derecho. La posibilidad de una anomalía vascular congénita fué apoyada por los hallazgos arteriográficos, la V.S.G. normal y la pobreza de síntomas.

Caso 9.º Mujer casada, nacida en 1932. Hospitalizada por una hemorragia uterina en 1946 y de nuevo en 1950 durante un mes, y en 1952 a causa de fiebre reumática. La V.S.G. era en aquel momento de 55 mm. y el título antistreptolisina 900 unidades por ml. Ninguna anormalidad cardíaca. La V.S.G. bajó a 44 mm. Después de 1945 alcanzó de 30 a 40 mm. Durante su primer embarazo, en otoño de 1952, fué admitida en el Hospital de Maternidad a causa de proteinuria y vómitos. Su presión arterial era de 130/100 mm. Hg. Durante tres semanas la proteinuria era de 10.3 hasta 10.4 por ciento. Transferida a la Clínica de Obstetricia, Karolinska Sjukhuset. A su entrada la presión sanguínea era de 135/100 mm. Hg. El diagnóstico fué de toxemia gravídica (preeclampsia).

En enero de 1954 en Mörby Lasarett notaron que el pulso en ambas arterias radiales era muy débil y la presión sanguínea apenas mensurable. La V.S.G. era de 75 mm. y la proteinuria de 1 por ciento. En la primavera de este año empezó a sufrir cansancio y pérdida de peso. La V.S.G. había alcanzado los 100 mm. Fué hospitalizada en mayo y julio de 1954 (Mörby Lasarett). Un examen físico del corazón no reveló nada de particular. La presión arterial en los brazos no se podía medir. Los oscilogramas mostraban unos trazados extremadamente débiles en los brazos. La V.S.G. alcanzó de 90 a 120 mm. Se le presentó anemia hipocroma ferropénica. En la carótida común derecha era palpable una débil pulsación, pero no se palpaba pulsación alguna en el vaso correspondiente del lado izquierdo. En las arterias humerales y axilares de ambos lados no existían pulsaciones. Se advertía un débil soplo sistólico con máxima audibilidad en la base cardíaca. En la fosa supraclavicular izquierda se notaba un soplo sistólico. La paciente fué examinada en Karolinska Sjukhuset en septiembre y diciembre de 1955. Desde que fué dada de alta en el hospital en julio de 1954 había trabajado activamente, pero notaba cansancio y dolor en los brazos después del trabajo. Su estado general era bueno.

Resumen: Mujer casada, nacida en 1932, con pronunciada elevación de la V.S.G. desde 1945. La presión sanguínea en los brazos era normal en 1952, pero en 1954 no había pulsación palpable en las arterias radiales y era imposible medir la presión arterial en los brazos. La arteriografía revelaba trastornos en el tronco braquiocefálico y en la arteria correspondiente a la arteria carótida común izquierda. Esta nace del tronco branquiocefálico en vez de hacerlo del arco aórtico. El origen de los grandes vasos del arco aórtico se parece algo al tipo 3 tan poco común de DE GARIS y colaboradores, pero el curso de la arteria carótida común izquierda no es exactamente el mismo. Se observó una oclusión total de ambas arterias subclavias. El caso se interpreta como una arteritis progresiva bilateral. Pero por los hallazgos arteriográficos no se puede excluir una predisposición a una anomalía vascular congénita.

Caso 10.º Empleada de tintorería, nacida en 1894, soltera. Sufrió fiebres paratifoideas en su niñez, pleuresía en 1925 y hepatitis epidémica en 1947. En mayo de 1952 síntomas agudos en las articulaciones de la mano izquierda y muñeca. No hubo infección precedente. En los meses siguientes padeció dolores e hinchazón en varias articulaciones y estaba subfebril. Fué admitida en Karolinska Sjukhuset en octubre de 1952, con el diagnóstico de poliartritis crónica y permaneció allí hasta julio de 1953. No había evidencia de artritis reumática. Se creyó que presentaba alguna forma de colagenosis, aunque el lupus eritematoso no fué demostrable. Existía un soplo sistólico con punto de máxima audibilidad sobre la arteria pulmonar. La configuración roentgenográfica del corazón era normal. En mediciones sucesivas la presión sistólica alcanzó de 110 mm. a 150 mm. Hg. y la diastólica de 70 80 mm. El bazo estaba agrandado en el roentgenograma, pero no era palpable. La V.S.G. alcanzó de 40 mm. a 124 mm. Presentó una anemia ferropénica con una tendencia a la leucopenia. El análisis de orina no demostró nada anormal. El análisis electroforético reveló marcado aumento de las gammaglobulinas (29.6 por ciento). Se le dieron varios antibióticos, sin efecto. En cambio la terapéutica con esteroides produjo la normalización rápida de la temperatura y de la V.S.G. Después de dada de alta en el hospital, fué mejorando progresivamente aunque la enferma continuó subfebril hasta el otoño de 1955. Entonces notó que las falanges terminales de los dedos, particularmente en la mano izquierda, se le ponían primero moradas y luego blancas cada vez que las exponía al frío, aunque sin dolores ni parestesias en los dedos. Empezó a padecer de fatiga y dolores intensos en el tórax y en el cuello cada vez que hacía movimientos. Las articulaciones de la otra mano sufrían menos trastornos. Padecía vahídos ortostáticos transitorios. Cuando la enferma hizo llamar la atención sobre estos síntomas, en febrero de 1955, no se observaba pulso en ninguno de los dos lados (pulso radial) ni era posible medir la presión en los brazos. La V.S.G. era de 65 mm. En la base del corazón se oía un corto y fuerte soplo sistólico, irradiado hacia arriba al cuello y ambas arterias subclavias. Los roentgenogramas torácicos mostraban escoliosis de convexidad derecha, cifosis intensa y espondilosis benigna.

Resumen: Mujer soltera, nacida en 1894. Enfermó en 1952, presentando una enfermedad sistémica reumática («colagenosis»), la cual al año adquirió cierta estabilidad a pesar de presentar una cierta elevación en la V.S.G. y en la temperatura y persistencia de dolor en las articulaciones. Tres años y medio después de la aparición de la enfermedad aparecieron en los brazos síntomas de déficit circulatorio y vahídos, fatiga y dolores cervicales. En febrero de 1956 se la diagnosticó de la enfermedad sin pulso. Un examen roentgenográfico reveló el completo bloqueo de las arterias subclavias. La enfermedad se considera como arteritis reumática braquiocéfálica.

DISCUSIÓN

El síndrome del arco aórtico (MARTORELL y FABRÉ y ROSS y Mc. KUSICK) es una entidad clínica que comprende procesos vasculares que afectan a uno o más de los grandes troncos que arrancan del arco aórtico. Produce síntomas

isquémicos en la mitad superior del cuerpo, por lo común trastornos de la circulación cerebral y dolor en los brazos afectados.

Las causas más comunes de la obliteración de los troncos del arco aórtico aparentemente son: 1) anomalías vasculares congénitas, incluyendo la coartación de la aorta; 2) arteriosclerosis obliterante; 3) tromboangeítis obliterante (enfermedad de Winiwarter-Buerger); 4) embolismo arterial; 5) poliarteritis nudosa; 6) pseudoxantoma elástico; 7) procesos compresivos o estenosantes; 8) aneurisma de origen varic, por ejemplo, lúes; 9) arteritis de origen desconocido —síndrome de Takayashu o enfermedad sin pulso. Este síndrome es más frecuente en mujeres y va siempre acompañado de elevación de la V.S.G., taquicardia y, como regla, fiebre.

Parece importante definir y reservar el término de enfermedad de Takayashu para una forma especial de síndrome del arco aórtico, caracterizado por presentar fiebre y V.S.G. elevada y ausencia o disminución de pulso en los vasos afectados. Aunque la mayor parte de nuestro material clínico consiste en casos con síntomas semejantes con los del síndrome de Takayashu es de importancia valorar las otras causas del síndrome del arco aórtico que pueden presentar un cuadro clínico muy similar.

TOMÁS ALONSO

*·SINDROME DE OBLITERACION DE LOS TRONCOS SUPRAAORTICOS.
SINDROME DE MARTORELL-FABRE.* — ROCA ROCA, FRANCISCO. «Ciclo de Conferencias Médicas». Beneficencia Municipal de Málaga (Hospital Noble). Curso **1956-1957**.

Dos son los motivos que me hacen exponer a vuestra consideración este tema: El primero, su escasez; son en España cinco los casos publicados, éste incluido, y en el extranjero la recopilación de CACAMISE y WITMANN en 1952 recoge 58 casos en el Japón y el suyo, primero que se publica en los Estados Unidos. El segundo, lo proteiforme de su cuadro, por el que puede llegar tanto al internista como al cirujano o a diversos especialistas, y finalmente llegarnos como una urgencia a una Casa de Socorro en las que prestamos nuestros servicios.

Hagamos un poco de historia.

BROADBENT, en 1871, da a conocer el primer caso de ausencia bilateral del pulso en ambas radiales. En 1908, TAKAYASHU presenta ante la Sociedad de Oftalmología Japonesa varios casos de un síndrome que se manifiesta en mujeres jóvenes, de carácter progresivo e irremediable, caracterizado por la ausencia de pulso en ambas radiales y síntomas de isquemia en la mitad superior del tronco, que atribuye a arteritis reumática de los troncos braquiocefálicos.

El desconocimiento de estos trabajos hace que las publicaciones que siguen vayan enjuiciadas de diversas formas por sus autores, y así, en 1927, RAEDER lo estudia desde el punto de vista oftalmológico; en 1930, ELLIOT, NEVILLE y STONE lo atribuyen a hipersensibilidad carotídea; en 1935, KIRKLIN, en un paciente, como síncope ortostático; en 1936, MARINESCO sale en defensa

de su tesis de la influencia del seno carotídeo en el acceso epiléptico; en 1924, LEWIS y STOCKES analizan un caso y revisan dos, cuya discriminación esperan aclare la necropsia.

En 1944, MARTORELL y FABRÉ, con motivo de un caso personal, revisan la literatura y unifican el síndrome bajo la denominación de *síndrome de obliteración de los troncos supraaórticos*.

En 1946, FRÖVIG describe un caso personal, insistiendo sobre el síndrome en 1951 con una descripción casi idéntica a la de MARTORELL y FABRÉ; en 1952, CACAMISE y WITMANN hacen revisión de 43 casos, y, finalmente, en 1953, en el II Congreso de la Sociedad Internacional de Angiología, celebrado en Lisboa, se le denomina como *Síndrome de Martorell-Fabré*.

La etiología del síndrome que estudiamos es múltiple y puede ser motivado por cualquier proceso obliterante de los grandes troncos arteriales que nacen del cayado aórtico, el tronco braquiocéfálico derecho y las arterias subclavia y carótida izquierdas, ya sean enfermedades arteriales tipo arteritis de BUEGUER, HORTON, periarteritis nodosa, arteritis reumática (TAKAYASHU), alérgica (ASK-UPMAN), ateromas localizados, para los que se ha sospechado la existencia de una cierta predisposición congénita o anomalías de este tipo no confirmadas ni demostradas, aneurismas de la aorta torácica, aneurisma disecante, embolias, traumatismos intensos torácicos y tumores mediastínicos altos.

De otro lado, de los procesos orgánicos arteriales enumerados, puede ser su origen sólo de tipo funcional por cortocircuito arterio-vena, que al derivar la sangre en la base del cuello determina una isquemia semejante a una ligadura arterial distal.

La sintomatología viene determinada por la falta de riego que existe en la mitad superior del cuerpo y por las características que la modificación de los vasos imprime en la corriente sanguínea con sus correspondientes repercusiones acústicas y oscilográficas.

No existe cronología en la aparición de los síntomas, ya que está supeditada a la extensión y localización de la lesión y al estado en que se encuentran los vasos en el momento de producirse ésta.

En la piel de la cara y mucosa de la boca aparecen manchas oscuras e irregulares en su forma y distribución.

La mucosa de la encía se inflama e infecta, hace su presentación la piorrea alveolar, que a la larga ocasiona la caída de los dientes; los músculos faciales se atrofian, y este conjunto hace que el paciente semeje tener más edad.

En períodos más avanzados, las radiografías muestran una mayor o menor descalcificación de los huesos de la cara.

Se quejan los enfermos de la percepción de borrosidades o nubosidades y, en grado más avanzado, de crisis de amaurosis, después de las cuales pueden recuperar totalmente la visión o asistir a una pérdida de parte de la misma que conduce a la ceguera progresiva de uno o de ambos ojos. Hay cierto grado de atrofia del iris y en períodos tardíos opacificaciones del cristalino. La exploración del fondo de ojo pone de manifiesto atrofia del nervio

óptico y la existencia de anastomosis arteriovenosas peripapilares, que se han descrito como típicas de este síndrome.

En las fosas nasales se han descrito ulceraciones de la mucosa, destrucción parcial de los cornetes y perforaciones del tabique.

Sienten estos enfermos dolores imprecisos en el cuero cabelludo y músculos de la nuca y de los músculos masticadores tras la masticación de los alimentos, que revisten las características de una claudicación intermitente de estos músculos, así como es posible que experimenten crisis de hemimránea, que en nada se puedan diferenciar de una crisis de jaqueca típica.

La primera intervención del médico puede ser, asimismo, motivada por la presentación de una hemiplejía o hemiparesia.

En los miembros superiores es primero la sensación de parestesias, luego la de pesadez y finalmente la claudicación al ejercicio, sobre todo en los movimientos en que los brazos han de estar elevados (afeitado, peinado, etc.), durante los cuales nos manifiesta el paciente que tiene que descansar varias veces.

Para el final he dejado el más característico de todos los síntomas, y que si bien no es el primero en manifestarse, sí es el que con más frecuencia lleva al paciente a la consulta: las crisis de síncope ortostático, que al principio es sólo un mareo o sensación de inestabilidad a la marcha, después sobrevienen los accesos sincopales, con la pérdida brusca de la conciencia y de la estabilidad, con caída al suelo y acompañado o no de accesos convulsivos epileptiformes, cuyas características son: presentarse siempre estando el sujeto con el tronco en posición erecta (sentados o en pie) y tras el ejercicio. Nunca hay emisión de heces ni de orina y jamás se presentan en la cama (por el mejor riego cerebral en el decúbito) y es típica la pronta recuperación en cuanto el paciente toma la posición horizontal, ya por la caída, ya por solicitud de los que le asisten.

EXPLORACIÓN.

El pulso está disminuído o es nulo en las arterias del miembro superior, radial, cubital, humeral, subclavia y axilar, siendo la oscilometría cero o casi cero en brazo y antebrazo.

Hay cierto grado de atrofia muscular en el brazo y antebrazo, pero nunca en la mano.

La compresión del seno carotídeo provoca la aparición del síncope, que por este motivo puede ser causado por prendas que ajusten demasiado el cuello (caso de cuellos de camisas o uniformes apretados).

En las extremidades inferiores se encuentra una oscilometría amplia y ligera hipertensión.

La auscultación de los focos clásicos puede ser normal o propagarse a ellos un soplo continuo con refuerzo sistólico, con o sin «thrill», que se ausculta con la máxima intensidad en una o ambas regiones carotídeas, esternoclavicular, o subclavias, y que si es fuerte puede irradiarse a la región supraescapular, supraclavicular y a las paredes del tórax y abdomen.

Por radioscopia puede hacerse patente cierto grado de dilatación cardíaca.

ca. Es frecuente la existencia de insuficiencia coronaria, visible o no, en el electrocardiograma.

El electroencefalograma mostrará cuál es el hemisferio atrofiado, y nos dará el diagnóstico diferencial con la epilepsia.

LEWIS y SOTCKES han descrito la posibilidad de que se establezca una circulación colateral compensadora de aorta descendente al sistema subclavio, con dilatación y sinuosidades de las arterias intercostales, con la aparición posible de muescas costales semejantes a las que existen en los casos de coartación aórtica; la hemodinámica en estos casos sería semejante en la mitad superior del organismo a la que existe en la inferior en los casos de coartación aórtica, por lo que algunos han descrito el síndrome que tratamos como *coartación aórtica invertida*.

DA COSTA y colaboradores defienden la posibilidad del diagnóstico precoz de obliteración arterial subclavia, precediendo al desarrollo ulterior de todo el síndrome, por lo que aconsejan la exploración sistemática en todo enfermo sospechoso de oscilometría y soplos ya descritos, que sería lo primero en aparecer.

FRÖVIG y LÖKEN, mediante angiografía cerebral, han comprobado el perfecto relleno de los vasos cerebrales, y no ha sido posible demostrar la presencia de lesiones histológicas en el cerebro de estos pacientes, cosas que vienen a demostrar que los síntomas cerebrales, más que por isquemia, son vasomotores funcionales, de donde se infiere su posible presentación anterior a la obliteración carotídea.

La evolución es progresiva y fatal; al progresivo estado de desnutrición sigue el caquéctico final, si no sucumben a un proceso de tipo intercurrente o a un accidente cerebral o coronario. En individuos jóvenes el desarrollo de la circulación colateral puede hacer que, tras años de reposo en cama, llegue el día en que puedan levantarse de la misma sin la aparición de los síncope.

Al considerar el capítulo de la terapéutica, nos colma el desaliento. Lo ideal sería la ablación de los troncos y la reposición de los mismos mediante injertos vasculares; fácil es comprender la dificultad que encierra este tipo de intervención en las ramas carotídeas.

Puede hacerse terapéutica específica en los casos de lúes y arteritis reumática.

Es ineficaz todo tipo de intervenciones sobre el simpático, tanto del tipo infiltración como de la ablación quirúrgica.

Se alcanzan mejoras con el empleo de simpaticomiméticos y extractos corticales suprarrenales.

En los casos de ateroma utilizaremos los modernos preparados antiolesterinémicos, derivados del ácido feniletilacético, anticoagulantes a dosis angiotróficas y de las sustancias que actúan sobre el metabolismo de los lípidos (metionina, colina, inositol).

Es seguro que el reposo en cama evita las crisis sincopales al aumentar el riego cerebral, y que nunca debemos usar vasodilatadores, que más que beneficiar perjudicarán a nuestro enfermo.

La *historia clínica* de nuestro enfermo, es la que sigue: J. C. F., de cincuenta y seis años de edad, casado, natural de Málaga, y sin antecedentes

personales ni familiares de interés. Lo vemos por primera vez el 23 de enero de 1956.

Nos consulta porque desde hace unos dos años nota tirantez en la región posterior del cuello, con dolor en esa zona, a los movimientos de rotación de la cabeza, y que se irradia por ambas extremidades superiores hasta las manos. Estas molestias se le acentúan en la cama (no habiéndose fijado si en ellas influye el tener la cabeza más o menos elevada), despertándose durante la noche una o dos veces con parestesias en una u otra extremidad superior. Durante el día se le presentan zonas de parestesia solamente en la extremidad distal de los dedos.

Desde hace diez o doce años nota cuando anda unas zonas simétricas de parestesia con sensación de calor, hormigueo y pinchazos en la cara externa de ambos muslos, delimitables por el enfermo con toda precisión. Desde hace tres o cuatro años, calambres nocturnos intensos en ambas extremidades inferiores y a la rotación del tórax en los espacios intercostales.

Desde hace unos dos años, gran cansancio muscular en ambos brazos cuando hace con ellos ejercicio al peinarse y afeitarse, durante cuyo tiempo ha de descansar varias veces «porque no puede con los brazos». Astenia general. Siente mucho frío.

Desde hace año y medio, unas veces en un ojo y otras en el otro, nota como una nube y otras pérdida momentánea de la visión, sensación de inestabilidad en la marcha y algún mareo en los movimientos de cabeza.

Recuerda que hace dos años su tensión arterial máxima era de 140 en la extremidad superior y que el pulso se palpaba perfectamente en ambas radiales.

Exploración. — Asténico, con buen estado de nutrición, pupilas isocóricas que reaccionan bien a la luz y a la acomodación, tinte oscuro de la piel de la cara. Boca: dentadura bien cuidada, apreciándose manchas oscuras irregulares y asimétricas en la mucosa gingival y cara interna de las mejillas.

Auscultación pulmonar normal. Soplo sistólico en ambas regiones infraclaviculares próximo a esternón, más intenso en lado izquierdo e irradiado a focos clásicos de auscultación de la base del corazón.

Radioscopia de tórax, normal; silueta cardíaca, normal; aorta, densa, desenrollada con porreta aórtica, visible la descendente.

Nada anomal por palpación abdominal.

Reflejos patelares normales. Romberg, negativo.

No se percibe el pulso radial, cubital ni carotídeo en los lados derecho e izquierdo.

Oscilometría, prácticamente nula en ambos brazos, con 1/4 en 7 en brazo derecho y en 10 en el izquierdo, dejando de percibirse las oscilaciones en 5 en el lado derecho y en 6 en el izquierdo. En extremidades inferiores, T.A. 150 Mx. 90 Mn.; oscilometría, 2 en ambas.

E.C.G., bloque incompleto de rama derecha, con alargamiento de Q-T (Q-T de 0'36 seg. para un R-R de 0'62 seg.; lo normal 0'35 seg.).

Radiografía de columna vertebral cervical (informe radiológico doctor MARTÍ): «Espondiloartrosis inicial de columna cervical; pequeñas costillas

cervicales que no pueden ser la causa de las molestias; pequeña descalcificación ósea.»

Datos complementarios: Orina, con densidad de 1.022; albúmina, trazas, sin elementos anormales; sedimentos, con algún que otro hematíe.

Urea en sangre, 0'41 g.; glicemia, 0'97 g.

Rojos, 6.080.000; Hb, 120 %; Vgl., 1; V. de S., 3 mm. a la hora.

Leucocitos, 10.800; linfocitos, 53; monocitos, 7; transición, 0; neutrófilos, 40; eosinófilos, 0.

Diagnóstico: Artrosis cervical, probablemente lumbar, con síntomas radiculares. Síndrome de obliteración de los troncos supraaórticos.

Se le dispone un plan de alimentación pobre en colessterina, y como terapéutica fundamental, altesona, y que vuelva al mes.

Lo volvemos a ver el 25-II-56, en que nos manifiesta que le persiste la sensación de mareo durante la marcha, que le dura unos segundos, y que esto le repite varias veces al día; y que cinco días antes del día en que lo vemos, esta sensación fué más intensa y persistente. Sólo un día ha tenido la nube en el ojo derecho. Subjetivamente está muy mejorado; mucha menos astenia, menos dolor muscular en los hombros y han disminuído mucho las parestesias de la cara externa de ambos muslos, que no aparecen ni con la marcha prolongada. Ha engordado 1.100 g. La exploración es igual al primer día, y los datos de sangre y orina, análogos; disponiéndosele que tome un preparado del ácido feniletilacético durante un mes. Vuelve a los tres, normalizada la cifra de rojos y hemoglobina, y estacionado su síndrome se le aconseja que siga con el preparado de ácido feniletilacético y extracto suprarrenales, y no le volvemos a ver hasta pasados seis meses, en que nos manifiesta que durante un viaje que ha hecho a Madrid ha sufrido allí el primer síncope ortostático, del que se recuperó prontamente al caer al suelo.

Se trata, pues, de un caso de *síndrome de Martorell-Fabré*, cuyo interés estriba, en primer lugar, en tratarse de un enfermo con esta poco frecuente sintomatología y, ya considerado en este grupo sindrómico, el de que sea precisamente un varón de cincuenta y seis años, puesto que es más frecuente entre mujeres y, dentro del sexo femenino, en mujeres jóvenes; esto era una de las características que ya hacía resaltar TAKAYASHU en su comunicación, y que desde entonces se sigue apreciando, por ejemplo, en la revisión de GOTSEGEN y SZAN: de 24 casos, 22 eran mujeres, y de ellas sólo dos sobrepasaban los cuarenta y cinco años.

Intentar hacerlos una exposición de diagnóstico diferencial, que habría de ser poco menos que síntoma a síntoma, sería exhaustivo, y no conseguiría otra cosa que cansaros, y este no es mi propósito, sino el llamaros la atención hacia este síndrome, que quizá por ser poco conocido se descubra menos veces de las que existe en realidad.

Encasillar nuestro caso dentro de una etiología es prácticamente imposible. Descartamos los procesos tumorales mediastínicos y aneurismáticos aórticos por no percibirse nada a radioscopia en este sentido; y lo traumático y luético, por la falta de antecedentes y negatividad de las pruebas de laboratorio.

Creemos que se trate de un proceso ateromatoso por su evolución lenta, edad del enfermo y signos de afectación coronaria.

Nos queda, finalmente, el gran grupo de las arteritis trombosantes, cuya evolución histopatológica es en todas semejante; periarteritis inicial con infiltración de células redondas en la adventicia y de células gigantes en la media, proliferación secundaria de la íntima con evolución intravascular de trombosis, ulterior organización del trombo y recanalización del mismo y reacción fibroide en las paredes vasculares de tejido cicatrizal, con fusión de las tres capas: íntima, media y adventicia, formando una cicatriz conjuntiva más o menos compacta. Diferencia, por tanto, a estos procesos sólo su distinta evolución clínica, quizá motivada sólo por las distintas condiciones en que la enfermedad aparece y del terreno en que asiente; como en nuestro caso no hay ningún signo clínico que nos haga poder inclinarnos hacia una u otra, sospechamos que no se trate de una de ellas, aunque sin poder decirlo con exactitud, ya que por otro lado, y en razón de lo expuesto de su histo-evolución, nada nos puede aclarar el laboratorio.

Coincidimos en que los esteroides corticales no han tenido efecto alguno sobre el síndrome con lo relatado en otras publicaciones, habiendo notado en nuestro paciente mejoría sólo en los síntomas derivados de su espondiloartritis (braquialgia parestésica nocturna y parestesias en cara externa de los muslos y región intercostal).

Y para acabar, queridos compañeros, haceros incapié en la posibilidad del diagnóstico precoz, por si con las nuevas medicaciones a nuestro alcance pudiéramos, si no curar, al menos retardar la evolución, recordándoos que lo más llamativo del síndrome lo constituye el síncope ortostático, los trastornos oculares y la falta o disminución del pulso en las extremidades superiores.

TOMÁS ALONSO

ARTERIAS

COMPLICACIONES DE LA LUXACION TRAUMATICA DE LA ARTICULACION DE LA RODILLA. — DE LA SIERRA, LUIS y BEDÍA, EMILIO.
«Cirugía del Aparato Locomotor», vol. VII, fasc. 1.º, pág. 93; **enero 1950.**

Este trabajo corresponde a la Comunicación presentada por los autores a las Primeras Jornadas Ortopédicas de la Sociedad Española de Cirugía Ortopédica y Traumatología, celebradas en Bilbao en julio de 1949. Prescindimos en este extracto de cuanto no tenga relación con el problema vascular.

Se presenta un caso de luxación anterior de la rodilla derecha, que dió lugar a una gangrena de la pierna a pesar de ser tratado apenas ingresó en el Servicio con la reducción inmediata y la administración de acetilcolina y anestésicos repetidos del simpático lumbar. Ingresó a las 26 horas del traumatismo. Amputado a los 14 días, sucedió tétanos por material de sutura. Exitus.

Las luxaciones completas de la rodilla son raras, siendo las más frecuentes las anteriores (40 %). Estas y las posteriores dan lugar en mayor proporción a complicaciones vasculonerviosas, por lo común de graves consecuencias, afectándose en particular los vasos poplíteos.

En el caso citado en este trabajo estos vasos estuvieron comprimidos 26 horas. En otros casos se produce un desgarró y abarquillamiento del paquete poplíteo, dando lugar a la formación de un trombo que terminará por ocluir del todo la luz vascular. Este fenómeno explica gangrenas tardías en una pierna luxada y reducida. Otras veces a partir de una pequeña lesión arterial puede desarrollarse un aneurisma.

Las lesiones nerviosas van desde una simple contusión hasta el arrancamiento del ciático. Son de difícil recuperación.

El diagnóstico de la luxación de rodilla es fácil. Buscaremos siempre y pronto, además, las posibles complicaciones de orden vascular y nervioso.

La mejor terapéutica es la reducción inmediata. Si pasado un corto lapso después de ésta, observamos que el latido arterial en la pedia y en la tibial posterior no se ha recuperado, deberemos ir en busca de los vasos poplíteos y ver en qué situación se encuentran. Pueden estar pinzados o acodados, o bien, haber sufrido desgarró parcial o rotura completa, o existir un trombo que obstruye la luz del vaso. De tratarse de un acodamiento, liberaremos el vaso; si sospechamos un trombo, incidiremos el vaso longitudinalmente, extraeremos el trombo y suturaremos de nuevo; si se trata de un desgarró pequeño y longitudinal, lo suturaremos con cuidado; pero, si el vaso está seccionado, no es posible su sutura con los medios que hoy poseemos, y aunque pudiéramos efectuarla, la trombosis y el fracaso serían la regla. Debemos decidirnos por la ligadura de la arteria y también de la vena, esté o no rota esta última. Esta grave complicación vascular irá seguida de modo sistemático de la gangrena, y en consecuencia se tendrá que amputar. En los pacientes de edad avanzada es mejor, en estos casos, amputar el miembro por encima de la rodilla lo antes posible; en los jóvenes bien constituídos, vale más esperar a la delimitación de la zona isquémica, con el objeto de ver si logramos salvar el tercio superior de la pierna.

Una vez reducida la luxación, se colocará un escayolado desde la base de los dedos a la cadera, con la rodilla en ligera flexión, salvo si la luxación ha sido posterior; vigilando con esmero la circulación del pie, para suprimir en seguida el vendaje de yeso si vemos que dicha circulación empeora.

El pronóstico para la vida es bueno en los casos no complicados. Si hay rotura de la arteria poplíteo, la gangrena sucede en el 35-40 % de los casos si se práctica la ligadura, y mayor ni no se efectúa.

Los autores llegan a las siguientes conclusiones:

a) La luxación completa de la articulación de la rodilla es una lesión muy poco frecuente; las luxaciones anteriores son la variedad más común. Pero es raro el hecho de que la luxación se dé simplemente en una sola dirección; casi siempre hay una combinación del desplazamiento en dos sentidos, aunque predomine uno de ellos.

b) Las luxaciones no complicadas son de ordinario fáciles de reducir, y esta reducción debe ser efectuada lo antes posible; emplearemos en pri-

mer lugar los métodos incruentos, manteniendo la rodilla inmovilizada durante ocho o doce semanas como término medio.

c) Pueden ocurrir complicaciones graves que necesiten una reducción a cielo abierto, precisando en algunos casos la ligadura de los vasos sanguíneos y aún la amputación (CONWELL, H. E. y ALLDREDGE, R. H.). Pero debemos saber esperar en aquellos casos donde es posible que se establezca una circulación suplementaria, porque el hecho de conservar un muñón de pierna supone una menor incapacidad al permitir el posterior uso de una prótesis movable activamente.

d) No somos partidarios de la reducción operatoria sistemática con la intención de reparar los ligamentos cruzados, cápsula, etc., porque esto no representa a la postre ningún beneficio.

e) El desarrollo muscular de muslo y pierna es altamente importante para mantener después una función completa de rodilla, y debemos esforzarnos desde el primer momento en conseguir este objetivo.

ALBERTO MARTORELL

TRATAMIENTO DE LOS PACIENTES CON SINDROME DEL DESFILADERO CERVICODORSAL (*Treatment of patients with cervicodorsal syndrome*). — NELSON, PAUL A. «J. A. M. A.», vol. 163, núm. 17, página 1.570; **abril 1957**.

El mecanismo de compresión o tensión de las estructuras neurovasculares comprendidas en el desfiladero cervicodorsal es es muy variable y por ello ha recibido diferentes nombres, como: síndrome del escaleno anterior, síndrome de la costilla cervical, síndrome subcoracoideo o del pectoral menor (llamado también síndrome de hiperabducción), síndrome costoclavicular, síndrome de la primera costilla torácica y braquialgia estática parésica.

Pero como a menudo es difícil determinar el mecanismo específico, se prefiere en general en nombre de «Síndrome del desfiladero cervicodorsal o síndrome neurovascular.»

CUADRO CLÍNICO.

Las molestias pueden ser leves, moderadas o graves.

Molestias leves: Es el cuadro que vemos con mayor frecuencia, con dolor, entumecimiento, frialdad, hormigueos, debilidad muscular, rigidez o tirantez en la región cubital de la mano y que puede irradiarse a antebrazo, tórax y cuello.

Molestias moderadas: A lo anterior se añaden cambios de coloración, palidez, cianosis, aumento de la sudoración.

Molestias graves: Con pérdida de la sensibilidad, atrofia muscular, dolores en la punta de los dedos.

Exploración. Historia detallada: Examen físico especialmente de la posición de los hombros, cifosis o escoliosis, atrofia muscular, limitación de movimientos, pérdida de sensibilidad.

Maniobras especiales: Presión hacia abajo sobre el vértice pulmonar. Tracción hacia arriba de la barbilla y occipucio.

Maniobra de hiperabducción: Elevando lateralmente el brazo más allá de 90°.

Depresión forzada del cinturón del hombro tirando del brazo hacia abajo.

Máxima retracción del cinturón escapular tirando del brazo hacia atrás.

Prueba de Adson: Manteniendo el tórax en inspiración profunda se hiperextiende ligeramente la nuca con la cabeza vuelta hacia el lado afecto.

Prueba de Allen: Manteniendo la cabeza en rotación hacia el lado sano y elevando el brazo lateralmente hasta 90° con rotación externa y el codo flexionado en ángulo recto.

Estas maniobras no deben ser sobrestimadas, pero si desaparece el pulso radial y se reproducen las molestias pueden darse como positivas.

Deben obtenerse radiografías de tórax, columna vertebral y hombro.

Hemoglobina, contaje y fórmula leucocitaria, velocidad de sedimentación, serología y análisis de orina. En ocasiones electrocardiograma, electrograma y examen de líquido cefalorraquídeo.

DIAGNÓSTICO DIFERENCIAL.

Osteoartritis de la columna cervical: Como los osteofitos son comunes en las personas viejas no deben atribuirse todas las molestias a los hallazgos radiográficos, pues pueden ser pura coincidencia.

Generalmente hay un dolor moderado que empieza en la nuca y se irradia a brazo hasta la muñeca y dedos. El examen físico puede revelar limitación del movimiento de la nuca, contractura muscular e hipersensibilidad en la región cervical posterior. La presión sobre el vértice pulmonar aumenta frecuentemente las molestias y en cambio la tracción hacia arriba de la barbilla y occipucio puede aliviarlas.

Hernia de disco: Generalmente el dolor es intenso, como de cuchillo, e irradiado de nuca a extremidad superior. Los movimientos, tos o esfuerzos intensifican los dolores, por lo que el paciente mantiene rígida la nuca y se resiste a su movilización. Generalmente hay abolición de reflejos, pérdida de la sensibilidad y atrofia muscular, los cuales son hallazgos raros en la osteoartritis. En las radiografías se aprecia pinzamiento de uno o más espacios intervertebrales, pérdida de la curva lordótica normal y trastornos osteoartóricos.

Estados de ansiedad con fibrositis, mialgias, dolores neuromusculares. Cuando se mantiene la contracción de un músculo por un tiempo prolongado se interfiere la nutrición de las fibras musculares produciendo dolor isquémico, edema y adherencias entre las fibras. Estas adherencias privan después que el músculo se relaje a su longitud normal. El dolor producido por estos estados de ansiedad es una molestia obtusa, moderada, más acentuada al terminar el día y agravada por la fatiga, tensión emocional y tiempo desapacible.

Al levantarse por la mañana puede notar tirantez, que va desapareciendo al avanzar el día. Estos estados de ansiedad pueden acompañar a síndromes orgánicos (osteoartritis, neoplasia, síndrome del desfiladero cervicodorsal) y por ello no puede hacerse el diagnóstico de simple tensión miálgica, fibrositis o dolor neuromuscular sin eliminar las demás causas posibles.

Comprensión del nervio mediano en el túnel del metacarpo:

La hipoestesia y las molestias afectan al territorio del mediano en la mano.

La extrema flexión de la muñeca durante 60 segundos reproduce los trastornos (Prueba positiva de flexión de muñeca).

La ligera percusión sobre el nervio mediano en la muñeca produce una sensación de hormigueo en la mano (signo de Tinel positivo).

La decompresión del nervio mediano por sección del ligamento transversal del carpo es definitiva en estos casos.

Enfermedades diversas: Artritis reumatoidea, enfermedad de Raynaud, tromboangeítis obliterante, periartritis, síndrome de hombro-mano, epicondilitis, tumor de «pancoasts», trauma del plexo braquial, neuritis periférica, herpes zoster, parálisis del suero, siringomielia, atrofia muscular progresiva.

Factores etiológicos: Parece más frecuente en mujeres por debilidad de los hombros, en edad adulta entre 20 y 40 años; porque los trastornos posturales y ocupacionales han tenido tiempo suficiente de producirse.

Anomalías congénitas por costilla cervical, apófisis transversa de la séptima cervical muy larga, deformación de la clavícula o primera costilla torácica, escoliosis cervicodorsal, bandas fibrosas, anomalías de desarrollo del plexo braquial, anomalías de los vasos.

Factores profesionales y posturales: Caída de hombros, cifosis dorsal, pérdida del tono muscular por falta de ejercicio, dormir con los brazos elevados, leer el periódico abierto con los brazos extendidos, escribir en la pizarra, conducir automóvil, reparar un auto por la parte inferior, tender ropa. Falsa posición de los brazos en las operaciones quirúrgicas. Pintores, peluqueros, albañiles. Llevar maletas o carretillas pesadas, impedimenta militar que produce retracción de los hombros hacia atrás durante las marchas.

Cuadros clínicos.

Síndrome de la costilla cervical: Se presenta la costilla cervical en 6 de cada 1.000 personas, pero muchas no dan molestias. El diagnóstico se hace por la historia, los síntomas físicos y la visualización radiográfica.

Síndrome del escaleno anterior: Puede existir hipersensibilidad en la base del cuello. Puede palparse el músculo hipertrofiado. Puede dar la prueba de Adson positiva con desaparición del pulso radial.

Debe tenerse en cuenta, como señala EATON, que quizá muchas de estas hipertrofias son secundarias a artritis o hernia de disco.

Síndrome del pectoral menor o subcoracoideo: Cuando se coloca el brazo en hiperabducción se comprime el paquete vasculonervioso al pasar por

debajo del pectoral menor y apófisis coracoides. Se reproducen las molestias y desaparece el pulso al elevar el brazo por encima de los 90°.

Síndrome costoclavicular: Retracción forzada de los hombros hacia atrás en los soldados que llevan impedimenta, cargadores, etc., produciendo la compresión del paquete vasculonervioso entre la clavícula y la primera costilla.

Causas diversas: Anomalías de la primera costilla torácica. Banda fibrosa en borde anterior del escaleno medio. Apófisis transversa de la séptima cervical muy alargada, inserción bifida del escaleno medio, anomalías de las arterias, pellizcamiento de la arteria axilar entre las ramas del nervio mediano, anomalías de origen del plexo braquial.

Braquialgia estática parestésica, descrita por WARTENBERG en mujeres de más de 40 años con parestesias y rigidez de las manos que se producen durante la noche.

Tratamiento.

Durante muchos años han prevalecido los tratamientos quirúrgicos y se han practicado diversas operaciones: Extirpación de la costilla cervical, de la porción media de la clavícula, del escaleno anterior, etc., pero desgraciadamente en muchos casos se ha cosechado un fracaso.

Estos fracasos se han atribuido a la diversidad de causas etiológicas que puede producir el síndrome y a que se trata muchas veces de pacientes con fondo neurótico. Por ello se ha aconsejado no operar a mujeres con estado de depresión, fatiga o decaimiento, sin antes probar un tratamiento médico.

Debe ser hecha una terapéutica más conservadora reservándose la cirugía para los casos en que fracasa el tratamiento médico.

Debe realizarse de 3 a 12 semanas de terapéutica física. Se realizan los ejercicios físicos de rotación de la cabeza, movimientos de hombros, etc. contrayéndolos en su desarrollo por lo menos dos veces al día. Aplicación de calor radiante durante 30 minutos. Masaje por percusión y amasamiento en la nuca y parte superior dorsal, a fin de relajar la contractura y aliviar el dolor. Los ejercicios deben fortalecer los músculos elevadores del hombro (trapecios vertebrales y romboides). Mantener los hombros en posición neutra (no demasiado alta ni baja, no demasiado anterior ni posterior, ni sea en el justo medio).

Debe asegurarse al paciente que no es fácil que la lesión progrese ni cause serios trastornos. Debe evitar las posiciones que agravan las molestias, como el dormir con los brazos altos, sujetándolos si es preciso con una venda al pie de la cama o cosiendo la manga a la chaqueta del pijama.

Si es profesional, debe pensar en cambiar de oficio.

Con este tratamiento conservador se obtienen grandes mejoras. En 55 pacientes seguidos por PÉRT sólo dos empeoraron con el tratamiento, los demás mejoraron rápidamente entre las 4 y 12 semanas.

Con un tratamiento conservador raramente es necesaria la cirugía.

EMBOLECTOMIA ARTERIAL REPETIDA (*Repeated arterial embolectomy*). — REYNOLDS, GEORGE E. y CHEEK, J. HAROLD. «Surgery», vol. 39, núm. 4, pág. 669; **abril 1956**.

El objeto del artículo es presentar un caso de triple embolectomía sucesiva en un paciente de edad avanzada y destacar que incluso con terapéutica anticoagulante pueden originarse embolias repetidas.

Hombre de 72 años internado en 10 de agosto de 1953, con hemoptisis. En 27 de julio anterior había tenido un desmayo que duró dos o tres minutos. Al recuperar la conciencia se quejó de dolor intenso en ambos hombros, irradiado a brazos. Náuseas y vómitos. No existía verdadera parálisis, pero no podía mover el brazo a causa del dolor. No se encontró anormalidad cardíaca, de pulmones ni de presión arterial. Tos seca y temperaturas de 39°. Una semana después intenso ataque de tos seguido de hemoptisis. Continuó con dolor en hombro, mal estado general y hemoptisis hasta el momento del ingreso.

Examen: Temperatura de 37° 8. Estertores en ambas bases pulmonares con una área de matidez en base derecha y frotos pleurales. Corazón normal a la auscultación y percusión. Algo de debilidad en la mano izquierda. Pie derecho frío y ligeramente cianótico, con signo de Homans positivo en la pantorrilla, pero todos los pulsos periféricos estaban presentes.

Infarto pulmonar a rayos X con derrame pleural en vías de reabsorción. Durante tres días episodios de palidez, sudores e hipotensión, que hacían temer por la vida del paciente, interpretados como pequeñas embolias recurrentes. Se encontró ligero edema de pie derecho e hipersensibilidad en la pantorrilla. Pensando en una flebotrombosis embolígena se ligaron las dos venas femorales bajo anestesia local. Se ligó la femoral común en la derecha y la femoral superficial en la izquierda.

Se administró heparina intramuscular y se practicaron infiltraciones simpáticas lumbares repetidas.

Diez días después de estas ligaduras, cuando había mejorado mucho el estado general y la temperatura, vuelto a la normalidad se produce el primer episodio embólico arterial. Dolor súbito en la extremidad inferior derecha, palidez, frialdad, anestesia e impotencia funcional de tibiotalar con desaparición de pulso por debajo de la femoral. No mejoró con infiltración lumbar, siendo operado a las seis horas con el diagnóstico de embolia femoral derecha.

Bajo anestesia local se incide verticalmente en triángulo de Scarpa por fuera de la incisión practicada poco antes para ligar la vena. Se descubre la bifurcación femoral y se practica arteriotomía transversal de femoral superficial a 4 cm. por debajo de la bifurcación, extrayendo un trombo bien organizado de uno a dos cm. de longitud. Sutura con seda 5-0 y se inyectaron 5 mg. de heparina proximal y distal. Reparición de pulso en la pedia inmediatamente, con recuperación rápida de la extremidad. Se colocó de nuevo bajo heparina intramuscular y antibióticos.

A los cuatro días, cuando el curso ya era satisfactorio, nueva embolia en la misma pierna con desaparición de pulso por debajo de la bifurcación fe-

moral. Se reinterviene a las cuatro horas dudando entre una trombosis en el punto de la sutura o un nuevo émbolo.

Bajo anestesia local se opera de nuevo y se encuentra un nuevo émbolo en bifurcación femoral de 2 a 4 cm. de longitud bien organizado y no adherido a la pared que se extrae por arteriotomía de femoral superficial a 2 ó 3 cm. por debajo de la sutura anterior. Reparación del pulso y recuperación rápida de la pierna. Se continuó con heparina intramuscular y antibióticos.

Cuatro días más tarde, nuevo episodio de dolor intenso, frialdad, anestesia e impotencia funcional en la pierna derecha con ausencia de pulso periférico en ambas extremidades inferiores. Se pensó en embolia de bifurcación aórtica, pero a las tres horas, al llegar al quirófano, se encontró pulso en la femoral izquierda por lo que se pensó en un desplazamiento del émbolo a la íliaca izquierda.

Bajo anestesia general se reinterviene practicando incisión transversa por debajo del ombligo, descubriendo retroperitonealmente la íliaca primitiva derecha. Se controló la hemorragia en aorta, íliaca derecha e izquierda por medio de tubos de goma blanda pasados alrededor de los mismos. Se incindió sobre el émbolo localizado en la arteria íliaca primitiva derecha con incisión transversa. La porción distal del émbolo se extendía hasta 6 u 8 cm. dentro de las arterias íliacas externa e interna. Extraídas estas prolongaciones, sangraron de nuevo normalmente los cabos distales.

Reparación de pulso en ambas extremidades inmediatamente de soltar los torniquetes. Se extirparon los dos últimos ganglios del simpático lumbar derecho. Se encontraron en el acto operatorio varias placas de ateroma calcificadas en aorta, pensándose que podían ser el origen de los trombos que se habían desprendido.

En el cuarto día postoperatorio se pasó de heparina intramuscular a dicumarol.

A las tres semanas, curado. Continuó dicumarol durante cuatro meses.

Visto en octubre del 1955, usa medias elásticas en ambas piernas y trabaja en su jardín andando 1,5 kilómetros sin dificultad. Sólo queda un ligero edema en la pierna derecha.

Este caso demuestra que los anticoagulantes no impiden el desprendimiento de nuevas embolias. Desde la primera embolia se dió heparina intramuscular y se empleó también localmente en las embolectomías para evitar la trombosis secundaria.

Los autores consideran que a las pocas horas de la embolectomía ya pueden administrarse sin peligro los anticoagulantes.

JOSÉ VALLS-SERRA

ANEURISMAS

ANEURISMOPLASTIA POR GRAN ANEURISMA AORTICO ABDOMINAL
(*Aneurysmoplasty for a large abdominal aortic aneurysm*). — HILL, LUCIUS D. III; HIPP, EDWARD, R., JR.; ALRICH, MEREDITH, E. «Surgery», vol. 43, núm. 2, pág. 334; **febrero 1958.**

Los aneurismas arteriosclerosos son cada vez más frecuentes. En el tratamiento de estas lesiones se han descrito y utilizado muchos procedimientos. El aumento de la frecuencia de estos aneurismas obliga a conceder cada vez más importancia a todos los métodos aplicables, realizándose un continuo esfuerzo para simplificarlos y para reducir la mortalidad quirúrgica. En estos últimos tiempos, el método que ha llamado más la atención es la resección del aneurisma seguida de injerto, sea homoinjerto, sea un sustituto apropiado como el Orlon, Ivalon u otro material sintético.

Con estos procedimientos los resultados han sido generalmente favorables, pero la suerte final de los injertos es todavía una incógnita, pues su estudio no es suficientemente largo.

Aunque la resección y el injerto parece lo ideal, existen pacientes en los que la operación es peligrosa o inaplicable. Individuos de edad avanzada, pacientes con escaso margen de riesgo, aneurismas que comprenden los vasos renales u otros estratégicos, presentan problemas especiales y deben ser tratados con el método más simple y de más baja mortalidad que prevenga la ruptura del aneurisma. Hasta el momento la resección e injerto en aneurismas no perforados da todavía un 13 por 100 de mortalidad, en manos experimentadas. Para aquellos pacientes con problemas especiales o con escaso margen de riesgo resulta aconsejable la aneurismoplastia. Revisando la literatura no hemos hallado una descripción detallada de la misma o que se refiera a ella.

Presentación de un caso. — Hombre de 55 años. Ingresó en el Hospital de la «University of Virginia» con múltiples dolencias: disnea de esfuerzo, vómitos, pérdida de peso y sensación de que el corazón le hubiera caído en el abdomen. La exploración nos reveló una trombosis de la vena central de la retina derecha, hipertensión de 200/110, arteriosclerosis generalizada, enfisema pulmonar y una masa abdominal pulsátil y muy grande que hacía suponer un aneurisma gigantesco. Los angiogramas confirmaron el aneurisma, que se extendía por arriba hasta englobar la base de las renales. El laboratorio dio un hemograma y un análisis de orina normales.

A pesar de que este caso parecía en extremo desfavorable, creímos merecía una exploración, dado el mal pronóstico y la relativa juventud del paciente. El 6-III-54 fue operado. Incisión paramedial izquierda. El aneurisma ocupaba por entero la región de la bifurcación, envolviéndola, alcanzando por arriba casi la mesentérica superior. Comprendía la bifurcación aórtica, que estaba bastante ensanchada, y los orificios de ambas ilíacas. Los vasos renales parecían hallarse fuera de la parte superior del aneurisma. Se expuso en su totalidad la aorta abdominal, por separación del colon izquierdo al lado derecho del aneurisma, secionando la mesentérica inferior. La vena

mesentérica inferior fué separada hacia el lado derecho junto con el colon izquierdo. La vena renal izquierda fué llevada tirante hacia la parte superior del aneurisma. Tras cierta disección, el dedo del operador pudo pasar alrededor de la aorta, por debajo de la arteria renal. Se colocó una cinta umbilical alrededor del aneurisma, inmediatamente distal a los vasos renales, y un torniquete sobre este punto de la aorta. Se colocaron «clamps» en los vasos ilíacos y en la aorta superior. Abierta la aorta se evacuó de ella un grueso y macizo trombo, hasta dejarla limpia. La pared posterior del aneurisma estaba muy adherida a la vena cava en toda su longitud e igualmente a las venas ilíacas en su parte inferior. Después de vaciado el aneurisma se intentó suturar en el interior del mismo un homoinjerto, con la idea de producir un suave revestimiento con las paredes restantes del aneurisma que lo abrazaran. Sin embargo, como la pared del aneurisma era tan friable en su parte superior, la sutura no hubiera aguantado y se quitó el injerto. Se resecó parte de la porción anterior, adelgazada, del aneurisma y se suturó el colgajo residual del lado izquierdo a la parte posterior derecha del interior de la aorta, hasta darle un calibre aproximadamente normal. El colgajo derecho se aplicó sobre el anterior y suturado ajustadamente a la cara posterior izquierda de la aorta. La sutura se efectuó con múltiples puntos sueltos de seda 2-0. Al terminar la aneurismoplastia se quitaron los «clamps», sangrando sólo por dos pequeños puntos que fueron suturados. Apenas hubo hemorragia, la aorta estuvo ocluida un total de 89 minutos. La mayor parte del tiempo se empleó en suturar el injerto. El procedimiento plástico requiere sólo un breve tiempo. Al final el enfermo estaba en buenas condiciones. Se cerró el abdomen. Curso postoperatorio, normal. En el primer día ya se palpaba el pulso en los pies y en los huecos poplíteos. La aorta, en forma de salchicha se pudo palpar desde el primer día sin señales de expansión.

El paciente continuó su vida normal de trabajo, reingresando en el Hospital el 9-1-56 para reparar una herma inguinal derecha. Un examen completo no reveló cambio alguno en las dimensiones de la aorta abdominal. Presentaba excelentes pulsaciones en las femorales, poplíteas, pedias y tibiales posteriores. El enfermo superó una hemorragia con convalecencia normal. En el momento presente continúa su trabajo y se encuentra bien.

DISCUSIÓN

Diversas e importantes consideraciones surgen de este caso y muchas fueron los problemas pre y peroperatorios que se nos presentaron. Primero, hay que resaltar que en la época en que se practicó esta operación no se había intentado la resección de los vasos renales. Cada vez que entraba en consideración, se calificaba de peligrosa.

Los aneurismas abdominales que comprenden los vasos renales parecen poco frecuentes. BANNISON señala que la extensión del aneurisma por encima del nivel de las arterias renales ocurre, según su experiencia, con poca frecuencia, particularmente los arteriosclerosos. Expone solo dos casos de aneurismas abdominales arteriosclerosos que comprendan la región de las arterias renales. En la época en que se escribió dicho trabajo se intentó la resección de uno de ellos a continuación de que el paciente suturara la ruptura del

aneurisma; y por lo tanto se practicó la resección, muriendo el paciente al cuarto día. El otro paciente, en el que el aneurisma se extendía por encima de las renales, tenía 74 años, estaba libre de síntomas y no se intentó la operación.

En este caso, como ante cualquier gran aneurisma abdominal, uno se enfrenta con diferentes problemas. Lo más importante es la posibilidad de la ruptura, que constituye el 63 al 81 por 100 de los casos de muerte de los aneurismas abdominales. De acuerdo con JAVID y colaboradores, los pacientes que presentan como hecho clínico más destacado de una arteriosclerosis generalizada un aneurisma abdominal —relativamente poco frecuente— suelen morir de otras complicaciones de su arteriosclerosis, como es un accidente cerebral o una oclusión coronaria. Lo más importante desde el punto de vista terapéutico es, por tanto, la prevención de la ruptura. Cuando se practicó esta operación se observó que el aneurisma se había desarrollado al parecer a expensas de la pared anterior de la aorta, notoriamente adelgazada. La impresión fué de una ruptura inminente que tendría lugar a través de la pared anterior, y de que la pared posterior del aneurisma era de un grosor prácticamente normal.

Los trabajos de HOLMAN sugieren que son muchos los factores en el desarrollo y progresión del aneurisma. Primero se produce un punto de estrechamiento del vaso por una placa arteriosclerosa u otro defecto, que da lugar a remolinos y turbulencias de la sangre que cursa a través del vaso y que son la causa de una tensión indebida sobre las paredes vasculares, ocasionando su dilatación, lo que lleva a una siempre creciente presión lateral. De esta observación resulta que si la presión lateral puede ser compensada por la producción de una luz de tamaño normal en el vaso, se elimina una de las causas fundamentales de la dilatación. Por otra parte, al suprimir tantas placas como sea posible del interior de la aorta, los puntos de estrechamiento o de defecto origen de turbulencias pueden ser eliminados ampliamente.

Discutiendo la hemodinámica de la dilatación aneurismática, LILLEHEI parte del principio de LA PLACE por el que «la tensión o presión lateral de la pared de una víscera vacía varía directamente con su radio de curvatura». En esta discusión LILLEHEI describe un método para practicar una aneurismectomía restauradora, consistente en la resección casi total del saco dejando sólo lo suficiente para reconstruir una luz aórtica de calibre normal. Parece que este autor no utilizó la pared del saco del aneurisma para reforzar el vaso, pero por su procedimiento reconstituyó una luz aórtica normal. Concluye diciendo «si uno reduce un aneurisma a un calibre normal reseca la mayor parte del saco, la pared restante, aunque anormal en su estructura histológica, tiene entonces no obstante un mayor factor de seguridad directamente proporcional al radio de reducción practicado en el diámetro». Como hemos dicho, la probabilidad de recurrencia de la dilatación es doblemente compensada: por la disminución del diámetro a una luz aproximadamente normal y por reforzar el vaso con una doble capa de tejidos viables anteriores.

Cuando se practicó la operación a este paciente, el tamaño del aneurisma y la delgadez de la pared anterior hacía suponer que su plazo de vida no era

superior a los seis meses. Se está de acuerdo en la actualidad que el promedio de supervivencia después de diagnosticado un aneurisma abdominal aórtico es inferior a los tres años. ESTES expone que el 33 por 100 de los pacientes con aneurisma aórtico abdominal murieron en el término de un año desde que se hiciera el diagnóstico. Ejecutando la aneurismoplastia y superponiendo las paredes aneurismáticas la posibilidad de ruptura se compenso reforzando la pared anterior de la aorta, aparentemente el punto más débil, por dos capas de tejido viable colocadas una sobre otra. Debe resaltarse que los tejidos usados en este procedimiento son los del propio paciente y que no solamente son viables sino que además tienen un suplemento de sangre a través de los vasos adventiciales de modo que el tejido pueda continuar sobreviviendo en contraste con las prótesis, sea homogénero o un sustituto de vaso.

Se hace un resumen, donde se especifica que desde que se escribió este artículo, el autor ha efectuado una aneurismoplastia en un aneurisma casi idéntico tamaño a la lesión que se describe aquí, en un enfermo de 67 años. El paciente sigue bien dos meses después de la operación.

ALBERTO MARTORELL

*ANEURISMA DEL CAVADO AORTICO CREADO POR UN ACTO MEDICO
TERAPEUTICO* - *Aneurysme de la crosse aortique creé par un geste mé-
dical thérapeutique*. - CHRISTOPPE, L., «Acta Chirurgica Belgica», fase
3, pág. 304; **abril 1956**.

Se presenta un caso donde se demuestra que en el curso de heparinización de un enfermo determinadas maniobras terapéuticas, susceptibles de puncionar un vaso, pueden ser fatales.

Observación. Médico de 48 años. A los veinte años se le diagnosticó insuficiencia mitral. En 1953 fatigabilidad intensa, se descubre nefritis crónica de poca importancia.

El 28-II 54, tras esfuerzo moderado, dolor precordial y dispea de tipo angor. Se supone pequeña embolia coronaria. Queda bajo heparinización con objeto de evitar la agravación de la obliteración vascular.

En abril del mismo año las crisis precordiales se tornan en extremo dolorosas. Le practican infiltración paravertebral alta por vía dorsal. Aquella misma noche se instaura colapso circulatorio y minutos después atonía recu-recuencial. Al día siguiente presenta hemotorax izquierdo, que es vacuado por punciones repetidas.

En mayo se completa un síndrome de compresión mediastínica.

En julio, o sea a los cuatro meses de la infiltración, se recupera de la voz y observa ligera mejoría clínica.

En octubre presenta a la exploración piquipleuritis izquierda, sordidez fónica de estenosis mitral; 3.000.000 hemáticas, con una hemoglobina de 10; ECG, hipertrofia ventricular izquierda y afectación moderada del miocardio de origen coronario.

La radiografía muestra un gran aumento del mediastino superior por una masa redondeada de situación posterior izquierda, rechazando la tráquea hacia adelante y a la derecha. La opacificación del esófago confirma la desviación del mismo. La tomografía de perfil y la radiografía axial confirman lo anterior y la presencia de una importante paquipleuritis izquierda junto a la masa mediastínica.

El 9-XII-54 solicita ingresar en nuestra clínica porque hace 4 días, dice, nota frío, presenta indigestión con vómitos y pérdida del conocimiento, quedando luego extremadamente disneico.

El 11-XII-54 angiocardiografía seriada. Entre otros datos, demuestra una enorme bolsa absolutamente redondeada, dibujándose a caballo sobre el inicio de la aorta, rellena de coágulos en su parte alta: el producto de contraste llena sólo la mitad inferior. La bolsa rechaza la subclavia izquierda. La pared aórtica debió ser infiltrada más allá del punto donde nace el aneurisma, pues a este nivel se ve un poco ensanchada, descendiendo luego con normalidad.

Esta exploración demuestra lo sucedido meses antes: Tentativa de infiltración paravertebral en el curso de tratamiento heparínico. La aguja penetró en la aorta y, al retirarla, un chorro de sangre infiltró el mediastino y acabó por lesionar la pleura mediastínica dando lugar a un hemotórax izquierdo. La bolsa aneurismática se organizó, más tarde, dando la imagen que describimos.

El enfermo está en extremo disneico, presentando una inquietante palidez sobre fondo cianótico. T. A. humeral 210/150.

El 16-XII-54 se plantea al enfermo la intervención, pero al día siguiente con el esfuerzo de la defecación sufre un desmayo y se derrumba. La T. A. es inmensurable, los tonos cardíacos sordos y débiles; detención respiratoria y fallece.

ALBERTO MARTORELL

INFARTO MESENTERICO

OCCLUSION VASCULAR MESENTERICA (Mesenteric vascular occlusion).

MUSGROVE, JAMES, E., y MORLOCK, CARL, G. «Proceedings of the Staff Meetings of the Mayo Clinic», vol. 23, núm. 23, pág. 521; **10 noviembre 1948.**

La oclusión vascular mesentérica es una de las peores situaciones de urgencia en cirugía abdominal, relativamente rara y a veces con sintomatología tan poco precisa que hace difícil su reconocimiento; el pronóstico aun después de un diagnóstico y tratamiento precoz es sumamente grave. A veces la operación no es posible y, otras, tan grande la extensión del proceso que la resección intestinal necesaria no puede llevarse a cabo con grandes esperanzas de supervivencia. Pero hay grados menores de oclusión vascular mesentérica que dan un trastorno mínimo y que pueden recuperarse totalmente sin tratamiento quirúrgico.

Los factores etiologicos son: enfermedades cardiacas y arteriosclerost-
infecciones que originen tromboflebitis, como apendicitis, abscesos pelyia
nos, peritonitis o sepsis generalizada; factores hematologicos, como discrást
cas sanguineas, anemia esplenica y policitemia vera; traumatismos de los
vasos mesentéricos en el momento de la intervencion y factores mecanicos
con estasis portal, como en los tumores abdominales. La oclusion puede tener
lugar en las arterias o venas, pero en ambos casos el resultado será el infarto
hemorrágico. Es más frecuente la oclusion arterial; y la venosa suele ser
consecuencia de trombosis o endoflebitis.

Aunque la arteria mesentérica superior no es una arteria terminal se
comporta como a tal al ocluirse repentinamente, y sólo si el área infartada
es pequena es posible que una circulacion secundaria mantenga la pared in
testinal viable. En la mayor parte de casos está afectado un territorio sufi
ciente para que la gangrena sea inevitable.

No hay un cuadro clinico especifico del infarto mesentérico, sino que
los síntomas son los de una oclusion intestinal aguda, estrangulacion intes
tinal, rotura de una visera o peritonitis. Casi siempre hay dolor y vómitos
frecuentes: distension, estreñimiento, diarrea y «shock» aparecen en el or
den mencionado. Este ultimo es más acusado que en otras afecciones abdo
minales agudas: la melena y hematemesis aparecen demasiado tarde para ayu
dar al diagnóstico.

Se presenta un caso que conduce a una serie de comentarios.

En la literatura solo hemos encontrado 13 casos en los que se hizo lapa
ralomía exploradora, cerrando el abdomen al comprobar que se trataba de
una oclusion vascular mesentérica, para seguir un tratamiento medico ade
cuado. Los 13 enfermos sobrevivieron.

El tratamiento del infarto de mesenterio depende del estado del enfermo y
de la importancia de la lesion. Si el estado es bueno deberá practicarse la
laparotomía lo más pronto posible. La intervencion sobre el intestino depen
derá de la extension de la lesion y puede variar desde el tratamiento conserva
dor, como en el caso de los autores, hasta la reseccion más radical.

En los últimos años se dispone de dos nuevos tipos de medicacion para el
tratamiento de la oclusion vascular mesentérica: los antiespasmódicos y los
anticoagulantes. El uso del dicumarol, en estos casos, data de 1955: al utilizar
lo hay que tener en cuenta que su efecto no se presenta antes de las 36 a 48
horas, y por lo tanto es preciso iniciar el tratamiento con heparina intravenosa
hasta que haya emision de gases por el recto; entonces puede retirarse el tubo
de aspiracion, que es imprescindible colocar en cada caso, e iniciar la admi
nistracion de dicumarol.

Las sulfamidias y la estreptomicina pueden ser beneficas, tanto si se ha
practicado como no la reseccion intestinal. Las transfusiones de sangre son
por otra parte absolutamente necesarias.

LINFATICOS

LINFANGIOSARCOMA SECUNDARIO A LINFEDEMA CRONICO (Lymphangiosarcoma secondary to chronic lymphedema). — HERRMANN, JULIÁN. B. y GRUHN, JOHN G. «Surgery, Gynecology and Obstetrics», volumen 105, núm. 6, pág. 665; **diciembre 1957.**

El linfangiosarcoma asociado a linfedema crónico parece ha de ser relativamente poco frecuente puesto que desde 1948, en que STEWART y TREVES lo describieron por primera vez, se han publicado sólo 15 casos en la extremidad superior y uno en la inferior. Indudablemente durante este período se han observado casos que no se han publicado.

En esta comunicación se dan a conocer cinco casos de linfangiosarcoma postmastectomía, haciendo también una revisión de los 21 casos publicados por otros autores.

El primer caso se trataba de una mujer de 49 años. A los 46 notó un bulto en el pecho derecho. Se le practicó mastectomía y radioterapia. Edema del brazo derecho, y 13 años después de la mastectomía aparecieron nódulos azulados en la piel del brazo edematoso. Derrame pleural sanguinolento y síntomas de úlcus duodenal. La enferma falleció de metástasis pulmonar. No se observó en la autopsia carcinoma de la mama.

El segundo caso se trata de una mujer de 74 años. A los 66 sufrió una mastectomía izquierda por carcinoma, y seis años después en el lado derecho por la misma causa. No edema postoperatorio. A los 9 años empezó a hincharse el brazo izquierdo apareciendo un linfangiosarcoma. En la autopsia no se halló carcinoma de mama.

El tercer caso es una mujer de 68 años de edad. Fue operada a los 54 de mastectomía izquierda. Pronto apareció edema del brazo. Catorce años después aparecieron nódulos de aspecto tumoral en la piel del brazo izquierdo que se catalogaron de sarcoma de Kaposi. Por coalescencia dieron lugar a una gran masa ulcerada que se extirpó, muriendo la enferma diez meses después. No existían indicios de recidiva o de metástasis carcinomatosa en el pecho.

El cuarto caso tenía 66 años de edad. A los 56 años se le había practicado una mastectomía derecha por carcinoma. Pocos meses después edema del antebrazo. Metástasis vertebral seis años después. Diez años después de la mastectomía aparecieron nódulos purpúricos en el antebrazo derecho. Se destaca en este caso el hecho de que el edema quedó reducido al antebrazo y que las lesiones linfangiosarcomatosas iniciales aparecieron ahí; en general las lesiones aparecen inicialmente en la parte baja del brazo.

El quinto caso lo constituye una mujer de 44 años. A los 36 sufrió una mastectomía radical derecha por carcinoma, seguida de radioterapia. Pronto apareció edema del brazo derecho. Ocho años después linfangiosarcoma muy próximo a la axila. Amputación interescapulotorácica.

Al principio STEWART y TREVES dirigieron la atención hacia la similitud del linfangiosarcoma con el angiosarcoma de Kaposi. Estos autores señalaron las dificultades del diagnóstico diferencial y concluyeron que esta neoplasia

originada específicamente en los linfáticos deberá considerarse distinta del angiosarcoma. Así lo han podido constatar los autores comparando dos de sus autopsiados con otros tres casos de angiosarcoma de Kaposi. Usan el término «linfangiosarcoma» con reserva respecto a la exclusiva patogenia linfática, pero convencidos de que una tan definida entidad clinicopatológica merece una designación propia.

Del estudio de todos los casos recogidos en la literatura se aprecia que la edad media (55, 5 años) de los enfermos en que después de la mastectomía por carcinoma sufrieron un linfangiosarcoma coincide en general con la propia de las mastectomías practicadas en general por carcinoma del pecho. La paciente más joven tenía 36 años y la mayor 69. La edad promedio en que apareció el linfangiosarcoma fué los 62 años; la más joven a los 44 y la mayor a los 77. El tiempo medio que tardó en aparecer la neoplasia después de la mastectomía es de 10,5 años; la más precoz a los 5 años y la más tardía a los 24 años. La duración media del linfedema fué de 9,7 años; el período más corto 5 años y el más largo 24. Al aparecer el linfangiosarcoma no existía, salvo en un caso, recidiva o metástasis del carcinoma de pecho. De los datos disponibles no pudo deducirse el tipo particular de carcinoma propenso a dar un linfangiosarcoma.

La esclerosis linfática crónica, el linfedema, es evidentemente un factor pre-disponente importante del linfangiosarcoma, pero no necesariamente esencial puesto que 4 tuvieron edema transitorio o no tuvieron. En algunos casos no había existido linfedema previo a la aparición de las lesiones linfangiosarcomatosas y se desarrolló entonces, probablemente como resultado del bloqueo venoso o linfático neoplásico. El linfedema crónico pareció ser en dos casos un importantes factor del linfangiosarcoma de la extremidad inferior. KETTLE, publicó el caso de una mujer que desde la niñez sufría elefantiasis de la pierna derecha. A los 44 años tuvo que ser amputada después de dos años de haber aparecido un mancha rojo azulada en la piel. La recidiva en el muñón obligó a una desarticulación de la cadera. MARTORELL, publicó el caso de una enferma con linfangiosarcoma de la pierna confirmado por biopsia. Esta enferma acusaba linfedema crónico de extremidades inferiores más prominente en el lado derecho. El edema se desarrolló después de la extracción de un placa metálica para la osteosíntesis de una fractura del fémur derecho. No existía neoplasia anterior. Es de notar que esta neoplasia no se ha descrito en el linfedema crónico de las úlceras varicosas, tromboflebitis, edema crónico hereditario o en la filariasis.

En cuanto al papel que juega la radioterapia resulta significativo el que 16 de las enfermas en que se les practicó mastectomía habían sido irradiadas antes o después de la operación en el lado en que más tarde apareció el linfangiosarcoma. Sólo una enferma no fué irradiada. En otra paciente con edema y mastectomía bilaterales el linfangiosarcoma apareció en el lado no irradiado. Dado que generalmente se irradia el pecho o la axila y las lesiones linfangiosarcomatosas suelen aparecer por debajo o encima del codo, la irradiación probablemente no es más que un agente causal indirecto, al iniciar o mantener el edema. La irradiación profiláctica debería usarse con más

circunsección, en el intento de reducir el edema del brazo después de la mastectomía y posiblemente también el linfangiosarcoma.

Al evaluar la hipótesis de un factor carcinogénico generalizado es necesario considerar los casos en que no hubo previamente neoplasia maligna alguna, como en los casos de STEWART y TREVES, nuestro caso núm. 3, y los dos linfangiosarcomas de la extremidad inferior de MARTORELL y de KITTLE. También hay que considerar la circunstancia de que la mastectomía radical es la causa más importante de estasis linfática en la extremidad superior.

Los resultados de la terapéutica: cirugía, radioterapia o ambas combinadas, el curso eventual de la enfermedad, así como la duración de la vida de estas pacientes son desalentadoras, ya que la mayoría de ellas murieron de metástasis pulmonares en un año, sin que ningún procedimiento terapéutico se mostrara eficaz. Pueden existir variaciones en el grado de radiosensibilidad así como de malignidad y resistencia del individuo, que cuentan en la respuesta a la terapéutica. Si en un periodo de tiempo razonable las lesiones no responden a la radioterapia entonces cabe considerar la amputación interescapuloalóptica.

Puesto que el linfangiosarcoma parece ir ligado al sexo (todos los casos publicados son mujeres) podría ser útil intentar una terapéutica hormonal. La profilaxis radica en un metuculoso cuidado operatorio y postoperatorio y también en el uso de la radioterapia, antes y después de la operación, cosa que disminuiría el edema.

LUIS OLLER-CROSSET

PRESENTACIÓN DE LIBROS

LA THERAPEUTIQUE DES AFFECTIONS VASCULAIRES CEREBRALES.

«Rapports» presentados al XXXI «Congrès Français de Médecine». París, octubre 1957. Masson et Cie., Editeurs. París 1957. Contiene 190 páginas y 10 figuras.

En esta pequeña obra se reúnen 6 comunicaciones, referentes a la terapéutica de las afecciones vasculares cerebrales, presentadas al «XXXI.º Congrès Français de Médecine» celebrado en París en octubre del año pasado.

La primera, a modo de introducción, más que de la terapéutica se ocupa de la *Fisiopatología de los accidentes vasculares cerebrales*. Los autores, TH. ALAJOUANINE, P. CASTAIGNE y F. LHERMITTE (París), se limitan a estudiar el mecanismo de los tres accidentes cerebrales más importantes: a) los reblandecimientos de origen arterial, ya por obstrucción ya por disminución del flujo sanguíneo, la circulación de suplencia, la adaptación funcional y ciertos aspectos particulares; b) las hemorragias cerebrales, meníngea subaracnoidea difusa e intracerebral; y c) el edema agudo cerebromeningeo.

La segunda, *Tratamiento de las hemorragias cerebrales y meníngeas*, se debe a M. RISER, J. GÉRAUD, A. RASCOL y J. R. SAINT-MARC (Toulouse), y analiza los medios terapéuticos: médicos y quirúrgicos con sus indicaciones en las dos formas.

La tercera, *Terapéutica general de los ictus cerebrales*, de P. VAN GEHUCHTEN y F. LAVENNE (Louvain), se inicia con el diagnóstico de las lesiones vasculares cerebrales, para pasar al tratamiento del ictus apoplético en sus aspectos causal o conservador, terminando con unas conclusiones.

La cuarta, *Terapéutica de las trombosis arteriales cerebrales*, debida a G. DE MORSIER y R. TISSOT (Genève), previa una introducción, se refiere a los métodos preventivos y terapéuticos, con los métodos para disminuir la anoxia cerebral; los tratamientos anticoagulante, contra el edema cerebral reaccional, para disminuir el metabolismo cerebral y el tratamiento general vascular y sanguíneo.

La quinta, presentación de R. GARCIN, M. AUBRY y M. PESTEL (París), trata de la *Terapéutica de las trombosis venosas intracraneales*, en su aspecto etiológico, de sus lesiones parenquimatosas y según los objetivos terapéuticos.

Por último, en la sexta, *Tratamiento quirúrgico de los accidentes vasculares cerebrales*, los autores J. LE BEAU, R. HOUDARD y E. WOLINETZ (París), estudian bajo el aspecto quirúrgico las malformaciones vasculares cerebrales tipo aneurismas arteriales y angiomas y aneurismas arteriovenenosos; las

hemorragias y hematomas intracerebrales; y los accidentes vasculares no hemorrágicos.

ALBERTO MARTORELL

TROMBOZA VENOSA A MEMBRELOR INFERIOARE, por P. BRINZEU; I. ATHANASESCU y B. STEFANOVICI. Editura Medicala. Bucaresti (Rumania), 1957. Contiene 388 páginas y 117 figuras.

La primera parte del libro estudia la anatomía, histología y fisiología del sistema venoso de los miembros inferiores, la coagulación sanguínea, la etiología y patogenia de la trombosis, su mecanismo de propagación y su repercusión clínica. Termina esta primera parte con un Capítulo dedicado a la trombosis venosa experimental.

La segunda parte, está dedicada al estudio clínico, intercalando la descripción de observaciones muy demostrativas. Se describen las diferentes formas clínicas según su etiología y localización. Las complicaciones, en especial la embolia pulmonar, se exponen con precisión. Continúa la obra con el síndrome postrombótico, el diagnóstico y la flebografía.

En la tercera parte se estudia la terapéutica, resaltando las ventajas de la movilización precoz y la heparinización. A continuación se describen otros medicamentos anticoagulantes. Después, se ocupan los autores de la anestesia del simpático lumbar y de las operaciones sobre las venas: trombectomía, flebectomía y ligadura venosa. Termina la obra dedicando un Capítulo al tratamiento profiláctico, otro al tratamiento de la embolia pulmonar y otro al tratamiento del síndrome postrombótico.

Constituye en conjunto una obra muy completa en la que los autores aportan su valiosa experiencia personal y demuestran estar al corriente de los mejores y más modernos trabajos sobre Patología venosa.

F. MARTORELL

ENFERMEDADES DE LOS VASOS PERIFERICOS, por FERNANDO MARTORELL, en «Patología y Clínica Médicas» tomo II.º A. Pedro Pons. Salvat Editores, S. A. Barcelona 1958.

El II.º tomo de la obra Patología y Clínica Médicas, publicada bajo la dirección del Prof. Pedro Pons, está dedicada al estudio de las Enfermedades del aparato circulatorio. La segunda parte comprende el estudio de las enfermedades de los vasos periféricos, dividida en tres partes: 1.ª, enfermedades de las arterias; 2.ª, enfermedades de las venas; y 3.ª, enfermedades de los linfáticos.

La primera parte empieza con nociones generales sobre enfermedades arteriales que comprende la fisiopatología, el interrogatorio y la exploración

A continuación se describen los principales síndromes arteriales: el síndrome isquémico agudo, el síndrome isquémico crónico, el síndrome de obliteración de la bifurcación aórtica, el síndrome de obliteración de los troncos supraaórticos, el síndrome de Raynaud y los síndromes hiperémicos. Después de estos conceptos generales se pasa al estudio de las enfermedades arteriales en particular, empezando por las arteriosis, con carácter preferente la arteriosclerosis obliterante. Después, las arteritis (tromboangiitis obliterante, periarteritis nudosa, arteritis temporal, vasculitis nodular de las piernas, arteritis sífilítica, arteritis reumática, arteritis palúdica, arteritis infecciosas agudas, arteritis por muletas y enfermedad de Takayashu). A continuación se describen las angioneurosis (Enfermedad de Raynaud, eritromelalgia, acromelalgia, acroparestesias y noctimelalgia, acrocianosis, eritrocianosis supramaleolar, livedo reticularis, acrodinia infantil, hiperhidrosis esencial y carotidinia). Más tarde se describen las oclusiones arteriales agudas (embolia arterial, arteriospasma y trombosis arterial aguda). Sigue el libro con las angiocriopatías, la heladura, el pie de inmersión, el pie de trinchera, las isquemias por crioaglutininas sanguíneas, las isquemias por hipercrioglobulinemia y el edema angiocrioneurótico. Se pasa luego al estudio de los aneurismas arteriales simple, disecante y micótico. Después al estudio de las comunicaciones arteriovenosas traumáticas, espontáneas y congénitas. Termina el estudio de las enfermedades arteriales con la descripción de los tumores vasculares (hemangioma simple, hemangioma racemoso, hemangioendotelioma, glomangioma, hemangiomatosis hemorrágica familiar, hemangiomatosis neurocutánea, angiomatosis de Kaposi, hemangiomatosis branquial osteolítica y linfangiomas).

Las enfermedades de las venas, previo estudio de la fisiopatología de la circulación venosa, comprenden las tromboflebitis en sus diversas formas clínicas según su localización y su origen; las varices clasificadas en esenciales, postflebiticas y por comunicación arteriovenosa congénita y el síndrome postflebitico. La obra termina con el estudio de la patología linfática describiendo las linfangitis agudas, los linfedemas crónicos, el fibredema y el lipedema.

TOMÁS ALONSO

INFORMACIÓN

DEPARTAMENTO DE ANGIOLOGÍA, BARCELONA. CURSO DE ANGIOLOGÍA 1958

El 28 de febrero próximo pasado finalizó el «Curso de Angiología 1958» que, durante un mes y bajo la Dirección del Dr. F. Martorell y con la colaboración de los Dres. T. Alonso, R. Casares, A. Martorell, L. Oller-Crosiet, J. Osés, J. Palou, J. Plaja, R. Roca de Viñals, V. Salleras, A. Sanchíz y J. Valls-Serra, ha tenido lugar en el Departamento de Angiología del Instituto Policlínico de Barcelona (España).

El Curso se desarrolló según el siguiente programa:

1. Introducción al estudio de las Enfermedades Vasculares. *Fernando Martorell.*
2. Enfermedades de las arterias. Fisiopatología. Interrogatorio. Exploración. *Fernando Martorell.*
3. Los principales síndromes arteriales. *Fernando Martorell.*
4. Arteriosclerosis obliterante. *Fernando Martorell.*
5. Tromboangiítis obliterante. Otras arteritis. *Fernando Martorell.*
6. Embolia arterial. *Fernando Martorell.*
7. Espasmos arteriales. *Fernando Martorell.*
8. Enfermedad de Raynaud. Acrocianosis. Livedo reticularis. - *Jaime Palou.*
9. Angriocriopatis. *Jaime Palou.*
10. Síndromes del escaleno anterior y costilla cervical. Síndrome de hiperabducción. Arteritis por muletas. - *Tomás Alonso.*
11. Síndrome del seno carotídeo. Carotidinia. *Luis Oller-Crosiet.*
12. Enfermedades vasculares nodulares de las piernas. *Fernando Martorell.*
13. Tumores vasculares. - *Fernando Martorell.*
14. Hemangiomas. *Tomás Alonso.*
15. Roentgen y radioterapia de los hemangiomas. *Angel Sanchíz.*
16. Linfangiomas. *Tomás Alonso.*
17. Tumores del corpúsculo carotídeo. *Alberto Martorell.*
18. Angioma comunicante extracraneal. Flebectasia yugular genuina. Quiste sanguíneo del cuello. Glomangiomas. - *Fernando Martorell.*
19. Aneurismas. - *Fernando Martorell.*
20. Aneurisma disecante de la aorta. *Ramon Casares.*
21. Fístulas arteriovenosas. *Fernando Martorell.*
22. Traumatología arterial. *Fernando Martorell.*
23. Los accidentes vasculares de la endocarditis lenta. *Fernando Martorell.*
24. Acronecrosis simétrica aguda. *Jaime Palou.*
25. Enfermedades de las venas. Generalidades sobre circulación venosa. *Alberto Martorell.*

26. Varices. Varices esenciales. Varices por comunicaciones arteriovenosas. Varices postflebiticas. Varices postligadura. *Alberto Martorell.*
27. Síndromes de Klippel-Trenaunay. Síndrome de Maffucci. *Victor Saletas.*
28. Trombosis venosa. Conceptos generales. - *Alberto Martorell.*
29. Tromboflebitis del sistema superficial. Tromboflebitis migratoria. Tromboflebitis del sistema profundo de la pantorrilla. Tromboflebitis femoroiliaca. *Alberto Martorell.*
30. Trombosis de la vena cava inferior. *Alberto Martorell*
31. Síndrome posttrombótico. *Fernando Martorell y Jorge R. Cigorraga.*
32. Síndrome de la vena cava superior. *Fernando Martorell.*
33. La trombosis de los asistólicos. Trombosis primaria axilsubclavaria. Trombosis de las venas superficiales de la pared torácica (Enfermedad de Mondor). *Alberto Martorell.*
34. Trombosis postoperatorias. Trombosis obstétricas. Trombosis médicas. Trombosis de los cancerosos. Trombosis espontáneas. *Luis Oller Crosiel.*
35. Tromboflebitis sépticas. Tromboflebitis gangrenantes. Tromboflebitis de los amputados. *Alberto Martorell.*
36. Enfermedades de los linfáticos. Fistopatología de la circulación linfática. Linforragia. *Alberto Martorell.*
37. Linfangitis aguda. Linfangitis y erisipelas recurrentes. - *Alberto Martorell.*
38. Linfedema. Linfedema congénito. Linfedema esencial. Linfedemas secundarios. Elefantiasis. — *Fernando Martorell.*
39. Úlceras de las piernas: Flebostáticas. Isquémicas. Neutróficas. — *José Valls-Serra.*
40. Edemas crónicos de las piernas. Flebedema. Linfedema. Fibredema. Mixedema. Lipedema. — *Fernando Martorell.*

El horario de trabajo fué establecido de la siguiente manera :

Visita de enfermos externos, de 10 a 11, diaria.

Visita de enfermos internados, de 11 a 12, diaria.

Lecciones teóricas, de 12,30 a 13,30 y de 19,30 a 20,30, diarias.

Sesiones operatorias, de 18 a 19,30, martes, jueves y sábados.

Asistieron total o parcialmente al Curso los médicos siguientes :

Extranjeros:

Dr. José Gómez Márquez. Tegucigalpa (Honduras).

Dr. Jorge R. Cigorraga. Ramos Mejía (Argentina).

Dr. Gian A. Gibelli. Mantova (Italia).

Dr. Amelio L. B. Pinto Ribeiro. Río de Janeiro (Brasil).

Prof. Waldemaro Copola. Pisa (Italia).

Dr. José Garibotti. Córdoba (Argentina).

Dr. Orlando Ponce de León. Habana (Cuba).

Dr. Giuseppe Parano. Catania (Italia).

Dr. Modesto M. Zárate. Córdoba (Argentina).

Dr. Hipólito Donini. Parma (Italia).

Nacionales:

- Dr. Luis Seiquer. Huelva.
- Dr. Emilio de Anduiza. Bilbao.
- Dr. Ernesto Freixa. Barcelona.
- Dr. Manuel de Cárdenas. San Sebastián.
- Dr. Antonio Caralps. Barcelona.
- Dr. Eduardo Cuevas. Torrelavega.
- Dr. Ricardo Rodríguez Telenti. Gijón.
- Dr. Pedro Tamarit. Valencia.
- Dr. Julián García Alvarez. Alcoy.

Al cerrar el Curso el Director del mismo, Dr. F. Martorell, hizo entrega a cada Cursillista de un Diploma acreditativo.

Al término del Curso, cuantos participaron en él dedicaron al Dr. F. Martorell una cena de homenaje, durante la cual hicieron uso de la palabra el Dr. Parano (Italia), Dr. Pinto Ribeiro (Brasil), Dr. Ponce de León (Cuba), Dr. Cigorraga (Argentina) y Dr. García Alvarez (España), quienes le expresaron en nombre de sus compañeros el reconocimiento más sentido, ya en el orden científico, ya en el orden de la camaradería y amistad que tales cursillos forjan entre los asistentes.

HOSPITAL CENTRAL DE LA CRUZ ROJA DE MADRID. V.º CURSO PARA POSTGRADUADOS SOBRE CIRUGÍA CARDÍACA, BAJO LA DIRECCIÓN DEL Dr. E. GARCÍA ORTIZ

Del 5 al 31 del mes de mayo de este año, tendrá lugar en el Hospital Central de la Cruz Roja de Madrid el *V.º Curso para postgraduados sobre Cirugía Cardíaca*, bajo la dirección del Dr. Enrique García Ortiz y con la colaboración de los doctores Antonio Azpitarte, Carlos Blanco Soler, J. Bosch Marín, A. Caralps Massó y Carlos Sainz de los Terreros.

El *Programa* consta de unas Lecciones-Coloquios sobre Generalidades y enfermedades congénitas y adquiridas del corazón, y de unas Lecciones Prácticas sobre electrocardiografía y cateterismo cardíaco:

Parte general. — Desarrollo de la cirugía cardíaca. Anestesia en cirugía cardíaca. Resucitación del corazón. Hipotermia.

Enfermedades congénitas del corazón. — Conducto arterioso persistente. Defectos septales aórticos. Coartación de la aorta. Estenosis pulmonar. Defectos del tabique interauricular. Defectos del tabique interventricular. Transposición de los grandes vasos.

Enfermedades adquiridas del corazón. — Pericarditis. Estenosis mitral. Regurgitación mitral. Estenosis y regurgitación aórtica. Estenosis y regurgitación tricuspídea. Lesiones multivalvulares. Tumores del corazón. Enfermedades coronarias. Aneurismas.

Lecciones prácticas de electrocardiografía. — Electrocardiógrafo: Derivaciones bipolares y unipolares, ángulo sólido, vectores, semiología general de las deflexiones e intervalos. Hipertrofias ventriculares. Deflexiones intrínsecas y bloqueos de rama. Electrocardiografía de la carditis y diagnóstico diferencial. Electrocardiografía de las lesiones valvulares adquiridas. Electrocardiografía de las afecciones congénitas no cianógenas. Electrocardiografía de las afecciones congénitas cianógenas.

Lecciones prácticas sobre el cateterismo cardíaco. — Práctica general del cateterismo. Estudio manométrico intracavitario y discusión y coloquio. Empleo de los manómetros eléctricos. Determinación oximétrica de las muestras de sangre según los diferentes métodos.

IV JORNADAS ANGIOLÓGICAS ESPAÑOLAS SANTIAGO DE COMPOSTELA, 1958

Los días 5 y 6 de abril próximo pasado, bajo la presidencia del Dr. José L. Puente Domínguez y actuando como secretarios los doctores Oscar L. Boado y Gonzalo Pintos Díaz, se celebraron en Santiago de Compostela las «IV Jornadas Angiológicas Españolas».

PROGRAMA

DÍA 5.

Discursos de salutación por el señor Decano de la Facultad de Medicina de Santiago de Compostela y por el Presidente de las Jornadas.

Estudio de las arteriopatías de los miembros inferiores con sodio radioactivo. — Dres. GONZALO PINTOS DÍAZ y ANGEL VICENTE BELMONTE.

Los autores aportan su experiencia personal con este método para valorar el estado circulatorio de las extremidades, exponiendo los resultados obtenidos en sujetos normales, en arterioscleróticos obliterantes en los que se les había practicado una simpalectomía lumbar y en los no operados y en perros. Exponen la técnica.

Ateromatosis de la aorta torácica. Su importancia en la etiología de las embolias y organización trombótica a distancia. — Dr. LUIS SÁNCHEZ HARGUINDEY.

Examina las alteraciones parietales de la aorta torácica, acompañando una interesante documentación gráfica. Resalta el factor mecánico como fuerza de choque de la corriente sanguínea en la génesis de tales alteraciones. Sugiere que las trombosis sucedidas a este nivel pueden dar lugar a embolias, y el que quizás sean el origen de algunas formas del Síndrome de Martorell-Fabré.

Interviene en la discusión el Dr. GUTIÉRREZ VALLEJO.

Diagnóstico y tratamiento del «arresto» cardíaco. — Dr. EUSEBIO L. MOSQUERA.

El autor expone que entre 7.257 operados ha tenido 3 «arrestos» cardíacos, de los cuales fallecieron dos. En el superviviente realizó masaje directo del corazón por toracotomía, en los fallecidos el masaje fué indirecto. Tras un estudio de los signos premonitorios del «arresto», concluye considerando el diagnóstico precoz y el masaje cardíaco directo por toracotomía rápida, junto al tratamiento complementario según las circunstancias, como la base primordial para salvar estos enfermos.

Intervienen en la discusión los Dres. VALLS-SERRA, GUTIERREZ VALLEJO, FINTOS DÍAZ y BALTAR DOMÍNGUEZ.

Tratamiento de la hipertensión arterial. Observaciones sobre cien enfermos tratados ambulatoriamente en mezclas medicamentosas en las que interviene la rauwolfia. — Dres. VÍCTOR BOTAS GARCÍA BARBÓN y JESÚS LA FUENTE.

Exponen los resultados obtenidos en 100 casos de hipertensión arterial atendidos en un centro de beneficencia, empleando la rauwolfia asociada al veratrum, a las hidracinobalazinas, a mezclas complejas y utilizada sola. En conjunto obtienen 53 por ciento de buenos resultados, 46 por ciento regulares y 28 por ciento malos.

Intervienen en la discusión los Dres. AUBIO, CAMPS CARDONA, PUENTE DOMÍNGUEZ y F. MARTORELL.

Osteoporosis isquémica como causa de angina. — Dr. JEAN MONCLÉS.

Expone un caso. Resume los síntomas de la osteoporosis isquémica y resalta su valor como signo de mal pronóstico en la arteriosclerosis obliterante.

Intervienen en la discusión los Dres. R. DOMÍNGUEZ SANCHEZ, PUENTE DOMÍNGUEZ, F. MARTORELL, COSÍO y OLUIT.

Síndrome de Martorell. — Dr. TOMÁS ALONSO.

Describe el síndrome. Expone un caso interesante por la altura de las placas de gangrena cúlana. Recomienda como tratamiento la simpalectomía lumbar con o sin injerto de Thiersch en los casos rebeldes al tratamiento médico.

Interviene en la discusión el Dr. MOSQUERA.

Aspectos terapéuticos de los accidentes vasculares del cerebro. — Doctor J. ALSINA BOFILL.

Analiza el tratamiento de estos accidentes bajo el punto de vista de los bloques del ganglios estrellado, los corticosteroides y la clorpromazina. Con los primeros los resultados son variables, pero considera que vale la pena intentarlos; con los segundos obtiene sobre todo una mejoría psíquica; y la tercera la considera como el tratamiento básico en los grandes ictus a condición de que no exista hipotensión.

Intervienen en la discusión los Dres. CAMPS CARDONA, V. BOTAS, GUTIERREZ VALLEJO y R. DOMÍNGUEZ.

A continuación se celebró una *Mesa Redonda* sobre «*Enfermedad Tromboembólica*», presidida por el Dr. F. MARTORELL.

El Dr. F. MARTORELL orienta el tema según su etiopatogenia, sintomatología y tratamiento médico y quirúrgico.

Intervienen en el diálogo los Dres. PUENTE DOMÍNGUEZ, V. BOJAS, GUTIERREZ VALLJO, ALEJINA BOFILL, OLIVET, R. DOMÍNGUEZ, ABBIO, BALTAR DOMÍNGUEZ, VALLS-SERRA, MOSQUERA y NOVO.

DIAS

Aneurisma cardíaco gigante postinfarto. — Dr. ENRIQUE SAN JUAN CUESTA.

Presenta un caso de aneurisma cardíaco gigante anterolateral izquierdo extramural postinfarto de miocardio. Resalta el interés del diagnóstico precoz por el ECG. Revisa el estudio electrocardiográfico en la literatura referente a este tema.

Interviene en la discusión el Dr. V. BOJAS.

Aneurisma de la aorta abdominalal, extirpación y homotiperto. — J. PALOU.

Expone un caso de aneurisma de la aorta abdominalal que no comprendía las renales y que fue tratado por extirpación y homotiperto. Aunque falleció a las 24 horas, hasta su muerte conservó el pulso de tal recuperado por la operación.

Intervienen en la discusión los Dres. MOSQUERA y PUENTE DOMÍNGUEZ.

Fístula arteriovenosa congénita. — Dr. JUAN ASTOLEL.

Expone un caso que el autor cataloga de fístula arteriovenosa congénita, situado en la extremidad superior derecha. Se acompaña documentación angiográfica.

Intervienen en la discusión los Dres. GARBOTTI (quien cree puede diagnosticarse como un caso típico de angiofibroma venoso (Servelle y Trinqueresle) o hemangiomasia braquial osteolítica (Martorell), BALTAR DOMÍNGUEZ, VALLS-SERRA y F. MARTORELL.

Función renal del hipertenso. — Dr. J. JURADO GRAC.

Sobre una estadística de 103 casos explorados se expone la utilidad de la sistémica exploración de la función renal segmentaria del riñón, en especial de la filtración glomerular, para el diagnóstico y pronóstico de los hipertensos arteriales.

Intervienen en la discusión los Dres. VALLS-SERRA, CAMPS CARBONA y MOSQUERA.

Abordaje quirúrgico de la arteria subclavia y del plexo braquial. — Dr. J. VALLS-SERRA.

Señala las ventajas del abordaje de la subclavia, sobre todo de su tercera porción, por la resección extraperiosteica de la clavícula. Expone un caso en que esta técnica dió un amplio campo operatorio.

Interviene en la discusión los Dres. MOSQUERA, MARTORELL y PUENTE DOMÍNGUEZ.

Durante su estancia en Santiago de Compostela, los asistentes a estas Jornadas fueron agasajados por los organizadores en colaboración con prestigiosos laboratorios, mostrándoseles las riquezas monumentales de la ciudad y las bellezas de sus alrededores.

Por la noche del último día, en el banquete de despedida celebrado en el histórico «Hostal de los Reyes Católicos» y ofrecido por los Laboratorios Lafarquim, el Dr. F. MARTORELL dedicó unas cálidas palabras de agradecimiento a los organizadores de estas Jornadas.

EL DR. RUBENS C. MAYALL (BRASIL) INCORPORADO AL CONSEJO CIENTÍFICO DE ESTA REVISTA

El progresivo incremento de la especialidad Angiología en Brasil ha decidido al Consejo Directivo nombrar un Delegado en este país agregándole al Consejo Científico de esta Revista. Por sus méritos científicos y por su destacada labor en el Capítulo Latino-Americano de la Sociedad Internacional de Angiología ha sido designado el doctor Rubens C. Mayall, de Río de Janeiro.



SERVICIO DE EXTRACTOS MEDICOS INTERNACIONALES

EXCERPTA MEDICA

Dieciocho fascículos mensuales conteniendo en forma de revistas de cada especialidad los extractos en inglés de cada periódico médico del mundo, abarcando todo lo que se publica referente a la medicina clínica y experimental

Escriba pidiendo un prospecto o un número de muestra mencionando su especialidad

LIBRERIA HERDER - Calle Balmes, 26, BARCELONA
Únicos distribuidores para España y Zona del Protectorado