

# ANGIOLOGÍA

VOL. VI

JULIO - AGOSTO 1954

N.º 4

## HEMANGIOMATOSIS BRAQUIAL OSTEOLÍTICA

MANUEL MARTÍNEZ-LUENGAS y ANTONIO DÍLIZ-PRADO

*Bilbao (España)*

La rareza de las publicaciones como la que presentamos nos induce a dar a conocer un caso personal, similar en algunos aspectos a los que SERVELLE y TRINQUECOSTE relataron en 1948, titulados «Malformación venosa de la extremidad superior», y a los de MARTORELL un año más tarde.

En los cuatro casos el síndrome presentaba las mismas características: angioma, atrofia ósea, acortamiento del miembro afecto y flebolitos. A la malformación vascular la designan, los primeros, con el nombre de «angioma venoso»; señalando que está constituida como una dilatación multiareolar de las colaterales venosas, cuya terminación en el tronco principal, así como éste y el del árbol arterial, presentan normal su calibre. MARTORELL, precisando mejor las características de la enfermedad, por su difusión, por su localización y por la atrofia ósea, la designa con el nombre que encabeza este artículo.

Faltando un síntoma de los citados como característicos — ausencia de acortamiento del miembro —, es posible que nuestro caso no pueda etiquetarse en rigor como tal. Con menor agresividad que los de MARTORELL, estimamos que cabe la posibilidad de que al correr del tiempo ofrezca particularidades de mayor dramatismo. El interés del caso que vamos a presentar radica en la exposición de un caso más; no en la terapéutica del mismo.

En este último aspecto, la resección de las venas angiomasos, propuesta por SERVELLE, es al parecer ineficaz. Seguimos a MARTORELL cuando dice que por el momento no existe tratamiento alguno, y que incluso cualquier mutilación no detendría la evolución de las lesiones hacia regiones inasequibles al bisturí. Por nuestra parte, confesamos que la intervención practicada nos ha dejado en absoluto insatisfechos.

OBSERVACIÓN. — J. L. M., varón de 20 años. El 9-XI-52 acude a la consulta de uno de nosotros (Dr. DÍLIZ) manifestando que desde pequeño presenta los dedos medio y anular de la mano izquierda con deformaciones que semejan bolsas de contenido líquido. Según el padre del enfermo, éste presenta dichos nódulos desde el nacimiento, aunque nunca le impidieron sus juegos en la infancia o el trabajo después. No obstante, en las épocas frías y sobre todo en la cama, la mano y el antebrazo se le hinchaban mucho y aparecían fuertes dolores a nivel de las articulaciones metacarpofalángicas, que desaparecían con fomentos calientes o colocando la mano y el antebrazo en flexión.

Hace 4 años le practicaron una inyección esclerosante en la zona de la articulación interfalángica, produciéndosele ceguera durante 8 días y trastornos visuales que persistieron largo plazo.

No existen antecedentes personales ni familiares de interés.

Decidida nuestra colaboración conjunta en el caso, obtenemos la *exploración si-*

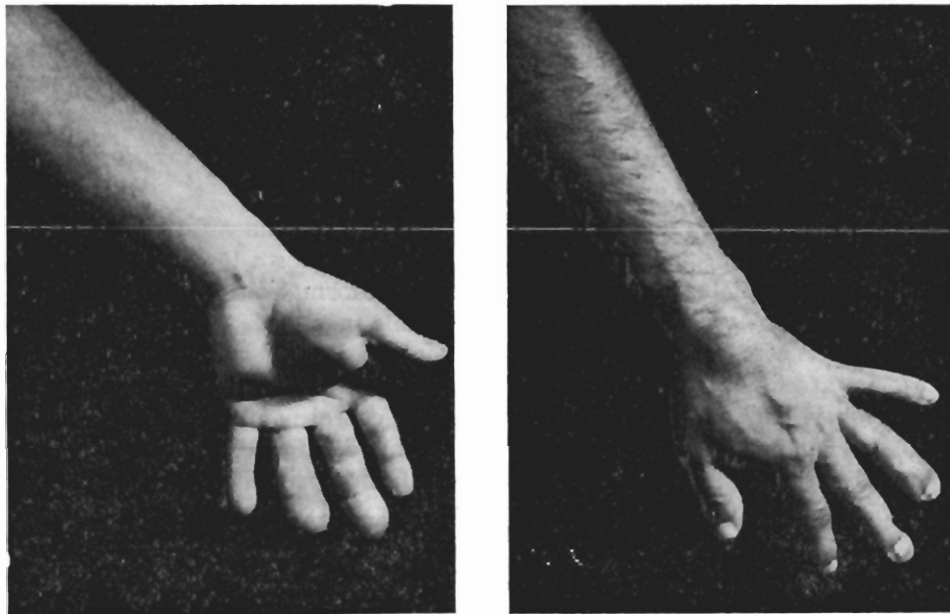


Fig. 1. — *Fotografías demostrativas de la hemangiomatosis en antebrazo y mano. Obsérvense los dedos semejando los «en palillo de tambor»*

guiente : Enfermo de constitución normal, sin otra anomalía en órganos y aparatos que la observada en su extremidad superior izquierda : Brazo, normal. Antebrazo (fig. 1), tumoración fluctuante del tamaño de un huevo de gallina en borde cubital de su tercio superior ; otra, del tamaño de una nuez, en borde radial paraarticular, tercio inferior. Ambas tumoraciones, situadas en la cara flexora, son de tipo angiomaso puro y comprimiendo una se rellena la otra, y viceversa. Mano, malformación de la misma naturaleza en su cara dorsal y otra bajo la eminencia tenar. Los dedos medio y anular a partir de la segunda falange presentan deformidad tipo «dedos en palillo de tambor». Uñas de color cianótico vivo. La expresión manual de los pulpejos produce un vaciado rápido, dando la impresión de sacos flácidos, como uvas-pasas, sin elasticidad alguna. El relleno se efectúa también con bastante rapidez al adoptar la posición declive.

La exploración fleboarteriográfica (figs. 2 y 3) nos permite apreciar una rarefacción del sistema óseo carpo-metacarpo-falángico, la existencia de flebolitos y ninguna otra anomalía vascular salvo un aumento de la tortuosidad de las ramificaciones digitales de la arteria cubital.

En estas condiciones decidimos practicar una *intervención* correctora. Incisión que une las tumoraciones del antebrazo, sorprendiéndonos no hallar vaso ni fístula que justifique tales colecciones sanguíneas de depósito. Si existieron debían tener un calibre

capilar no comprobable a la visión normal. Macroscópicamente las masas musculares se presentaban como si su estructura fibrilar estuviera reducida a una simple tela de araña con infinidad de compartimientos, en cuyo interior se hubiese producido un gran hematoma incoagulable, recubierto el total por la aoneurosis de los diversos estratos de la musculatura antebraquial. Una hemorragia copiosísima, de origen imposible

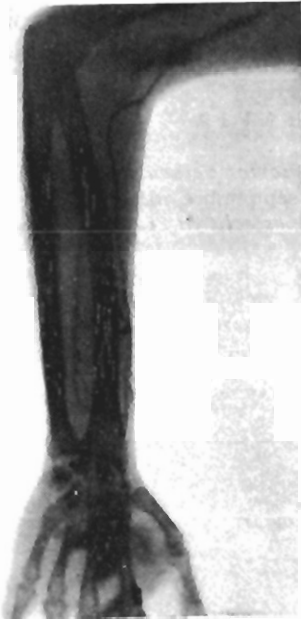

Fig. 2. — *Flebografía. Obsérvense los flebolitos en antebrazo*

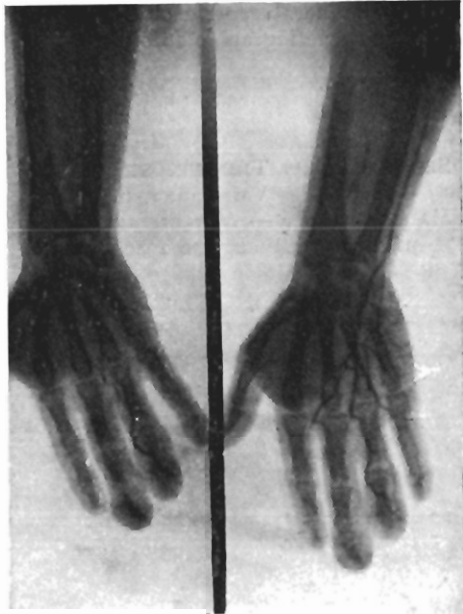


Fig. 3. — *Arteriografías con intervalo de unos segundos. Aumento de la tortuosidad de las ramificaciones digitales de la arteria cubital. Rarefacción ósea metacarpoalángica*

de determinar, dió dramatismo a todo el curso de la intervención, obligándonos a trabajar con isquemia permanente, sólo a ratos interrumpida; con ligaduras en masa y taponamiento con esponjas se consiguió al fin cohibir la hemorragia. Lamentamos, empero, una parálisis radial de la que se ha recuperado en la actualidad, recobrando paulatinamente su tono muscular.

El resultado conseguido en nuestro caso con la intervención — supresión de las tumoraciones — no es lo suficientemente alentador como para aconsejar la terapéutica quirúrgica. No existen posibilidades de intentarla sin grandes riesgos, aumentados en las deformaciones digitales.

En *resumen*, presentamos un caso más de hemangiomas braquial osteolítica, aunque sin las características tan acusadas como las cuatro a que hicimos referencia al principio. Opinamos con MARTORELL que, por el momento,

no hay procedimiento quirúrgico que cure ni aun detenga la evolución de esta anomalía vascular congénita.

S U M M A R Y

The authors report a case of osteolytic brachial hemangeomatosis with phlebographic and arteriographic studies.

B I B L I O G R A F Í A

- SERVELLE, M. y TRINQUECOSTE, P. — *Des angiomes veineux*. «Arch. des Maladies du Coeur et des Vaisseaux», n.º 9, pág. 436 ; septiembre 1948.
- MARTORELL, F. — *Hemangiomatosis braquial osteolítica*. «Angiología», vol. I, n.º 4, pág. 219 ; julio-agosto 1949.

## VALOR DE LA PRUEBA DE SAMUELS EN EL DIAGNÓSTICO PRECOZ DE LAS ENFERMEDADES ARTERIALES PERIFÉRICAS (\*)

SAUL S. SAMUELS  
*New York (Estados Unidos)*

Con el creciente interés en el campo de la Angiología, va siendo más importante el diagnóstico de la arteriosclerosis obliterante en las primeras fases de la enfermedad. Sin embargo, se pone atención casi exclusivamente a la presencia o ausencia del pulso de la arteria pedia. En algunos casos se menciona el pulso de la tibial posterior.

El examen cuidadoso de la anatomía de estos casos en relación con su importancia clínica demostrará en seguida que este método de examen es inadecuado. La arteria pedia es palpable alrededor de 2 cm. de su recorrido por el dorso del pie. Desde este lugar se distribuye por el antepié y por todos los dedos. La arteria tibial posterior es palpable en una extensión de un cm. por detrás del maléolo interno. Su distribución en sentido distal comprende la planta del pie y los dedos. En ambos casos la presencia de pulsatilidad en los lugares habituales de examen no proporciona ningún dato sobre la permeabilidad de estas arterias en las zonas distales. Así es obvio que el estado de la circulación en las zonas distales a los puntos de palpación no puede ser determinado por el simple examen del pulso.

Además la ausencia del pulso en la arteria pedia puede ser debida a su desplazamiento congénito, hallándose en estos casos en la cara lateral del pie continuando la arteria peronea. Es un hecho bien conocido que la dificultad de la circulación en las arterias periféricas produce dos resultados principales. La extremidad enferma se vuelve fría y pálida. En los casos avanzados de enfermedad arterial la isquemia y frialdad se manifiestan fácilmente con el paciente en posición horizontal. En casos de oclusión arterial grave tales como embolia o trombosis masiva, la palidez del pie es visible inmediatamente incluso a distancia.

Así pues el diagnóstico en estos casos es fácil. En los casos incipientes de

---

(\*) Traducido por la Redacción del original en inglés.

arteriosclerosis obliterante o tromboangéítis obliterante, la extremidad enferma puede tener su color normal mientras el paciente permanece horizontal. En estos casos precoces es necesario reforzar el cuadro isquémico. Esto puede llevarse a cabo mediante una sencilla pero precisa maniobra que ha demostrado su valor durante un período de 25 años.

Para practicar esta prueba, se quitan las medias y zapatos y el paciente se echa de espaldas sobre la cama de exploración, con los pies elevados a un ángulo de 45 grados. Se debiera tener a mano un soporte en forma de plataforma de madera o algo parecido de manera que las piernas puedan mantenerse en esta posición sin demasiada incomodidad. Con las piernas elevadas de esta manera se invita al paciente que flexione y extienda rápidamente los pies y los tobillos. Estos movimientos se ejecutan por lo menos de uno a dos minutos. Al mismo tiempo el médico observa el color de la planta del pie. Si no existe ningún trastorno circulatorio arterial en las extremidades inferiores, la planta del pie conserva su color normal. Es interesante hacer notar que entre los negros prácticamente no existe pigmento en la planta del pie, por esto también pueden apreciarse los cambios de color en esta raza.

Si existe obstrucción arterial en las piernas o en los pies se observará al practicar dicha maniobra que la planta del pie del lado enfermo se vuelve pálida. El grado de isquemia o palidez está en proporción directa con la extensión de la obstrucción arterial. En algunos casos a los trastornos orgánicos puede sobreañadirse un vasoespasmo, el cual momentáneamente aumenta la palidez. La palpación de los pies muestra que el pie más pálido está relativamente más frío que el opuesto. Ya que esta prueba puede ser positiva en presencia de pulsatilidad normal de la pedia y de la tibial posterior, es obvia su importancia en el diagnóstico precoz.

Otra ventaja importante de esta prueba consiste en poner de manifiesto alteraciones precoces que interesan la aorta o las ilíacas. En algunos de estos casos las arterias distales pueden ser pulsátiles y a pesar de ello puede observarse la isquemia plantar como resultado de la obstrucción parcial alta. Este diagnóstico puede confirmarse mediante la aortografía, la cual habitualmente indica el nivel y extensión de la obliteración en las grandes arterias.

Después de la observación de miles de casos de enfermedades arteriales periféricas no he sido nunca capaz de obtener una prueba positiva de trastornos vasoespásticos puros, tales como la enfermedad de Raynaud.

Para estudiar las extremidades superiores pueden aplicarse los mismos principios que se emplean para el estudio de las extremidades inferiores. El paciente eleva sus manos por encima de la cabeza y mientras está en esta posición cierra y abre rápidamente sus manos. Después de uno o dos minutos con las manos abiertas y todavía elevadas, el médico observa si existe palidez o isquemia en los dedos y en la palma. En casos graves de obstrucción la isquemia puede persistir durante algunos minutos, en casos medianos puede ser transitorio. Esta prueba puede ser positiva aun cuando las arterias radial

y cubital sean pulsátiles. No debe confundirse con la prueba de Allen, la cual supone indicar la obstrucción aislada de la arteria cubital. Esta prueba no tiene particular valor en el diagnóstico precoz de las obstrucciones arteriales y, como recientemente ha resaltado BAUMANN, no es segura.

## RESUMEN

La observación clínica de miles de casos de enfermedades arteriales periféricas durante un período de 25 años, ha permitido comprobar la exactitud y seguridad de la prueba de Samuels en el diagnóstico precoz de las enfermedades arteriales orgánicas de las extremidades. La prueba puede ser positiva en presencia de arterias periféricas pulsátiles. Debería ser parte importante en el examen físico de los pacientes diabéticos de mediana edad a causa de su valor en el diagnóstico precoz de las enfermedades arteriales, tal como la arteriosclerosis obliterante.

(TEXTO EN INGLÉS)

### THE VALUE OF THE SAMUELS TEST IN THE EARLY DIAGNOSIS OF PERIPHERAL ARTERIAL DISEASE

With the growing interest in the field of angiology it is becoming increasingly important to diagnose arteriosclerosis obliterans in the extremities in the earliest stages of the disease. Heretofore great reliance was placed almost exclusively on the presence or absence of the dorsalis pedis pulse. In some cases the posterior tibial pulsations are also mentioned.

Careful analysis of the anatomy of these vessels with relation to their clinical importance will demonstrate at once the inadequacy of this method of examination. The dorsalis pedis artery is palpable for about 2 cm. of its extent on the dorsum of the foot. Distribution of this vessel distal to this point is quite extensive involving the fore parts of the foot and all of the digital arteries. The posterior tibial artery is palpable for about 1 cm. of its length behind the internal malleolus. Its distal distribution is also extensive, involving the plantar surface of the foot and the digits. In both cases the presence of pulsation at the usual superficial areas gives no information concerning the patency of the arteries in the distal areas. It is thus obvious that the state of the circulation in the areas distal to the palpatory points can not be determined by palpation alone.

Furthermore, absence of the dorsalis pedis pulse may mean a congenitally displaced artery which is usually found over the lateral part of the foot as a continuation of the external peroneal artery. It is a well known fact that in-

terference with the circulation in the peripheral arteries produces two main results. The involved extremity becomes colder and paler. In advanced cases of arterial disease the ischemia and coldness are easily detected with the patient in a horizontal position. In severe occlusion such as an embolus or a massive thrombosis the pallor of the foot is immediately visible even at a distance. The diagnosis of these cases is therefore comparatively simple. However, in the incipient cases of arteriosclerosis obliterans or thromboangiitis obliterans the involved extremity may appear normal in color while the patient remains horizontal. In these early cases reenforcement of the ischemic picture is necessary. This can be accomplished by a simple but accurate maneuver which has proven reliable over a period of 25 years.

To perform this test, both shoes and stockings are removed and the patient lies on his back on the examining table or bed with his feet elevated to an angle of  $45^{\circ}$ . A suitable support should be at hand either in the form of a wooden platform or some similar arrangement whereby the legs can be maintained in this position without undue discomfort. While the legs are elevated in this manner the patient is instructed to rapidly flex and extend the feet at the ankle joints. This is done for at least 1 or 2 minutes. At the same time the physician observes the color of the plantar surface of the feet. If there is no disturbance of the arterial circulation in the lower extremities the plantar surfaces retain their normal pink color. It is interesting to note that in most colored people there is practically no pigment in the skin of the plantar surfaces therefore color changes may also be observed in this race.

If there is any arterial obstruction in the legs or feet it will be noted that the color of the affected sole becomes paler as the maneuver is carried out. The degree of ischemia or pallor is directly proportional to the extent of the arterial obstruction. In some cases of mild organic involvement there may be superimposed vasospasm which momentarily increases the pallor. Palpation of the feet at this time will usually show the paler foot to be relatively colder than the opposite member. Since this test may be positive in the presence of normally pulsating dorsalis pedis and posterior tibial pulses its importance in early diagnosis is obvious.

Another important advantage of this test lies in its ability to detect early changes in aortic and iliac involvement. In some of these cases the distal vessels may pulsate and yet relative plantar ischemia may be observed as the result of high partial obstruction. Confirmation of this diagnosis can be obtained by aortograms, which will usually indicate the level and extent of the obstruction in the large vessels.

In observing thousands of cases of peripheral arterial disease I have never been able to obtain a positive test in pure vasospastic conditions such as Raynaud's Disease.

In studying the upper extremities the same principles are carried out as in the test in the lower extremities. The patient elevates his hands above the



head and rapidly closes and opens the hands while in this position. After a moment or two the hands are held open, still elevated, and the observer looks for pallor or ischemia in the fingers and palms. In severe cases of obstruction the ischemia may persist for a few minutes, in milder cases it may be transitory. This test may be positive when the radial and ulnar arteries are palpable. It is not to be confused with the Allen Test which is supposed to indicate involvement of the ulnar artery alone. This has no particular value in the early diagnosis of arterial obstruction and as recently pointed out by Baumann, this test is unreliable.

### SUMMARY

Clinical observation of thousands of cases of peripheral arterial disease over a period of 25 years has established the accuracy and reliability of the Samuels Test in the early diagnosis of organic arterial disease of the extremities. The test may be positive in the presence of pulsating peripheral arteries. It should form an important part of the physical examination of middle aged diabetic patients because of its value in diagnosing early cases of arterial disease such as arteriosclerosis obliterans.

### BIBLIOGRAFÍA

- SAMUELS, S. S. — *The Early Diagnosis of Thromboangiitis Obliterans; A New Diagnostic Sign*, J. A. M. A., 92; 1571, 1929.
- BAUMANN, D. P. — *The Specificity of the Allen Test in Obstructive Vascular Disease*, «Angiology», 36, 1954.

# HIPERTENSIÓN ARTERIAL MALIGNA Y TROMBOSIS DE LA BIFURCACIÓN AÓRTICA

FERNANDO MARTORELL

*De la Sección de Cirugía Vascolar del Instituto Policlínico de  
Barcelona (España)*

La hipertensión arterial diastólica constituye hoy en día uno de los problemas terapéuticos más trascendentes planteados a la Medicina. En todos los países civilizados la hipertensión diastólica destaca entre las otras enfermedades por sus elevadas cifras de morbilidad y mortalidad.

Hasta la fecha no existe ningún medicamento eficaz para curar la hipertensión diastólica. Quirúrgicamente las operaciones simpáticas, por muy extensas que sean, permiten obtener tan sólo una mejoría subjetiva y, quizá, una mayor supervivencia.

Tal desconcierto terapéutico se debe a la ignorancia absoluta de su etiopatogenia. Por desgracia, el mayor número de hipertensiones diastólicas pertenece al grupo de las esenciales. Esta mayoría puede estimarse fundadamente en la proporción de nueve esenciales por una sintomática. Es nuestra creencia que esta desproporción disminuirá progresivamente con un examen más cuidadoso de los enfermos y con los nuevos procedimientos de diagnóstico. La conversión de las hipertensiones esenciales en sintomáticas tiene el mayor interés ya que algunas de éstas pueden curar de modo radical por procedimientos quirúrgicos. Así ocurre con la hipertensión por feocromocitoma, la hipertensión por lesión renal unilateral y la hipertensión por coartación aórtica.

En resumen, tenemos la creencia de que el número de hipertensos esenciales puede disminuir notablemente si perfeccionamos nuestros medios de exploración y ésta es más apurada. Dado el estado actual de nuestros conocimientos, todo nuestro esfuerzo debe dirigirse a disminuir el número de hipertensos diastólicos esenciales, sin terapéutica eficaz, y aumentar el número de hipertensiones diastólicas sintomáticas, de terapéutica en ocasiones radical (1).

A las hipertensiones diastólicas quirúrgicamente curables podemos añadir las que aparecen como complicación de la trombosis aortoiliaca. Esta enfermedad da lugar a un ligero aumento de la presión arterial en los brazos (2, 3, 4), pero si la trombosis alcanza una o las dos arterias renales y ocluye parcial o totalmente la luz arterial puede aparecer un grave cuadro de hipertensión diastólica.

Esta hipertensión diastólica se ha señalado ya en algunos casos :

CASO N.º 1. (PRICE y WAGNER) (5). — Varón de 43 años. En octubre de 1944 debilidad y cansancio fácil, cada vez más acusado, en las piernas y dolor en las regiones poplíteas durante el esfuerzo. Dos meses más tarde, durante una comida, dolor violento periumbilical acompañado de sudor frío que duró una hora. A los cinco días, nueva crisis de dolor afectando al principio al pie, pierna y muslo derechos, hacia el abdomen y por último a la otra pierna. Adormecimiento, parálisis y palidez extrema de ambas extremidades inferiores. La sensibilidad y motilidad se recobraron con prontitud.

T. A. brazo izquierdo 170 mm. sistólica y 120 mm diastólica. Mediante la exploración se llegó al diagnóstico de obliteración de las arterias ilíacas y de la aorta, entrando en consideración la posibilidad de la coartación de aorta. Se llevó a cabo una aortografía que reveló el bloqueo de este vaso a nivel de la parte media de la 2.ª vértebra lumbar, inmediatamente por debajo del origen de las arterias renales. Posteriormente se llevaron a cabo dos aortografías más, donde además de confirmarse la obliteración se visualizaba una circulación complementaria anastomótica de la arteria mesentérica superior con la inferior.

El enfermo estuvo hospitalizado seis meses y medio, tratado con terapéutica anti-coagulante y vasodilatadora. Al mes de estar ingresado apareció una úlcera de naturaleza isquémica en la cara externa región supramaleolar de la pierna derecha, que a pesar del empleo sistemático de penicilina y de la aplicación de diversas clases de curas locales, así como de las medidas terapéuticas para mejorar la circulación arterial, permaneció refractaria durante todo el tiempo de estancia del enfermo en el hospital, cicatrizando a los ocho meses. Visto el enfermo a los tres años estaba bien, pudiendo ejecutar un trabajo ligero. La T. A. en el brazo derecho es de 200/150 y en el izquierdo de 210/150.

En este caso vemos cómo existe una hipertensión arterial diastólica elevada que se manifiesta por las cifras tensionales y por la aparición de una típica úlcera hipertensiva, aunque los autores por ignorar su existencia no la describen como tal.

CASO N.º 2 (PRICE y WAGNER) (5). — Varón de 52 años. Cefaleas. Desde diez años antes, adormecimiento, temblor y debilidad de las extremidades inferiores después de los esfuerzos prolongados. Hipertensión arterial brazo izquierdo, 250 mm. sistólica, 130 mm. diastólica. Retinitis hipertensiva con arteriosclerosis grado 3.º. Pulso en las extremidades inferiores casi imperceptible, en contraste con el de las superiores (pulso radial) fuerte y lleno. Ello hizo pensar al principio en la coartación de aorta. Se practicó una aortografía que reveló la obliteración de la arteria justamente por debajo del origen de las arterias renales. Alrededor de un año después, crisis de angor por oclusión de la coronaria anterior. La autopsia, cuyos hallazgos se describen con detalle, demostró la obliteración trombótica de la aorta desde los vasos renales hasta los ilíacos.

La hipertensión maligna puede malograr la evolución postoperatoria de los operados, con éxito, de obliteración término-aórtica. Relatamos a continuación, resumida, la historia clínica de un caso que falleció de hipertensión maligna siete meses después de haber sido operado, con resultado excelente en cuanto a las piernas, de resección de la bifurcación aórtica.

CASO N.º 3 (FONTAINE, CHARDON, LE GAL) (6). — Enfermo de 44 años, con trastornos isquémicos crónicos de los miembros inferiores iniciados hace siete años. Clínica y

aortográficamente, obliteración término-aórtica, con potencia sexual conservada y cuerpos cavernosos bien irrigados. Fondo de ojo, corazón, aparato urinario, normales. Presión arterial 135/95.

Se le practicó una resección de la bifurcación aórtica y de las dos ilíacas y una simpatectomía lumbar baja izquierda. La prolongación hacia arriba de un trombo lateral que alcanzaba las renales no permitió el injerto. A los dos meses simpatectomía lumbar derecha. El resultado es excelente; la presión se mantiene a 130/80.

A los 7 meses de la primera intervención inicia un cuadro de hipertensión maligna, alcanzando cifras que oscilaban entre 220-250/110-130, si bien conservando los buenos resultados conseguidos en sus miembros inferiores.

Reingresado, se descartó un feocromocitoma (prueba del prosympal) y se procedió a numerosos exámenes, entre los cuales la pielografía endovenosa dió: ausencia de relleno en el lado derecho y relleno tardío en el izquierdo. Diagnosticamos una trombosis de aorta ascendente hasta alcanzar las renales predominantemente en el lado derecho. Síndrome de hipertensión maligna.

Fallece pocos días después de su ingreso, a los nueve meses de su primera visita, tras un ictus brutal con hemiplejía total izquierda y una T. A. de 280/160 en el momento del ictus.

La autopsia confirmó el diagnóstico.

### En un caso semejante la nefrectomía puede curar la hipertensión.

CASO N.º 4 (MARTORELL) (7). — El 1-IX-47 el Dr. GABIN nos remite un enfermo de 48 años, con claudicación intermitente bilateral, más acusada en el lado derecho. Pulso abolido y oscilaciones notablemente disminuidas en ambos lados. Tratamiento médico sin mejoría. Lentamente empeora. Se aconseja simpatectomía lumbar, que el enfermo rehusa.

El 5-VI-50 ingresa en mi Clínica Vasculat con un cuadro de isquemia aguda en los dos miembros. Se abre la arteria ilíaca derecha y se extrae por aspiración algunos coágulos rojos recientes. No se logra obtener sangre líquida. La aorta abdominal y la ilíaca externa muestran una antigua obliteración. Arteriectomía de ilíaca primitiva.

Efectuada la operación se continúa con heparina. El estado de la pierna izquierda mejora, pero la derecha se necrosa en su totalidad. El enfermo nos inquieta, pues una uremia con oliguria y taquicardia complicadas de desorientación mental hace aparición. Se envuelve la extremidad gangrenada en hielo. El enfermo mejora.

El 1-VII-50 amputación abierta en tercio superior del muslo; las masas musculares del muñón muestran necrosis isquémica. En seguida cuadro de gangrena gaseosa del muñón, con fiebre alta, anemia con hemólisis y trombosis venosa de la extremidad opuesta. No se ha suspendido en momento alguno el tratamiento con heparina; y además se administra aureomicina. El edema y la fiebre ceden con lentitud.

El 24-VIII-50 amplia úlcera por decúbito de la región sacra. Se han eliminado las masas necrosadas del muñón y aparece tejido de granulación.

El 11-XII-50 el muñón ha cicatrizado, el enfermo sale de casa y reemprende su trabajo.

Continúa bien hasta los últimos días de febrero de 1951, en que a partir de ellos desarrolla una hipertensión maligna, con urea de 0.70 gr., cefaleas y una clara disminución de la agudeza visual.

El examen objetivo muestra los signos siguientes:

Presión arterial: Sistólica 220, diastólica 140, cuando habitualmente estaba a 120 sistólica y 70 diastólica. Con esta hipertensión la pierna que conservaba estaba más caliente y el índice oscilométrico alcanzó casi una división.

Corazón: Aorta y ventrículo izquierdo de apariencia normal.

Examen oftalmoscópico (Dr. BARRAQUER): Los medios de refracción son transparentes y el examen oftalmoscópico del fondo de ojo muestra la existencia de un espasmo arterial generalizado de pequeña intensidad, signo de Salus-Gunn intensamente positivo en los cruces arteriovenosos, edema peripapilar de la retina y hemorragias «en llama» diseminadas sobre toda la extensión del fondo ocular.

Sangre: Urea 0,76 gr.

Exámenes sanguíneos: Hematíes, 4.100.000; hemoglobina, 85 por ciento; valor globular, 1,02; leucocitos, 7.600; neutrófilos, 77 por ciento; eosinófilos, 1 por ciento; monocitos, 2 por ciento; linfocitos, 20 por ciento; entre los neutrófilos, 23 núcleos en banda.

Serie roja: macronormomicrocitos (anisocitos media). Reticulocitos, 0-0,1 por ciento.

Plaquetas: abundantes, pero normales.

Orina: densidad, 1,015; albúmina abundante; sedimento con gran cantidad de colibacilos y de leucocitos.

Pielografía: Eliminación defectuosa con retardo y déficit en concentración del riñón izquierdo. Sin relleno a la derecha.

Diagnóstico: hipertensión arterial diastólica por trombosis de la arteria renal. Se decide la operación con tratamiento previo de su intensa colibaciluria por medio de estreptomina.

Operación (10-III-51). — Lumbotomía derecha con resección de la XII.<sup>a</sup> costilla. Riñón muy pequeño con firmes adherencias a la cápsula adiposa. Arteria renal pequeña y permeable. Nefrectomía y esplanicectomía subdiafragmática. Drenaje con un tubo de goma y sutura de la pared.

Postoperatorio: Mejoría rápida. La urea sólo se mantiene elevada unos días. La presión arterial se normaliza y recupera paulatinamente la vista.

Examen de la pieza: El riñón mide solamente 7,5 cm. en lugar de doce.

Examen histológico: Lesiones muy acusadas de esclerosis renal, caracterizadas por zonas retraídas donde los glomérulos de Malpigio aparecen totalmente esclerosados. En el resto del parénquima se observan infiltraciones inflamatorias linfohistiocitarias. Además existen lesiones vasculares muy acusadas y caracterizadas por una trombosis de grandes troncos arteriales con vascularización muy avanzada. Vena y arteria renal de pequeño tamaño; mostrando ésta un ligero engrosamiento de la íntima. Riñón atrófico y escleroso.

En julio 1951 veo de nuevo al enfermo. La presión arterial es normal, 140/85; la urea en sangre es también normal y ha recuperado del todo la visión.

Recibo del oftalmólogo (Dr. BARRAQUER) la carta siguiente:

«El enfermo está extraordinariamente mejorado y su visión que antes era de 0,5 es ahora de 0,9. El fondo de ojo, aparte de pequeñas alteraciones residuales, es normal. La tensión arterial del ojo es de 100 por 45, cifra que se mantiene también dentro de los límites normales. Felicítandole por el éxito obtenido, lo saluda cordialmente.»

En abril 1953, en tratamiento médico por el Dr. ALSINA-BOFILL, se encuentra muy bien, conduciendo su automóvil. La presión arterial habitual es de 140/80 con muy ligeras oscilaciones.

La desobliteración de la arteria renal, de la aorta y de las ilíacas, puede curar a la vez la hipertensión y la isquemia de las piernas.

CASO N.º 5 (FREEMAN y LEEDS) (8). — Un enfermo de 46 años sufría de hipertensión arterial desde los 36. Hace nueve años, súbitamente, tuvo gran debilidad en las dos piernas. El aortograma demostró oclusión completa de la aorta abdominal y de las

ilíacas, así como oclusión parcial de la arteria renal izquierda. La presión arterial era 210/100.

Se practicó tromboendarteriectomía de la aorta y de las ilíacas. Asimismo se extrajo un trombo organizado que ocluía parcialmente el orificio de la arteria renal izquierda. El enfermo se recuperó espléndidamente.

A los tres meses tenía excelente circulación en las piernas y la presión arterial era normal, 120/72. Un arteriograma postoperatorio muestra la permeabilidad de la aorta, de las ilíacas y de las dos renales.

Del análisis de estos casos clínicos se desprende que la trombosis aortoiliaca puede comprometer, además de la circulación en las extremidades inferiores, la circulación renal. Si así ocurre, un grave cuadro de hipertensión diastólica de evolución maligna puede desarrollarse. Existe por lo tanto una nueva forma de hipertensión diastólica cuyo diagnóstico es de la mayor trascendencia, ya que puede conducir a la muerte del enfermo. Pero puede también curar radicalmente, bien por la nefrectomía o bien por la desobstrucción de la arteria renal.

#### S U M M A R Y

Occlusive thrombosis of the aortic bifurcation is a pathologic and clinical disease entity. The process frequently extends upward and often obliterates the renal arteries. Malignant hypertension resulted with death in two cases reviewed. In one personal case, there was rapidly progressing hypertension due to extension of the thrombosis to the right renal artery. An immediate relief was obtained by nephrectomy. The cure has been followed for three years. The literature has been reviewed and four additional cases are described. One of these additional cases was cured by thromboendarterectomy of the aorta and iliac arteries; an organizing thrombus which partially occluded the orifice of the left renal artery was also removed.

#### B I B L I O G R A F Í A

1. MARTORELL, F. — *Diastolic Arterial Hypertension*. «Angiology», vol. 2, núm. 2, página 108; abril 1951.
2. LERICHE, R. — *De la résection du carrefour aortico-iliaque avec double sympathectomie lombaire pour thrombose artérielle de l'aorte. Le Syndrome de l'Obstruction termino-aortique par artérite*. «La Presse Médicale», núms. 54-55, página 601; julio 1940.
3. MARTORELL, F. — *El síndrome de obliteración terminoaórtico por arteritis*. «Revista Clínica Española», tomo 5, núm. 2, pág. 130; 30 abril 1942.
4. MARTORELL, F. y VALLS-SERRA, J. — *Trombosis crónica obliterante aortoiliaca*. «Medicina Clínica», tomo 2, núm. 4, pág. 304; abril 1944.
5. PRICE, A. H. y WAGNER, F. B. — *Complete Occlusion of the Abdominal Aorta. Report of Two Patients Diagnosed by Aortography*. «Surgery, Gynecology and Obstetrics», vol. 84, núm. 4, pág. 619; abril 1947.
6. FONTAINE, R.; CHARDON, V. y LE GAL, J. — *Oblitération de la fourche aortique, traitée par aortectomie terminale associée a une gangliectomie lombaire bilatérale*. «La Presse Médicale», vol. 61, núm. 21, pág. 461; 25 marzo 1953.
7. MARTORELL, F. — *Oblitération de la fourche aortique et hypertension artérielle maligne*. «La Presse Médicale», vol. 61, núm. 39, pág. 822; 6 junio 1953.
8. FREEMAN, N. E. y LEEDS, F. H. — *Opérations on Large Arteries. Application of Recent Advances*. «California Medicine», vol. 77, pág. 229; octubre 1952.

## RECOPILACIONES

### SÍNDROME DEL ESCALENO ANTERIOR

TOMÁS ALONSO

*Departamento de Angiología del Instituto Policlínico de Barcelona, España*

Bajo este nombre se engloban una serie de trastornos funcionales dolorosos, circulatorios y motores, originados por malformaciones congénitas o adquiridas a nivel del triángulo costo-interescalénico, formado por los músculos escaleno anterior, escaleno medio y cuya base es la primera costilla.

Esta entidad clínica puede ser observada en presencia de una costilla cervical o sin ella; pues si bien es cierto que en algunos casos la comprobación de su existencia puede ser considerada como la causa de los trastornos, no lo es menos que en otros enfermos que presentan la misma sintomatología no existe tal anomalía ósea.

HISTORIA — Según ADSON y COFFEY, GALENO y VESALIO fueron los primeros en hacer una descripción detallada de la costilla cervical. COOTE, en 1861, efectuó una operación de costilla cervical consiguiendo el alivio de los síntomas.

Probablemente fué JOHN B. MURPHY, en el año 1905, el que por vez primera llamó la atención sobre la rigidez del músculo escaleno anterior y su participación en la producción de los síntomas en enfermos que padecían también una costilla cervical.

En 1913, MORLEY describe un nuevo caso que se caracteriza principalmente por dolor supraclavicular.

STOPFORD y TELFORD, en 1919, describen 10 casos nuevos con los resultados favorables obtenidos de la resección parcial de la primera costilla y la sección incompleta del escaleno anterior.

En 1927, ADSON y COFFEY aconsejaron la sección del músculo escaleno anterior en lugar de extirpar la costilla cervical, recomendando para ello la vía de acceso anterior.

OCHSNER, GAGE y DE BAKEY, en 1935, publican un extenso estudio sobre esta materia y son los primeros en darle el nombre de «Scalenus anticus syndrome» aceptado hoy en día. Según éstos, NAFFZIGER fué el primero que

recomendó la escalenotomía para el alivio de este síndrome en ausencia de malformación ósea.

GAGE, en 1939, propone como «test» diagnóstico la infiltración novocaínica del escaleno, consiguiendo una remisión temporal de los síntomas.

ETIOLOGIA. — La proporción calculada sobre grandes masas de enfermos es escasa para las costillas cervicales. ADSON y COFFEY, haciendo una revisión de 540.413 fichas de nuevos pacientes en la Clínica Mayo, encontraron solamente 303 casos en que se hizo el diagnóstico de costilla cervical, o sea en una proporción de 0,056 por ciento. Por otra parte, el síndrome de compresión sin costilla cervical tampoco es frecuente.

Diversos factores pueden intervenir en la producción de este síndrome. Entre ellos tenemos las costillas cervicales, cuyo tamaño y forma es variable. GRUBER, en 1869, las dividió en cuatro grupos según la extensión de su crecimiento: 1.º, costillas cervicales que se extienden un poco más allá de la apófisis transversa; 2.º, las que llegan más allá de la apófisis transversa y tienen un extremo libre o tocando la primera costilla; 3.º, costillas cervicales casi completas cuyo enlace con el cartílago de la primera costilla está formado por medio de una unión distinta o por el extremo del cuerpo de la costilla cervical; y 4.º, costillas cervicales completas con cartílago de unión a la primera torácica. Estas costillas, que generalmente tienen su origen en la séptima vértebra cervical, pueden presentarse en un solo lado o en los dos; y si es bilateral, la forma y tamaño de una de ellas pueden ser distintos a los del lado opuesto. GLADSTONE y WAKELEY eran de la opinión de que las costillas cortas tendían a ocasionar presión sobre el plexo braquial, mientras que las largas la ejercerían sobre la arteria subclavia.

Para ADSON el agente causal más importante sería el músculo escaleno anterior, tanto si se encuentra como no una costilla cervical, afirmando que aquél durante la época de mayor desarrollo muscular comprime a la arteria subclavia y al tronco inferior del plexo braquial más intensamente que en las edades extremas de la vida. Es precisamente en este período cuando el individuo realiza los mayores esfuerzos físicos poniendo la máxima tensión en los hombros; tensión que, a su vez, hace descender el cinturón escapular. Ello explicaría la mayor frecuencia de síntomas en el lado derecho en casos de costillas bilaterales.

TODD consideró que la causa productora de este cuadro era una modificación del opérculo torácico consecutiva a un descenso del cinturón escapular.

JONES atribuye la aparición de los síntomas a un desarrollo anormal del plexo braquial.

Para otros el músculo escaleno anterior se encontraría patológicamente alterado, hallándose espasmodizado, hipertrófico o inflamado (OCHSNER, GAGE,



DE BAKEY) por acción irritativa sobre el plexo braquial de una costilla subyacente, bien directamente o por acto reflejo.

Posteriormente se ha hecho responsable a la clavícula de compresiones vasculares repetidas, comprobable mediante maniobras posturales del hombro y su acción sobre la onda pulsátil del brazo. Según FALCONER y WEDDELL el movimiento de los hombros hacia atrás y abajo es el que suprime la pulsación más fácilmente.

KEEN atribuía la persistencia de las alteraciones vasculares a una trombosis ocasionada por la presión. LEWIS y PICKERING, y más tarde EDEN, dicen que la formación de un trombo a nivel de una íntima arterial lesionada sería el punto de partida de émbolos que al ser arrastrados por la corriente originarían síndromes de Raynaud y gangrenas distales.

Se han señalado también una serie de causas predisponentes, como son ; aparición preferente en personas de cuello largo, de hombros caídos o de tórax estrecho ; traumatismos accidentales o profesionales ; procesos tumorales del hueso supraclavicular, infecciones, etc.

ANATOMÍA PATOLÓGICA. — La anatomía patológica de esta entidad clínica es poco conocida. Parece ser que el acodamiento y la depresión de la arteria subclavia y del plexo braquial son casi constantes, produciendo una neuritis traumática en la distribución de los segmentos inferiores de dicho plexo. Por otra parte se ha hallado el escaleno anterior hipertrofiado, fibroso y en un caso con lesiones degenerativas (OCHSNER y colaboradores).

Algunas veces se han encontrado al examen histológico esclerosis arteriales (DONALD y MORTON).

SÍNTOMAS. — Los síntomas de este síndrome de compresión se dividen en dos grupos principales : nerviosos y vasculares. Los primeros obedecen a fenómenos irritativos del plexo braquial y son los más constantes, mientras que los segundos, que generalmente son los que hacen pensar en la existencia de la enfermedad, son menos frecuentes y resultantes de la compresión de la arteria subclavia.

Es observado con mayor frecuencia en las mujeres que en los hombres, en una proporción aproximada de 3-1 ; son afectados principalmente los adultos jóvenes, entre los 17 y 42 años ; y la lesión reside casi siempre en un solo lado, preferentemente el derecho.

*Síntomas nerviosos.* — El dolor es el principal síntoma, variable en lo que a intensidad y extensión se refiere. Se localiza por lo común en el hombro, o en el cuello, cabeza, brazo, antebrazo y mano, escogiendo como zonas específicas los territorios del cubital y del mediano. El dolor se agudiza frecuentemente al girar la cabeza hacia el lado afecto con el cuello en extensión y haciendo al mismo tiempo una inspiración profunda. A veces puede irradiarse hacia la región precordial simultaneando una crisis de angor.

Los trastornos de la sensibilidad consisten en parestesias, calambres, sensación de acorchamiento y discretas zonas de anestesia. Generalmente se inician en el hombro y región interna del brazo, extendiéndose después a otras zonas, en especial al dedo pulgar y eminencia tenar.

Pueden presentarse, además, atrofiás musculares, que según WILSON corresponden a dos tipos: uno del mediano en la eminencia tenar, afectando los músculos oponente y abductor corto del pulgar, y otro que corresponde al territorio cubital, afectando a lumbricales e interóseos. A veces, aunque con menor intensidad, pueden estar afectados también el deltoides, músculo del brazo y de la cara anterior del antebrazo.

*Síntomas vasculares.* — Las manifestaciones vasculares consisten en: Disminución de volumen del pulso radial o cubital en el lado afecto, que puede llegar a desaparecer al realizar algunas maniobras, como girar la cabeza o separar el brazo del tronco, etc.

El índice oscilométrico suele estar disminuído en el lado enfermo.

Si estos fenómenos se acentúan pueden originar trastornos tróficos importantes e incluso gangrenas de los dedos.

A veces, la obstrucción permanente de las arterias cubital y radial, y mediante la acción del frío o el ejercicio, puede provocar una crisis de claudicación intermitente semejando un ataque de síndrome de Raynaud. Pueden ser halladas también alteraciones en el color de la piel en cara y manos, así como disminución de la temperatura cutánea. Más raramente cabe observar un síndrome de Horner en casos de costilla cervical, debido a la tracción ejercida sobre los nervios simpáticos. Y por último, como complicación y en pocos casos, puede comprobarse la existencia de una dilatación aneurismática de la arteria subclavia.

**DIAGNÓSTICO.** — El diagnóstico debe basarse en la historia (dolor, atrofia, anormalidades circulatorias, trastornos sensitivos, etc.) y en una exploración cuidadosa. En ocasiones, por simple inspección se puede descubrir un reborde óseo anómalo, o a la palpación encontrar un saliente que pueda corresponder a una costilla cervical o hallar un músculo escaleno contracturado y doloroso. Existen además una serie de maniobras, como giro de la cabeza levantando el mentón (ADSON y COFFEY), separar el brazo del tronco (EDEN), llevar el brazo hacia atrás y abajo (FALCONER y WEDDELL), que pueden proporcionar datos diagnósticos valiosos, como es el de la disminución de volumen del pulso radial.

El examen de los trastornos nerviosos, sensitivos y motores, puede proporcionar una idea aproximada de los segmentos afectados del plexo y del tipo clínico de que se trata.

Otro dato importante para el diagnóstico es la radiografía, pudiendo ser decisivo si evidencia una anomalía ósea.

En los casos admitidos como síndrome de compresión y que se dude sobre

cuál será el mecanismo desencadenante, si una costilla cervical o un músculo escaleno anterior, una infiltración novocaínica de éste será seguida de mejoría de los síntomas cuando sea él la causa que los provoca.

JUDOVICH esquematizó las maniobras diagnósticas de la siguiente manera :

1) La compresión comparada del escaleno anterior, produce una mayor sensibilidad en el lado afecto, así como exaltación de los síntomas.

2) La disminución del índice oscilométrico revela irritación arterial, y la termometría local registra hipotermia.

3) Forzando la cabeza hacia atrás y alejándola del lado afecto se exageran los síntomas.

4) Está disminuído el poder prensor, comprobado dinamométricamente. La infiltración con novocaína del músculo escaleno produce una manifiesta mejoría del síndrome.

5) La tracción del brazo hacia abajo, manteniendo la cabeza extendida y rotada hacia el lado sano, disminuye la amplitud del pulso.

DIAGNÓSTICO DIFERENCIAL. — Para efectuarlo han de tenerse en consideración otras afecciones, tales como: artritis del hombro, periartrosis escápulo-humeral, neuritis braquial, enfermedad de Raynaud, bursitis subacromial, rotura del tendón supraespinoso, etc. En la artritis del hombro se encuentra una imagen roentgeniana de artropatía deformante, observándose, al mismo tiempo, la existencia de un profundo trastorno de la estructura epifisaria. Con la periartrosis escápulo-humeral se diferencia porque en ésta el dolor es de predominio nocturno y se exagera al comprimir el acromión, por la limitación de los movimientos de rotación interna y externa de la escápula y por presentarse en edad avanzada principalmente. Una historia de alcoholismo, de enfermedades infecciosas, de reacciones alérgicas o de exposición a los metales pesados, como el plomo, por ejemplo, y la bilateralidad de los trastornos pueden ser útiles para indicar una neuritis tóxica como causa de los síntomas. La diferenciación con el síndrome de Raynaud la estableceremos si tenemos en cuenta que por lo común las lesiones son bilaterales en este síndrome e influenciadas por la acción del frío. En la bursitis subacromial la sensibilidad queda localizada en la bolsa subacromial, sin manifestaciones vasculares o nerviosas. Y por último, en la rotura del tendón supraespinoso el dolor queda localizado únicamente en el propio tendón.

TRATAMIENTO. — No todos los enfermos afectados de una costilla cervical o un síndrome de compresión vásculo-nerviosa por el músculo escaleno anterior precisan de un tratamiento quirúrgico. Una buena parte de ellos — con dolores ligeros y sin alteraciones vasculares graves — son pacientes de hombros caídos y constitución asténica que mejoran de manera notable mediante medidas conservadoras, como el reposo, colocar el brazo en cabestrillo, aplicación local de calor y pérdida de peso, si se trata de enfermos obesos, para disminuir la carga sobre el cinturón escapular.

Si la sintomatología es algo más acusada pueden practicarse infiltraciones novocaínicas del escaleno o del ganglio estrellado.

Sólo en presencia de trastornos intensos se recurrirá al tratamiento quirúrgico, consistente en la escalenotomía anterior

**TÉCNICA OPERATORIA.** — Siguiendo la técnica descrita por ADSON en 1928, «se practica una incisión oblicua de unos 5 cm., extendiéndose hacia arriba y atrás desde la articulación esterno-clavicular hacia el triángulo posterior. La disección se efectúa hacia abajo a través de la grasa hasta dejar expuesto el tendón del músculo esternocleidomastoideo y su unión a la clavícula. Se secciona el músculo entre dos pinzas: la parte superior se rechaza hacia la línea media, dejando al descubierto el tendón del omohioideo y la unión tendinosa del escaleno anterior, con el nervio frénico corriendo oblicuamente a través de él desde el borde externo al interno. Los bordes del escaleno anterior se liberan por disección y el nervio frénico se retrae hacia la línea media antes de seccionar las fibras tendinosas y musculares. Se observará que la arteria subclavia se presenta por fuera del escaleno anterior y, si el espacio comprendido entre la costilla cervical (o la costilla cervical y las bandas tendinosas que se extienden hacia la costilla torácica) y el borde externo del escaleno anterior es angosto, se observa en seguida la compresión de la arteria subclavia contra los troncos del plexo braquial. En el lado interno del escaleno anterior se puede observar la pleura y, si la disección se lleva aun más hacia la línea media, quedará al descubierto la vaina de la carótida y la arteria vertebral; sin embargo, esto es innecesario. Es importante proseguir la disección hacia arriba a lo largo del borde anterior del escaleno anterior unos 5 cm., con el fin de exponer totalmente el nervio frénico y liberarlo por disección antes de retraerlo medialmente. Durante la disección, las arterias cervical transversa y escapular transversa se seccionan y se ligan. Antes de seccionar la unión tendinosa del escaleno anterior en su inserción hay que tener presente que el músculo está situado sobre la arteria subclavia comprimiéndola y que la pleura está colocada por dentro del borde interno del músculo. Al seccionar las fibras tendinosas y musculares es preciso proceder con cuidado para no dañar la arteria subclavia o la pleura. La herida se cierra de modo muy parecido a cualquier herida quirúrgica, pero se deja que el músculo escaleno anterior cuelgue libremente; se le verá retraerse unos 5 cm. Si es necesario seccionar el tendón del omohioideo, el mismo debe ser unido por sutura y ligadura antes de que vuelva a suturarse la porción clavicular del músculo esternocleidomastoideo con sutura de colchonero hecha con catgut crómico».

«Se puede permitir al paciente que se siente al día siguiente de la intervención, darle de alta del Hospital al cabo de tres días y cesar la atención quirúrgica en cuanto haya cicatrizado la herida de la piel. Al cabo de pocos días empiezan a desaparecer el dolor y la parestesia. La atrofia tiene que

disminuir a medida que el nervio se regenera, a menos que haya existido durante varios años. En tal caso presenta el mismo problema que la reparación de una lesión nerviosa periférica.»

PRATT, LOVE y otros, son de la opinión de separar solamente las ramas de la cervical y escapular transversas, no existiendo para ellos necesidad alguna que obligue a la sección de las mismas.

La escalenotomía anterior puede practicarse bajo anestesia local permitiendo así la cooperación del enfermo que al mover cabeza y hombro facilita la liberación del músculo. Sin embargo, en los casos en que sea necesaria una disección extensa, con el consiguiente peligro de lesionar la pleura, será necesaria la práctica de una anestesia intratraqueal que evite el colapso pulmonar si se abre ésta involuntariamente.

#### S U M M A R Y

The history, etiologic factors, symptoms, vascular test, diagnosis and treatment of the scalenus anticus muscle syndrome are reviewed.

#### B I B L I O G R A F Í A

1. ADSON, A. W. y COFFEY, J. R. — *Cervical rib: a method of anterior approach for relief of symptoms by division of the scalenus anticus.* «Ann. Surg.», 1927, 85, 839.
2. MURPHY, J. B. — *The scalenus syndrome.* «Surg. Gyn. obst.», 1905, 41, 399.
3. MURPHY, J. B. — *The clinical significance of cervical ribs.* «Surg. Gyn. Obst.», 1906, 3, 514.
4. MORLEY, J. — *Brachial pressure neuritis due to a normal first thoracic rib: Its diagnosis and treatment by excision of rib.* «Clin. J.», 1913, 42, 461.
5. STOPFORD y TELFORD. — *Compression of the lower trunk of the brachial plexus by a first dorsal rib.* «Brit. Jour. Surg.», 1919, 7, 168.
6. OCHSNER, A.; GAGE, M. y DE BAKEY, M. — *Scalenus anticus syndrome.* «Am. Jour. Surg.», 1935, 28, 669.
7. GAGE, M. — *Scalenus anticus syndrome.* «Surgery», 1939, 5, 599.
8. GRUBER, W. — Citado por ADSON.
9. GLADSTONE, R. J. y WAKELEY, C. — *Cervical ribs and rudimentary first thoracic ribs considered from the clinical and etiological standpoints.* «J. Anat.», 1932, 66, 334.
10. TODD, T. W. — *Cervical rib: Factors controlling its presence and its size, its bearing on the morphology and development of the shoulder.* «J. Anat. and Physiol.», 1912, 26, 244.
11. JONES, F. W. — *The anatomy cervical ribs.* «Proc. Roy. Soc. Med.», 1913, 6, 95.
12. FALCONER, M. A. y WEDDELL, G. — *Costoclavicular compression of the subclavian artery and vein.* «Lancet», 1943, 2, 539.
13. KEEN. — «The Am. Jour. of Scienc.», 1907, 133, 173.
14. EDEN. — *The vascular complications of cervical ribs and first thoracic rib abnormalities.* «Brit. Jour. of Surg.», 1939, 27, 111.
15. LEWIS, T. y PICKERING, G. — Citado por EDEN.

16. DONALD, J. M. y MORTON, B. F. — *The scalenus anticus syndrome with and without cervical rib.* «Annals of Surg.», 1940, 111, 709.
17. WILSON, S. A. K. — *Some points in the symptomatology of cervical rib, with special reference to muscular wasting.* «Proc. Roy. Soc. Med.», 1913, 6, 133.
18. JUDOVICH, B. ; BATES, W. y DRAYTON, W. — *Pain in the shoulder and upper extremity due to scalenus anticus syndrome.* «Am. Jour. Surg.», 1944, 63, 377.
19. ADSON, A. W. — *Cervical rib: anterior approach with division of the scalenus anticus versus the lateral approach with resection of the rib.* «Atlanta. M. J.», 1928, 31, 222.
20. PRATT, G. H. — *Tratamiento quirúrgico de las enfermedades vasculares.* Publicaciones Médicas José Janés, 1952, 280.
21. LOVE, J. G. — *Enfermedades vasculares periféricas (ALLEN).* José Bernades, Ediciones Científicas, Buenos Aires, 1952.

## NOTAS TERAPÉUTICAS

### LA DIBENZYLINA EN EL TRATAMIENTO DE LA HIPERHIDROSIS

Tenemos que distinguir la sudoración normal de la patológica. Mientras la primera es una función fisiológica de todas las glándulas del cuerpo que sirve para regular la temperatura corporal, la hiperhidrosis es una forma anormal de transpiración que afecta sobre todo a las manos, pies, o a ambos a la vez.

La etiología es desconocida. Se considera que se debe a una hiperactividad local del simpático, desencadenada por estímulos a los cuales el enfermo es susceptible, por ejemplo, las emociones, el frío o el calor.

El tratamiento médico empleado hasta ahora no ha tenido éxito. En el quirúrgico se ha recurrido a la simpatectomía: simpatectomía torácica alta para la extremidad superior, y simpatectomía lumbar para la extremidad inferior. Sus resultados son algo mejores, ya que al interrumpir el simpático cesa la sudoración, pues las glándulas sudoríparas están bajo su control.

Vamos a citar un caso de hiperhidrosis tratado con éxito con la nueva droga adrenolítica, Dibenzylina (688 A). F. MARTORELL cita cinco casos de hiperhidrosis tratados con Dibenzylina a la dosis de 0,10 mg., dos o tres veces al día. La hiperhidrosis mejoró en todos los casos, reapareciendo al dejar de tomar el medicamento.

La Dibenzylina es un derivado de la  $\beta$ -cloroetilamina, con propiedades similares a la Dibenamina. HAIMOVICI, en un excelente trabajo sobre las propiedades de la Dibenamina, demuestra que es un agente bloqueador adrenérgico que produce el bloqueo de la sudoración espontánea palmar en el hombre. Ya que la sudoración en el hombre puede ser excitada por los agentes adrenérgicos e inhibida por los agentes bloqueadores adrenérgicos, de ahí se infiere que, además del conocimiento de que las fibras colinérgicas inervan las glándulas sudoríparas, hay también un componente adrenérgico en el mecanismo nervioso de la sudoración en el hombre.

La Dibenzylina en los animales es dos veces más efectiva, administrada por vía oral, que la Dibenamina, y diez veces más, administrada por vía endovenosa. No causa trastornos gástricos (náuseas o vómitos). Sus aplicaciones terapéuticas han sido limitadas, hasta ahora, a sujetos con trastornos vasculares periféricos y a la hipertensión, con posibilidades de ampliar su campo a otros trastornos en los que el bloqueo adrenérgico pueda ser valioso, por ejemplo, dismenorreas, jaquecas, toxemias del embarazo, glaucomas, etc.

Nuestro caso se trata de un muchacho de 23 años, visto el 26-V-53. Carece de antecedentes patológicos.

Hace un año, cuando entró en el cuartel para cumplir el servicio militar, al ponerse por primera vez las botas (siempre había utilizado alpargatas) aparece hiperhidrosis acentuada en ambos pies. Más pronunciada en invierno. Cuando ésta llegaba a su acmé, aparecían eritrosis, dolor y a veces pequeñas ulceraciones. Como consecuencia de esto, no podía hacer ningún servicio y estaba rebajado temporalmente. Tampoco podía jugar a fútbol, a pesar de ser un gran aficionado y haberlo hecho hasta entonces.

Empezamos el tratamiento con Dibenzylina (2 grageas de 20 mg. diarias). Al segundo día de tratamiento nos comparece muy contento diciendo que ya no le sudaban los pies. Sin embargo, le administramos 2 grageas más. Pasó 8 días muy bien. Al noveno día, dos lipotimias. A los 10 días podía jugar otra vez a fútbol.

Lleva actualmente 3 meses bien, habiendo reanudado por completo sus actividades dentro del cuartel.

#### BIBLIOGRAFÍA

1. MARTORELL, F. — *Tratamiento de la hiperhidrosis por la Dibenzylina*. «Angiología», volumen 5, n.º 4, 1953.
2. HAIMOVICI, H. — *Evidence for Adrenergic sweating in Man*. «Journal of Applied Physiology», vol. 2, n.º 9; march 1950.
3. SAM I. MILLER, RALPH V. FORD y JOHN H. MOYER. — *Dibencyline Results of therapy in patients with hypertension and a comparison with hexametonium*. (Reprinted from the «New Journal of Medicine», 248: 576-582, Apr. 2, 1953.)

JAIMÉ PALOU

### PRIMEROS ENSAYOS CON UN NUEVO MEDICAMENTO HIPOTENSOR; EL SERPASIL

La mayor parte de medicamentos llamados hipotensores, o actúan como tales pero no son tolerados, o son tolerados pero no tienen efecto hipotensor. Últimamente hemos tenido ocasión de ensayar un nuevo medicamento que actúa como hipotensor y es perfectamente tolerado, el Serpasil (1).

El Serpasil es la droga que contiene el alcaloide puro y cristalizado (reserpina) de la *Rauwolfia serpentina*, al cual se debe su actividad hipotensora. Su efecto hipotensor no depende de una acción sobre los vasos periféricos o de un bloqueo ganglionar. Se ejerce sobre los centros reguladores de la tensión arterial. La baja de tensión se acompaña de bradicardia y de una acción sedante manifiesta que en algunos casos se transforma en somnolencia.

Hemos ensayado el Serpasil en veinte enfermos afectados de hipertensión

---

(1) Agradecemos a los Laboratorios Ciba el suministro de Serpasil para ensayo clínico.



díastólica. El efecto fué nulo en dos, los otros dieciocho casos mejoraron notablemente. Aparte del descenso tensional se mostró de gran utilidad en los enfermos afectos de nerviosismo, insomnio y taquicardia.

También hemos usado el Serpasil asociado a la Apresolina. La combinación de las dos drogas antihipertensivas tiene la ventaja de disminuir los efectos tóxicos de la Apresolina, en especial su tendencia a aumentar la frecuencia del pulso.

El Serpasil se presenta en forma de comprimidos. La dosis media empleada ha sido de tres comprimidos de 0,25 mg. al día, en enfermos de tratamiento ambulatorio. Este tratamiento se ha asociado en varios casos a la Apresolina una gragea de 50 mg. al día.

FERNANDO MARTORELL

## EXTRACTO DE REVISTAS

Pretendiendo recopilar los artículos dispersos sobre temas angiológicos, se publicarán en esta sección tanto los recientes como los antiguos que se crean de valor en algún aspecto. Por otra parte algunos de éstos serán comentados por la Redacción, cuyo comentario figurará en letra cursiva.

### CIRUGÍA DEL CORAZÓN Y GRANDES VASOS

*ALGUNAS DIFICULTADES EN LA VALORACIÓN DE LOS RESULTADOS FUNCIONALES DESPUÉS DE LA COMISUROTOMÍA MITRAL* (*Some difficulties in evaluating functional results after mitral commissurotomy*). — SOLOFF, LOUIS A. y ZATUCHNI, JACOB. «The Journal of the American Medical Association», vol. 154, n.º 8, pág. 673 ; **febrero 1954.**

Una de las dificultades fundamentales en la valoración de los llamados resultados funcionales de la comisurotomía mitral es la falta de un conocimiento público de lo que el cirujano verifica, a ciegas, sobre la válvula. Por otra parte, el curso impredecible y crónico de la cardiopatía reumática contrastando con el corto tiempo de los estudios postoperatorios, y la falta de una estrecha correlación entre la disnea y el grado de afectación cardíaca, son otros hechos que dificultan un juicio exacto.

*Mejoría con el tratamiento médico.* — En primer lugar no hay que olvidarse de la realidad indiscutible de que muchas personas con estenosis mitral e insuficiencia cardíaca pueden obtener una mejoría funcional con un tratamiento médico. Los períodos de mejoría entre los empeoramientos, que van apareciendo en el curso de la enfermedad, pueden variar de semanas a años y algunas veces décadas. Desde hace tiempo se ha comprobado que una vez el corazón se ha ajustado a una sobrecarga constante, no aparece una nueva alteración hasta añadirse otra sobrecarga. En cambio, desde el advenimiento de la comisurotomía mitral se repite a menudo que la estenosis mitral es una enfermedad que produce una alteración progresiva por sus efectos de obstrucción, y esta aseveración carece de fundamento.

Por otra parte, la recomendación pesimista, inhumana y a la vez sin base razonable, de la operación, señalando la posibilidad de una muerte súbita debida a un edema pulmonar en una persona con cardiopatía compensada,

o bien a una hemorragia pulmonar desangradora, es completamente injustificada porque estas posibilidades son extraordinariamente raras y porque la posibilidad de muerte a continuación de la comisurotomía mitral es casi infinitamente mayor.

El empeoramiento de la cardiopatía en la estenosis mitral se verifica generalmente a brotes, y cuando aparece la descompensación debe buscarse una causa desencadenante. La más común es una infección respiratoria. Otras causas son la actividad física excesiva, el infarto pulmonar, la taquicardia de aparición paroxística, el embarazo y los trastornos emocionales. Finalmente, si no se encuentra ninguna causa clara, deben buscarse estigmas de actividad reumática.

Por todo ello, antes de la comisurotomía debiera valorarse bien la adecuación del tratamiento médico. El hecho de que muchas personas han mejorado funcionalmente con un régimen médico iniciado en el hospital antes de la operación, es por sí mismo un testimonio elocuente de la deficiente terapéutica médica antes de la operación. Es sorprendente, por no decir otra cosa, encontrarse con una persona que ha viajado 1.500 millas para una comisurotomía mitral y a la que nunca se la ha advertido sobre el uso excesivo de la sal.

Si existe, pues, una mejoría después de la intervención, no debe atribuirse necesariamente a ella. Sólo al cabo de un largo tiempo de estudios, de preferencia después de la observación durante períodos de prueba similares a los enunciados, podrá atribuirse la mejoría a la intervención.

*Factores psicógenos y orgánicos.* — La diferenciación de estos factores en la producción de la disnea puede resultar muy difícil, y por ello deben valorarse al máximo los signos objetivos de insuficiencia cardíaca, y tener en cuenta sobre todo los hallazgos radiológicos en pulmón y corazón. La disnea, síntoma preeminente de la estenosis mitral, con frecuencia es debida en parte o del todo a factores no cardíacos, el más común de los cuales es el origen emocional. La disnea psicógena puede ser autoproducida o yatrogénica. Los efectos psicoterápicos de una brillante operación cardíaca han sido reconocidos por muchos cirujanos conscientes. De 14 personas intervenidas con el fin de corregir una estenosis mitral, VARCO y BARONOFSKY no pudieron actuar sobre la válvula en 4 de ellas. No obstante, estas 4 tuvieron una mejoría funcional notable después de las falsas intervenciones, y que no difería de la mejoría observada en las que aparentemente se había hecho una comisurotomía mitral adecuada.

La disnea puede disminuir con el comienzo de la insuficiencia cardíaca derecha o al aparecer la fibrilación auricular que es controlable con la digital. Todos los cardiólogos consideran estos hechos como signos de progresión de la enfermedad. Después de la comisurotomía hemos observado un 11,1 por ciento con fibrilación auricular permanente, y no hay ninguna razón para darle un significado pronóstico diferente del considerado hasta ahora. Tam-

bién la disnea puede disminuir con la producción quirúrgica de una embolia, que conduce a una restricción de las actividades físicas y a veces mentales; se producen embolias por estas intervenciones en un 2,8 por ciento de los casos con ritmo sinusal y en un 13,5 por ciento en los que presentan fibrilación auricular. El agrandamiento cardíaco se ha considerado también como un signo de sobrecarga del corazón; y no hay razón para considerar de diferente modo el agrandamiento que se observa radiológicamente en el 57,7 por ciento de nuestros pacientes que se han seguido durante 22 meses a continuación del acto quirúrgico.

En cuanto a los datos de cateterismo, por sí solos no tienen ningún valor, y algunas de las manipulaciones matemáticas se han demostrado absurdas. Además, la caída de la presión pulmonar puede significar en ocasiones un empeoramiento si ha aparecido fibrilación auricular o agrandamiento cardíaco.

*Morbilidad postoperatoria.* — Por último, la frecuente morbilidad, que generalmente es debida a una reactivación de la fiebre reumática y ocasionalmente a la producción de una insuficiencia mitral, hace que la valoración de la mejoría funcional sea difícil. Esto se debe a que los pacientes, e incluso los médicos, están tan satisfechos de la mejoría después de la prolongada enfermedad postoperatoria, que olvidan el estado preoperatorio, y se habla de lo mucho mejor que se halla al paciente en comparación con su enfermedad postoperatoria.

Incluso en personas que han tenido la fortuna de no tener complicaciones postoperatorias que den síntomas, pueden aparecer cambios en el corazón que generalmente se consideran como perjudiciales, todo ello en presencia de la así llamada mejoría funcional. Son la fibrilación auricular permanente, el agrandamiento cardíaco visible radiológicamente (a veces inadvertido por la extirpación del apéndice auricular izquierdo), y la presencia de insuficiencia cardíaca derecha subclínica.

**RESUMEN.** — Para tener algún valor las comunicaciones que atribuyen una mejoría a la comisurotomía mitral deben dar pruebas de que: 1) no han intervenido factores médicos o naturales, y 2) no se han producido efectos nocivos. Deben citarse datos objetivos suficientes para que el lector pueda formarse sus conclusiones propias. Debe incluirse la concepción del cirujano sobre su actuación. Una correlación de estos datos con la llamada mejoría funcional puede ayudar a diferenciar las remisiones psicoterápicas, las aparecidas de manera natural y las inducidas mecánicamente, de lo conseguido por la cirugía. Por ejemplo, el paciente de SOUTTAR, citado a menudo como el primero a quien se practicó una comisurotomía mitral con éxito, tenía una insuficiencia mitral tan grande y una estenosis mitral tan pequeña que no se le hizo nada, y CUTLER hizo lo que todo cirujano cardíaco temería hacer, que es escindir parte de la válvula septal de la válvula mitral.

Es de extraordinaria importancia una valoración exacta de los resultados, porque la comisurotomía mitral tiene una mortalidad inmediata más alta

para cualquier grupo (por lo menos del 6 por ciento) que la mortalidad anual que ocurre naturalmente (alrededor del 1 por ciento), y por que su morbilidad es muy grande. El hecho de que el corazón pueda reajustarse funcionalmente a la sobrecarga impuesta por la actuación quirúrgica no debe permitirse que enmascare los efectos verdaderos de la operación.

RAMÓN CASARES

*RECONSTITUCIÓN DE UNA ESTENOSIS MITRAL DESPUÉS DE LA COMISUROTOMÍA (Reconstitution d'une sténose mitrale après commissurotomie).* — DONZELOT, E. ; DUBOST, CH. ; HEIM DE BALSAC, R. ; MÉTIANU, C. y GUILLEMOT, R. «Archives des Maladies du Coeur», núm. 4, pág. 300 ; **abril 1953.**

Desde el día en que empezó a practicarse la comisurotomía por estenosis mitral se temió, lógicamente, la reconstitución de la estenosis a más o menos largo plazo. El lugar de la liberación a nivel de una comisura constituye, por sí misma, una predisposición natural a la reconstitución cicatrizal de un estado anatómico vecino al anterior a la operación.

La valvulotomía digital o una sección instrumental ocasiona un desgarro o un corte de bordes más o menos irregulares, condiciones en extremo favorables para que se vuelvan a soldar ; tanto más cuando los tejidos valvulares maniobrados, lugar de un proceso inflamatorio de mayor o menor antigüedad y siempre en evolución latente, presentan condiciones de elección para que la cicatrización de la herida ocasionada no sea simple ni perfecta.

Contra estos factores desfavorables tenemos el aumento de amplitud de los movimientos valvulares y una corriente sanguínea cuyo volumen y rapidez de vaciado están acrecentados por el acto quirúrgico.

La experimentación animal no permite deducir lógicas consideraciones, dado que todo se realiza sobre tejidos sanos y no alterados por la enfermedad. Las autopsias se refieren en general a enfermos operados demasiado recientemente. Sólo MULLER presentó dos casos autopsiados, a las 3 semanas y 7 meses de la intervención. BROCK, posteriormente a la redacción de este trabajo, subrayó que ciertas disposiciones anatómicas de la válvula mitral estenosada son en especial favorables para el establecimiento de una nueva estenosis tras la comisurotomía.

Dada la escasa documentación, creemos interesante reseñar una observación de estenosis mitral operada y rápidamente recidivada, provocando la muerte y permitiendo su comprobación anatómica.

**OBSERVACIÓN.** — Mujer de 29 años. Antecedentes de reumatismo poliarticular agudo febril a los 21 años. A partir de los 24 se inicia cardiopatía, que agravándose progresivamente la hace ingresar en Broussais en una crisis de edema pulmonar.

Practicada la exploración clínica, electrocardiográfica y a R. X. y las pruebas de laboratorio se llegó al diagnóstico de cardiopatía mitral (estenosis) edematosa. A pesar del reposo y del tratamiento, persiste edema pulmonar subagudo y en 9 días presenta 5 crisis agudas. Se decide valvulotomía de urgencia a pesar del soplo sistólico y la expansión sistólica auricular izQUIERDA (R. X.).

*Operación* (DUBOST, 25-VII-51). — Aurícula voluminosa. Estenosis del tamaño de un lápiz. Comisurotomía digital ánteroexterna. El estado general no permite la posterior. Resección de la aurícula. Sutura. Al ir a cerrar se observa desgarró incompleto en ventrículo, por delante de la base de la aurícula, permitiendo la salida de sangre en cada sístole. Sutura. Posible erosión por el separador de Finochietto. Cierre.

*Postoperatorio.* — Tras desaparición de toda la sintomatología, a mediados de agosto empiezan a reaparecer los signos auscultatorios y respiratorios. Empeora. Fallece el 22-VIII-51.

*Autopsia.* — Confirmativa de la reconstitución de la estenosis.

*Examen histológico.* — En el orificio mitral se ven tres tipos de lesiones: una traumática (comisurotomía) y dos inflamatorias (una antigua y otra reciente). En la aurícula se observa un voluminoso trombo cuyo pedículo se fija en la línea de sutura quirúrgica de la pared auricular. Conclusiones: trombosis auricular sobre cicatriz quirúrgica.

*Discusión.* — Tras la mejoría de los primeros días, la reaparición de la disnea hacia el 15º día debió coincidir con la reconstitución de la estrechez mitral, de dónde la aparición de edema pulmonar y el «surmenage» de las cavidades derechas. Borde derecho del corazón sobresaliente, hepatomegalia, reaparición de los signos funcionales. Esta sobrecarga derecha ocasionó estasia venosa retrógrada con trombosis y edema en las piernas. La aguja térmica del 16 de agosto corresponde a una embolia pulmonar sin síntomas clínicos ni radiológicos (muy central) importantes, pero que sumados a la sobrecarga derecha existente determinaron el síndrome de corazón pulmonar agudo.

Por los datos clínicos y por la interpretación de las complicaciones, el diagnóstico de resoldadura de las válvulas mitrales liberadas por la comisurotomía fué inmediato.

Los exámenes anatómicos e histológicos confirmaron la comisurotomía en una extensión de un cm. y en todo el espesor de la válvula, sin afectar sin embargo al anillo propiamente dicho; y precisaron que el despegamiento se situó bien y que la resoldadura de la comisurotomía abarcaba toda la extensión y era sólida y resistente.

El proceso cicatrizal de resoldadura constituido esencialmente por la organización de un trombo se superpone a los focos inflamatorios, esclerosos unos y recientes otros.

Es lógico pensar que en nuestro caso el proceso evolutivo endocárdico antiguo permaneció siempre activo y ha jugado un papel primordial en la resoldadura, pero el estado de la válvula mitral engrosada y retraída no debe

ser olvidado. Por el contrario, la herida de la pared ventricular, demasiado lejos de la zona comisural, no puede ser incriminada como favorecedora.

Todo ello muestra que una válvula mitral muy alterada, y probablemente siempre en actividad inflamatoria, puede soldarse de nuevo tras la comisurotomía.

*Comentarios.* — Creemos que nos está permitido considerar tres procesos en el futuro de una comisurotomía :

1.º La atenuación o desaparición de los signos de estenosis en el postoperatorio inmediato es demostrativo de que por el momento el juego valvular es normal o casi. A la inversa, su reaparición corresponde a resoldadura. Si esta suposición es exacta, la constancia o casi constancia de esta reaparición del chasquido mitral y del «roulement» diastólico indicaría que la reconstitución de la estenosis se produce con la misma frecuencia. No obstante, la intensidad y rudeza de los signos acústicos son atenuados, lo que nos hace pensar que la nueva soldadura es menos completa que antes de la intervención, y por tanto ésta constituye un beneficio indudable, más o menos importante según los casos. El estado anatómico de la válvula (elástica y escasamente deformada, o por el contrario engrosada, rígida e infiltrada), el estado inflamatorio de los tejidos, la alteración de los pilares y sus expansiones y el lugar preciso y la extensión de la liberación para la comisurotomía, son los principales factores que condicionarían los resultados.

2.º En cuanto a la aurícula, suponemos que en los casos donde el endocardio es normal y continúa así después de la intervención, la cicatrización de la auriculotomía se efectúa bien, sin trombosis, como una anastomosis vascular en tejido sano. Nuestro caso demuestra que una intervención en endomiocarditis auricular aboca a la trombosis auricular, que antes de organizarse puede dar lugar a complicaciones embólicas.

3.º La sínfisis de las dos hojas pericárdicas debe constituir la regla en estas operaciones, y lo mismo y con frecuencia una sínfisis frenopericárdica extendida a las paredes anterior e izquierda.

ALBERTO MARTORELL

*GANGRENA DEL BRAZO DESPUÉS DE UTILIZAR LA ARTERIA SUBCLAVIA PARA LA ANASTOMOSIS CON LA PULMONAR (BLALOCK) (Gangrene of the arm following use of the subclavian artery in a pulmosystemic (Blalock) anastomosis).* — WEBB, WATTS R. y BURFORD, THOMAS H. «The Journal of Thoracic Surgery», vol. 23, núm. 2, página 199 ; 1952. .

Se presenta un caso de gangrena del brazo después de utilizar para la anastomosis la arteria subclavia en una operación de Blalock por tetralogía de Fallot.

Se trataba de una niña de un año a quien se le practicó, en 1950, una toracotomía a través de una incisión posterolateral reseca la cuarta costilla. Aunque la subclavia y pulmonar eran de pequeño calibre se decidió intentar la anastomosis. Al terminar la operación se advertía un «thrill» que indicaba la permeabilidad de la anastomosis. Un día después se apreció lividez y frialdad del antebrazo izquierdo. Se pensó en una trombosis; inyectando heparina intravenosa. No se consiguió elevar adecuadamente los tiempos de coagulación. Al quinto día paresia facial derecha, del brazo y de la pierna. Reflejos tendinosos aumentados, debido seguramente a trombosis cerebral. Estos síntomas desaparecieron en forma gradual, pero el antebrazo izquierdo abocó a la necrosis seca y momificación. La cianosis reapareció, indicando que la anastomosis se había trombosado. Posteriormente se amputó el antebrazo; dando de alta al paciente.

Se hace un estudio detallado de la circulación colateral de la región del hombro y se revisan las posibles causas que favorecieron la aparición de la gangrena: incisión posterolateral, la trombosis y el vasoespasmo.

LUIS OLLER-CROSIET

*PARÁLISIS CONSECUTIVA A LA CORRECCIÓN QUIRÚRGICA DE UNA COARTACIÓN DE AORTA (Paralysis following surgical correction of coarctation of the aorta. Case report with autopsy findings).* — BEATTIE, EDWARD J.; NOLAN, JHON y HOWE, JHON S. «Surgery», vol. 33, número 5, pág. 754; **mayo 1953.**

La parálisis de las extremidades inferiores consecutiva al tratamiento quirúrgico de la coartación de aorta es una complicación rara. El caso que describen los autores es el segundo que han podido encontrar después de revisada la literatura actual.

Se trata de un hombre blanco de 29 años, con hipertensión desde los 23, pero no se diagnosticó la coartación hasta cinco años más tarde; dicha lesión fué confirmada por angiocardiografía, aunque los síntomas eran mínimos. La hipertensión en los brazos era aproximadamente de 160/90 y había sólo una pequeña circulación colateral. Un año más tarde los síntomas se agravaron y acusaba una extremada debilidad en las piernas. Se decidió la intervención, encontrándose una coartación pre-ductal inmediatamente por debajo de la arteria subclavia izquierda que obligó a la oclusión de ésta y de la aorta durante treinta y ocho minutos, al cabo de los cuales el pulso arterial era perceptible en ambas extremidades inferiores. Durante el primer día del postoperatorio se manifestó una parálisis de las piernas, aun conservando las sensibilidades táctil y profunda; al mismo tiempo oliguria, y aunque no había hemorragia aparente el hematocrito cayó de 46, en el primer día postoperatorio, hasta 26, en el tercero. La presión arterial en los brazos subió; pero conservó siempre un buen pulso periférico en las piernas. Al cuarto día del postoperatorio desarrolló un edema de pulmón, falleciendo al día siguiente.



En la autopsia se encontraron zonas degenerativas en la medula espinal ; los riñones mostraban una nefrosis hemoglobinúrica ; pareció evidente que el curso postoperatorio desfavorable fuera debido al período de anoxia. No hubo evidencia de una transfusión de sangre incompatible, aunque la sangre llevaba 22 días conservada y la hemolisis podía referirse a la edad de los hematíes ; la hemoglobinemia determinó la nefrosis hemoglobinúrica en un riñón anóxico.

VÍCTOR SALLERAS

## ANTICOAGULANTES

*EL USO DEL ANTICOAGULANTE PARITOL C EN CIRUGÍA (Use of the anticoagulant Paritol C in surgical cases).* — MARTIN, MARY M. y BOLES, THOMAS. «Surgery», vol. 31, n.º 5, pág. 691 ; mayo 1952.

Los autores han investigado un nuevo anticoagulante sintético llamado Paritol C en enfermos sometidos a intervenciones de cirugía mayor ; es un preparado muy enérgico cuya estructura química es semejante a la de la heparina ; probablemente su mecanismo de acción es por lo tanto similar al de aquélla, actuando como un antiprotrombínico al inhibir la transformación de la protrombina en trombina.

En conjunto se han tratado 50 pacientes y de los resultados obtenidos se han sacado una serie de deducciones.

El medicamento alarga el tiempo de coagulación a niveles efectivos durante un período que oscila entre 8 y 16 horas ; la primera inyección de Paritol C potencializa las siguientes de forma que la máxima elevación del tiempo de coagulación es mayor después de la segunda y tercera dosis que después de la primera, y así después de 1 a 3 días de tratamiento la acción de una sola dosis se mantiene por espacio de 12 hasta 16 horas. O sea que la acción de una dosis inicial no debe servirnos de guía en un tratamiento prolongado, sino que es necesario controlar el tiempo de coagulación para mantenerlo dentro de límites convenientes.

Al parecer su potencia es aproximadamente un tercio de la que tiene la heparina ; su administración presenta dos inconvenientes : la necesidad de la inyección intravenosa y la obligación de determinar con frecuencia el tiempo de coagulación, aunque el primero de ellos parece podía superarse con recientes preparados para uso intramuscular.

Como los demás anticoagulantes, es capaz de dar lugar a complicaciones

de tipo hemorrágico y sus manifestaciones tóxicas son escasas y de poca trascendencia.

Sobre la heparina tendrá seguramente la ventaja de su menor costo.

Los autores creen que vale la pena proseguir el estudio de sus propiedades y llevar a cabo estudios estadísticos que permitan juzgar de su eficacia en la profilaxis de la enfermedad tromboembólica.

VÍCTOR SALLERAS

## CRÍTICA DE LIBROS

*ELECTROCARDIOGRAPHIE CLINIQUE*, por J. LENÈGRE, G. CAROUSO y H. CHEVALIER. — Masson et Cie., Editeurs. París, 1954. Contiene 54 esquemas, 341 figuras y 810 páginas.

Está dividido este libro en seis partes. En las dos primeras se hace un resumen de la técnica y de las bases fisiopatológicas y físicas de la electrocardiografía. En la tercera parte se estudia el electrocardiograma normal, y en la cuarta los principales síndromes eléctricos. En la quinta se estudia el electrocardiograma de los principales tipos etiológicos de enfermedades del corazón y de las alteraciones medicamentosas y humorales. La última parte está dedicada al estudio de los principales tipos de arritmias.

Todos los capítulos dedicados a los electrocardiogramas patológicos están divididos en dos partes. Una primera teórica en la que se recogen con excelente criterio didáctico los conocimientos más sólidos de la electrocardiografía y más orientadores para el enjuiciamiento de un trazado. Sigue una segunda parte con abundante iconografía; cada electrocardiograma va acompañado de un resumen clínico (a veces incluso con el resultado de la autopsia) y de una descripción y razonamiento del trazado, concluyendo a menudo con un comentario sobre los puntos más sobresalientes. De esta forma el libro se convierte en una combinación de texto y de atlas.

Termina el libro con una colección de unas 700 referatas, todas ellas citadas en el texto, y unos buenos índices alfabético y por materias.

Sin pretender aportar nuevos conocimientos, este libro cumple perfectamente su objetivo, que es el de enseñar a leer correctamente los trazados. La electrocardiografía pierde aquí su aridez y su aspecto jeroglífico, y se nos muestra englobada como materia noble en la construcción del apasionante diagnóstico cardiológico.

Este libro es de utilidad para el especialista, puesto que en él se hallan bien resumidos los principales dogmas de la electrocardiografía y sus fuentes. Y es de aconsejar también a todo aquel que quiera empezar el estudio de esta ciencia con el fin de obtener de ella un buen servicio para la práctica médica.

RAMÓN CASARES

*TROMBOFLEBITI ED EMBOLIE POLMONARI POSTOPERATORIE*,  
por STEFANO GIOVANNINI. Edizioni Mediche e Scientifiche. Roma, 1953.  
Contiene 341 páginas.

Este trabajo corresponde a la Ponencia al 55° Congreso de la «Società Italiana di Chirurgia», celebrado en Roma del 12 al 17 de octubre de 1953.

Se trata de una amplia recopilación (con extensa bibliografía) sobre el tema, hablando poco de lo clásico, como ya manifiesta el autor, y extendiéndose en cambio con detalle en las adquisiciones y experiencias más recientes, tanto propias (el trabajo se basa en 82 observaciones vividas en los cuatro últimos años en la «Clinica Chirurgica di Bologna») como de otros autores. Se hace referencia sólo a la fase aguda de la enfermedad.

Su lectura se divide en tres partes. La primera estudia la *Patología* de la trombosis venosa postoperatoria y de la embolia pulmonar, por separado y en cuanto hace referencia a frecuencia, fisiopatología, condiciones predisponentes y factores causales, clínica, etc. La segunda trata de la *Profilaxis* por lucha contra la estasia y la hipercoagulabilidad, o bien por interrupción troncular operatoria de la circulación de retorno. Y la tercera, detalla la *Terapéutica*, en especial en cuanto hace referencia a los anticoagulantes, revisando otros métodos y estudiando por separado la terapéutica de la embolia pulmonar.

El Dr. P. SERRA ha tomado parte en el capítulo correspondiente a las modificaciones de la coagulabilidad sanguínea (trombofilia postoperatoria).

ALBERTO MARTORELL

*FLEBOGRAFÍA DE LAS EXTREMIDADES INFERIORES*, por VÍCTOR SALLERAS. «Publicaciones Médicas, José Janés», Barcelona, 1953. Contiene 80 figuras y 191 páginas.

Libro dedicado al estudio radiográfico del sistema venoso superficial y profundo, su valor diagnóstico y la ventaja de emplear la técnica percutánea.

Para ello en el primer capítulo habla de la evolución histórica de la flebografía y la divide en dos partes bien diferenciadas, la primera desde los inicios de la flebografía hasta el trabajo fundamental de Joao Cid Dos Santos, y la segunda desde esta época hasta la actualidad.

En el segundo capítulo se ocupa de las generalidades técnicas y de las ventajas e inconvenientes de cada una de las substancias opacas que pueden emplearse.

En el capítulo tercero estudia la flebografía directa del sistema venoso superficial y profundo, flebografía retrógrada, dinámica o funcional y la *flebografía funcional retrógrada percutánea*, que es, su técnica personal de

flebografía, modificación del procedimiento de Benchimol, y que es sin duda alguna un magnífico método para el estudio de la insuficiencia valvular profunda.

En el cuarto capítulo describe la flebografía indirecta con sus resultados y dificultades técnicas que entraña.

En el capítulo quinto se ocupa de la flebografía intraósea, con su técnica, resultados e inconvenientes.

En el capítulo sexto hace el estudio angiográfico de las afecciones congénitas de las venas y resalta la importancia de la arterioflebografía en estos casos.

En el capítulo séptimo habla de la arterioflebografía como el único método capaz de proporcionarnos una buena visualización del paso directo de la sustancia de contraste de la arteria a la vena satélite.

En el octavo capítulo, uno de los más extensos y demostrativos, se ocupa de las varices esenciales y de la visualización de las comunicantes insuficientes.

En el noveno estudia la insuficiencia venosa profunda.

En el décimo remarca que la flebografía no es necesaria en los casos de flebitis aguda, e incluso la señala como peligrosa y de difícil interpretación. La cree útil, sin embargo, en la mayoría de casos de secuela postflebítica.

En el onceavo capítulo expone sus conclusiones.

Constituye, a nuestro entender, una obra en extremo interesante por su cuidadosa documentación gráfica, sus acertadas conclusiones y su descripción clara y amena que hacen se lea con interés la totalidad de su contenido.

TOMÁS ALONSO

*VASCULAR DISEASES IN CLINICAL PRACTICE*, por I. S. WRIGHT.  
The Year Book Publishers, segunda edición, 1952.

En 1949, en el volumen I, número 2 de esta revista, presentamos la primera edición de este libro resaltando que constituía uno de los mejores manuales prácticos de la «Year Book Publishers», escrito con claridad, sencillez y criterio imparcial por uno de los angiólogos más distinguidos de los Estados Unidos.

Sólo lamentábamos en aquella fecha que en varios capítulos se observaba algún desconocimiento de la producción científica europea y citábamos un ejemplo. Vemos con agrado que tal omisión ha sido subsanada, en parte, en esta segunda edición.

El éxito obtenido por este libro ha hecho necesaria su divulgación entre los países de habla española. En 1953 la editorial «El Ateneo» de Buenos Aires ha publicado una versión en esta lengua.

TOMÁS ALONSO

## INFORMACIÓN

### SOCIEDAD INTERNACIONAL DE ANGIOLOGÍA

Durante el año 1954 la Sociedad Internacional de Angiología celebra sus Congresos por separado, reuniéndose aparte los tres grupos continentales.

La SECCIÓN NORTEAMERICANA ha celebrado su reunión anual en San Francisco de California, el día 19 de junio de este año, bajo el siguiente programa:

1. *Clinical observations on the vasosensory innervation of the lower extremity.* LAWRENCE N. ATLAS.

2. *Surgical Therapy for occlusion of the great arteries of the body.* GERALD H. PRATT.

3. *A consideration of the technic of aortic embolectomy.* LESTER BLUM.

4. *A clinical estimation of the blood pressure in the minute vessels of the human skin by the method of elevation and reactive hyperemia. II. The effects of sympathectomy.* FRANK H. LEEDS, NORMAN E. FREEMAN y RUTHERFORD S. GILFILLAN.

5. *Blood vessels anastomoses by means of metal clips, an experimental study.* P. B. SAMUELS y JOSEPH C. LUKE.

6. *Criteria for and results of transmetatarsal amputation for ischemic gangrene.* HENRY HAIMOVICI.

7. *A new method for measuring simultaneously the time course of digital rates and volumes of inflow, outflow and differences between inflow and outflow during a single pulse cycle.* GEORGE E. BURCH.

8. PANEL DISCUSSION: *The present status of tests for peripheral arterial insufficiency.* ROBERT R. LINTON, con la colaboración de GEORGE D. LILLY, ORMAND C. JULIAN y TRAVIS WINSOR.

9. PRESIDENT'S ADDRESS: *Revascularization of the ischemic extremity.* GEZA DE TAKATS.

10. *Nylon (Vinyon-N) cloth tube graft for arterial defects.* GEORGE J. D'ANGELO, WALTER R. BENSON y KEITH S. GRIMSON.

11. *Replacement of arterial segments utilizing flexible orlon prostheses.* CHARLES A. HUFNAGEL y PIERRE J. RABIL.

12. *The construction of fresh autogenous arterial grafts. III. Concluding (3-Year survival) studies on splenic artery fabricated grafts in the aorta.* ELLIOT S. HURWITT y ADRIAN KANTROWITZ.

13. *Observations on the failure of cellophane wrapping in the treatment of aneurysms of the aorta.* MICHAEL E. DE BAKEY, DENTON A. COOLEY, OSCAR CREECH y BELA HALPERT.

14. *Surgical approach to the aortic valve. An experimental study.* FELIX L. PEARL y LEON MICHELS, JERRY JACOBSON y VERA ORBELIAN.

15. *Intracardiac surgery performed with use of a gemeinhardt pump for left ventricular bypassing.* WILLIAM L. JAMISON, WILLIAM GEMEINHARDT, JAHANGIR ALAI y CHARLES P. BAILEY.

16. *A study of basic physiologic changes associated with hypothermia.* WILLIAM HOWLAND, SHIVAJI BHONSLAY, ELEANOR NELSCH y RALPH A. DE-TERLING Jr.

17. *Prolonged experimental occlusion of thoracic aorta during hypothermia.* J. CUTHBERT OWENS, ARTHUR E. PREVEDEL y HENRY SWAN.

18. *Some practical aspects of anticoagulant therapy.* LOUIS LOWENSTEIN y LORNE SHAPIRO.

La SECCIÓN SUDAMERICANA celebrará su reunión anual en Sao Paulo, en el presente julio, bajo el siguiente programa:

1. *Etiopatogenia de la arteriosclerosis obliterante.*
2. *Tratamiento médico de la arteriosclerosis obliterante.*
3. *Tratamiento quirúrgico de la arteriosclerosis.*

Y la SECCIÓN EUROPEA celebrará su reunión anual en los días 8 y 9 de julio de este año, en Edinburg, en homenaje a Sir JAMES LEARMONTH, bajo el siguiente programa:

1. *Edemas crónicos de los miembros inferiores*, distribuído en la siguiente forma:

- *Etiología y anatomía patológica.* DIMITZA.
- *Fisiopatología.* KINMONTH.
- *Clínica y exploración.* MARTORELL.
- *Tratamiento quirúrgico.* WERTHEIMER.

## SEGUNDO CONGRESO MUNDIAL DE CARDIOLOGÍA

Del 12 al 17 de septiembre de 1954 se celebrará en el *National Guard Armory* de Washington, Estados Unidos de América, el IIº Congreso Mundial de Cardiología, conjuntamente con la XXVIIª Sesión Científica Anual de la *American Heart Association*.

El *Comité Organizador* estará constituído por: Paul D. White (Presidente), Edgar V. Allen, E. Cowles Andrus, Thomas M. Durant, Clayton B. Ethridge, William R. Haas, Charles R. Mueller, Louis N. Katz, Robert L. King, John B. Macgregor, Thomas W. Mattingly, Roward B. Sprague,

Cassius J. Van Slyke, Maurice B. Visscher, Bernard J. Walsh, James Watt e Irving S. Wright.

Como idiomas oficiales figuran el inglés, el francés y el español. Los títulos y resúmenes se publicarán en inglés; y si el autor lo desea y abona su traducción, puede hacerse en los otros dos idiomas.

Los títulos y resúmenes — máximo de 200 palabras — se remitirán en inglés, escritos a máquina a doble espacio y por una sola cara, con márgenes amplios.

Los trabajos se enviarán por duplicado.

Los autores pueden presentar, además del resumen en inglés, una traducción al francés, al español o al alemán.

Se podrán presentar máximo dos disertaciones, siendo preciso que por lo menos uno de los autores sea Miembro del Congreso y presente el trabajo (duración máxima 15 minutos).

Las discusiones, en los idiomas oficiales, se limitarán a un máximo de 10 minutos — 3 minutos por persona que discuta.

Toda la *correspondencia* sobre el Congreso debe dirigirse a:

L. W. GORHAM, M. D. — Secretario General  
Second World Congress of Cardiology  
44 East 23rd Street  
New York 10, New York, E. U. A.

## LA MEDALLA DE CIRUGÍA VASCULAR RUDOLPH MATAS

Para galardón de quien en Cirugía Vasculat se distinguiese de modo especial, y para perpetuar y realzar la figura de tan ilustre cirujano como Rudolph Matas, la cantante Violeta Hart, agradecida por los cuidados de dicho médico, creó en 1934 la «Medalla de oro Rudolph Matas». La concesión de esta medalla corre a cargo de la Fundación Violeta Hart, habiendo sido premiados con ella — como ya comunicamos en su día (1) — los doctores Mont R. Reid, Reynaldo Dos Santos, Daniel C. Elkin, Robert E. Gross y Alfred Blalock.

Últimamente, dos nuevos nombres han venido a engrosar la lista de honor, los de:

— EMILE HOLMAN, por sus trabajos clínicos y experimentales sobre cirugía del corazón y sobre aneurismas arteriovenosos; y

— MICHAEL E. DE BAKY, por sus trabajos sobre extirpación de aneurismas e injerto arterial.

---

(1) «Angiología», vol. III, núm. 1; 1951.