

## ACTITUD Y EXPERIENCIA PERSONALES FRENTE LOS TRAUMATISMOS ARTERIALES NO BÉLICOS<sup>(\*)</sup>

RAFAEL DE VEGA Y FERNÁNDEZ CRESPO

*Valladolid (España)*

*«Souvent pour quelque vaisseau, a savoir veine ou artère, qui aura été coupé ou rompu, et dilacéré, survient hemorrhagie aux plaies, auquel est bien nécessaire donner prompt secours: attendu que le sang est le trésor de la vie, sans lequel on ne peut vivre. S'il vient de l'artère, se connaît parce qu'il est subtil, et sort en sautant, a raison de l'esprit vital contenu aux artères...»*

AMBROISE PARÉ, *«Des Playes recentes et sanglantes, en general»* (Chapitre VII. Du Flux du sang qui survient aux plaies). París, 1572.

Los traumatismos arteriales se cuentan entre las lesiones más dramáticas de la cirugía de urgencia; afortunadamente, su frecuencia en circunstancias no bélicas es escasísima. Varios años de práctica al frente de dos importantes servicios (Servicio de Cirugía de Urgencia del Hospital Clínico y Casa de Socorro) sólo nos han permitido recoger 9 casos personales, lo que da una frecuencia menor del uno por mil.

### CLÍNICA DE LOS TRAUMATISMOS ARTERIALES

Distinguimos cuatro tipos de injuria arterial:

- 1) la compresión arterial,
- 2) la contusión arterial,
- 3) las heridas arteriales (totales o parciales)

y, aparte, como epifenómeno de las precedentes o síndrome autónomo:

- 4) el arterioespasmo traumático.

(\*) Comunicación expuesta el día 21 de mayo de 1952, en la Sección de Cirugía Torácica y Vascular, del VIIIº Congreso Internacional de Cirugía del *College International des Chirurgiens*. Madrid.

Vamos a hacer una sucinta relación de cada uno.

1) *La compresión arterial* acaece cuando un derrame sanguíneo, procedente o no (fracturas, desgarros musculares y ligamentosos, etc.) de grandes troncos vasculares, se acumula a tensión en un sector enfundado en fuertes aponeurosis de envoltura como el muslo o brazo. El hematoma comprime el tubo vascular y las redes colaterales, favoreciéndose este efecto mecánico por el descenso de la presión sanguínea (hipotensión del «schok» traumático) y por la proximidad de formaciones rígidas o inelásticas (huesos, anillos ligamentosos).

Si se ha comprobado la integridad de los paquetes vasculares, el objetivo del cirujano es la descompresión. Podremos optar entonces:

a) Por *la fasciotomía* con eliminación del hematoma compresor, sin tocar el foco traumático, en aquellos casos en que la isquemia dependa de la hemorragia intersticial.

b) Por *la fasciotomía* con apertura del foco y supresión de los agentes constrictores (bridas, fragmentos óseos, etc.), cuando el vaso además de comprimido esté estrangulado por ellos.

El estudio de las características clínicas del caso, de las condiciones etio-patogénicas y de la imagen arteriográfica, coadyuva en la comprobación de la integridad vascular.

El acceso directo al foco, como se preceptúa en b) permite el tratamiento simultáneo de las lesiones óseas o blandas vecinas y es de elección cuando éstas son importantes.

2) El mayor número de lesiones arteriales corresponde a las *contusiones*, cuya intensidad cambia según el agente vulnerante, su naturaleza y su punto de aplicación.

Como en otras lesiones no vasculares se han hecho clasificaciones, poco veraces y engañosas en la práctica.

Cuando la adventicia recibe un choque tangencial, incluso con integridad de todas sus tunicas, el vaso se contrae espásticamente (figuras 1, 2). Ésta es la contusión de mínimo grado, que no pasa de ser un trastorno funcional en la mayoría de las ocasiones.

El pellizcamiento de la arteria contra un plano resistente, origina un hematoma parietal o un desgarró endotelial; el hematoma tiende a emparejarse entre dos capas, ya sean adventicia y media, caso frecuente (figura 1,3), o media y endotelio; el peligro de trombosis traumática es en proporción más remoto aquí que cuando el endotelio no está íntegro.

Si el tubo endotelial se desgarró (figura 1, 4), crecen las posibilidades de coagulación intravascular.

Todas las eventualidades descritas representan grados medianos de contusión arterial; su grado extremo es la rotura arterial subtotal, y tiene lugar cuando la acción violenta es tan brutal que rompe las dos capas más internas

(íntima y media), respetando el manguito adventicial y dando una falsa apariencia de continuidad.

El destino biológico del segmento contundido dependerá en última instancia del estado de su endotelio y de la presencia o ausencia de trombosis.

3) *Las heridas arteriales se dividen en penetrantes y no penetrantes. Se dice de una herida que es penetrante cuando vulnera todo el espesor*

*parietal, y no penetrante cuando respeta el endotelio.*

Las primeras admiten además una subdivisión cuando se estudian de acuerdo con el perímetro del vaso herido, distinguiéndose en punzantes o picaduras, en secciones incompletas (cuando cortan una porción de la circunferencia arterial) y completas (cuando la seccionan en su totalidad).

Las heridas no penetrantes de pequeñas dimensiones determinan a lo sumo una contractura del vaso, no exigiendo en la práctica grandes medidas terapéuticas. No debe olvidarse que en el punto herido puede surgir más tarde un aneurisma sacular.

En la sección total, la hemorragia (incluso de los vasos de mayor calibre) puede cohibirse por un espasmo de los cabos arteriales; esta herida no sangrante es la que clásicamente se designa como *herida seca o blanca*, y en ella, tanto como el espasmo, juega un papel de primer orden el descenso de la tensión




Fig. 1. — (Figura original como el resto de las incluídas en este trabajo). Principales lesiones arteriales traumáticas. 1) *compresión arterial*; 2) *contusión arterial sin lesiones aparentes, pero contraída por el arterioespasmo traumático*; 3) *contusión arterial con hematoma intramural localizado entre la adventicia y la media*; 4) *contusión arterial con desgarramiento del endotelio, que generalmente se complica con una trombosis traumática*; 5) *herida no penetrante que respeta el endotelio (no hay hemorragia externa)*; 6) *herida penetrante que produce una hemorragia extravascular, salvo que el espasmo contraiga el vaso herido*

arterial (Vid. Observación núm. 7).

De aquí inferimos la mayor gravedad de las heridas parciales, en las que el puente de tejido interpuesto entre los dos extremos de la arteria dificulta su contracción y no impide la hemorragia.

Las heridas de los grandes troncos arteriales son (con las salvedades apuntadas) rápidamente mortales, pero la rapidez del desenlace no depende ni del grosor del vaso lacerado ni de la naturaleza del agente traumatizante, como se aprecia en estas cuatro observaciones:

CUADRO N.º I

Caso	Arteria herida	Mecanismo	Falleció
8	Carótidas primitivas	Corte de navaja	Casi instantáneamente
6	Íliaca primitiva derecha	Tiro de escopeta de caza	30-40 minutos
5	Femoral izquierda	Corte por fragmento de botella	2 horas y media
7	Íliaca externa y femoral derechas	Atropello por automóvil	5 horas y 5 minutos

4) *El espasmo vascular traumático* merece párrafo aparte; teleológicamente es un mecanismo defensivo que al sobrepasar ciertos límites cronológicos y topográficos se torna nocivo. Si dura más de doce horas, la arteria y los tejidos de ella dependientes acaso ofrezcan ya daños irreversibles; y si la onda constrictora refleja ha alcanzado la red colateral subyacente tal vez las más enérgicas medidas terapéuticas no basten para contrarrestarla.

En la actualidad seguimos sin haber dilucidado la patogenia del espasmo y no podemos afirmar hasta qué punto depende de una contractura miógena pura del manguito liso vascular o de la exagerada irritabilidad de cualquiera de los eslabones simpáticos que rigen dicho músculo.

Una conducta prudente exige que, antes de esbozar cualquier terapéutica, debemos tener en cuenta ambas hipótesis, procediendo con el criterio de que los tratamientos espasmolíticos han de actuar simultáneamente de manera local y regional o general.

Como el espasmo segmentario es acompañante obligado de las demás injurias arteriales (en particular de la contusión), en la práctica se plantean en los casos de lesiones vasculares cerradas (con integridad tegumentaria) problemas de diagnóstico diferencial no siempre fáciles e infinitamente más complejos que cuando existe una herida externa, pues toda duda se desvanece al hacer su exploración quirúrgica.

Esto ha movido a ciertos autores (GRIFFITHS) a describir el síndrome de *la isquemia vascular traumática* en las lesiones cerradas, con cuatro síntomas cardinales, *pain, pallor, paralysis* y *pulselessness*, fáciles de recordar en los países anglosajones por comenzar con la letra P.

Si al dolor, palidez, parálisis y falta de pulso agregamos en las heridas el antecedente de una hemorragia con las características de intermitencia y rutilancia, tales como PARÉ describiera cuatrocientos años atrás, tendremos perfilado el mismo síndrome en las lesiones abiertas.

## ORIENTACIONES TERAPÉUTICAS

Son tantos los métodos, técnicas y procederes preconizados o aplicados en la terapéutica de los traumatismos arteriales, que toda simplificación es ardua.

La dramática premiosidad del accidente impone muchas veces una primera distinción en :

A) *Procedimientos de urgencia* que persiguen una solución momentánea (transformable o no en definitiva), orientada hacia la conservación de la vida (medidas salvadoras).

B) *Técnicas especiales*, cruentas casi siempre, que buscan un objetivo más duradero o estable.

Vamos a aclarar estos conceptos. La colocación de un torniquete para cohibir la hemorragia de una arteria femoral lacerada, pertenece a la primera clase de técnicas (A); su ligadura quirúrgica o su reparación plástica por injerto o sutura corresponden a la segunda (B). Como la mayoría de las clasificaciones didácticas esta división es artificiosa, ya que, por ejemplo, precozmente se puede acometer la solución del problema terapéutico ejerciendo sobre el vaso una acción simultánea urgente (taponamiento) y permanente (sutura).

En líneas generales los métodos de urgencia buscan la cohibición de la hemorragia y tratan de combatir la anemia aguda y el «shock», para que el paciente llegue en óptimas condiciones al quirófano.

Las técnicas del segundo grupo (B), se dirigen :

- 1) *Contra las lesiones vasculares locales.*
- 2) *Contra la isquemia regional* (refleja u orgánica).
- 3) *Hacia la consolidación del estado general del paciente.*

1) Antes nos referimos *al espasmo, las contusiones y las heridas como lesiones vasculares locales.*

*El espasmo* puede ser tratado con procedimientos conservadores (*inyecciones endoarteriales y simpatectomía periarterial*) o radicales (*resección de la porción contraída*).

La inyección intraarterial de un espasmolítico ha sido en nuestras manos el primer gesto táctico. El vaso se punciona por encima de la zona espasmolizada, haciendo seguidamente la inyección de una solución entibiada a la temperatura del cuerpo, con presión constante y sostenida. La inyección trata de vencer la contractura por un doble efecto: *mecánico* (dependiente de la fuerza o presión con que se introduce el líquido) y *químico* (acción directa del fármaco sobre el endotelio y la pared); ello obliga a practicarla sin violencia y previa comprobación de la absoluta integridad del vaso. Si con todos estos requisitos fracasase, se repetiría más allá del espasmo (en sentido distal), buscando entonces un estímulo directo de la pared colateral. La endoarterio-

terapia espasmolítica ajustada a estas normas es un recurso óptimo e inocuo. Mucho se ha dicho y escrito contra *la simpatectomía periarterial*; aun admitiendo que su aplicación clínica descansa sobre conceptos teóricos; no por ello es menos verdad que sus objetantes se apoyan también sobre bases teóricas para combatirla. Aunque nuestra experiencia es limitada, del estudio de nuestros casos deducimos que en los accidentes traumáticos puede ser eficaz, siempre que su indicación esté bien sentada. Técnicamente debe ser amplia, rebasando unos cuatro centímetros por arriba y por abajo la zona contraída y procurando respetar, al realizarla, todas las colaterales gruesas.

El radicalismo operatorio frente a los espasmos puros goza de pocas simpatías y hay en la actualidad una tendencia a rechazar las *arteriectomías por espasmo* (ARNULF), que compartimos sin reservas. El tratamiento de las lesiones con integridad adventicial (*laceraciones y contusiones*) queda subordinado a la presencia o ausencia de trombosis.

El diagnóstico de la trombosis puede realizarse por palpación directa de la arteria durante la operación (transformación de la sensación elástica normal y ausencia de pulsación); por punción arterial exploradora (punción blanca por falta de sangre circulante) y por arteriografía (el método más correcto). Cualquiera de estas tres maniobras nos suministra datos para confirmar, localizar y determinar la presencia y extensión de una trombosis arterial traumática; el estado del endotelio sólo es apreciable mediante arteriotomía exploradora.

La mejor conducta, cuando el endotelio está poco alterado y no hay trombosis, es iniciar la heparinización endoarterial y proseguirla luego por las vías habituales; si la operación nos confirma la trombosis traumática, podremos optar entre la resección del segmento trombosado (procedimiento de elección) o el restablecimiento de la permeabilidad vascular con injertos, si disponemos de medios y tiempo. La terapéutica conservadora con arteriectomía y trombectomía no suele dar resultados en las trombosis traumáticas.

En *las heridas* con bordes de sección limpios o con escasa pérdida de substancia, el método más idóneo sigue siendo la sutura con seda fina, relegando la ligadura vascular como medida extrema. La intubación directa con tubos de vitalio o plástico, destinados a reemplazar las pérdidas arteriales de tal suerte que la isquemia progresiva que se va instaurando facilite el desarrollo de la circulación supletoria, no ha entrado en la práctica, acaso por ofrecer mayores dificultades técnicas que la ligadura y las mismas ventajas inmediatas. Mientras no contemos con un banco vascular, la reparación con injertos plásticos no pasa de los límites de una utopía.

2) *La isquemia regional* se puede combatir:

- a) estimulando la vasodilatación,
- b) reduciendo o facilitando las necesidades metabólicas del miembro injuriado.

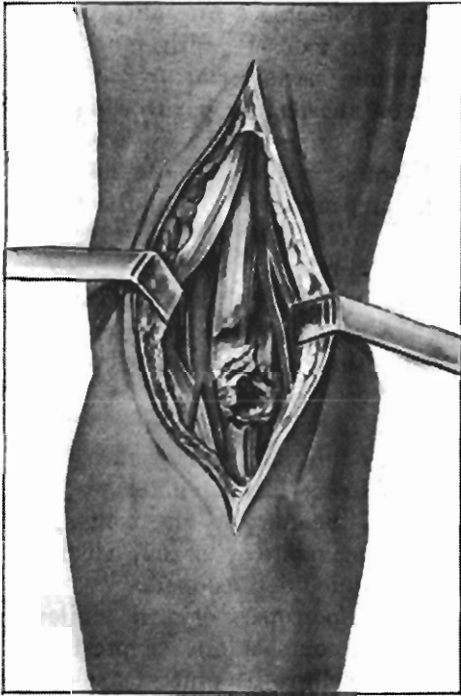


Fig. 2. — Observación n.º 2. V. R. R. Herida por explosión de espoleta con sección de vena poplítea y ciático poplíteo externo del lado derecho. La arteria estaba contraída y no pulsaba (Contusión y espasmo traumático arteriales)

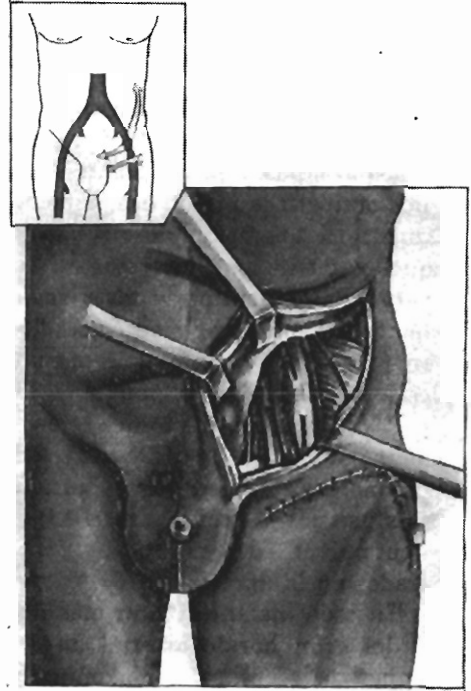


Fig. 3. — Observación n.º 4. P. M. G. H. Paciente corneado por un toro. En el recuadro se indican las direcciones de las tres cornadas; una ascendente que llegaba a celda renal izquierda sin interesar peritoneo; otra transversa y retropúbica que llegaba hasta vejiga y una última que desprendía un colgajo en cara anterior de muslo. La primera herida disecaba la arteria iliaca externa, que estaba espasmodizada (Contusión y espasmo traumático)

a) Los recursos más utilizados para provocar una vasodilatación regional son :

- farmacológicos,
- simpatectomías periarteriales extensas,
- bloqueos simpáticos,
- resecciones simpáticas paravertebrales.

La vasodilatación medicamentosa es poco eficaz o inoperante en los casos de urgencia, salvo que se aplique por vía endoarterial y con fármacos apropiados. Cada clínico tiene sus preferencias ; nosotros empleamos la solución de novocaína al uno por ciento (sin adrenalina), en dosis variables. Esta

solución constituye el prototipo de medicamento tolerable a que antes hacíamos mención, y además siempre está preparada en todos los quirófanos.

Insistimos sobre el valor de la simpatectomía periarterial *frente a las injurias arteriales*; combinada con los bloqueos anestésicos paravertebrales, basta en muchas ocasiones para la resolución de la crisis aguda. Si esta combinación fallase, se recurrirá sin mayor demora a la resección de los ganglios simpáticos regionales, teniendo presente que, mientras la gangliectomía lumbar es operación de rutina, la estelectomía sólo debe emprenderse por aquellos cirujanos impuestos en su técnica y anatomía.

b) Para facilitar la circulación colateral precaria se recurrirá al enfriamiento del miembro y su colocación holgada sin vendajes o aparatos compresores; hemos de confesar, sin embargo, que a pesar de las frecuentes alusiones a la crioterapia regional, no hemos visto prodigarla.

c) El sostenimiento del estado general del traumatizado vascular obliga a manejar con discreción recursos de toda índole, clínicos, farmacológicos, etc. Los analépticos, hipnóticos, anticoagulantes, opiáceos, la oxigenoterapia, las transfusiones e infusiones de sangre, plasma y soluciones de electrolitos, el calentamiento del resto del cuerpo, exigen su momento y sazón, siempre basados en la apreciación del cuadro humoral y clínico del lesionado.

En todo instante y aun más durante el período postoperatorio, la vigilancia del gran herido arterial ha de ser tan atenta como la que se presta al traumatizado craneal o abdominal. Si en éstos el peligro de muerte amenaza en los días que siguen a la intervención, los lesionados vasculares tienen el doble y trágico riesgo de la mutilación y la muerte; por ello el personal subalterno deberá estar bien instruído para justipreciar e incluso combatir los mínimos síntomas de alarma.

#### ALGUNOS DETALLES COMPLEMENTARIOS

La angiocirugía es una cirugía de delicadezas y su buen éxito viene asegurado por la aplicación rigurosa de pequeñas reglas que son más necesarias cuanto más comprometida es la intervención.

Abierta la piel, incindida la aponeurosis y limpio el foco traumático de restos extraños, los elementos del paquete se aislarán sobre un lecho de compresas o paños de campo pequeños, empapados en solución citratada débil. Nunca hemos tomado en consideración aquellas recomendaciones que preconizaban la inundación del campo con vaselina líquida o su irrigación continua con soluciones anticoagulantes. Basta el aislamiento indicado, el empleo constante de los instrumentos, sin toques o manoseos directos, la aplicación rigurosa de la conducta de «no tocar» (tan sabida de ortopedas y traumatólogos), para hacer la profilaxis más definitiva contra la infección y la trombosis.

En la cohibición de hemorragias menores, la esponja de gelatina o fibrina



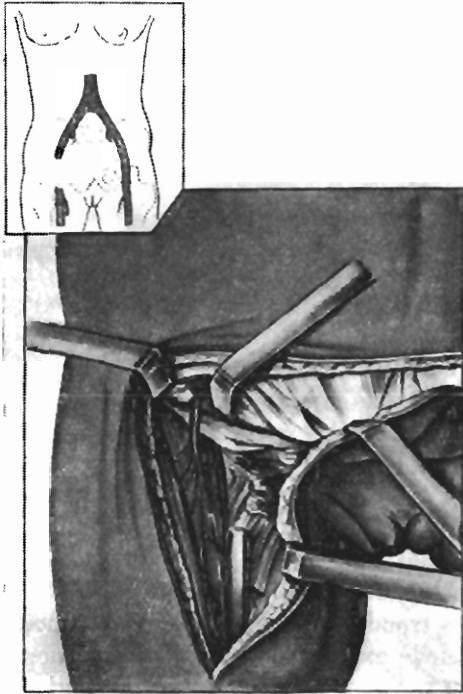


Fig. 4. — Observación n.º 7. M. T. P. Paciente atropellada por un vehículo el día 14 de diciembre de 1949. Ingresó con una herida en forma de «L» en región inguino-crural y un «shock» traumático intensísimo. La exploración vascular demostró una oscilometría nula en el miembro inferior derecho. Operación exploradora con anestesia local, ya que no se podía vencer el «shock» con los medios habituales. Además de las restantes lesiones, había una sección total del paquete femoral con retracción de los cabos que estaban separados varios centímetros. Tratamiento paliativo (taponamiento). Ejemplo demostrativo de herida seca o blanca, ya que la paciente apenas perdió sangre

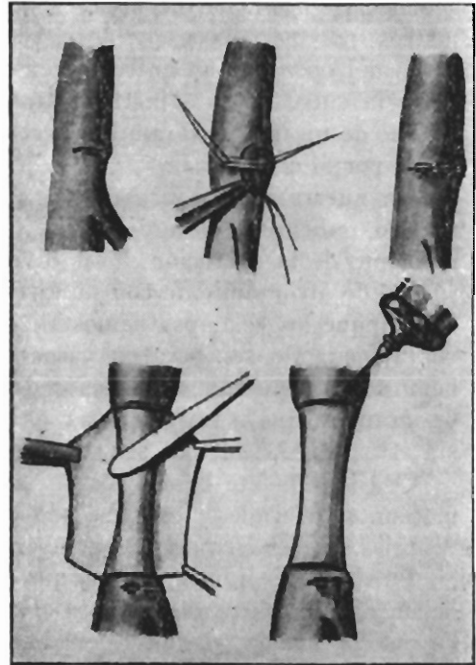


Fig. 5. — Conducta terapéutica seguida en un caso de sección parcial de la femoral profunda. Obturada por un coágulo, la arteria no latía y estaba contraída. Se extrajo el coágulo con cuidado, se hizo una simpatectomía periarterial por encima de la sutura y finalmente se inyectó intraarterialmente una solución de novocaina, combinada con bloqueos simpáticos lumbares. Curación completa con restitución oscilométrica

ayuda y reduce el número de ligaduras o puntos, constituyendo un magnífico vehículo de antibióticos cuando se embebe de solución penicilínica. Aplicada en íntimo contacto con las suturas parietales (a condición naturalmente de que no pueda insinuarse en la luz arterial) forma un manguito aislante y antibiótico que refuerza el estancamiento de la sutura.

Consideramos desde el punto de vista técnico como el más importante

avance la sustitución de aquel delicado y frágil instrumental de hace unos lustros, por las pinzas operatorias de empleo rutinario. Hay en el gesto cotidiano del operador un entrenamiento repetido que lleva insensiblemente a la sinergia entre mano e instrumento y que facilita su tarea ; de aquí que el empleo de un útil poco familiar acreciente las dificultades de una intervención ya de por sí complicada.

En nuestros casos urgentes y ordinarios usamos la seda fina del número cero, enhebrada en agujas curvas peritoneales y envaselinada en el mismo momento de la operación. Tras diversos ensayos y observaciones hacemos la sutura de afrontamiento con puntos interrumpidos en U al modo de Halsted.

Aunque los «clamps» hemostáticos actuales (BLALOCK, BAZY) ofrecen gran ventaja cuando se opera en vasos profundos, preferimos para conseguir la hemostasia temporal la aplicación de tiras de goma sujetas por «clips» o agrafes grandes, que permiten todas las maniobras posibles sobre el vaso operado, sin estorbos. Además de ser seguras son baratas y de fácil aplicación.

Ocasionalmente hemos tocado la cuestión de la *arteriografía* en los traumatismos arteriales ; este método tiene en ellos peligros, inconvenientes y ventajas que el cirujano debe saber.

Puede ser peligrosa : 1) porque la punción del vaso y la acción irritante del medio de contraste acentúan el espasmo troncular y colateral ; 2) porque, en caso de herida, el líquido opacificante puede extravasarse y dar trastornos de intolerancia en los tejidos intersticiales, y 3) porque el efecto mecánico de la inyección, al determinar un aumento local de presión, movilice los trombos oclusores, destapone la solución de continuidad y reproduzca la hemorragia. La arteriografía tiene además el inconveniente de retrasar el acto quirúrgico, exigiendo el empleo de un material y equipo no siempre disponibles.

En cambio, permite determinar el nivel superior de una obstrucción y aun la extensión de las trombosis postraumáticas u operatorias, las que a nuestro juicio constituyen su indicación esencial ; creemos por eso que la arteriografía no es un procedimiento diagnóstico de urgencia.

En distintos momentos de nuestra exposición, hicimos las pertinentes observaciones sobre la endoarterioterapia ; después de una creciente práctica la conceptuamos como uno de los más útiles complementos de toda cirugía (urgente o diferida) del árbol arterial. Ajustándonos a los precitados principios, hemos operado o estudiado los casos clínicos enumerados a continuación.

CASUÍSTICA PERSONAL ABREVIADA

Cuadro resumen NÚMERO II

CASO	ARTERIA	Tipo de LESIÓN	Lesiones asociadas	ETIOLOGÍA	TERAPÉUTICA	RESULTADO
1	Femoral derecha	Compresión arterial	Fractura tercio medio fémur	Precipitación	Reposo pierna elevada y el de la fractura	Curación total
2	Poplítea derecha	Contusión y espasmo traumático	Fractura abierta tibia y sección total vena poplítea y nervio	Explosión espoleta	Simpatectomía periarterial	Fallece al 17º día embolia pulmonar
3	Femoral izquierda	Contusión y espasmo traumático	Herida asta de toro en región crural	Herida asta de toro	Simpatectomía periarterial	Curación total
4	Íliaca externa izquierda	Contusión y espasmo traumático	Heridas en región inguinal y abdominal (Shock)	Herida asta de toro	Simpatectomía periarterial	Curación total
5	Femoral izquierda	Sección casi total	Herida región inguinal (anemia aguda)	Corte con los cascotes rotos de una botella	Ligadura	Muerte por hemorragia
6	Íliaca primitiva derecha	Sección total con pérdida de sustancia de 6 cm.	Destruzo ciego intestino delgado y vejiga (anemia aguda)	Disparo escopeta caza a bocajairo	Paliativa	Muerte por hemorragia
7	Femoral e íliaca externa derechas	Sección total con retracción de varios centímetros	Heridas cutáneas. Fractura pelvis. Contusión abdominal (Shock)	Atropello auto-móvil	Paliativa	Muerte por shock
8	Los dos paquetes del cuello a la altura de la carótida primitiva	Sección casi total de la carótida derecha y parcial de la izquierda	Sección todos los órganos del compartimiento prevertebral	Degollación con navaja barbera	Ingresó cadáver	—
9	Femoral izquierda	Sección parcial	Herida en región crural	Herida por navaja	Sutura; simpatectomía periarterial lny. endoarterial Bloqueo simpático	Curación total

## TRATAMIENTO QUIRÚRGICO DE LA GANGRENA DIABÉTICA DE LAS EXTREMIDADES INFERIORES (\*)

A. B. CONSTANT, F. FERNÁNDEZ, Sta. R. FAGRE

*Sección Cirugía de la Universidad de Santiago de Chile*

La cantidad de gangrenas diabéticas de las extremidades inferiores se hace cada día más frecuente, desde que la vida de estos enfermos se ha podido prolongar por el régimen alimenticio apropiado y el tratamiento insulínico.

Es bien conocida la transformación de la cirugía de la diabetes con el empleo de la insulina, hasta hacer decir a muchos cirujanos que el individuo diabético corre igual riesgo que cualquiera otro enfermo, con la ayuda del tratamiento insulínico.

Por otra parte, el concepto de la discrasia sanguínea, como factor esencial en el desarrollo de la infección gangrenosa, es de todos conocido. El trastorno humoral, la hiperglicemia, desempeñaría un «rol» de agravación de la infección. Los medios azucarados constituirían para el desarrollo de los gérmenes, sobre todo para los anaerobios, un terreno particularmente favorable.

En el curso de los últimos años, se ha demostrado la frecuencia de lesiones arteriales de los miembros inferiores en los diabéticos, en su segmento periférico; lesiones cuya participación sería necesaria en la producción del esfacelo. Las gangrenas por arteritis así producidas se acercarían mucho a las de arterioesclerosis de las personas de edad avanzada.

No existiría una lesión arterial específica de la diabetes, ni las lesiones ateromatosas y esclerosis halladas en las arterias de los diabéticos difieren de la arterioesclerosis senil; las lesiones serían idénticas. Sólo habría mayor precocidad en la aparición de la necrosis y menor defensa contra la infección.

La gangrena aparece sólo en un 8 a 10 por ciento de los diabéticos, en general. El tratamiento antidiabético no cambia en forma apreciable el estado local y, frecuentemente, es más acentuado el esfacelo en los casos de diabetes leves. Aun más, los enfermos con procesos gangrenosos húmedos de cierta extensión se hacen insulino-resistentes.

El tratamiento ha sido, hasta época muy reciente, decepcionante. HOWARD KERN, de Baltimore, entre los años 1938 a 1948, cita cuarenta casos tratados

---

(\*) Comunicación presentada en la Academia de Cirugía de París, el 25-VI-53.

por gangrena diabética arterioesclerótica. En cinco enfermos se practicó gangliectomía lumbar, antes de la amputación. Treinta y tres fueron amputados en el muslo, y siete con amputación de pierna; con una mortalidad operatoria de 25 por ciento. SILBERT, citado por el mismo autor, ha logrado reunir, en los grandes hospitales del área de Nueva York, 637 casos de amputación del muslo, con 300 muertes (47 por ciento de mortalidad).

El uso de antibióticos por vía arterial, empleado por uno de nuestros ayudantes, no ha producido efectos favorables sobre las lesiones.

F. MARTORELL, en su libro «Accidentes vasculares de los miembros» (1945), a propósito de gangrena diabética, dice lo siguiente: *En la arterioesclerosis, desgraciadamente, el componente vasomotor desempeña un papel mínimo en la producción de la isquemia. No existe el arterioespasmo; y en la inmensa mayoría de los casos, la obliteración arterial es de naturaleza orgánica. Las simpatectomías y gangliectomías periféricas están rara vez indicadas. Sólo en lesiones de tipo neurítico puro o neurovascular, proporcionan resultados satisfactorios.*

Analicemos, primero, la discrasia sanguínea como factor favorable a la infección y a la necrosis.

El hígado puede emplear, fuera de la glucosa, otros materiales para la síntesis del glicógeno; utiliza cuerpos de la serie prótida y lípida (neoglicogenia). Según cálculos muy probables, los prótidos podrían suministrar más de la mitad de su peso en glucosa, y los lípidos alrededor del 10 por ciento. A su vez, la glucosa puede, a su turno, concurrir a la síntesis de los prótidos y lípidos; lo que demuestra el carácter convencional de un estudio aislado de cada uno de los grandes metabolismos orgánicos. Así, entre los aminoácidos, constituyentes fundamentales de los prótidos, algunos derivan de productos de degradación de la glucosa, tales como el ácido pirúvico, el aldehído fórmico o aldehído glicérico.

Por otra parte, el glicerol y los ácidos grasos, constituyentes fundamentales de los lípidos, pueden igualmente formarse en el curso de degradación de la glucosa.

La glucosa es, pues, un elemento esencial en las síntesis tisulares.

En la diabetes pancreática experimental existen otros estigmas humorales de gran interés, como la azoturia, la hiperglicogenia, la baja del coeficiente respiratorio e hiperlipidemia. La aparición de cuerpos cetónicos en la orina, y la baja de la reserva alcalina del plasma, completan el complejo cuadro de «discrasia sanguínea en los diabéticos».

Los tejidos, en general, pueden soportar alteraciones metabólicas complejas; pero no pueden admitir una disminución de la cantidad de oxígeno: son muy sensibles a la anoxia. Cualquiera disminución en el aporte de oxígeno produce, en la profundidad de los tejidos, ya preparados por una mala calidad en su nutrición, una necrobiosis más o menos brusca.

«El factor infección» no desempeña, a nuestro entender, sino un «rol»

muy secundario. La necrobiosis, por la descomposición de las albúminas, basta para producir el esfacelo y la putrefacción de los tejidos privados de circulación.

Desde hace varios años que creemos, con muy buenas razones, por ejemplo, que la gangrena de la vesícula biliar no se debe principalmente a la acción de los gérmenes aerobios o anaerobios, sino a la necrobiosis por compresión de cálculos del bacinete, de dentro hacia afuera, sobre los vasos císticos; o bien, a la distensión vesicular, por edema obstructivo del cístico.

*«La alteración circulatoria arterial» como factor principal en la producción de la necrobiosis diabética.*

Desde el 15 de mayo de 1951 hasta el 1 de febrero de 1952, es decir, en un plazo de ocho meses, hemos tratado diez casos de gangrenas diabéticas.

La primera enferma que observamos era una señora de 62 años, antigua diabética. Sufría de una supuración crónica del orjejo mayor derecho: gangrena húmeda y alteración ósea de las falanges. Otro cirujano practica la desarticulación del orjejo, el 6 de enero de 1951. Presión arterial: Máx. 20; Mín. 10. Oscilaciones de 1/3 en los muslos y de 1/8 en las piernas. Glicemia, 2,20 por mil; uremia, 0'38. Glucosuria, 16 por mil. Con régimen antidiabético y 20 unidades de insulina al día, la glicemia oscilaba entre 1,20 a 1,30 por mil y sin glicosuria. Se inyectaron por vía arterial, 100 mil unidades de penicilina con 2 c.c. de novocaína al 2 por ciento, cada dos días, hasta completar 700 mil unidades de penicilina, sin resultado apreciable sobre el estado local de la herida por amputación del orjejo, practicada 6 meses antes.

El miembro inferior derecho se presentaba doloroso, con una palidez muy marcada de la piel; la herida de amputación del orjejo, de aspecto sucio, percibiéndose en la profundidad hueso denudado de la cabeza del primer metatarsiano.

Al colocar la enferma de pie, comprobamos el signo de Vaquez: un color rojo vivo se produjo en la extremidad distal del miembro inferior derecho (eritrosis de declive o signo del calcetín); la extensa ulceración del orjejo manaba sangre, con cierta intensidad.

En resumen, estábamos en presencia de una enferma con diabetes leve, prácticamente sin signos de infección, y con trastornos vasomotores francos en el miembro afectado.

Nos decidimos a practicar, el 17 de junio de 1951, una exploración amplia de la arteria femoral. Previa anestesia general (ciclo-éter), practicamos una incisión de más de 20 cm. sobre la línea de los vasos, desde el canal crural hasta el anillo del tercer adductor.

Abierto el canal femoral en toda su extensión, observamos que la arteria latía escasamente, de paredes algo engrosadas y con reacción inflamatoria de la adventicia en toda su extensión, más acentuada al nivel del canal de Hunter. Denudada la arteria del tejido celular perivascular, antes de practicar la simpatectomía amplia que preconizamos, encontramos un sector arterial, en una extensión de unos cinco centímetros, que no latía, como si estuviera paralizado; «un silencio o estupor arterial», descrito por VIANNAY, en los traumatismos recientes. Esta ausencia de latidos contrasta con la integridad macroscópica de las tunicas vasculares; una verdadera inhibición arterial segmentaria; que correspondía, más o menos, al tercio medio de la arteria. No se palpaban ni se percibían latidos, sin que apareciera contraído el segmento comprometido. Por punción en esa región, pudimos comprobar que la sangre circulaba; aunque

en forma lenta, sin ritmo. Todo hace pensar en que este sector, ya descrito, estuviese paralizado.

Practicada la simpatectomía amplia de la arteria, los latidos reaparecían inmediatamente en toda la extensión de la arteria; observamos una especie de danza arterial, que se acentuaba a medida que avanzábamos en la liberación de la adventicia.

Tres horas después de la intervención, la enferma nota ambos miembros inferiores con aumento de calor local y desaparición de los dolores. Cuatro días después, la herida cambia de aspecto y en poco más de tres semanas cicatriza completamente. Al mes la enferma camina sin dificultad.

Hemos descrito esta primera observación, con algunos detalles, porque nos reveló el criterio que aplicamos a las otras enfermas que fueron operadas, sucesivamente, en corto espacio de tiempo.

En las otras nueve enfermas encontramos el mismo fenómeno arterial: una especie de estupor o inhibición segmentaria. En algunos casos era más proximal y en otros, hacia el canal de Hunter. «Lo que no podemos asegurar es si esta inhibición sería secundaria a un espasmo previo.» El estado postoperatorio ha sido en todos los casos sorprendente.

Una de las enfermas que observamos, antigua diabética, de 57 años de edad, presentaba una necrobiosis de casi toda la aponeurosis plantar del pie izquierdo, de olor putrefacto. Pequeñas oscilaciones de 1 1/2 a 3, en ambos miembros inferiores, con escasas diferencias. Previo régimen alimenticio e insulina la glicemia baja de 2,35 a 1,20 por mil. Se opera en las mismas condiciones que la enferma anterior. La arteria femoral se presenta con escasos latidos y reacción inflamatoria adventicial; además, ciertas zonas silenciosas en el tercio inferior. Después de la intervención se observa la arteria que late vigorosamente.

En los días posteriores a la intervención, los tejidos necróticos se eliminan rápidamente, con muy buena circulación de vecindad y la enferma sana completamente en poco más de dos meses; sale del hospital, andando por sus propios pies, sin la menor amputación.

Comentamos una tercera observación, por tener un interés especial. Se trataba de una enferma de 51 años, diabética antigua; presenta bruscamente gangrena húmeda de un orjejo. Previa preparación de la enferma, se practica la primera simpatectomía amplia en el muslo derecho, el 19 de abril de 1951. Sale del hospital, sana, dos meses más tarde. Vuelve al hospital a fines de noviembre, por gangrena de dos orjejos del miembro inferior izquierdo. El 11 de diciembre, segunda simpatectomía en el muslo izquierdo. Sana rápidamente de las heridas de los orjejos izquierdos. La glicemia se mantiene en límites normales sólo con el régimen alimenticio, sin insulina.

En la convalecencia, con ambos pies sanos, al levantarse de la cama, nota vértigos y molestias visuales; disminución de la visión, sobre todo en el ojo derecho. El oculista diagnóstica retinitis diabética; visión de 1/10, en ambos ojos; presión intraocular, normal.

Aplicamos a la arteria central de la retina el mismo criterio que en el proceso vascular de los miembros inferiores; es decir, como proceso vasomotor, y nos decidimos después de no pocas dudas a practicar una simpatectomía amplia de la horquilla carotídea derecha, el 14 de febrero de 1952.

Previo anestesia general con pentotal, practicamos una amplia incisión, siguiendo el paquete vásculonervioso del lado derecho del cuello. Incindida la piel, nos llamó la atención una gran infiltración del tejido celular subcutáneo. La arteria carótida primi-

tiva y su bifurcación de color rojo, con inflamación adventicial; latidos arteriales de poca intensidad. Lentamente, comenzamos por la simpatectomía de la arteria carótida primitiva y seguimos prolijamente la denervación de la externa e interna, especialmente al nivel de la horquilla. Comenzó la danza arterial que habíamos observado anteriormente. La presión arterial bajó durante el acto operatorio de Máx. 16, Mín. 8 a 10 y 6; el ritmo del pulso no varió.

En el postoperatorio notamos, simplemente, color rojo intenso del lado derecho de la cara; no se produjo el signo de Cl. Bernard-Horner ni molestias especiales en la lengua. Al día siguiente, la enferma veía claramente con sus dos ojos. El informe del oculista, practicado sucesivamente, cinco y quince días después de la intervención, da 5 y 6 décimas de visión para ambos ojos. Presión ocular normal y desaparición de los depósitos blancos de la retina (¿exudado?).

Comparando las alteraciones parietales de las arterias en los diabéticos con las de tromboangéitis obliterante, que hemos operado en la misma época, encontramos en estos últimos lesiones mucho más acentuadas; mayor engrosamiento, mayor dureza y, muy a menudo, compromiso venoso; englobadas en un solo bloque, la arteria y la vena femoral. Pero, cuando aun existe una mínima circulación arterial, los resultados postoperatorios son igualmente favorables.

En cambio, en un enfermo de 68 años, con síndrome de Raynaud y acrocianosis de ambas manos, con necrosis de dos falanges del cuarto dedo izquierdo, sólo comprobamos espasmos segmentarios de la arteria humeral, que se acentuaron después de la simpatectomía perihumeral amplia. El espasmo más visible estaba en el tercio superior de la arteria. Antes de la simpatectomía, aparecía este sector en forma de cono. Durante la intervención, toda la arteria humeral se contrajo uniformemente.

Tres horas más tarde, aparecía nuevamente el pulso radial y el calentamiento intenso de todo el miembro. Con intervalo de dos meses, se practicó la operación en el otro brazo, con los mismos caracteres.

Después de un año y medio, el enfermo se mantiene en perfectas condiciones de salud.

M. RAYNAUD admitía, en la descripción de este síndrome, una contractura de las pequeñas arteriolas. En el caso que comentamos observamos, además, espasmos segmentarios de la parte alta de la arteria humeral.

En todos los casos de gangrena húmeda diabética que hemos operado se cumple la ley de la dependencia del sistema arteriolo-capilar y de las gruesas arterias, que ha descrito nuestro maestro RENÉ LERICHE; quien dice lo siguiente: *Es evidente que las excitaciones localizadas en la pared de las gruesas arterias rigen el comportamiento funcional del sistema terminal. Esto ha sido establecido en 1917, cuando señalé con J. HEITZ, que la ablación de la adventicia de una gruesa arteria hacía desaparecer el pulso y las oscilaciones y que la arteriectomía producía vasodilatación periférica. El hecho existe; puede expresarse como una ley de la patología arterial. Desde el momento que una arteria está comprometida, la vasoconstricción interviene por*



*un reflejo arterio-arterial, que bloquea las colaterales adyacentes. Reduce el calibre, completa la isquemia, impide el restablecimiento circulatorio y produce la gangrena. Es a este elemento influenciabile que se dirige la cirugía fisiológica.»*

El tratamiento quirúrgico que hemos empleado en las gangrenas diabéticas de los miembros inferiores ha sido una simpatectomía amplia de la arteria femoral; desde el canal crural hasta el anillo del tercer adductor, previa abertura del canal de Hunter. Esta intervención, que no dura más de una hora, nos ha permitido explorar la arteria en casi toda su extensión, dándonos cuenta exacta de las alteraciones parietales; el modo inmediato de reacción vascular y el valor exacto de la circulación colateral; sin contar también la apreciación del estado venoso.

Dejando de lado los éxitos halagadores obtenidos: mejoría considerable de la circulación colateral, eliminación rápida de los tejidos necrosados y en ninguno de los casos el recurso fatal de la amputación de la pierna o del muslo, ha sido para nosotros una verdadera experiencia en la que observamos los menores detalles del comportamiento vascular. Este último hecho compensaría con creces la intervención directa sobre la arteria. Además, creemos que su acción sobre la circulación arterial de los miembros es de acción duradera. Pues, un primer enfermo operado, por enfermedad de L. Bürger bilateral, lo hemos observado más de dos años en condiciones muy satisfactorias.

Podemos afirmar, desde luego, a pesar de los pocos casos observados por nosotros, que el Profesor RENÉ LERICHE, al preconizar la simpatectomía periarterial, desde hace muchos años, creó un método y una doctrina de gran valor para la cirugía. A nuestro parecer, se trata sólo de ampliar su técnica, para obtener resultados francamente halagadores y de larga duración.

La simpatectomía amplia periarterial de los miembros tendría como base el conocimiento más exacto de la inervación vascular.

Los nervios vasculares de una misma arteria no parten de un solo nervio, sino, por el contrario, tienen múltiples orígenes.

En el miembro inferior, que nos ocupa preferentemente, los filetes nerviosos vienen del génitocrural, del crural y del obturador. El músculocutáneo externo e interno, safeno interno, inervan los sectores arteriales respectivos. Por debajo del segmento arterial inervado por el safeno interno, rama del crural, comienza la inervación del obturador; en general, corresponde éste a la parte superior de la arteria poplítea.

Las fibras periféricas del simpático del miembro inferior son de dos tipos, según GUY LAZORTHES: unas van directamente de la cadena simpática láterovertebral a los vasos de la raíz de los miembros; las otras, que son la gran mayoría, van a mezclarse a las fibras de los nervios cerebrospinales.

En resumen, podríamos decir que los nervios vasculares de los miembros, en la inmensa mayoría, son anatómicamente cerebrospinales y fisiológicamente simpáticos.

#### R E S U M E N

Los autores realizan un estudio sobre la gangrena diabética, analizando los factores que influyen en la misma, la comparan con otras arteriopatías y recomiendan como tratamiento quirúrgico la simpatectomía periarterial, con la que han obtenido buenos resultados. Exponen algunos casos.

#### S U M M A R Y

After some considerations on gangrene in diabetes mellitus the author emphasizes the value of periarterial sympathectomy.

#### B I B L I O G R A F I A

- ARNULF, G. — *Chirurgie Artérielle*. Masson et Cie., 1950.
- CECIL, R. — *Tratado de Medicina Interna*, 1945.
- CHABANIER, H., GAUME, P. y LOBO ONELL. — *De la Sympathectomie lombo-sacrée dans les artérites diabétiques des membres inférieurs*. Presse Med., 27 julio, 1938. núm. 60.
- DÍEZ, J. — *La tromboangeítis obliterante*. Imp. El Ateneo, 1934.
- FORGUE, E. — *Precis de Pathologie externe*, 1935.
- GLEY, P. — *Physiologie; 12.e edition*. Balliere, 1951.
- KERN HOWARD. — *Amputation of lower extremities in the aged*. Amer. J. of Surg., octubre 1951, pág. 479.
- LAZORTHES, G. — *Le sympathique du membre inférieur*. Maloine, 1939.
- LAZORTHES, G. — *Le système neurovasculaire*. Masson, 1949.
- LAUBRY, Ch. y LOUVEL, J. — *Traité des maladies des veines*. Gaston Doin et Cie., 1950.
- LERICHE, R. — *Physiologie pathologique chirurgicale*. Masson et Cie., 1930.
- LERICHE, R. — *Physiologie pathologique et traitement chirurgical des maladies artérielles de la vasomotricité*. Masson et Cie., 1945.
- LERICHE, R. — *La chirurgie, discipline de la connaissance*. La diane Fr., 1949.
- LERICHE, R. — *La philosophie de la chirurgie*. Flammarion, 1951.
- LERICHE, R. — *Des effets de la sympathectomie pericarotidienne interne chez l'homme*. Presse Med., núm. 31, pág. 301, 1920.
- MARTORELL, F. — *Accidentes vasculares de los miembros*. Salvat E., 1945.
- MOURE, P. — *Chirurgie vasculaire conservatrice*. Masson et Cie., 1923.
- SAMUELS, S. — *Enfermedades de las arterias periféricas*. E. Hisp. Amer., 1941.
- VALLERY RADOT, P., HAMBURGER, J. y LHERMITTE, F. — *Pathologie Medicale*. Flammarion E., 1948.

## EL SÍNDROME DE OBLITERACIÓN DE LOS TRONCOS SUPRAAÓRTICOS (\*)

F. MARTORELL y J. FABRÉ

*Barcelona (España)*

En 1944 (1) dimos a conocer un nuevo síndrome, al que denominamos *Síndrome de obliteración de los troncos supraaórticos*. Anatómicamente se describen con este nombre los troncos que nacen del cayado aórtico, tronco braquiocefálico, carótida primitiva izquierda y subclavia izquierda. Su obliteración lenta origina una isquemia crónica en la cabeza y en las extremidades superiores (fig. 1). Esta obliteración se manifiesta clínicamente por los síntomas y signos que a continuación exponemos.

1.º *La atrofia facial*. — El primer signo que llama la atención al presentarse a la consulta estos enfermos es la atrofia facial (fig. 2). Su cara tiene una configuración característica. Los enfermos aparentan mucha más edad de la que tienen. Resalta en primer lugar la excavación de las cavidades orbitarias y la atrofia de la musculatura facial que exagera los relieves óseos. Los huesos de la cara, sobre todo en el período terminal, pueden estar descalcificados y no es raro exista una acentuada piorrea o bien las piezas dentarias falten completamente.

2.º *El síncope ortostático y los ataques epileptiformes*. — Este signo es quizá uno de los más típicos y característicos. Los enfermos presentan ataques epileptiformes caracterizados por pérdidas del conocimiento y crisis convulsivas con recuperación inmediata del sensorio después de caer y adquirir la posición horizontal. No se presentan nunca de noche ni se acompañan de micción involuntaria. El clinoestatismo los evita, la posición vertical y el esfuerzo los provoca. En ocasiones el síncope no va seguido de convulsiones. La posición influye de tal manera en su producción que en el período terminal los enfermos pueden verse obligados a permanecer constantemente en posición horizontal.

3.º *Las algias cráneocervicales*. — Los enfermos presentan algias di-

---

(\*) Comunicación presentada al 2.º Congreso de la Sociedad Internacional de Angiología, Lisboa, 1953.



Fig. 1. — *Esquema representativo de la localización de la obliteración en el origen de los tres troncos supraaórticos: tronco innominado, carótida primitiva izquierda y subclavaria izquierda*

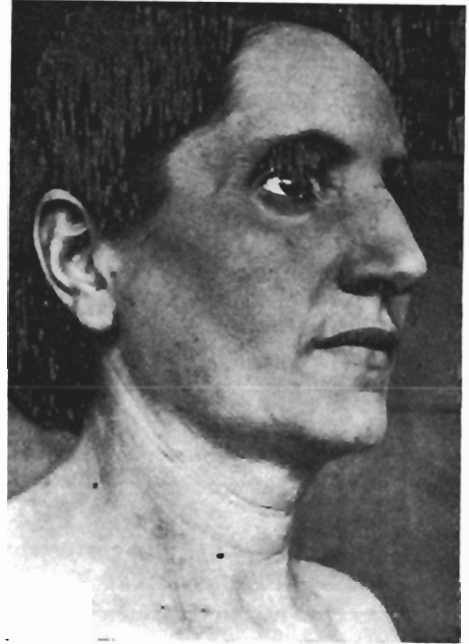

Fig. 2. — *Obsérvese en esta fotografía la excavación aumentada de las cavidades orbitarias. (Caso personal)*

versas en determinados sectores del cuero cabelludo o en el cuello y en los maxilares. Estas últimas se presentan después de la masticación y semejan una claudicación intermitente de los músculos masticadores.

4.º *Trastornos de la visión.* — En un principio experimentan disminución de la agudeza visual o períodos transitorios de amaurosis que desaparecen en posición horizontal. Más adelante pueden perder por completo la visión en uno o en los dos ojos. Esta pérdida de la visión va asociada con frecuencia al desarrollo de cataratas.

5.º *Debilidad y parestesias de los miembros superiores.* — Lenta o bruscamente aparecen parestesias e hipoestésias en los dedos de las manos, que se exageran al colocarlos en alto, por ejemplo, en el acto de peinarse. La

fuerza muscular en los brazos está disminuída y su musculatura ligeramente atrófica. Nunca presentan trastornos tróficos en las manos.

6.º *Pérdida de peso progresivo.* — Estos enfermos acusan un adelgazamiento progresivo y en el período terminal tienen aspecto caquéctico.

La exploración permite obtener los siguientes signos:

- 1.º *Desaparición del pulso carotídeo en los dos lados.*
- 2.º *Desaparición del pulso de la subclavia, humeral, radial y cubital de los dos lados.*
- 3.º *Desaparición o disminución muy marcada del índice oscilométrico en los dos miembros superiores.*
- 4.º *Ausencia de trastornos tróficos en las manos.*
- 5.º *Hipertensión ligera en los miembros inferiores.*
- 6.º *Atrofia del nervio óptico sin edema papilar.*
- 7.º *La compresión de la bifurcación carotídea puede provocar crisis epileptiformes o el síncope.*

Todos estos síntomas corresponden a lo que pudiéramos llamar período de estado de la enfermedad.

Esta puede iniciarse por trastornos puramente craneales o braquiales localizados en un principio en un lado o en los dos simultáneamente. En ocasiones la obliteración subclavia unilateral es el primer síntoma. Más frecuentemente la obliteración subclavia es bilateral y pasa inadvertida, iniciando la enfermedad el síncope ortostático y los ataques epileptiformes, que por otra parte constituyen los síntomas más constantes.

En el período terminal la pérdida de la visión y la caquexia progresiva son los hechos más sobresalientes.

La obliteración de los troncos supraaórticos suele presentarse en gente joven y pasar inadvertida durante algún tiempo. Ello se debe a que es bastante circunscrita y a que se fragua con lentitud, dando tiempo al establecimiento de una buena circulación complementaria, que permite explicar asimismo la ausencia de trastornos tróficos en las manos. La irrigación distal al obstáculo se halla asimismo favorecida por la hipertensión compensadora existente, puesta de manifiesto en los miembros inferiores. Así resulta que este síndrome semeja el de la coartación de la aorta, pero invertido. En la génesis de los síncopeş ortostáticos todavía no puede afirmarse si se trata de puros accidentes de isquemia cerebral o interviene en ellos una hipersensibilidad del seno carotídeo.

La naturaleza de la obliteración no se ha precisado todavía. Los casos no autopsiados fueron catalogados, antes de la descripción del síndrome, de tromboangéitis, anomalía arterial congénita o fístula arteriovenosa. En tra-

bajos posteriores se han publicado datos necrópsicos sin que pueda afirmarse la naturaleza de la obliteración que de momento hay que atribuirle a una arteritis no específica.

Después de nuestra comunicación se han publicado algunos casos con autopsia de obliteración de los troncos supraaórticos. MASPETIOL y TAPTAS (2) hallan en una enferma de 23 años los troncos supraaórticos parcialmente obliterados en su origen por un tejido duro de aspecto tumoral que parece estrangularlos. En 1952, GADRAT y MOREAU (3) describen un nuevo caso de síndrome de obliteración de los grandes troncos del cayado aórtico. Por último, FROVIG y LÖKEN (4) confirman la existencia del síndrome descrito por nosotros, describiendo con el título «*The Syndrome of Obliteration of the Arterial Branches of the Aorta Arch Due to Arteritis*» el siguiente cuadro clínico: 1) Trastornos cerebrales, primero transitorios, más tarde permanentes y progresivos, caracterizados especialmente por hemiplejía y alteraciones visuales con frecuencia asociados con trombosis de la carótida interna; 2) Trastornos nutritivos oculares con cataratas y atrofia del iris; 3) Atrofia facial incluyendo los músculos y los huesos de la cara; 4) Ausencia de pulsatilidad al principio en las carótidas y otras arterias de la cabeza y cuello y también en ambos brazos imposibilitando la toma de la presión arterial por los medios corrientes; 5) Aumento de la presión arterial en las extremidades inferiores.

Dichos autores describen detalladamente el caso de una enferma de 21 años. El estudio necrópsico de esta enferma es el más completo de todos los publicados hasta la fecha. Del estudio anatómico practicado terminan excluyendo la sífilis y la arteriosclerosis como factor etiológico. Manifiestan que el cuadro anatomopatológico tiene mucho en común con las enfermedades que se supone tienen un origen «alérgico-hiperérgico», entre las que se cuentan la endarteritis obliterante, las enfermedades reumáticas, periarteritis nudosa, arteritis temporal y arteritis de células gigantes.

#### RESUMEN

Los autores amplían conceptos sobre el Síndrome de Obliteración de los Troncos Supraaórticos, descrito la primera vez por ellos en 1944.

#### SUMMARY

The syndrome of obliteration of the arterial branches of the aortic arch constitutes a perfectly defined clinical entity first described by the authors in 1944.

The orthostatic syncope with or without epileptiform attacks and the absence of arterial pulsation in the arms and in the neck are the most characteristic and constant symptoms.

BIBLIOGRAFÍA

1. MARTORELL, F. y FABRÉ TERSOL, J. — *El Síndrome de Obliteración de los Troncos Supraaórticos*. «Medicina Clínica», año 2, n.º 1, pág. 26; enero 1944.
2. MASPETIOL, R. y TAPTAS, J. N. — *Thrombose des gros troncs de la crosse de l'aorte chez une jeune femme. Ses rapports avec les diverses artérites thrombosantes*. «La Semaine des Hôpitaux de Paris», año 24, n.º 84, pág. 2075; noviembre 1948.
3. GADRAT y MOREAU. — *Thrombose des troncs de la crosse aortique*. «Archives des Maladies du Coeur et des Vaisseaux», año 45, n.º 9, pág. 830; septiembre 1952.
4. FROVIG, A. G. y LÖKEN, A. G. — *The Syndrome of Obliteration of the Arterial Branches of the Aorta Arch Due to Arteritis*. «Acta Psychiatrica et Neurologica Scandinavica», vol. 26, fasc. 3-4, pág. 313; 1951.

## EXTRACTO DE REVISTAS

Pretendiendo recopilar los artículos dispersos sobre temas angiológicos, se publicarán en esta sección tanto los recientes como los antiguos que se crean de valor en algún aspecto. Por otra parte algunos de éstos serán comentados por la Redacción, cuyo comentario figurará en letra cursiva.

### SÍNDROME DE OBLITERACIÓN DE LOS TRONCOS SUPRAAÓRTICOS

*TROMBOSIS ARTERIALES (Thromboses artérielles).* — LERICHE, R. Masson et Cie., Ed. Extracto Parcial del Cap. II, pág 206 ; 1946.

El autor, tras estudiar el síndrome de obliteración aórtica por debajo de las renales, cree que es necesario añadir otros síndromes menos conocidos originados por la obliteración de las ramas que nacen del cayado aórtico. Entre ellos puede observarse ateroma, tromboangiosis, trombosis de ambas carótidas descritas por EGAZ MONIZ, RAEDER, MARINESCO y otros.

Recientemente MARTORELL y FABRÉ TERSOL, en 1944, agrupando hechos similares, han descrito el *síndrome de la obliteración de los troncos supraaórticos*, que se caracteriza por atrofia facial, trastornos visuales, síncope con crisis epiléptiformes en la posición de pie, que ceden cuando el enfermo se echa. Existe, además, una gran fatigabilidad de los miembros superiores con parestesias y pérdida de peso progresiva.

La exploración demuestra una ausencia de pulso en las carótidas, subclavia, humeral y radial, atrofia óptica sin edema papilar. La compresión de la bifurcación carotídea desencadena el síncope y la epilepsia. No hemos tenido ocasión de observar tal conjunto, sólo hemos visto un enfermo que carecía de pulso en las dos subclavias y en las arterias del brazo, si bien no existían signos cerebrales ni oculares. Pensamos en una obliteración del tronco braquiocéfálico y de la subclavia izquierda. Pero no pudimos comprobarlo.

TOMÁS ALONSO



*EL SÍNDROME DE OBLITERACIÓN DE LOS TRONCOS ARTERIALES DEL CAYADO AÓRTICO POR ARTERITIS (The Syndrome of Obliteration of the Arterial Branches of the Aorta Arch Due to Arteritis).* — Estudio Angiográfico y Anatómopatológico «postmortem». — FROVIG, ARNE G. y LÖKEN, AAGOT G. «Acta Psychiatrica et Neurologica Scandinavica», vol. XXVI, fâsc. 3-4; pág. 313 : 1951

En 1945 FROVIG describió un caso de «Obliteración bilateral de la arteria carótida primitiva». Basándose en este caso y otros cuatro publicados anteriormente describió un síndrome cuyas características son las siguientes: 1) Trastornos cerebrales, primero transitorios, más tarde permanentes y progresivos, caracterizados especialmente por hemiplejía y alteraciones visuales, con frecuencia asociados a trombosis de la carótida interna; 2) trastornos nutritivos oculares con cataratas y atrofia del iris; 3) atrofia facial incluyendo los músculos y los huesos de la cara; 4) ausencia de pulsatilidad al principio en las carótidas y otras arterias de la cabeza y cuello y también en ambos brazos, imposibilitando la toma de la presión arterial por los medios corrientes; 5) aumento de la presión arterial en las extremidades inferiores.

En los cinco casos en que se basa este síndrome los enfermos eran mujeres entre 20 y 35 años de edad. En la mayoría, si no en todos, la obliteración arterial era debida a arteritis de origen desconocido.

Cuando, después de la guerra, pudo obtenerse literatura extranjera, se hallaron seis casos más. Así, este síndrome no parece tan raro como se supuso al principio.

**OBSERVACIÓN.** — Enferma de 21 años de edad. Padre y hermanos paternos fallecidos de hemorragia cerebral. Al parecer no existía relación de consanguinidad entre los matrimonios habidos. Algunos primos paternos y dos hermanos oligofrénicos.

En 1942 empezó a notar con intermitencias molestias en el brazo derecho, que la enferma no describía bien, acompañadas de cefáleas, vómitos y visión borrosa. Más adelante, durante las crisis, debilidad en la pierna derecha y algunas veces al hablar dificultad para hallar la palabra exacta. Unos dos meses después crisis grave con afasia y parálisis del brazo y pierna derechos. Se recobró pronto, pero no del todo. Posteriormente durante las crisis participación del brazo y pierna izquierdos. Catarata del ojo derecho y opacificación del cristalino izquierdo.

Exploración 1943: Retardo mental. Catarata bilateral, atrofia del iris, alteraciones de la retina por espasmos vasculares. Hemiplejía espástica derecha. La encefalografía mostraba ligera atrofia del hemisferio izquierdo. Ausencia de pulso en las arterias de los brazos y cuello. Presión arterial en las extremidades inferiores variable entre 170/100 y 230/150 m. m. de mercurio. Obliteración de ambas carótidas primitivas demostrada al intentar practicar la arteriografía cerebral que se realizó fácilmente a través de la arteria vertebral rellenándose los vasos de la región frontal y parietal. La arteria subclavia izquierda se hallaba obliterada. Las curvas termométricas de los brazos al elevar la temperatura del cuerpo eran características de obstrucción arterial. La biopsia realizada no aclaró el diagnóstico. Las alteraciones observadas correspondían al cuadro de la endoarteritis productiva obliterante. Reacciones de Wassermann y complementarias en sangre y líquido céfallo-raquídeo, negativas.

Visitada cuatro años después, el estado de las arterias y la exploración neurológica eran los mismos. Algunas piezas dentarias habían caído y el resto se movían. Encías hinchadas y azuladas con escasa hemorragia al ser ésta provocada. Atrofia alveolar. Acentuada parálisis de los músculos inervados por el recurrente derecho y moderada en el izquierdo. Virtualmente ciega por evolución completa de las cataratas. Extirpación de la catarata izquierda. Complicaciones respiratorias probablemente de origen central. Fallecimiento a los cinco años y medio de iniciado el proceso.

El estudio angiográfico llevado a cabo minuciosamente en este caso mediante roentgenogramas de la cabeza, cuello, tórax, extremidades superiores y aorta demostró la obliteración de las carótidas primitivas y porción proximal de las internas y externas, estando muy estrechada en la cabeza la carótida interna derecha. En el lado derecho tenía calibre normal empezando el relleno más hacia abajo. En todas las arteriografías aparecían muchos vasos dilatados y tortuosos formando un sistema circulatorio colateral. A nivel del cuello la profusión de pequeños vasos retorcidos daba la impresión de realizarse por parte de la naturaleza un desesperado esfuerzo para compensar las obliteraciones de los vasos tronculares.

Las mismas alteraciones circulatorias se apreciaban en las arterias torácicas e intercostales donde podían apreciarse muescas en las costillas correspondientes. La aorta aparecía más estrecha que normalmente y no había relleno de ninguno de los troncos que parten de su cayado. Sólo eran permeables algunos segmentos de las arterias subclavias y axilares alcanzando la obliteración a las arterias humerales.

Se extrajeron en bloque el corazón, la aorta y los troncos supraaórticos. Éstos sólo eran permeables un centímetro a partir de la aorta siendo esta arteria rígida sin elasticidad y con las tres túnicas engrosadas.

Microscópicamente aortitis masiva con lesiones crónicas inflamatorias en la adventicia y media con hiperplasia fibrosa subendotelial. Las mismas lesiones eran apreciables en los troncos supraaórticos y otras ramas de la aorta pero en éstos existía obliteración parcial o total de la luz vascular. En las arterias de las extremidades se apreciaba engrosamiento fibroso de la íntima. Lesiones corticales focales en el cerebro. Atrofia de los nervios ópticos y de la retina a consecuencia del engrosamiento de las arterias nutricias.

La hiperplasia de la íntima en combinación con el proceso inflamatorio de la media y adventicia correspondían a las características de una endarteritis obliterante.

De todos los publicados éste es el primer caso en que se intenta demostrar mediante roentgenogramas «postmortem» las obliteraciones arteriales y todo el sistema de circulación colateral.

La comprobación radiológica de melladuras en las costillas hace que aquéllas no puedan ya considerarse patognomónicas de la coartación de aorta.

Los fenómenos transitorios que presentaba el cuadro clínico de la enferma: parestesias en el brazo derecho y después debilidad de la pierna de este lado, acompañado de ligera afasia y últimamente síntomas de naturaleza parecida en el lado opuesto, se atribuyeron a espasmos de los vasos cerebrales iniciados probablemente en las carótidas enfermas. La hemiplejía derecha se consideró debida a persistentes alteraciones vasomotoras causantes de lesiones irreversibles en las células nerviosas ocasionando su desaparición gradual. Las alteraciones visuales se consideraron igualmente debidas a vasoespasmos y la ceguera final a la hiperplasia de la arteria central de la retina y a la formación de cataratas y relacionada ésta con el déficit de aporte sanguíneo.

Las anomalías de la presión sanguínea se explican por la localización y extensión de las obliteraciones. La presión, baja en las extremidades superiores y alta en las inferiores, es lo inverso de lo que ocurre en la coartación de la aorta.

Se han invocado como factores etiológicos de este proceso a la infección estreptocócica, la arteriosclerosis, espiroquetas y a la gripe.

En el caso que se presenta se puede excluir la arteriosclerosis como factor etiológico importante así como la sífilis. El cuadro anatómopatológico tiene mucho en común con las enfermedades que se supone tienen un origen «alérgico-hiperérgico» entre las que se cuentan la endarteritis obliterante, las enfermedades reumáticas, periarteritis nudosa, arteritis temporal y arteritis de células gigantes. Quizá distintos antígenos sensibilizantes de naturaleza tóxica o proteínica pueden dar la misma reacción tisular. La única enfermedad conocida en esta paciente fué una ictericia que sufrió antes de iniciarse los síntomas.

Los autores creen que el caso descrito corresponde a este grupo de enfermedades.

LUIS OLLER-CROSIET

## HIPERTENSIÓN PORTAL

*LA DERIVACIÓN PORTO-CAVA EN EL TRATAMIENTO DE LA HIPERTENSIÓN PORTAL. (Portacaval shunts in the treatment of portal hypertension).* — LINTON, ROBERT R., HARDY, IRAD B. y VOLWILER, WADE. — «Surgery Gynecology and Obstetrics», vol. 87, n.º 2, pág. 129 ; agosto 1948

La hipertensión portal es secundaria a la obstrucción completa o parcial del flujo sanguíneo de la vena porta ; puede localizarse en el hígado — bloqueo intrahepático —, o en el sistema portal — bloqueo extrahepático —. A consecuencia de cualquiera de estos tipos se desarrollan varices esofágicas, que son en realidad las vías colaterales a través de las cuales la sangre portal puede pasar al sistema cava. Sin embargo, son insuficientes para derivar tan gran cantidad de sangre y, por otra parte, entrañan el peligro de una ruptura con hemorragia consecutiva capaz, en ciertos casos, de ocasionar la muerte del enfermo. Desde ECK han sido muchos los cirujanos que han intentado operaciones de derivación, pero hasta WHIPPLE y BLAKEMORE y LORD los resultados fueron decepcionantes.

Estos últimos autores descubren dos tipos de derivación : la anastomosis

términoterminal entre las venas esplénica y renal izquierda, con esplenectomía y nefrectomía, y la anastomosis término-lateral entre la porta y la cava inferior.

En este trabajo se comunican quince casos tratados por distintos tipos de operaciones derivativas, en especial la anastomosis esplenorenal término-lateral con esplenectomía y respetando el riñón.

El bloqueo intrahepático puede ser de dos tipos: a) cirrosis portal (tipo Lænnec), con o sin degeneración cavernomatosa de la vena porta; b) trombosis de las venas hepáticas. El extrahepático puede ser: a) congénito: obliteración de la vena porta con degeneración cavernomatosa; b) adquirido: trombosis de la porta o de sus tributarias consecutiva a infección o traumatismo, de aparición espontánea. Puede además haber una combinación de los dos tipos, con cirrosis portal y trombosis de la vena porta. El más frecuente es el que aparece como resultado de una cirrosis. Parece posible que en estas condiciones se origine en el hígado una fístula arteriovenosa, que viene a aumentar todavía el aporte sanguíneo al sistema portal. El bloqueo intrahepático por trombosis de las venas hepáticas es muy raro, y su pronóstico suele ser fatal. El bloqueo extrahepático (síndrome de Banti) puede ser congénito o adquirido. Inicialmente el hígado es normal pero en los últimos estadios de la enfermedad puede volverse cirrótico. WHIPPLE supone que es consecutivo probablemente a la extensión a la vena porta del proceso obliterante de la vena umbilical que sigue al nacimiento. El tipo adquirido es secundario a la trombosis de la vena porta o de una de sus principales tributarias, la esplénica sobre todo. Puede haber una canalización parcial de los vasos afectos y posiblemente fragmentos del trombo pueden desprenderse y dar lugar a embolias portales que aumentarán todavía el grado del bloqueo. Se describe además el bloqueo extrahepático por transformación cavernomatosa de la vena porta; aunque se cree que puede representar una lesión de neoformación vascular, un angioma en el ligamento hépatoduodenal, los autores opinan que la miríada de pequeños vasos sanguíneos que se hallan en esta región representa el desarrollo de una circulación colateral consecutiva al bloqueo del sistema portal. La vascularización a veces tan rica de esta región ha hecho abandonar, en ciertos casos, la práctica de la anastomosis porto-cava.

Los enfermos con hipertensión portal suelen presentar su primer síntoma en forma de una súbita hematemesis masiva; en otros casos, mucho menos frecuente, es una melena el signo de alarma. A la exploración se encuentra un bazo grande, esplenomegalia congestiva. Los exámenes de sangre muestran una anemia secundaria, leucopenia y trombocitopenia. Si el bloqueo es intrahepático el hígado puede o no estar aumentado de tamaño, mientras que en el extrahepático habitualmente es de tamaño normal. Las pruebas de funcionalismo diferencian los dos tipos: cuando el bloqueo es intrahepático hay retención de bromsulfontaleína, una inversión del cociente serinas-globulinas,

floculación positiva y elevación del tiempo de protombina; mientras que en el extrahepático estas pruebas dan un resultado normal. El examen radiológico del esófago con papilla de bario para determinar la presencia o ausencia de varices es uno de los mejores procedimientos en el diagnóstico de la hipertensión portal.

A continuación van las quince historias reunidas de los enfermos que constituyen la base de este trabajo.

Los autores no se muestran partidarios de la anastomosis porto-cava y prefieren otro tipo de derivación que no sea causa de que toda la sangre portal eluda el paso por el hígado. Pero, además, en varios casos, ha resultado imposible aislar la vena porta dada la extrema vascularización de la región. En otros, fueron lesionados los conductos biliares y la arteria hepática, con muerte consecutiva en este último caso. Por ello, ante la imposibilidad de practicar una anastomosis porto-cava directa, en muchos casos, y el peligro de lesionar la arteria hepática o el colédoco, en todos, prefieren practicar otro tipo de derivación.

La operación de elección, desde su punto de vista, debe ser la esplenectomía y anastomosis esplenorenal terminolateral respetando el riñón. En ciertos enfermos, por ejemplo los que han sufrido previamente una esplenectomía, no es posible practicarla; y en aquéllos que tienen una trombosis esplénica limitada está contraindicada, ya que la simple esplenectomía resuelve la cuestión.

Hay varias razones para preferir esta técnica. En primer lugar, ocasiona una derivación parcial del flujo portal de forma que no se elude del todo el paso por el hígado. En segundo término, es capaz de hacer descender satisfactoriamente la hipertensión portal. Luego, la esplenectomía reduce en un 40 por ciento el aporte de sangre portal, y en ella se seccionan muchas de las colaterales venosas que nutren las varices esofágicas de forma que la presión venosa y la corriente sanguínea a través de ellas disminuye. Además, en el cuadrante superior izquierdo del abdomen no hay estructuras vitales que hagan la operación excesivamente peligrosa. La vía tóracoabdominal facilita más todavía las maniobras. Otra ventaja de la anastomosis terminolateral es que se respeta el riñón, ya que, aunque uno solo sea suficiente para las necesidades normales del organismo, en los enfermos seriamente afectados por la hipertensión portal es indudablemente mejor salvar este órgano que sacrificarlo.

Por otra parte, este tipo de anastomosis es el menos propicio a la trombosis ulterior. Este concepto se apoya en el hecho de que la corriente sanguínea en la vena renal produce un efecto de aspiración, a nivel de la anastomosis, que disminuye la posibilidad de trombosarse. Esto ha sido comprobado por JOHNS y BLALOCK, que encuentran que la frecuencia de trombosis es de un 10 por ciento en la anastomosis terminolateral, mientras que la terminoterminal alcanza el 27'3 por ciento. Es mejor el método de sutura que el de sin

sutura ; con el primero la incidencia de trombosis es de un 27'3 por ciento y en el segundo es de un 72'8 por ciento. Además, con el método de sutura no hay que diseccionar la vena esplénica en tanta extensión, con lo que los vasos-vasorum de la pared venosa resultan menos lesionados, consiguiéndose una mayor protección contra la degeneración de la íntima. Para la sutura de las venas se utiliza la técnica de Blalock en las anastomosis arteriales para el tratamiento de la tetralogía de Fallot.

La función del riñón izquierdo se conserva, como se ha podido demostrar por pielografía intravenosa. Los resultados obtenidos en los bloqueos extrahepáticos son más satisfactorios que en los intrahepáticos.

En enfermos previamente esplenectomizados se hicieron una de las anastomosis venosas siguientes: vena mesentérica superior a cava inferior, vena mesentérica inferior a ovárica izquierda y vena mesentérica inferior a vena suprarrenal izquierda ; en este último caso las venas son de pequeño calibre y la trombosis frecuente.

En el grupo de bloqueos extrahepáticos la mortalidad operatoria fué nula, mientras que en los intrahepáticos alcanzó el 71 por ciento.

VÍCTOR SALLERAS

*LAS ESPLENOMEGALIAS GASTRORRÁGICAS HEMOCITOPÉNICAS. ESPLENOHEPATOPATÍA CIRRÓGENA Y FLEBECTÁSICA.* — PEDRO PONS, A. «Medicina Clínica, tomo XII, n.º 2, pág. 68 ; febrero 1949

CONCEPTO. — Con el nombre de Esplenomegalia Gastrorrágica Hemocitopénica se comprende un síndrome de prolongada duración cuyas tres características consisten: 1.ª, en la existencia de una notable esplenomegalia que evoluciona acompañada de, 2.ª, abundantes hemorragias digestivas, comúnmente gastrorrágicas, de carácter crítico e iterativas, y 3.ª, de descenso del número de leucocitos con anemia hipocroma y a veces trombopenia. Esta enfermedad no es en exclusiva esplénica, desbordando desde su comienzo los límites del bazo, afectándose tarde o temprano el hígado, médula ósea y las venas del círculo portal. Puede catalogarse como una variedad de las cirrosis esplenomegálicas, pero con caracteres clínicos, evolutivos y anatómicos que la diferencian de la mayor parte de aquéllas (esplenomegalia como fenómeno más destacado y disturbios en la circulación venosa portal independientes por completo del estado de la lesión hepática).

Se establece el diagnóstico diferencial con las flebitis de la vena esplénica, las otras cirrosis esplenomegálicas, el Síndrome de Cruveilhier-Baumgarten y la Enfermedad de Banti, señalando a la vez sus afinidades.

En el bazo no existen enfermedades propias del órgano, entre otras razones por ser víscera carente de parénquima. La patología hepática y esplénica es la misma de los tejidos comunes a estos órganos e integrantes de un mismo sistema. Dado el comienzo y evolución clínicos de esta dolencia que se inicia por una esplenomegalia solitaria y la frecuencia con que surge ulteriormente un cuadro de cirrosis hepática, la Esplenomegalia Gastrorrágica Hemocitopénica se identifica en líneas generales con la denominada Enfermedad de Banti. Pero además de la participación hepática, la perturbación de la médula ósea es casi constante, revelándose por anemia hipocroma, leucopenia, con neutropenia y cifras bajas de plaquetas. En estas esplenomegalias se pone de manifiesto el antagonismo entre el bazo y la médula ósea.

Desencadenado el proceso esplénico, actúa como fuerza ciega capaz, según circunstancias individuales, de combinarse con esclerosis del hígado, flebitis de las venas hepatolienales, hemorragias digestivas y síndrome hemocitopénico total o parcial. De ahí la variabilidad clínica que presenta, dentro de la reducida temática del síndrome.

ETIOLOGÍA. — Se desconoce de manera exacta la causa eficiente. Suele acaecer en gente joven, en los comienzos del tercer decenio de la vida; sin distinción de sexo, aunque quizá predomina en los varones. Las causas cirrógicas son de variable naturaleza (alcohol, tuberculosis, traumatismos, paludismo, tromboflebitis lienal, sífilis, etc.). El autor no halla en su estadística factor familiar de importancia; en cambio acepta el constitucional, atribuyendo este proceso a una debilidad congénita, una minusvalencia del sistema portal y sus ramas con una especial reactividad del retículoendotelio hepatolienal.

PATOGENIA. — La patogenia es aún más oscura que su etiología.

En la *génesis de la esplenomegalia* dos grandes factores han sido sucesivamente discutidos: el circulatorio y el esplénico. El primero crearía las alteraciones trombóticas esplenoportales o, en todo caso, la congestión esplénica, en contraste con la primacía de la propia lesión del bazo, que es lo que defiende la segunda teoría.

Existen de modo innegable trombosis esplenoportales primitivas, pero, según el autor, se trataría con más frecuencia de un proceso secundario a lesiones hepatoesplénicas. La ectasia portal y la flebectasia, generalizada al territorio de esta vena, son condiciones que favorecen la presentación de trombosis secundarias.

Son frecuentes, en cambio, alteraciones a nivel de las venas abdominales, que se presentan extraordinariamente dilatadas en el territorio de la porta, en epiplón, mesenterio, venas gastroepiploicas, coronaria estomáquica y esofágicas inferiores, y de modo especial en la vena esplénica. Ello refuerza la sugerencia de una displasia venosa ectasiante, difundida por las venas de los órganos abdominales, subsidiarios o no de la circulación portal, y de

probable origen constitucional (angiodisplasia). Explicarían el proceso de ingurgitación venosa, la suma, a dicha angiodisplasia, de disturbios funcionales en el círculo venoso portal, siendo preciso diferenciar si se trata realmente de fenómenos de hipertensión portal, sobre los que las opiniones parecen contradictorias. De la revisión de diferentes autores se infiere que la existencia de la ectasia portal dimana del mecanismo regulador del paso de sangre del círculo portal a la vena cava, consecuente a perturbaciones funcionales condicionadas de manera probable por factores que derivan del bazo enfermo (atonía esplénica) y que afectan a su función reguladora de la circulación abdominal, o en otros casos derivadas de obstáculos groseros de índole oclusiva.

Sin embargo, con ser importante, el factor venoso no es exclusivo en el aumento del tamaño del bazo. El factor más importante se debe a la notable hiperplasia pulpar que experimenta el órgano. La fibrosis del bazo es discreta, constituyendo a nivel del folículo de Malpighio la lesión denominada fibroadenia.

Acerca de las *causas inmediatas de las hemorragias digestivas*, hemos de revisar las alteraciones de la coagulación, la cifra de plaquetas y el factor vascular. En algunos casos existe un retardo del tiempo de coagulación vinculado probablemente a alteraciones de la función hepática. La disfunción esplénica se revela por la repercusión ejercida sobre la médula ósea en el sentido de su inhibición funcional, alcanzando casi a todas las células progenitoras. El órgano trombocitario se halla asimismo perturbado, originándose descenso de las plaquetas circulantes. La trombopenia, junto a la hemopenia y la anemia, expresan la existencia de una panmielopatía funcional secunente al trastorno primitivo del bazo. No existe, sin embargo, paralelismo entre la trombopenia y las gastrorragias si bien la primera es considerada como un elemento auxiliar en la génesis de las segundas. En cuanto al factor vascular, recordemos la existencia de la citada angiodisplasia, la ectasia portal y alteraciones de los capilares, más o menos demostrables. La hemorragia no tiene, pues, carácter diatésico, sino que representa un fenómeno local. Se discute si la hemorragia es de naturaleza arterial o venosa, mostrándose el autor partidario de una naturaleza más bien capilar. Resumiendo, las gastrorragias son consecuencia directa de las lesiones de los capilares de la mucosa favorecidas por los momentos de hipertensión venosa producto de la contracción esplénica, ayudadas en algunos casos por el retardo de la coagulación sanguínea y la trombopenia.

Ya nos hemos referido a la *hemocitopenia* que acompaña a esta afección. Hay un descenso más o menos acentuado de todas las células de la sangre o sólo de algún grupo de ellas. No se trata de una afección concomitante de la médula ósea, sino de un disturbio de orden esplénico. La esplenectomía es la demostración decisiva de lo que antecede, pues con ella se obtiene la recuperación inmediata, en forma crítica, de las células de la sangre. Esta he-



mocitopenia es pues mielógena, es decir, producto de la inhibición que sobre la citopoyesis medular ósea ejerce el bazo enfermo; alteración medular que es de carácter funcional.

**ANATOMÍA PATOLÓGICA.** — Aunque las lesiones tienen diversa localización, asientan de preferencia en el bazo, hígado, medula ósea y vasos afluentes del tronco portal y en la misma porta.

**Bazo.** — La esplenomegalia es siempre importante, y si es antigua suele existir periesplenitis. Es corriente observar grandes vasos venosos surcando la superficie de las adherencias de la periesplenitis. A nivel del hilio aparecen los vasos esplénicos fuertemente distendidos; en ninguna otra esplenomegalia alcanzan tan notable calibre. La consistencia del bazo es firme. La trama fibrosa suele estar bastante aumentada. Destacan muchas veces áreas, amarillodoradas o color tabaco, que son los nódulos o áreas de Gamna. La cápsula presenta acentuado grosor; existe hiperplasia trabecular con flebectasias en dichas trabéculas. Nos hallamos, pues, ante una preponderancia de la lesión venosa sobre la congestión pulpar. El dato histológico más constante está representado por el aumento del área ocupada por la pulpa roja (hiperplasia pulpar) y de los elementos iniciales que forman el retículo. Esta hiperplasia no se acompaña, por lo común, de características histológicas. En contraste con lo dicho, la pulpa blanca tiende a disminuir progresivamente. En el bazo con lesiones recientes la fibroadenia es muy discreta. Quizá la lesión más característica de la Esplenomegalia Gastrorrágica Hemocitopénica consiste en las áreas perivasculares esclerosideróticas (áreas de Gamna), que pueden presentarse aisladas o en número más o menos crecido dentro de un mismo bazo, casi siempre perivasculares, en la vecindad de una vena trabecular o en la de un folículo de Malpighio.

**Lesiones vasculares.** — Son uno de los caracteres más relevantes de esta afección. La dilatación venosa (flebectasia) se comprueba pocas veces en vida del paciente, siendo hallazgo operatorio o necrópsico. Se halla una fuerte dilatación de las venas mesentéricas, epiploicas, del tronco portal y, especialmente, de la vena esplénica. Puede existir o no dilatación de las venas subcutáneas abdominales. La dilatación del sistema venoso no se limita a los troncos extraviscerales, sino que se prosigue en el interior de los vasos submucosos. A nivel del hígado hallamos dilatadas tanto las venas del espacio portal como las suprahepáticas, dato este último a tener en cuenta al tratar de las génesis de estas flebectasias. De todo ello se infiere que la dilatación del sistema venoso no siempre es de orden mecánico ni traduce forzosamente un estado de hipertensión portal.

En relación con la génesis de estas flebectasias, podemos decir que no se trata con seguridad de fenómenos de flebitis regional; tampoco se descubre en muchos casos causa obstructiva o mecánica. Lo más probable es que sean debidos a un proceso displásico congénito venoso abdominal, una

angiodisplasia. Sobre ella pueden evolucionar secundariamente fenómenos inflamatorios y trombóticos.

Las lesiones vasculares más avanzadas pueden adoptar distintas modalidades. Son frecuentes verdaderas endoarteritis proliferativas; y en las venas, nódulos esclerosos por proliferación del subendotelio, trombosis locales, cuya obliteración puede limitarse a la vena lienalis o afectar al tronco portal e incluso a las mesentéricas. A veces pueden verse incluso verdaderos aneurismas venosos.

La dilatación venosa de la afección que tratamos es una anomalía limitada al sistema esplácnico abdominal, a diferencia del factor vascular de la cirrosis de Laennec, que tiende a difundir por otros territorios capilares.

*Hígado.* — La frecuencia de la lesión del hígado debe ser destacada. No debe aceptarse que la lesión del bazo sea consecuencia directa de la hepática o viceversa, sino que ambos procesos son representación de una enfermedad de la misma naturaleza que afecta sistemáticamente a los dos órganos, en el sentido de enfermedad hepatolienal de Eppinger.

Las lesiones histológicas son, en general, escasas y menores de las que deja suponer la inspección externa del órgano, predominando las mesenquimatosas sobre las del parénquima. Se trata de una cirrosis perivenosa, en sentido estricto, con frecuente indemnidad del parénquima, destacando nuevamente esta comprobación la importancia del factor venoso. No existe nunca una alteración profunda del lobulillo. Existe, pues, una verdadera mesenquimatosis esplenohepática. Otra característica de esta cirrosis es la fuerte dilatación de las venas portales y suprahepáticas y las de la cápsula donde se llegan a formar verdaderos cavernomas.

La relativa indemnidad del parénquima explica la rareza de la ictericia y la inexistencia de signos de insuficiencia del órgano.

*Lesiones de otros órganos.* — En general se resumen a lesiones gástricas.

Finalmente, hagamos constar que las lesiones venosas y sus consecuencias no sólo se observan en todo el territorio de la vena porta, sino casi en la totalidad del sistema esplácnico, por ejemplo, en las venas centrales de las cápsulas suprarrenales. La hipertensión portal dilataría también, en virtud de las anastomosis portorrenales, estos vasos suprarrenales.

*CLÍNICA.* — Los síntomas cardinales se reducen a dos: esplenomegalia, casi siempre muy acusada, y aparición crítica de las hemorragias digestivas. El cuadro hemático, tan característico, completa la identificación.

Existe una base variable de latencia. Predomina ligeramente en los varones, entre los 20 y 30 años de edad. El primer síntoma es la hematemesis y, en las demás circunstancias, es la esplenomegalia la que atrae la atención. Es característica la forma brusca e inopinada de la hemorragia, así como su repetición, dejando profunda huella (palidez), y manifestándose por hematemesis y melena, y alguna vez por gingivorragias y epistaxis.

La anemia es consecuencia de las hemorragias digestivas y evoluciona

con las características de las secundarias, o sea con hipocromia y microcitosis. Su génesis es mielógena, o sea por la inhibición de la función eritropoyética. Puede preceder a la gastrorragia, demostrando así su carácter independiente.

La esplenomegalia suele ser anterior a las hemorragias, aunque, por lo común, pasa inadvertida durante cierto tiempo. El tamaño es variable, pero casi siempre presenta notables dimensiones.

El hígado, aunque afectado en la mayoría de los casos, ocupa un segundo plano entre los síntomas. En general sufre un discreto aumento de volumen.

La fiebre suele ser moderada (38°5) y de corta duración, apareciendo con el brote hemorrágico. No se observa por lo común, en las largas fases interhemorrágicas. Si aparece una de estas circunstancias hay que sospechar un nuevo brote flebotrombótico, sobre todo si es duradera.

Los dolores abdominales no tiene carácter dispéptico, y son sintomáticos de las perivisceritis de origen esplénico. También pueden ser debidas a un brote flebítico.

La ascitis no es excepcional, habitualmente muy acusada. Las características del líquido responden casi siempre a las de los trasudados. En los casos en que ofrece, desde el comienzo, carácter inflamatorio es consecuencia de una peritonitis crónica (CHEVALIER). No es raro que se acompañe de derrame pleural.

En el abdomen puede apreciarse circulación complementaria, especialmente de tipo portal, y, como la ascitis, depende sobre todo de la cirrosis hepática concomitante o de una pileflebitis.

Ha observado crisis rectales, con dolor, tenesmo y evacuaciones mucosanguinolentas, relacionadas con probabilidad con la hipertensión portal o debidas a la extensión de flebotrombosis a las ramas de la mesentérica inferior.

Existe infantilismo esplénico.

La esplenorreducción por la inyección de adrenalina ha sido confirmada.

En todos los casos en que existan hemorragias de origen gastroduodenal debe practicarse la exploración radiológica del esófago, estómago y duodeno (varices esofágicas, desviación del estómago hacia la línea media en caso de esplenomegalia, aumento de volumen del bazo, etc.).

*Laboratorio y pruebas funcionales.* — Se observa anemia, entre 2 y 4 millones, con hipocromía y microcitosis; leucopenia, entre 1600 y 5000, con predominio linfocitario y algunas veces de polinucleares, no siendo rara una discreta eosinofilia; la cifra de plaquetas es baja, oscilando entre 50 y 150.000.

La esplenomegalia, produciendo el cese de la acción frenadora del bazo patogénico sobre la medula ósea, va seguida de un aumento del número de los elementos formes en la sangre, en especial de las plaquetas.

*La medula ósea.* — Diversos autores, y el de este trabajo, han encontrado una medula rica especialmente en células eritroblásticas con disminución

relativa de las leucoblásticas, y al mismo tiempo una inhibición madurativa de la eritropoyesis en el sentido de un aumento de las formas basófilas sobre las ortocromáticas. Sin embargo, las investigaciones no son concluyentes, por lo que puede decirse que no existe fórmula medular típica.

*Esplenograma.* — Los caracteres encontrados en el esplenograma son poco importantes, llegándose a considerar incluso normales (MOESCHLIN). La punción esplénica tendría interés para descartar otras afecciones.

En cuanto a la *coagulación de la sangre es variable*, acercándose a la normalidad. De la *Prueba de Duke* podemos decir lo mismo. En cuanto a la *de Rumpell-Leede*, demuestra que los capilares se hallan afectados con más frecuencia e intensidad que el órgano trombocitario, pues fué positiva en el 42 por ciento de los casos en que se practicó. La *bilirrubinemia* fué normal o algo elevada. La *resistencia globular* se mostró normal casi siempre, y en algunos demostró fragilidad de los hematíes. La *Prueba del rosa de Bengala* fué prácticamente normal; y la *urubilinuria* fué positiva en más de la mitad de los casos.

Se insertan dos *cuadros estadísticos*, destacando en el primero la frecuencia y porcentaje de los principales síntomas y datos de laboratorio, y en el segundo figura una enumeración de los enfermos observados con sus características más notables.

La *duración* de esta enfermedad se cuenta por años, existiendo formas agudas y malignas. La *evolución* pasa por fases intercalares, en las que el paciente presenta aspecto satisfactorio o algo anémico. Los brotes se deben a fuertes hemorragias digestivas o a flebitis en el territorio portal o extra-abdominal. La *fase terminal* viene condicionada por los progresos de la cirrosis hepática; sucumbiendo por caquexia, cuando no lo hicieron por anemia aguda por hemorragia digestiva.

Se agrega un APÉNDICE, en el que se estudian otras esplenomegalias gastrorrágicas: el *síndrome de bloqueo portal* y la *cirrosis de Cruveilhier-Baumgarten*, ya que en la actualidad se esperan ulteriores aportaciones que permitirán, quizá, integrar a todo un conjunto de esplenomegalias con síndrome semejante, pero con lesiones no siempre idénticas, dentro de un mismo proceso.

TRATAMIENTO. — La afección cuyo estudio realizamos es de curso progresivo. Los métodos terapéuticos que el médico tiene a su alcance son de índole quirúrgica, quedando la terapéutica médica relegada al papel de método auxiliar, indicada cuando la intervención está contraindicada o únicamente para luchar contra el colapso y la anemia aguda en las hemorragias (transfusión sanguínea; estimulantes de la hematopoyesis; quinina, si en su etiología figura el paludismo; terapéutica específica, si figura la lúes; en casos de ascitis, etc.).

*Tratamiento quirúrgico.* — Representa la única terapéutica capaz de conducir a la detención total del proceso, o por lo menos al cese de los sín-

tomas más importantes y a la regresión parcial de lesiones hepáticas y venosas. Se trata de la esplenectomía, pues las operaciones paliativas como la omentopexia de Talma han sido abandonadas; tan sólo debe ensayarse la ligadura de la arteria esplénica cuando la extirpación del bazo resulte contraindicada.

La terapéutica radical posee su máxima eficacia en los estadios precoces, si bien entonces el diagnóstico es más difícil. Hay que tener en cuenta que la intervención quirúrgica está justificada en todo caso de esplenomegalia que no se reduzca con tratamiento médico (P. E. WEIL).

Aunque son varios los autores que insisten en que, una vez establecido el trastorno vascular que motiva la Gastrorragia, lo corriente es que ésta se repita aún después de extirpado el bazo, el autor disiente de este parecer a la luz de los casos observados.

Cuando las hemorragias se deben a varices esofágicas, hay que proceder a su esclerosis mediante esofagoscopia, previa esplenectomía. Antes de ésta, fomentaría la hipertensión portal, debido al cierre de vías supletorias de desagüe.

Los trabajos de WHIPPLE, BLAKEMORE y colaboradores, sobre anastomosis venosas portocavas, han abierto nuevos horizontes y permiten llevar a cabo esplenectomías en enfermos en los que antes hubiera estado contraindicada.

En cuanto a la *participación hepática* y conducta terapéutica a seguir está en discusión. Para algunos el menor indicio de alteración hepática representa una contraindicación para la esplenectomía, para otros no lo tienen en cuenta. Sin embargo, FIESSINGER insisten en que cuando el hígado es deficitario, la simple anestesia puede conducir a la descompensación funcional.

*Dificultades y contraindicaciones de la esplenectomía.* — Dificulta la operación la antigüedad del proceso (adherencias, que si están muy vascularizadas pueden ocasionar hemorragias postoperatorias, y que para evitar éstas es preciso peritonizar toda la superficie cruenta y aplicar gasa hemostática absorbible «Gelfoam»).

El remanso vascular y las grandes flebetasias aumentan el peligro tras la manipulación intraabdominal. La existencia de tromboflebitis ensombrece el pronóstico.

La piletrombosis y el síndrome de Cruveilhier-Baumgarten constituyen contraindicación absoluta; no así la edad del paciente.

La *mortalidad operatoria* oscila entre el 10 y 20 por ciento.

Deben considerarse como *indicaciones* para la esplenectomía la existencia de una esplenomegalia solitaria, no sintomática, con anemia y leucopenia, y las gastrorragias intensas repetidas. Empero, debe tenerse en cuenta, antes, la posible existencia de tromboflebitis abdominal y el déficit intenso de la función hepática.

*Resultados.* — Los inmediatos son muy brillantes. La liberación del sistema medular proporciona un beneficioso resultado.

En cuanto los a distancia, no parecen tan excelentes. Así PATRASSI cree que no puede hablarse de curaciones absolutas.

De la comparación entre los esplenectomizados y los que siguieron una evolución espontánea, resulta un beneficio para los intervenidos quirúrgicamente. No puede negarse, sin embargo, la posibilidad de una curación espontánea (GOETZ, UMBER-BRUGSCH).

Realízase un estudio de la casuística del autor y se llega como final a la

*Conclusión.* — El autor cree «absolutamente necesario recurrir a la esplenectomía, no sólo durante las primeras fases de la afección, sino también cuando la lesión hepática, si bien ya constituída, no ha llegado a la etapa de descompensación».

LAS ANASTOMOSIS VENOSAS PORTOCAVA Y ESPLENORRENAL. — Para corregir la hipertensión o ectasia portal, cuya importancia en las génesis de las gastrorragias y trombosis no debe desconocerse, existen dos métodos; la esplenectomía, ya citada, y el más moderno, representado por las anastomosis venosas.

Basándose en los estudios de ECK acerca de la fístula experimental portocava, los cirujanos WHIPPLE y BLAKEMORE han practicado anastomosis venosas sin sutura, merced al empleo de un tubo de vitalio, que denominase esplenorrenal y portocava. Estos métodos de anastomosis constituyen el complemento de la esplenectomía y con ellos se evita la persistencia de la ectasia portal, causa de las hemorragias recidivantes. Sin embargo, las estadísticas contienen escaso porcentaje de éxitos duraderos (menos del 30 por ciento).

*Selección de los casos para la derivación.* — Mediante la flebografía (diotrast) a través de la coronaria estomáquica ha de observarse el punto de la desembocadura de este vaso, que unido a la medida de la presión venosa durante el acto operatorio es decisivo para la conducta a seguir. Según BLAKEMORE y LORD, la esplenectomía ha de reservarse para las trombosis de la esplénica en que la vena coronaria estomáquica desemboca en la porta o más allá del segmento obstruído de la vena esplénica; una presión normal en la mesentérica superior, con presión aumentada en una rama venosa de la estomáquica indica bloqueo de la esplénica. En estos casos se combinan la esplenectomía con la anastomosis esplenorrenal. En otras circunstancias y cuando se halla presión normal en la mesentérica superior y casi normal en la coronaria estomáquica con aumento de la esplénica, con la esplenectomía basta.

ALBERTO MARTORELL

*EL TRATAMIENTO DE URGENCIA DE LAS VARICES ESOFÁGICAS SANGRANTES MEDIANTE LA SUTURA TRANSESOFÁGICA DE DICHS VASOS EN EL MOMENTO DE LA HEMORRAGIA AGUDA (The emergency treatment of massive bleeding from esophageal varices by transesophageal suture of these vessels at the time of acute hemorrhage). — LINTON, ROBERT R. y WARREN, RICHARD. «Surgery», vol. 33, n.º 2, pág. 243 ; febrero 1953*

El propósito de este trabajo es revisar las medidas de urgencia actualmente en uso en el tratamiento de las hemorragias masivas por varices esofágicas secundarias a una hipertensión portal, y describir el método que han utilizado los autores en los últimos dos años.

Han sido recomendadas las terapéuticas siguientes:

1. Ligadura de la arteria esplénica propuesta por BLAIN, y que los autores consideran de poco valor ante una hemorragia aguda.

2. Ligadura de las arterias hepática y esplénica, aconsejada por RIENHOFF y BERMAN ; es un procedimiento relativamente nuevo cuyo valor en los casos de urgencia no ha quedado todavía establecido.

3. Inyección esclerosante de las varices esofágicas según la técnica de Moersch abandonada por la mayoría en vista de los pobres resultados que con ella se obtienen en las fases agudas.

4. Esófagogastrectomía y gastrectomía total. La primera recomendada por PHEMISTER y HUMPHREYS y la segunda por dichos autores y WAGENSTEEN, constituyen intervenciones de tal gravedad que no pueden aceptarse como tratamientos de urgencia ; la mortalidad señalada por BARONOFSKY en ocho casos sujetos a gastrectomía total (50 por ciento) les parece a los autores absolutamente prohibitiva.

4. Taponamiento esofágico y gastroesofágico. Fue realizado por vez primera por WESTPHAL utilizando un pequeño balón intragástrico inflado luego de ser colocado en el estómago con el fin de que la presión sobre los vasos que alimentan las varices esofágicas, controle la hemorragia. Más tarde ROWNTREE usa un balón intraesofágico y SENGSTAKEN y BLAKEMORE obtienen buenos resultados con un balón doble, colocado uno en esófago y el otro en estómago.

La experiencia de los autores con este tipo de taponamiento es satisfactoria por lo que se refiere a la inmediata solución del problema, pero después de su extracción se han repetido con frecuencia las hemorragias antes de tener el enfermo preparado para la práctica de una operación de derivación porto-cava.

Por todo ello prefieren realizar la sutura de los vasos sangrantes, que controle la hemorragia durante un tiempo suficientemente largo para que el enfermo se ponga en las mejores condiciones posibles para soportar la intervención definitiva.

Es necesario obtener la seguridad de que la hematemesis no depende de una úlcera gastroduodenal; puede ayudar al diagnóstico la prueba terapéutica que realiza el balón utilizado para taponamiento cardioesofágico, ya que si controla la hemorragia puede estarse seguro de que son las varices las que sangran y no una eventual úlcera péptica.

La operación realizada bajo anestesia con intubación endotraqueal, se inicia por la abertura del tórax mediante la resección de la 7.<sup>a</sup> u 8.<sup>a</sup> costilla. Se abre la pleura y se alcanza fácilmente el esófago después de seccionar el ligamento pulmonar inferior. Se incide longitudinalmente el esófago inmediatamente por encima del diafragma, que se secciona parcialmente para poner al descubierto la porción superior del esófago, y se prolonga la incisión visceral hasta 2 cm. por debajo del cardias.

Se entreabre la incisión mediante separadores y se comprueba la existencia de las varices en la luz esofágica que queda casi completamente taponada por ellas; una vez localizado el punto sangrante se procede a la sutura de las varices de forma similar a como lo describió CRILE. La incisión esofágica se cierra transversalmente para no estenotar el órgano. La pared se cierra dejando un drenaje pleural durante 48 horas.

Hasta ahora han operado once enfermos con una mortalidad de un 9 por ciento.

Antes de proceder a la derivación porto-cava es conveniente conseguir que la tasa de albúminas del suero esté por encima de 3 gramos por ciento, la desaparición de la ascitis y la vuelta a la normalidad o muy cerca de ella de los «tests» de Van den Bergh y del tiempo de protrombina.

El hecho de que algún enfermo haya sangrado después de la sutura de las varices significa que este procedimiento no puede considerarse como definitivo ni pretender suplantarlo con él las operaciones de derivación portocava. En opinión de los autores es un método de salvación en algunos pacientes que permite además una preparación llevada al máximo antes de proceder a las anastomosis del sistema porta con el sistema cava.

VÍCTOR SALLERAS



## INFORMACION

### II.º CONGRESO DE LA SOCIEDAD INTERNACIONAL DE ANGIOLOGÍA

Los días 18, 19 y 20 de septiembre se celebró en Lisboa el II.º Congreso de la Sociedad Internacional de Angiología, actuando de Presidente de Honor el Dr. LERICHE (París) y de Presidente el Dr. HOLMAN (San Francisco). Fueron Presidente y Secretario, respectivamente, del Comité de Recepción los Drs. J. CID DOS SANTOS y J. CELESTINO DA COSTA.

Las Sesiones del Congreso tuvieron lugar en el Nuevo Hospital-Facultad, cuyos servicios clínicos todavía no funcionaban; sólo los anfiteatros estaban abiertos. En el «hall» inferior del Hospital se inauguró una exposición de Angiología con los documentos originales arteriográficos y flebo-gráficos de REYNALDO DOS SANTOS, J. CID DOS SANTOS y colaboradores, conmemorando el XXV.º aniversario de las primeras arteriografías de los miembros, realizadas por REYNALDO DOS SANTOS.

El día 18, en Sesión conjunta con la Sociedad Internacional de Cirugía, se presentaron las comunicaciones sobre *Aneurismas*, destacando el simpático homenaje al Dr. RUDOLPH MATAS por el Dr. I. COHN de Nueva Orleans. El día 19 se dedicó a las Comunicaciones sobre *Cirugía de la válvula mitral*. El día 20 tuvo lugar un *Foro de Angiología*.

La Sociedad de Cirugía Cardio-Vascular Europea (Sección Europea de la Sociedad Internacional de Angiología) acordó, bajo la Presidencia del Dr. LERICHE, celebrar su próximo Congreso en julio de 1954. Se eligió como lugar de reunión Edimburgo, en honor de Sir JAMES LEARMONTH, Vicepresidente de la Sección Europea. Como tema de discusión se señaló «*Edemas crónicos de los miembros inferiores*», distribuído en la siguiente forma:

- *Etiología y Anatomía patológica*, Dr. DIMITZA (Suiza).
- *Fisiopatología*, Dr. KINMONTH (Inglaterra).
- *Clínica y Exploración*, Dr. MARTORELL (España).
- *Tratamiento Quirúrgico*, Dr. WERTHEIMER (Francia).
- *Resultados*, Dr. BAUER (Suecia).

# Í N D I C E S



# Índice correspondiente al volumen V - Año 1953

## ÍNDICE POR SECCIONES

### ORIGINALES

	<u>Pág.</u>
Un nuevo oscilógrafo para la inscripción bilateral del pulso, destinado a la exploración de los trastornos de la circulación periférica. — HEINRICH GENSENIUS ... ..	1
Recurso técnico para conservar la circulación sanguínea durante las anastomosis vasculares. — A. VALENTINO, I. FLORIO y L. PERUZZO ... ..	7
Estudio experimental del efecto de la vitamina E (Alfa-tocoferol) sobre la circulación colateral en las obstrucciones arteriales. — J. PUENTE DOMÍNGUEZ y RAMÓN DOMÍNGUEZ ... ..	51
Trombosis venosas espontáneas. — F. MARTORELL ... ..	59
Tratamiento anticoagulante y bloqueo simpático. Hemorragia retroperitoneal. Muerte. — VICENTE F. PATARO y SALVADOR MÁS ... ..	66
Transfusión sanguínea intraaórtica. — H. A. HAXTON ... ..	101
Síndrome hipertensivo maligno por nefrosclerosis unilateral. — J. ALSINABOFILL ... ..	106
Hipertensão portal experimental: A via esofágica na derivação venosa. — JOAQUIM BASTOS, A. SALVADOR JUNIOR y A. S. TAVARES ... ..	113
Fisiopatología del Síndrome postflebítico (Resumen). — JUAN WESTERMAYER ...	151
«Sinus pericranii». — V. F. PATARO y L. L. FERNÁNDEZ ... ..	157
Cirugía de las cardiopatías congénitas. — ALFONSO R. ALBANESE ... ..	166
Posibilidades del examen flebográfico. — P. MOLINARI y D. L. VILANOVA ... ..	170
Embolia simultánea de ambas arterias femorales. Embolectomía bilateral. — DAVID GRINFELD y RODOLFO ROMERO ... ..	174
Los bloqueos anestésicos del neurovegetativo en las embolias arteriales del miembro superior. — ALFONSO R. ALBANESE y JUAN CARLOS GUZZETTI ... ..	184
Ligadura de la cava inferior en el tratamiento de la enfermedad tromboembólica. — A. ELÍAS RODRÍGUEZ ... ..	201
Embolia arterial de los miembros. Introducción de un fleboextractor para vencer el espasmo arterial. — J. VALLS-SERRA ... ..	211
Anatomía quirúrgica de la safena externa. — ANGEL MANUEL USANDEVARAS ...	222
Actitud y experiencia personales frente a los traumatismos arteriales no bélicos. — RAFAEL DE VEGA y FERNÁNDEZ CRESPO ... ..	259
Tratamiento quirúrgico de la gangrena diabética de las extremidades inferiores. — A. B. CONSTAND, F. FERNÁNDEZ y R. FAGRE ... ..	271
El Síndrome de obliteración de los troncos supraaórticos. — F. MARTORELL y J. FABRÉ ... ..	278

### NOTAS TERAPEUTICAS

Síndrome eritromelálgico en una enferma hipertensa curado rápidamente con la nueva droga adrenolítica 688-A. — F. MARTORELL y A. MARTORELL ... ..	120
Claudicación intermitente y tenotomía del Aquiles. — F. MARTORELL ... ..	188
Tratamiento de la hiperhidrosis por la Dibenzylina. — F. MARTORELL ... ..	189

### EXTRACTO DE REVISTAS

#### ANEURISMAS Y FISTULAS ARTERIOVENOSAS

Algunos casos de cirugía conservadora para aneurismas arteriovenosos y arteriales. — R. FONTAINE ... ..	233
Aspecto clínico del aneurisma arteriosclerótico de la aorta abdominal: tratamiento quirúrgico racional. — ARTHUR H. BLAKEMORE ... ..	235

	<u>Pág</u>
Sobre un caso de aneurisma de la porción preescalénica de la arteria subclavia derecha. — PIETRO TAGARIELLO ... .. .	236
Hipertrofia congénita regular del miembro inferior derecho por angioma profundo de la pantorrilla sin nevus ni varices. Resección de la arteria femoral superficial del lado enfermo; simpatectomía lumbar baja del lado opuesto. Importante mejoría al cabo de tres años. — RENÉ FONTAINE y PIERRE PILLA	237
Documentos sobre los aneurismas arteriovenosos y cirsoideos. — P. WERTHEIMER	238
Fístulas arteriovenosas congénitas de los miembros y Síndrome de Klippel-Trenaunay. — A. JOUVE, E. BOURDONCLE, C. BOURDE ... .. .	241
Aneurisma disecante de la aorta. — PAUL DAVID, EDGAR MC PEAK, ENRIQUE VIVAS-SALAS y PAUL D. WHITE ... .. .	244
Aneurisma disecante de la aorta ascendente con hemopericardio imponente terminal. — CARLO MARTELLI ... .. .	246

ANGIOGRAFÍA

La flebografía directa. Concepción, técnica, primeros resultados. — JOAO CID DOS SANTOS ... .. .	19
El tratamiento de las varices basado en la flebografía. — F. MARTORELL ... .. .	22
La flebografía en la localización de las comunicantes insuficientes en enfermos con varices. — THEODORE B. MASSELL y JEROME ETTINGER ... .. .	23
Flebografía y cirugía de las varices esenciales del miembro inferior. — CL. OLIVIER ... .. .	25
Localización venográfica de las venas comunicantes insuficientes de la extremidad inferior. — J. W. DOW ... .. .	26
Flebografía operatoria funcional. — ALBERTO S. BENCHIMOL ... .. .	27
La «Prueba de Martorell» para el tratamiento de las varices, y el tratamiento ambulatorio de la úlcera simple de los miembros inferiores con vendajes compresivos. — ALFONSO PORTILLA ... .. .	35
Arteriografía de las extremidades. Evaluación del método basado en el estudio de 150 casos. — ELÍSEO PÉREZ-STABLE, BERNARDO MILANÉS, RODRIGO BUSTAMANTE y ALFREDO HERNÁNDEZ ... .. .	123
Técnica y resultados de la exploración radiológica de las arterias. — R. FONTAINE, P. WARTER, W. MONTORSI y R. RABER ... .. .	127
Complicaciones por arteriografía de los vasos periféricos.—FREDERICK B. WAGNER Jr. ... .. .	139
Método de anastomosis vascular sin suturas. Revisión de estudios experimentales. Descripción de casos clínicos (Extracto parcial). — ARTHUR H. BLAKEMORE y JERE W. LORD, Jr. ... .. .	141
Tratamiento quirúrgico de las obliteraciones arteriales crónicas de los miembros (Extracto parcial). — RENÉ FONTAINE, RAOUL RIVEAUX, MAURICE KIM y RENÉ KIENY ... .. .	143

ANGOR

Fisiopatología de la muerte por trombosis coronaria. — GORDON MURRAY ...	73
Revascularización del corazón por injerto del sistema arterial al seno coronario. — CLAUDE S. BECK, EUGENE STANTON, WILLIAM BATIUCHOK y EUGENE LEITER ... .. .	75
Resultados obtenidos con la denervación de las arterias coronarias asociada o no a la ligadura de la gran vena coronaria en el tratamiento de la enfermedad coronaria — MERCIER FAUTEUX ... .. .	78
La cardiopericardiopexia (Operación de Samuel Alcott Thompson) en el tratamiento de la coronaritis. — GORELIK ... .. .	80

ARTERIAS

A propósito de cuatro casos de obstrucción aguda de la bifurcación aórtica, tratados quirúrgicamente. — CH. DUBOST y ÉTIENNE BERNIER ... .. .	145
---	-----

	Pág.
Trombosis arteriales (Extracto parcial) ... ..	283
El Síndrome de obliteración de los troncos arteriales del cayado aórtico por arteritis. — ARNE G. FROVIG y AAGOT G. LÖKEN ... ..	284

#### FARMACOLOGÍA VASCULAR

Nuevo agente para el bloquec de los ganglios simpáticos.—R. BEVERLEY LYNN, SALVATORE M. SANCETTA y F. A. SIMONE .. .. .	197
Valor profiláctico y terapéutico de la Hydergina en la congelación por altitud elevada. — LLOYD A. HURLEY y A. R. BUCHANAN ... .. .	198

#### HIPERTENSIÓN ARTERIAL

La hipertensión arterial en la Enfermedad de Addison. — H. BRICAIRE y B. MATHIEU DE FOSSEY ... .. .	11
Bases experimentales para un nuevo método terapéutico «químico-quirúrgico» de la hipertensión arterial. La medulo-esclerosis de las suprarrenales.—F. MANDACHE, E. REPCIUC y D. GEROTA ... .. .	15
Hipertensión tratada por adrenalectomía subtotal bilateral. — J. L. DECOURCY Suprarrenalectomía bilateral en un caso de hipertensión maligna y diabetes. — D. M. GREEN, J. N. NELSON, G. A. DODDS y R. E. SMALLEY ... .. .	17
Estudio sobre adrenalectomía bilateral total en hipertensión maligna y nefritis crónica: Comunicación preliminar. — J. HARTWELL HARRISON, GEORGE W. THORN y MODESTINO G. CRISCITIELLO ... .. .	89
Naturaleza de las substancias presoras del feocromocitoma. — D. M. PITCAIRN y W. B. YOUMANS ... .. .	190
Sobre los feocromocitomas suprarrenales hipertensivos. — JEAN PATEL, PIERRE FRUMUSAN, RAOUL CARASSO y J. C. WEILL-FAGE ... .. .	192
Tumor cromafínico con hipertensión arterial permanente. — GEORGE LUMB ... .. .	194
Feocromocitoma. Relación de un caso de una operación tóracoabdominal llevada a cabo con éxito después de nueve exploraciones quirúrgicas negativas. — P. EFFERSOE, T. CL. GERTZ y A. LUND ... .. .	196

#### HIPERTENSIÓN PORTAL

La derivación porto-cava en el tratamiento de la hipertensión portal. — ROBERT R. LINTON, IRAD B. HARDY y WADE VOLWILER ... .. .	286
Las esplenomegalias gastrorrágicas hemocitopénicas. Esplenohepatopatía cirrógica y flebectásica. — A. PEDRO PONS ... .. .	289
El tratamiento de urgencia de las varices esofágicas sangrantes mediante la sutura transesofágica de dichos vasos en el momento de la hemorragia aguda. — ROBERT R. LINTON y RICHARD WARREN ... .. .	298

#### VENAS

Comprobación operatoria de un reflejo venoarterial en el curso de una antigua flebitis. — RENÉ LERICHE y JEAN KUNLIN ... .. .	81
Contribución al estudio de las gangrenas tromboflebiticas. — R. DE VEGA y FERNÁNDEZ CRESPO y P. ANDRÉS GARCÍA ... .. .	83
Dos nuevas observaciones de gangrena de los miembros de origen venoso. — R. FONTAINE y E. FORSTER ... .. .	85
La participación flebitica en el curso de las arteritis de los miembros (La flebografía en los arteríticos). — LUCIEN LÉGER, JACQUES OUDOT, HENRI LÉGER y ROGER BALLADE ... .. .	86

#### CRÍTICA DE LIBROS

La pression veineuse périphérique. — L. JUSTIN-BESANÇON y P. MAURICE ... .. .	92
Flebografía dos membros inferiores, sua applicaço a propedêutica das varizes.—FUAD AL ASSAL ... .. .	93

	<u>Pág.</u>
INFORMACIÓN	
Sociedad Americana para el Estudio de la Arteriosclerosis ... ..	45
Symposium sobre circulación complementaria en las obliteraciones arteriales crónicas ... ..	48
Sociedad Europea de Cirugía Cardio-Vascular (Delegación Española) ... ..	50
Sociedad Internacional de Angiología ... .. 94, 148, 247 y	300
Capítulo Sudamericano de la Sociedad Internacional de Angiología ... ..	94
Sociedad Brasileña de Angiología ... ..	150
Sociedad Cubana de Angiología ... ..	200
Congreso Internacional de la Trombosis Arterial (Royat, Francia) ... ..	252

GALERÍA DE ANGIÓLOGOS ILUSTRES

IRVING SHERWOOD WRIGHT, New York (Estados Unidos) ... ..	1
RENÉ FONTAINE, Strasbourg (Francia) ... ..	2
ALTON OCHSNER, New Orleans (Estados Unidos) ... ..	3
NELSON W. BARKER, Rochester (Estados Unidos) ... ..	4
JULIO Díez, Buenos Aires (Argentina) ... ..	5

ÍNDICE DE AUTORES

ALBANESE, A. R. — Cirugía de las cardiopatías congénitas ... ..	166
ALBANESE, A. R. y GUZZETTI J. C. — Los bloqueos anestésicos del neurovegetativo en las embolias arteriales del miembro superior ... ..	184
ALSINA-BOFILL, J. — Síndrome hipertensivo maligno por nefrosclerosis unilateral ... ..	106
ANDRÉS GARCÍA, P. y DE VEGA FERNÁNDEZ CRESPO, R. — Contribución al estudio de las gangrenas tromboflebíticas ... ..	83
BALLADE, R.; LÉGER, L.; OUDOT, J. y LÉGER, H. — La participación flebítica en el curso de las arteritis de los miembros (La flebografía en los arteríticos) ... ..	86
BASTOS, J.; SALVADOR, A. y TAVARES, A. S. — Hipertensão portal experimental: A via esofágica na derivação venosa ... ..	113
BATIUCHOK, W.; BECK, C. S.; STANTON, E. y LEITER, E. — Revascularización del corazón por injerto arterial al seno coronario ... ..	75
BECK, C. S.; STANTON, E.; BATIUCHOK, W. y LEITER, E. — Revascularización del corazón por injerto arterial al seno coronario ... ..	75
BENCHIMOL, A. S. — Flebografía operatoria funcional ... ..	27
BERNIER, É. y DUBOST, Ch. — A propósito de cuatro casos de obstrucción aguda de la bifurcación aórtica, tratados quirúrgicamente ... ..	145
BLAKEMORE, A. H. y LORD, J. W. — Método de anastomosis vascular sin suturas. Revisión de estudios experimentales. Descripción de casos clínicos (Extracto parcial) ... ..	141
BLAKEMORE, A. H. — Aspecto clínico del aneurisma arteriosclerótico de la aorta abdominal: tratamiento quirúrgico racional ... ..	235
BOURDE, C.; JOUVE, A. y BOURDONCLE, E. — Fístulas arteriovenosas congénitas de los miembros y Síndrome de Klippel-Trenaunay ... ..	241
BOURDONCLE, E.; JOUVE, A. y BOURDE, C. — Fístulas arteriovenosas congénitas de los miembros y Síndrome de Klippel-Trenaunay ... ..	241
BRICAIRE, H. y MATHIEU DE FOSSEY, B. — La hipertensión arterial en la Enfermedad de Addison ... ..	11
BUCHANAN, A. R. y HURLEY, Ll. A. — Valor profiláctico y terapéutico de la Hydergina en la congelación por altitud elevada ... ..	198

	<u>Pág.</u>
BUSTAMANTE, R. ; PÉREZ-STABLE, E. ; MILANÉS, B. y HERNÁNDEZ, A. — Arteriografía de las extremidades. Evaluación del método basado en el estudio de 150 casos ... ..	123
CARASSO, R. ; PATEL, J. ; FRUMUSAN, P. WEILL-FAGE, J. C. — Sobre los feocromocitomas suprarrenales hipertensivos ... ..	192
CONSTAND, A. B. ; FERNÁNDEZ, F. y FAGRE, R. — Tratamiento quirúrgico de la gangrena diabética de las extremidades inferiores ... ..	271
CRISCITIELLO, M. G. ; HARRISON, J. H. y THORN, G. W. — Estudio sobre adrenalectomía bilateral total en hipertensión maligna y nefritis crónica: Comunicación preliminar ... ..	89
DAVID, P. ; MCPEAK, E. ; VIVAS-SALAS, E. y WHITE, P. D. — Aneurisma disecante de la aorta ... ..	244
DE VEGA y FERNÁNDEZ CRESPO, R. y ANDRÉS GARCÍA, P. — Contribución al estudio de las gangrenas tromboflebíticas ... ..	83
DE VEGA y FERNÁNDEZ CRESPO, R. — Actitud y experiencia personales frente a los traumatismos arteriales no bélicos ... ..	259
DECOURCY, J. L. — Hipertensión tratada por adrenalectomía subtotal bilateral	17
DODDS, G. A. ; GREEN, D. M. ; NELSON, J. N. y SMALLEY, R. E. — Suprarrenalectomía bilateral en un caso de hipertensión maligna y diabetes ... ..	17
DOMÍNGUEZ, R. y PUENTE DOMÍNGUEZ, J. — Estudio experimental del efecto de la Vitamina E (Alfa-tocoferol) sobre la circulación colateral en las obstrucciones arteriales ... ..	51
DOS SANTOS, J. C. — La flebografía directa. Concepción, técnica, primeros resultados ... ..	19
DOW, J. C. — Localización venográfica de las venas comunicantes insuficientes de la extremidad inferior ... ..	26
DUBOST, Ch. y BERNIER, E. — A propósito de cuatro casos de obstrucción aguda de la bifurcación aórtica, tratados quirúrgicamente ... ..	145
EFFERSOE, P. ; GERTZ, T. Cl. y LUND, A. — Feocromocitoma. Relación de un caso de una operación tóracoabdominal llevada a cabo con éxito después de nueve exploraciones quirúrgicas negativas ... ..	196
ETTINGER, J. y MASSELL, T. B. — La flebografía en la localización de las comunicantes insuficientes en enfermos con varices ... ..	23
FABRÉ, J. y MARTORELL, F. — El Síndrome de obliteración de los troncos supraaórticos ... ..	278
FAGRE, R. ; CONSTAND, A. B. y FERNÁNDEZ, F. — Tratamiento quirúrgico de la gangrena diabética de las extremidades inferiores ... ..	271
FAUTEUX, M. — Resultados obtenidos con la denervación de las arterias coronarias asociada o no a la ligadura de la gran vena coronaria en el tratamiento de la enfermedad coronaria ... ..	78
FERNÁNDEZ, F. ; CONSTAND, A. B. y FAGRE, R. — Tratamiento quirúrgico de la gangrena diabética de las extremidades inferiores ... ..	271
FERNÁNDEZ, L. L. y PATARO, V. F. — «Sinus pericranii» ... ..	157
FLORIO, I. ; VALENTINO, A. y PERUZZO, L. — Recurso para conservar la circulación sanguínea durante las anastomosis vasculares ... ..	7
FONTAINE, R. y FORSTER, E. — Dos nuevas observaciones de gangrena de los miembros de origen venoso ... ..	85
FONTAINE, R. ; WARTER, P. ; MONTORSI, W. y RABER, R. — Técnica y resultados de la exploración radiológica de las arterias ... ..	127
FONTAINE, R. ; RIVEAUX, R. ; KIM, M. y KIENY, R. — Tratamiento quirúrgico de las obliteraciones arteriales crónicas de los miembros (Extracto parcial)	143
FONTAINE, R. — Algunos casos de cirugía conservadora para los aneurismas arteriovenosos y arteriales ... ..	233
FONTAINE, R. y PILLA, P. — Hipertrofia congénita regular del miembro inferior derecho por angioma profundo de la pantorrilla sin nevus ni varices. Resec-	



	<u>Pag</u>
ción de la arteria femoral superficial del lado enfermo; simpatectomía lumbar del lado opuesto. Importante mejoría al cabo de 3 años ... ..	237
FORSTER, E. y FONTAINE, R. — Dos nuevas observaciones de gangrena de los miembros de origen venoso ... ..	85
FROVIG, A. G. y LÖKEN, A. G. — El Síndrome de obliteración de los troncos arteriales del cayado aórtico por arteritis ... ..	284
FRUMUSAN, P.; PATEL, J.; CARASSO, R. y WEILL-FAGE, J. C. — Sobre los feocromocitomas suprarrenales hipertensivos ... ..	192
GEROTA, D. A.; MANDACHE, F. y REPCIUC, E. — Bases experimentales para un nuevo método terapéutico «químico-quirúrgico» de la hipertensión arterial. La meduloesclerosis de las suprarrenales ... ..	15
GERTZ, T. Cl.; EFFERSON, P. y LUND, A. — Feocromocitoma. Relación de un caso de una operación tóracoabdominal llevada a cabo con éxito después de nueve exploraciones quirúrgicas negativas ... ..	196
GESENIUS, H. — Un nuevo oscilógrafo para la inscripción bilateral del pulso, destinado a la exploración de los trastornos de la circulación periférica ... ..	1
GORELIK. — La cardiopericardiopexia (Operación de Samuel Alcott Thompson) en el tratamiento de la coronaritis ... ..	80
GREEN, D. M.; NELSON, J. N.; DODDS, A. G. y SMALLEY, R. E. — Suprarrenalectomía bilateral en un caso de hipertensión maligna y diabetes ... ..	17
GRINFELD, D. y ROMERO, R. — Embolia simultánea de ambas arterias femorales. Embolectomía bilateral ... ..	174
GUZZETTI, J. C. y ALBANESE, A. R. — Los bloqueos anestésicos del neurovegetativo de las embolias arteriales del miembro superior ... ..	184
HARDY, I. B.; LINTON, R. R. y VOLWILER, W. — La derivación porto-cava en el tratamiento de la hipertensión portal ... ..	286
HARRISON, J. H.; THORN, G. W. y CRISCITIELLO, M. G. — Estudio sobre adrenalectomía bilateral total en hipertensión maligna y nefritis crónica: Comunicación preliminar ... ..	89
HAXTON, H. A. — Transfusión sanguínea intraaórtica ... ..	101
HERNÁNDEZ, A.; PÉREZ-STABLE, E.; MILANÉS, B. v BUSTAMANTE, R. — Arteriografía de las extremidades. Evaluación del método basado en el estudio de 150 casos ... ..	123
HURLEY, Ll. A. y BUCHANAN, A. R. — Valor profiláctico y terapéutico de la Hydergina en la congelación por altitud elevada ... ..	198
JOUVE, A.; BOURDONCLE, E. y BOURDE, C. — Fístulas arteriovenosas congénitas de los miembros y síndrome de Klippel-Trenaunay ... ..	241
KIENY, R.; FONTAINE, R.; RIVEAUX, R. y KIM, M. — Tratamiento quirúrgico de las obliteraciones arteriales crónicas de los miembros (Extracto parcial) ... ..	143
KIM, M.; FONTAINE, R.; RIVEAUX, R. v KIENY, R. — Tratamiento quirúrgico de las obliteraciones arteriales crónicas de los miembros (Extracto parcial) ... ..	143
KUNLIN, J. y LERICHE, R. — Comprobación operatoria de un reflejo veno-arterial en el curso de una antigua flebitis ... ..	81
LÉGER, H.; LÉGER, L.; OUDOT, J. y BALLADE, R. — La participación flebítica en el curso de las arteritis de los miembros (La flebografía en los arteríticos) ... ..	86
LÉGER, L.; OUDOT, J.; LÉGER, H. y BALLADE, R. — La participación flebítica en el curso de las arteritis de los miembros (La flebografía en los arteríticos) ... ..	86
LEITER, E.; BECK, C. S.; STANTON, E. y BATIUCHOK, W. — Revascularización del corazón por injerto arterial al seno coronario ... ..	75
LERICHE, R. y KUNLIN, J. — Comprobación operatoria de un reflejo veno-arterial en el curso de una antigua flebitis ... ..	81
LERICHE, R. — Trombosis arteriales (Extracto parcial) ... ..	283
LINTON, R. R.; HARDY, I. B. v VOLWILER, W. — La derivación porto-cava en el tratamiento de la hipertensión portal ... ..	286

	<u>Pág.</u>
LINTON, R. R. y WARREN, R. — El tratamiento de urgencia de las varices esofágicas sangrantes mediante la sutura transesofágica de dichos vasos en el momento de la hemorragia aguda ... ..	298
LÖKEN, A. G. y FROVIG, A. G. — El síndrome de obliteración de los troncos arteriales del cayado aórtico por arteritis ... ..	284
LORD, J. W. y BLAKEMORE, A. H. — Método de anastomosis vascular sin suturas. Revisión de estudios experimentales. Descripción de casos clínicos (Extracto parcial) ... ..	141
LUMB, G. — Tumor cromafínico con hipertensión arterial permanente ... ..	194
LUND, A.; EFFERSON, P. y GERTZ, T. Cl. — Feocromocitoma. Relación de un caso de una operación tóracoabdominal llevada a cabo con éxito después de nueve exploraciones quirúrgicas negativas ... ..	196
LYNN, R. B.; SANCETTA, S. M. y SIMONE, F. A. — Nuevo agente para el bloqueo de los ganglios simpáticos ... ..	197
MANDACHE, F.; REPCIUC, E. y GEROTA, D. — Bases experimentales para un nuevo método terapéutico «químico-quirúrgico» de la hipertensión arterial. La meduloesclerosis de las suprarrenales ... ..	15
MARTELLI, C. — Aneurisma disecante de la aorta ascendente con hemopericardio imponente terminal ... ..	246
MARTORELL, A. y MARTORELL, F. — Síndrome eritromelálgico en una enferma hipertensa curado rápidamente con la nueva droga adrenolítica 688-A. ... ..	120
MARTORELL, F. — El tratamiento de las varices basado en la flebografía ... ..	22
MARTORELL, F. — Trombosis venosas espontáneas ... ..	59
MARTORELL, F. y MARTORELL, A. — Síndrome eritromelálgico en una enferma hipertensa curado rápidamente con la nueva droga adrenolítica 688-A. ... ..	120
MARTORELL, F. — Claudicación intermitente y tenotomía del Aquiles ... ..	188
MARTORELL, F. — Tratamiento de la hiperhidrosis por la Dibenzylina ... ..	189
MARTORELL, F. y FABRÉ, J. — El síndrome de obliteración de los troncos supraaórticos ... ..	278
MÁS, S. y PATARO, V. F. — Tratamiento anticoagulante y bloqueo simpático. Hemorragia retroperitoneal. Muerte ... ..	66
MASSÉL, T. B. y ETINGER, J. — La flebografía en la localización de las comunicantes insuficientes en enfermos con varices ... ..	23
MATHIEU DE FOSSEY, B. y BRICAIRE, H. — La hipertensión arterial en la Enfermedad de Addison ... ..	11
Mc PEAK, E.; DAVID, P.; VIVAS-SALAS, E. y WHITE, P. D. — Aneurisma disecante de la aorta ... ..	244
MILANNÉS, B.; PÉREZ-STABLE, E.; BUSTAMANTE, R. y HERNÁNDEZ, A. — Arteriografía de las extremidades. Evaluación del método basado en el estudio de 150 casos ... ..	123
MOLINARI, P. y VILANOVA, D. L. — Posibilidades del examen flebográfico ... ..	170
MONTORSI, W.; FONTAINE, R.; WARTER, P. y RABER, R. — Técnica y resultados de la exploración radiológica de las arterias ... ..	127
MURRAY, G. — Fisiopatología de la muerte por trombosis coronaria ... ..	73
NELSON, J. N.; GREEN, D. M.; DODDS, G. A. y SMALLEY, R. E. — Suprarrenalectomía bilateral en un caso de hipertensión maligna y diabetes ... ..	17
OLIVIER, C. L. — Flebografía y cirugía de las varices del miembro inferior.	25
LOUDOT, J.; LÉGER, L.; LÉGER, H. y BALLADE, R. — La participación flebítica en el curso de las arteritis de los miembros (La flebografía en los arteríticos)	86
PATARO, V. F. y MÁS, S. — Tratamiento anticoagulante y bloqueo simpático. Hemorragia retroperitoneal. Muerte ... ..	66
PATARO, V. F. y FERNÁNDEZ, L. L. — «Sinus pericranii» ... ..	157
PATEL, J.; FRUMUSAN, P.; CARASSO, R. y WEILL-FAGE, J. C. — Sobre los feocromocitomas suprarrenales hipertensivos ... ..	192

	Pág.
PEAK, E. ; DAVID, P. ; VIVAS-SALAS, E. y WHITE, P. D. — Aneurisma disecante de la aorta ... ..	244
PEDRO PONS, A. — Las esplenomegalias gastrorrágicas hemocitopénicas. Esplenohepatopatía cirrótica y flebectásica ... ..	289
PÉREZ-STABLE, E. ; MILANÉS, B. ; BUSTAMANTE, R. y HERNÁNDEZ, A. — Arteriografía de las extremidades. Evaluación del método basado en el estudio de 150 casos ... ..	123
PERUZZO, L. ; VALENTINO, A. y FLORIO, I. — Recurso técnico para conservar la circulación sanguínea durante las anastomosis vasculares ... ..	7
PILLA, P. y FONTAINE, R. — Hipertrofia congénita regular del miembro inferior derecho por angioma profundo de la pantorrilla sin nevus ni varices. Resección de la arteria femoral superficial del lado enfermo; simpatectomía lumbar del lado opuesto. Importante mejoría al cabo de 3 años ... ..	237
PITCAIRN, D. M. y YOUNG, W. B. — Naturaleza de las sustancias presoras del feocromocitoma ... ..	190
PORTILLA, A. — La «Prueba de Martorell» para el tratamiento de las varices y el tratamiento ambulatorio de la úlcera simple de los miembros inferiores con vendajes compresivos ... ..	35
PUNTE DOMÍNGUEZ, J. y DOMÍNGUEZ, R. — Estudio experimental del efecto de la vitamina E (alfa-tocoferol) sobre la circulación colateral en las obstrucciones arteriales ... ..	51
RABER, R. ; FONTAINE, R. ; WARTER, P. y MONTORSI, W. — Técnica y resultados de la exploración radiológica de las arterias ... ..	127
REPCIUC, E. ; MANDACHE, F. y GEROTA, D.—Bases experimentales para un nuevo método terapéutico «químico-quirúrgico» de la hipertensión arterial. La meduloesclerosis de las suprarrenales ... ..	15
RIVEAUX, R. ; FONTAINE, R. ; KIM, M. y KIENY, R. — Tratamiento quirúrgico de las obliteraciones arteriales crónicas de los miembros (Extracto parcial)	143
RODRÍGUEZ, A. E. — Ligadura de la cava inferior en la enfermedad tromboembólica ... ..	201
ROMERO, R. ; GRINFELD, D. — Embolia simultánea de ambas arterias femorales. Embolectomía bilateral ... ..	174
SALVADOR, A. ; BASTOS, J. y TAVARES, A. S. — Hipertensão portal experimental : A via esofágica na derivação venosa ... ..	113
SANCETTA, S. M. ; LYNN, R. B. y SIMEONE, F. A. — Nuevo agente para el bloqueo de los ganglios simpáticos ... ..	197
SIMEONE, F. A. ; LYNN, R. B. y SANCETTA, S. M. — Nuevo agente para el bloqueo de los ganglios simpáticos ... ..	197
SMALLEY, R. E. ; GREEN, D. M. ; NELSON, J. N. y DODDS, G. A. — Suprarrenalectomía bilateral en un caso de hipertensión maligna y diabetes ... ..	17
STANTON, E. ; BECK, C. S. ; BATTUCHOK, W. y LEITER, E. — Revascularización del corazón por injerto arterial al seno coronario ... ..	75
TAGARIELLO, P. — Sobre un caso de aneurisma de la porción preescalénica de la arteria subclavia derecha ... ..	236
TAVARES, A. S. ; BASTOS, J. y SALVADOR, A. — Hipertensão portal experimental : A via esofágica na derivação venosa ... ..	113
THORN, G. W. ; HARRISON, J. H. y CRISCITIELLO, M. G. — Estudio sobre adrenalectomía bilateral total en hipertensión maligna y nefritis crónica : Comunicación preliminar ... ..	89
USANDIVARAS. — A. M. — Anatomía quirúrgica de la safena externa. ... ..	222
VALENTINO, A. ; FLORIO, I. y PERUZZO, L. — Recurso técnico para conservar la circulación sanguínea durante las anastomosis vasculares ... ..	7
VALLS-SERRA, J. — Embolia arterial de los miembros. Introducción de un fleboextractor para vencer el espasmo arterial ... ..	211
VILANOVA, D. L. y MOLINARI, P. — Posibilidades del examen flebográfico ... ..	170

	Pág.
VIVAS-SALAS, E. ; DAVID, P. ; MCPPEAK, E. y WHITE, P. D. — Aneurisma disecante de la aorta ... ..	244
VOLWILER, W. ; LINTON, R. R. y HARDY, I. B. — La derivación porto-cava en el tratamiento de la hipertensión portal ... ..	286
WAGNER, F. B. — Complicaciones por arteriografía de los vasos periféricos ...	139
WARREN, R. y LINTON, R. R. — El tratamiento de urgencia de las varices esofágicas sangrantes mediante la sutura transesofágica de dichos vasos en el momento de la hemorragia aguda ... ..	298
WARTER, P. ; FONTAINE, R. ; MONTORSI, W. y RABER, R. — Técnica y resultados de la exploración radiológica de las arterias ... ..	127
WEILL-FAGE, J. C. ; PATEL, J. ; FRUMUSAN, P. y CARASSO, R. — Sobre los feocromocitomas suprarrenales hipertensivos ... ..	192
WERTHEIMER, P. — Documentos sobre los aneurismas arteriovenosos y cirsoideos	238
WESTERMEYER, J. — Fisiopatología del síndrome postflebítico (Resumen) ... ..	151
WHITE, P. D. ; DAVID, A. ; MCPPEAK, E. y VIVAS-SALAS, E. — Aneurisma disecante de la aorta ... ..	244
YOUMANS, W. B. y PITCAIRN, D. M. — Naturaleza de las sustancias presoras del feocromocitoma ... ..	190

## ÍNDICE DE MATERIAS

(O) : Originales    (R) : Extracto de Revistas    (N. T.) : Notas terapéuticas

Anastomosis vasculares. Recurso técnico para conservar la circulación sanguínea durante las, (O). — VALENTINO, A. ; FLORIO, I. y PERUZZO, L. ... ..	7
Aneurisma. Aspecto clínico del, arteriosclerótico de la aorta abdominal: tratamiento quirúrgico racional (R). — BLAKEMORE, A. H. ... ..	235
Aneurisma. Sobre un caso de, de la porción preescalénica de la arteria subclavia derecha (R). — TAGARIELLO, P. ... ..	236
Aneurisma disecante de la aorta (R). — DAVID, P. ; MC PEAK, E. ; VIVAS-SALAS, E. y WHITE, P. D. ... ..	244
Aneurisma disecante de la aorta ascendente con hemopericardio imponente terminal (R). — MARTELLI, C. ... ..	246
Aneurismas. Algunos casos de cirugía conservadora para, arteriovenosos y arteriales (R). — FONTAINE, R. ... ..	233
Aneurismas. Documentos sobre los, arteriovenosos y cirsoideos (R). — WERTHEIMER, P. ... ..	238
Angioma profundo de la pantorrilla. Hipertrofia congénita regular del miembro inferior derecho por, sin nevus ni varices. Resección de la arteria femoral superficial del lado enfermo; simpatectomía lumbar baja del lado opuesto. Importante mejoría al cabo de 3 años (R). — FONTAINE, R. y PILLA, P. ... ..	237
Anticoagulante. Tratamiento, y bloqueo simpático. Hemorragia retroperitoneal. Muerte (O). — PATARO, V. F. y MÁS, S. ... ..	66
Arteriografía. Complicaciones por, de los vasos periféricos (R). — WAGNER, F. B. ... ..	139
Arteriografía de las extremidades. Evaluación del método basado en el estudio de 150 casos (R). — PÉREZ-STABLE, E. ; MILANÉS, B. ; BUSTAMANTE, R. y HERNÁNDEZ, A. ... ..	123
(Arteriografía). Técnica y resultados de la exploración radiológica de las arterias (R). — FONTAINE, R. ; WARTER, P. ; MONTORSI, W. y RABER, R. ... ..	127
(Arteriografía en) Método de anastomosis vascular sin suturas. Revisión de estudios experimentales. Descripción de casos clínicos (Extracto parcial) (R). — BLAKEMORE, A. H. y LORD, J. W. ... ..	141
(Arteriografía en) Tratamiento quirúrgico de las obliteraciones arteriales crónicas de los miembros (Extracto parcial) (R). — FONTAINE, R. ; RIVEAUX, R. ; KIM, M. y KIENY, R. ... ..	143

	<u>Pág.</u>
Arteritis. La participación flebítica en el curso de las, de los miembros (La flebo- grafía en los arteríticos) (R). — LÉGER, L. L.; OUDOT, J.; LÉGER, H. y BALLADE, R. ... ..	80
Bifurcación aortica. A propósito de cuatro casos de obstrucción aguda de la, tra- tados quirúrgicamente (R). — DUBOST, CH. y BERNIER, E. ... ..	145
Cardiopatías congénitas. Cirugía de las, (O). — ALBANESE, A. R. ... ..	160
Cava inferior. Ligadura de la, en la enfermedad tromboembólica (O). — RO- DRIGUEZ, A. E. ... ..	201
Claudicación intermitente y tenotomía del Aquiles (N. T.). — MARTORELL, F. Congelación por altitud elevada. Valor pronóstico y terapéutico de la Hyder- gina en la, (R) — HURLEY, LI. A. y BUCHANAN, A. R. ... ..	188 198
Coronaria. Resultados obtenidos con la denervación de las arterias coronarias asociada o no a la ligadura de la gran vena coronaria en el tratamiento de la enfermedad, (R). — FATEUX, M. ... ..	70
Coronario. Revascularización del corazón por injerto arterial al seno, (R). — BECK, C. S.; STANTON, E.; BATIUCHOK, W. y LEITER, E. ... ..	75
Coronariis. La cardiopericardiopexia (operación de Samuel Alcott Thompson) en el tratamiento de la, (R). — GORELIK ... ..	80
Dibenzylina. Tratamiento de la hiperhidrosis por la, (N. T.). — MARTORELL, F. Dibenzyltine (088-A). Síndrome eritromelálgico en una enferma hipertensa curado rápidamente con la nueva droga adrenolítica, (N. T.). — MARTORELL, F. y MARTORELL, A. ... ..	189 120
Embolia arterial de los miembros. Introducción de un fleboextractor para vencer el espasmo arterial (O). — VALLS-SERRA, J. ... ..	211
Embolia simultánea de ambas arterias femorales. Embolectomía bilateral (O). — GRINFELD, D. y ROMERO, R. ... ..	174
Embolias arteriales del miembro superior. Los bloqueos anestésicos del neuro- vegetativo en las, (O). — ALBANESE, A. R. y GUZZETTI, J. C. ... ..	184
Eritromelálgico. Síndrome, en una enferma hipertensa curado rápidamente con la nueva droga adrenolítica 688-A (N. T.).—MARTORELL, F. y MARTORELL, A. Esplenomegalias gastrorrágicas hemocitopénicas. Las, Esplenohepatopatía cirrú- gena y flebectásica (R). — PEDRO PONS, A. ... ..	120 289
Feocromocitoma. Naturaleza de las sustancias presoras del, (R). — PITCAIRN, D. M. y YOUMANS, W. B. ... ..	190
Feocromocitoma. Relación de un caso de una operación tóracoabdominal llevada a cabo con éxito después de nueve exploraciones quirúrgicas negativas (R).— EFFERSON, P.; GERTZ, T. CL. y LUND, A. ... ..	196
Feocromocitomas. Sobre los, suprarrenales hipertensivos (R). — PATEL, J.; FRU- MUSAN, P.; CARASSO, R. y WEILL-FAGE, J. C. ... ..	192
Fístulas arteriovenosas congénitas de los miembros y síndrome de Klippel-Tre- naunay (R). — JOUVE, A.; BOURDONCLE, E. y BOURDE, C. ... ..	241
Flebitica. La participación, en el curso de las arteritis de los miembros (La flebo- grafía en los arteríticos) (R). — LÉGER, L.; OUDOT, J.; LÉGER, H. y BA- LLADE, R. ... ..	86
Flebitico. Fisiopatología del síndrome post-, (Resumen) (O). — WESTERME- YER, J. ... ..	151
Flebitis. Comprobación operatoria de un reflejo venoarterial en el curso de una antigua, (R). — LERICHE, R. y KUNLIN, J. ... ..	81
Flebografía. La, directa. Concepción, técnica, primeros resultados (R). — DOS SANTOS, J. C. ... ..	19
Flebografía. La participación flebítica en el curso de las arteritis de los miem- bros (La, en los arteríticos) (R). — LÉGER, L.; OUDOT, J.; LÉGER, H. y BA- LLADE, R. ... ..	86
Flebografía operatoria funcional (R). — BENCHIMOL, A. S. ... ..	27
Flebográfico. Posibilidades del examen, (O). — MOLINARI, P. y VILANOVA, D. L.	170

	<u>Pañ.</u>
Gangrena de los miembros de origen venoso. Dos nuevas observaciones de, (R). — FONTAINE, R. y FORSTER, E. ... ..	85
Gangrena diabética. Tratamiento quirúrgico de la, de las extremidades inferiores (O). — CONSTAND, A. B.; FERNÁNDEZ, F. y FAGRE, R. ... ..	271
Gangrenas trombolepticas. Contribución al estudio de las, (R). — DE VEGA FERNÁNDEZ-CRESPO, R. y ANDRÉS GARCÍA, P. ... ..	83
Hiperhidrosis. Tratamiento de la, por la Dibenzylina (N. T.). — MARTORELL, F.	180
Hipertensa. Síndrome eritromelálgico en una enferma, curado rápidamente con la nueva droga adrenolítica o88-A (N. T.).—MARTORELL, F. y MARTORELL, A.	120
Hipertensao portal experimental: A via esofágica na derivação veñosa (O). — BASTOS, J.; SALVADOR, A. y TAVARES, A. S. ... ..	113
Hipertensión. La, arterial en la enfermedad de Addison (R). — BRICAIRE, H. y MATHIEU DE FOSSEY, B. ... ..	11
Hipertensión. Bases experimentales para un nuevo método terapéutico «químico-quirúrgico» de la, arterial. La meduloesclerosis de las suprarrenales (R). — MANDACHE, K.; KEPICUC, E. y GEROTA, D. ... ..	15
Hipertensión tratada por adrenalectomía subtotal bilateral (R). — DE COURCY, J. L. ... ..	17
Hipertensión. Suprarrenalectomía bilateral en un caso de, maligna y diabetes (R). GREEN, D. M.; NELSON, J. N.; DODDS, G. A. y SMALLEY, R. E. ... ..	17
Hipertensión. Estudio sobre adrenalectomía bilateral total en, maligna y nefritis crónica: comunicación preliminar (R). — HARRISON, J. H.; THORN, G. W. y CRISCITIELLO, M. G. ... ..	89
Hipertensión. Tumor cromafínico con, arterial permanente (R).—LUMB, G. ... ..	194
Hipertensión portal. La derivación porto-cava en el tratamiento de la, (R). — LINTON, R. R.; HARDY, I. B. y VOLWILER, W. ... ..	286
Hipertensivo. Síndrome, maligno por nefroesclerosis unilateral (O). — ALSINABOFILL, J. ... ..	106
Hipertensivos. Sobre los feocromocitomas suprarrenales, (R). — PATEL, J.; FRUMUSAN, P.; CARASSO, R. y WEILL-FAGE, J. C. ... ..	192
Hydergina. Valor profiláctico y terapéutico de la, en la congelación por altitud elevada (R). — HURLEY, L. A. y BUCHANAN, A. R. ... ..	198
Obliteración de los troncos arteriales del cayado aórtico. El Síndrome de, por arteritis (R). — FROVIG, A. G. y LÖKEN, A. G. ... ..	284
Obliteración de los troncos supraaórticos. El Síndrome de, (O). — MARTORELL, F. y FABRÉ, J. ... ..	278
Obstrucción aguda de la bifurcación aórtica. A propósito de cuatro casos de, tratados quirúrgicamente (R). — DUBOST, CH. y BERNIER, É. ... ..	145
Obstrucciones arteriales. Estudio experimental del efecto de la Vitamina E (alfatocoferol) sobre la circulación colateral en las, (O). — PUENTE DOMÍNGUEZ, J. y DOMÍNGUEZ, R. ... ..	51
Oscilógrafo. Un nuevo, para la inscripción bilateral del pulso, destinado a la exploración de los trastornos de la circulación periférica (O). — GESENIUS, H.	1
Safena externa. Anatomía quirúrgica de la, (O). — USANDIVARAS, A. M. ... ..	222
Simpático. Tratamiento anticoagulante y bloqueo,. Hemorragia retroperitoneal. Muerte (O). — PATARO, V. F. y MÁS, S. ... ..	66
Simpáticos. Nuevo agente para el bloqueo de los ganglios, (R). — LYNN, R. B.; SANCETTA, S. M. y SIMEONE, F. A. ... ..	197
Síndrome de Klippel-Trenaunay. Fístulas arteriovenosas congénitas de los miembros y, (R). — JOUVE, A.; BOURDONCLE, E. y BOURDE, C. ... ..	241
Síndrome de obliteración de los troncos arteriales del cayado aórtico. El, por arteritis (R). — FROVIG, A. G. y LÖKEN, A. G. ... ..	284
Síndrome de obliteración de los troncos supraaórticos, El, (O).—MARTORELL, F. y FABRÉ, J. ... ..	278
Síndrome postflebitico. Fisiopatología del, (Resumen) (O). — WESTERMEYER, J. ... ..	151

	<u>Pág.</u>
«Sinus pericranii» (O). — PATARO, V. F. y FERNÁNDEZ, L. L. ... ..	157
Tenotomía del Aquiles. Claudicación intermitente y, (N. T.) — MARTORELL, F.	108
Transfusión sanguínea intraaórtica (O). — HAXTON, H. A. ... ..	101
Traumatismos arteriales. Actitud y experiencia personales frente a los, no teli- cos (O). — DE VEGA y FERNÁNDEZ-CRESPO, R. ... ..	259
Tromboembólica. Ligadura de la cava interior en la enfermedad, (O). — RO- DRÍGUZ, A. E. ... ..	201
Tromboflebiticas. Contribución al estudio de las gangrenas, (R). — DE VEGA FERNÁNDEZ-CRESPO, R. y ANDRÉS GARCÍA, P. ... ..	83
Trombosis arteriales (Extracto parcial) (R). — LERICHE, R. ... ..	283
Trombosis coronaria. Fisiopatología de la muerte por, (R). — MURRAY, G. ...	73
Trombosis venosas espontáneas (O). — MARTORELL, F. ... ..	59
Troncos arteriales del cayado aórtico. El síndrome de obliteración de los, por arteritis (R). — FROVIG, A. G. y LÖKEN, A. G. ... ..	284
Troncos supraaórticos. El síndrome de obliteración de los, (O). — MARTORELL, F. y FABRÉ, J. ... ..	278
Varices. La flebografía en la localización de las comunicantes insuficientes en enfermos con, (R). — MASSELL, T. B. y ETTINGER, J. ... ..	23
Varices. Flebografía y cirugía de las, esenciales del miembro inferior (R). — OLIVIER, CL. ... ..	25
Varices. La «Prueba de Martorell» para el tratamiento de las, y el tratamiento ambulatorio de la úlcera simple de los miembros inferiores con vendajes com- presivos (R). — PORTILLA, A. ... ..	35
Varices. El tratamiento de las, basado en la flebografía (R). — MARTORELL, F.	22
Varices esofágicas. El tratamiento de urgencia de las, sangrantes mediante la sutura transesofágica de dichos vasos en el momento de la hemorragia agu- da (R). — LINTON, R. R. y WARREN, R. ... ..	298
Venográfica. Localización, de las venas comunicantes insuficientes de la extre- midad inferior (R). — DOW, J. W. ... ..	26
Vitamina E. Estudio experimental del efecto de la, (alfa-tocoferol) sobre la circulación colateral en las obstrucciones arteriales (O). — PUENTE DOMÍN- GUEZ, J. y DOMÍNGUEZ, R. ... ..	51