

Angiología

2022

Mayo/Junio

Volumen 74. Número 3. Págs. 97-141

▶ Editorial

- 97 ¿Qué será de la cirugía vascular abierta?
M. A. González Arranz

▶ Revisión

- 100 Revisión sistemática de los resultados del trasplante renal en pacientes con cirugía abierta de revascularización aortoiliaca
M. Zlatkova, X. Tenezaca-Sari, M. J. Evangelio, J. Y. Shin, S. Bellmunt

▶ Artículos Especiales

- 108 Programa MIR. ¿De dónde venimos?
F. S. Lozano Sánchez
Cómo lo hago (How I do it)
- 115 Resección-reparación arterial como parte de la resección de un paraganglioma carotídeo
F. S. Lozano Sánchez, S. Valverde García

▶ Casos Clínicos

- 119 Tratamiento de la isquemia mesentérica crónica mediante técnica ROMS y uso de catéter de reentrada
R. Guevara Rodríguez, E. Fajardo
- 123 Manejo híbrido del trauma de arco aórtico
A. F. Bernal, Ó. Hernández, E. Fajardo
- 127 Gran aneurisma de la vena ácigos y su resolución espontánea por oclusión
M. S. Manzano Grossi, M. A. Ayala Strub, M. González Leyte, R. García Pajares, J. M. Liger Ramos
- 131 Rotura aórtica masiva secundaria a espondilodiscitis por *Staphylococcus aureus*
L. Pastor Alconchel, Y. W. Ki Yoo, L. Escolano González, B. García Nieto, A. C. Marzo Álvarez

▶ Nota Histórica

- 135 Primera sutura vascular: Hallowell-Lambert, 1759
F. S. Lozano Sánchez


▶ Imagen Clínica del Mes

- 138 Aneurisma sintomático de arteria subclavia izquierda producido por el síndrome de estrecho torácico
G. T. Taneva, J. Gil Sales, J. Porto Rodríguez

▶ Carta al Director


- 140 Un libro sobre la historia de la cirugía vascular
J. A. González Fajardo

Advanta V12 Gran Diámetro



Probado. Fiable. De confianza.
Ahora Mayor.

- Aumente sus opciones de tratamiento con stents recubiertos expandibles por balón de 12 mm de diámetro.
- La encapsulación completa de PTFE proporciona un lumen de flujo suave.
- Más de 15 años de eficacia constante y duradera.

Advanta V12 is CE cleared and TGA approved for restoring and improving patency of the iliac and renal arteries. Renal approval is for 5-7mm diameters. GETINGE and GETINGE  are trademarks or registered trademarks of GETINGE AB, its subsidiaries or affiliates in the United States or other countries. Getinge is registered with the U.S. Patent and Trademark Office. Copyright 2019 Atrium Medical Corporation. All rights reserved. PN 011478 Rev AA

Visita getinge.es para más información.

GETINGE 

Angiología



© Copyright 2022. SEACV y © ARÁN EDICIONES, S.L.
Reservados todos los derechos. Ninguna parte de esta publicación puede ser reproducida, transmitida en ninguna forma o medio alguno, electrónico o mecánico, incluyendo fotocopias, grabaciones o cualquier sistema de recuperación de almacenaje de información, sin la autorización por escrito del titular del Copyright.

La editorial declina toda responsabilidad sobre el contenido de los artículos que aparezcan en esta publicación.
Publicación bimensual con 6 números al año

Tarifa suscripción anual (precios válidos solo para España): profesional 171,00 € (IVA incluido) -
Instituciones 432 € (IVA incluido)

Esta publicación se encuentra incluida en IBECS, IME, Embase/Excerpta Medica, Biological Abstract, Scopus, Science Direct, Emerging Sources Citation Index (ESCI), Latindex, GFMER, ScIELO y MEDES

La revista *Angiología* es una revista open access, lo que quiere decir que todo su contenido es accesible libremente sin cargo para el usuario individual y sin fines comerciales. Los usuarios individuales están autorizados a leer, descargar, copiar, distribuir, imprimir, buscar o enlazar a los textos completos de los artículos de esta revista sin permiso previo del editor o del autor, de acuerdo con la definición BOAI (Budapest Open Access Initiative) de open access.

Esta revista se publica bajo licencia CC BY-NC-SA (<http://creativecommons.org/licenses/by-nc-sa/4.0/>).



La reutilización de los trabajos puede hacerse siempre y cuando el trabajo no se altere en su integridad y sus autores sean adecuadamente referenciados o citados en sucesivos usos, y sin derecho a la producción de obras derivadas.

Suscripciones

C/ Castelló, 128, 1.º - 28006 Madrid - Tel. 91 782 00 30 - Fax: 91 561 57 87
e-mail: suscripc@grupoaran.com

Publicación autorizada por el Ministerio de Sanidad como Soporte Válido, Ref. SVP. Núm. 1/19-R-CM.
ISSN (versión papel): 0003-3170. ISSN: (versión electrónica): 1695-2987
Depósito Legal: M-3229-2019

ARÁN EDICIONES, S.L.

C/ Castelló, 128, 1.º - 28006 Madrid - Tel. 91 782 00 30 - Fax: 91 561 57 87
e-mail: angiologia@grupoaran.com

ARÁN

www.revistaangiologia.es



ATERINA

SULODEXIDA

NOMBRE DEL MEDICAMENTO: ATERINA 15 mg cápsulas blandas. **COMPOSICIÓN CUALITATIVA Y CUANTITATIVA:** ATERINA 15 mg cápsulas blandas: cada cápsula blanda contiene 15 mg de sulodexida equivalente en actividad "in vitro" a: 150 unidades lipasémicas (ULS), y a 1.350 unidades internacionales anti-factor X activado (UI anti Xa). Excipientes con efecto conocido: Cada cápsula blanda contiene 0,267 mg de Amarillo anaranjado S (E110), 0,043 mg de Rojo cochinitilla A (E124), 0,304 mg de Etil parahidroxibenzato de sodio (E215), 0,151 mg de Propil parahidroxibenzato de sodio (E217). Para consultar la lista completa de excipientes, ver *Lista de excipientes*. **DATOS CLÍNICOS:** **Indicaciones terapéuticas:** ATERINA está indicado en adultos. Tratamiento de la insuficiencia venosa crónica. Tratamiento de la úlcera venosa crónica. Tratamiento sintomático de la claudicación intermitente en la enfermedad arterial periférica oclusiva (estadio II). **Posología y forma de administración:** *Tratamiento de la insuficiencia venosa crónica:* Se recomienda administrar dos cápsulas de 15 mg dos veces al día (4 cápsulas al día en total) durante 3 meses. *Tratamiento de la úlcera venosa crónica:* Se recomienda iniciar el tratamiento con 60 mg al día por vía parenteral (ampollas) durante 15-20 días y continuar con la formulación oral de 2 cápsulas de 15 mg dos veces al día (4 cápsulas al día), pudiendo aumentarse según respuesta clínica hasta un máximo de 3 cápsulas de 15 mg dos veces al día (6 cápsulas al día). La duración recomendada del tratamiento es de 2-3 meses. *Tratamiento sintomático de la claudicación intermitente en la enfermedad arterial periférica oclusiva (estadio II):* Se recomienda iniciar el tratamiento con 60 mg al día por vía parenteral (ampollas) durante 15-20 días y continuar con la formulación oral de 2 cápsulas de 15 mg dos veces al día (4 cápsulas al día), pudiendo aumentarse según respuesta clínica hasta un máximo de 3 cápsulas de 15 mg dos veces al día (6 cápsulas al día). La duración recomendada es de 6 meses. **Población pediátrica:** No se ha establecido la seguridad y eficacia de ATERINA en niños y adolescentes. No se dispone de datos. **Insuficiencia hepática:** No se dispone de datos sobre la seguridad y eficacia en pacientes con insuficiencia hepática. **Personas de edad avanzada:** los estudios clínicos realizados con pacientes mayores de 65 años demuestran que no es necesario ajustar la dosis en estos pacientes. **Forma de administración:** Las cápsulas deben ingerirse con líquido y separadas de las comidas. **Contraindicaciones:** Hipersensibilidad al principio activo, a la heparina, a medicamentos similares o a alguno de los excipientes incluidos en la sección *Lista de excipientes*. Sulodexida está contraindicada en pacientes con enfermedades y diátesis hemorrágicas. **Advertencias y precauciones especiales de empleo:** A las dosis recomendadas, sulodexida no modifica significativamente los parámetros de coagulación. No obstante, sulodexida puede aumentar el efecto anticoagulante de la heparina o de los anticoagulantes orales. En caso de tratamiento anticoagulante concomitante, se recomienda administrar con precaución y realizar un control periódico de los parámetros de coagulación. Se deberá administrar con precaución en pacientes con riesgo aumentado de complicaciones hemorrágicas. **Advertencias sobre excipientes:** ATERINA 15 mg cápsulas blandas puede producir reacciones alérgicas porque contiene Amarillo anaranjado S (E110) y Rojo cochinitilla A (E124). Puede provocar asma, especialmente en pacientes alérgicos al ácido acetilsalicílico. Puede producir reacciones alérgicas (posiblemente retardadas) porque contiene Etil parahidroxibenzato de sodio (E215) y Propil parahidroxibenzato de sodio (E217). Este medicamento contiene menos de 23 mg de sodio (1 mmol) por cápsula; esto es, esencialmente "exento de sodio". **Trazabilidad:** con objeto de mejorar la trazabilidad de los medicamentos biológicos, el nombre y el número de lote del medicamento administrado deben estar claramente registrados. **Interacciones con otros medicamentos y otras formas de interacción:** La sulodexida es un heparinoide, por lo que puede aumentar el efecto anticoagulante de la heparina o de los anticoagulantes orales. En caso de tratamiento anticoagulante concomitante, se recomienda administrar con precaución y realizar un control periódico de los parámetros de coagulación. **Fertilidad, embarazo y lactancia:** **Embarazo:** No hay datos o éstos son limitados (datos en menos de 300 embarazos) relativos al uso de sulodexida en mujeres embarazadas. Los estudios en animales no sugieren efectos perjudiciales directos ni indirectos en términos de toxicidad para la reproducción. Como medida de precaución, es preferible evitar el uso de ATERINA durante el embarazo. **Lactancia:** Se desconoce si sulodexida o sus metabolitos se excretan en la leche materna. No se puede excluir el riesgo en recién nacidos/niños. Debe interrumpirse la lactancia durante el tratamiento con ATERINA. **Fertilidad:** Los estudios en animales no indican efectos perjudiciales directos ni indirectos en referencia a la fertilidad femenina o masculina. **Efecto sobre la capacidad para conducir vehículos y utilizar máquinas:** La influencia de ATERINA sobre la capacidad para conducir y utilizar máquinas es nula o insignificante. **Reacciones adversas:** La seguridad de sulodexida ha sido evaluada en más de 4.800 pacientes tratados con sulodexida que han participado en los ensayos clínicos. De ellos, más de 2.200 pacientes fueron tratados durante al menos un año. La frecuencia de reacciones adversas asociadas al tratamiento con sulodexida procede de estudios clínicos realizados en pacientes tratados con la posología y duración estándar. Asimismo, durante la post-comercialización se han notificado reacciones adversas cuya frecuencia no puede ser establecida a partir de los datos disponibles (frecuencia no conocida). A continuación se listan las reacciones adversas según la clasificación de órganos del sistema MedDRA, con la siguiente convención de frecuencias: muy frecuentes ($\geq 1/10$); frecuentes ($\geq 1/100$ a $< 1/100$); poco frecuentes ($\geq 1/1.000$ a $< 1/100$); raras ($\geq 1/10.000$ a $< 1/1.000$); muy raras ($< 1/10.000$); frecuencia no conocida (no puede estimarse a partir de los datos disponibles). **Trastornos del sistema nervioso:** *Poco frecuentes:* Cefalea. *Muy raras:* Pérdida de consciencia. **Trastornos del oído y del laberinto:** *Frecuentes:* Vértigo. **Trastornos gastrointestinales:** *Frecuentes:* Dolor epigástrico, diarrea, náuseas. *Poco frecuentes:* Molestia abdominal, dispepsia, flatulencia, vómitos. *Muy raras:* Hemorragia gástrica. *Frecuencia no conocida:* Trastorno gastrointestinal, melenas, púrpura. **Trastornos de la piel y del tejido subcutáneo:** *Frecuentes:* Erupción. *Poco frecuentes:* Eczema, eritema, urticaria. *Frecuencia no conocida:* Angioedema, equimosis, pápulas, prurito, rubefacción, Síndrome de Stevens Johnson. **Trastornos generales y alteraciones en el lugar de administración:** *Muy raras:* Edema periférico. **Trastornos de la sangre y del sistema linfático:** *Frecuencia no conocida:* Anemia. **Trastornos del aparato reproductor y de la mama:** *Frecuencia no conocida:* Edema genital, eritema genital, polimenorrea. **Trastornos respiratorios, torácicos y mediastínicos:** *Frecuencia no conocida:* Asma. **Trastornos renales y urinarios:** *Frecuencia no conocida:* Incontinencia urinaria. **Trastornos vasculares:** *Frecuencia no conocida:* Epistaxis, sofocos. **Notificación de sospechas de reacciones adversas:** Es importante notificar sospechas de reacciones adversas al medicamento tras su autorización. Ello permite una supervisión continua de la relación beneficio/riesgo del medicamento. Se invita a los profesionales sanitarios a notificar las sospechas de reacciones adversas a través del Sistema Español de Farmacovigilancia de Medicamentos de Uso Humano: www.notificaram.es. **Sobredosis:** La hemorragia es el efecto adverso que puede ocurrir más frecuentemente con una sobredosis. En caso de hemorragia es necesario inyectar sulfato de protamina (solución al 1%), tal como se utiliza en las hemorragias por heparina. **DATOS FARMACÉUTICOS:** **Lista de excipientes:** *Contenido de la cápsula:* Laurilsarcosinato sódico, Dióxido de silicio, Triacetina, *Componentes de la cápsula:* Gelatina, Glicerol (E422), Etil parahidroxibenzato de sodio (E215), Propil parahidroxibenzato de sodio (E217), Amarillo anaranjado S (E110), Rojo cochinitilla A (E124), Dióxido de titanio (E171). **Incompatibilidades:** No procede. **Precauciones especiales de conservación:** No se requieren condiciones especiales de conservación. **Precauciones especiales de eliminación:** Ninguna especial. La eliminación del medicamento no utilizado y de todos los materiales que hayan estado en contacto con él, se realizará de acuerdo con la normativa local. **TITULAR DE LA AUTORIZACIÓN DE COMERCIALIZACIÓN:** AlfaSigma España, S.L. Avda. Diagonal, 490 - 08006 Barcelona. **PRESENTACIÓN:** ATERINA 15 mg cápsulas blandas se presenta en envases de 60 cápsulas. **PVP_{IVA}:** 13,47 €. Medicamento sujeto a condiciones de prescripción médica restringida. Medicamento incluido en la prestación farmacéutica del Sistema Nacional de Salud. Aportación reducida. **FECHA DE LA REVISIÓN DEL TEXTO:** Diciembre 2020.

1. Carroll BJ, et al. *Sulodexide in venous disease*. J Thromb Haemost. 2019 Jan;17(1):31-38.

Angiología

Director/Editor Jefe

Prof. Dr. José Antonio González Fajardo
Hospital Universitario 12 de Octubre. Madrid
gonzalezfajardoja@gmail.com

Editor Originales

Prof. Dr. Manuel Miralles Hernández
Hospital Universitari i Politècnic La Fe. Valencia
mirallesm@telefonica.net

Secretaria de Redacción

Rosa María Moreno Carriles
Hospital San Rafael. Madrid
rmorca@gmail.com

How I do it

Albert Clará Velasco
Hospital Universitario del Mar. Barcelona
aclara@parcdosalutmar.cat

Antonio Martín Conejero
Hospital Clínico San Carlos. Madrid
amartinconejero@gmail.com

Editores Asociados

Artículos Especiales

Sergi Bellmunt Montoya
Hospital Universitari Vall d'Hebron. Barcelona
sbellmunt@vhebron.net

Lourdes del Río Solá
Hospital Clínico Universitario de Valladolid. Valladolid
lrio@saludcastillayleon.es

Casos Clínicos

Noelia Cenizo Revuelta
Hospital Clínico Universitario de Valladolid. Valladolid
noecen@yahoo.es

Enrique San Norberto García
Hospital Clínico Universitario de Valladolid. Valladolid
esanorberto@hotmail.com

Consejo Editorial

Manuel Alonso Pérez
Hospital Universitario Central de Asturias. Oviedo
malonsopcorreo2@gmail.com

Nicolás Allegue Allegue
Hospital Universitari Vall d'Hebron. Barcelona
nallegue@gmail.com

Manel Arrebola López
Hospital Universitari i Politècnic La Fe. Valencia
manelarrebola@hotmail.com

Marta Ballesteros Pomar
Hospital Universitario de León. León
mballesterospomar@seacv.es

Estrella Blanco Cañibano
Hospital Universitario de Guadalajara. Guadalajara
estrelb@gmail.com

José Ignacio Blanes Mompó
Hospital General de Valencia. Valencia
nachoblanesm@gmail.com

José M.ª Escribano Ferrer
Hospital Universitari Vall d'Hebron. Barcelona
josemariaescribano.jme@gmail.com

Leopoldo Fernández Alonso
Hospital de Navarra. Pamplona
leopoldofa@gmail.com

Jorge Fernández Noya
Hospital Clínico Universitario de Santiago de
Compostela. Santiago de Compostela, A Coruña
jfernoy@gmail.com

Juan Fontcuberta García
Hospital de la Zarzuela-Sanitas. Madrid
juanfontcuberta@movistar.es

Francisco Gómez Palomés
Hospital Universitario Dr. Peset. Valencia
pgomez@gmail.com

Joaquín de Haro Miralles
Hospital Universitario de Getafe. Getafe, Madrid
deharojoaquin@yahoo.es

Elena Iborra Ortega
Hospital Universitari de Bellvitge. Barcelona
eiborra@bellvitgehospital.cat

Raúl Lara Hernández
Hospital Universitari Son Espases. Palma de Mallorca
drlarahernandez@yahoo.es

Jose Patricio Linares Palomino
Hospital Clínico Universitario San Cecilio. Granada
jlinaresp@ugr.es

Secundino Llagostera Pujol
Hospital Universitario Germans Trias i Pujol.
Badalona, Barcelona
sllagostera.germanstrias@gencat.cat

Cristina López Espada
Hospital Universitario Virgen de las Nieves. Granada
clegra3@hotmail.com

José Ramón March García
Hospital Universitario de Getafe. Getafe, Madrid
jrmarchg@gmail.com

Francisco Xavier Martí Mestre
Hospital Universitari de Bellvitge. Barcelona
xamame@hotmail.com

José Miguel Martín Pedrosa
Hospital Universitario de Valladolid. Valladolid
jmmartin@saludcastillayleon.es

Isaac Martínez López
Hospital Clínico San Carlos. Madrid
isaacml20@hotmail.com

Lucas Mengibar Fuentes
Hospital Universitario Virgen del Rocío. Sevilla
lucasmengibar@me.com

Gaspar Mestres Alomar
Hospital Clínico de Barcelona. Barcelona
gasparmestres@gmail.com

Pilar Caridad Morata Barredo
Hospital Universitario de Guadalajara. Guadalajara
cmoratabarredo@hotmail.com

José Luis Pérez Burckardt
Hospital Universitario de La Laguna.
San Cristóbal de La Laguna, Santa Cruz de Tenerife
jperez63@gmail.com

Andrés Reyes Valdivia
Hospital Universitario Ramón y Cajal. Madrid
cauzaza@hotmail.com

Rodrigo Rial Horcajo
Capítulo Español de Flebología y Linfología (CEFYL).
Sociedad Española de Angiología y Cirugía Vascolar. Madrid
doctorrial@gmail.com

Alejandro Rodríguez Morata
Hospital Quirón. Málaga
rodriguezmorata@gmail.com

Manuel Rodríguez Piñero
Hospital Universitario Puerta del Mar. Cádiz
mropinero@gmail.com

Luis Miguel Salmerón Febres
Hospital Universitario Clínico San Cecilio. Granada
lmsalmeron95@gmail.com

Teresa Solanich Valdaura
Hospital Universitari Parc Taulí. Sabadell, Barcelona
33959tsv@comb.cat

Álvaro Torres Blanco
Hospital Universitari i Politècnic La Fe. Valencia
atorres658@yahoo.es

Ramón Vila Col
Hospital Universitari de Bellvitge. Barcelona
rvila@bellvitgehospital.cat

Exdirectores

A. Martorell

M. P. Martorell

M.A. Cairols (2001-2005)

F. Acín (2005-2009)

F. Vaquero (2009-2013)

F. Lozano (2013-2017)



seacv
Sociedad Española de
Angiología y Cirugía Vascolar

Fundación de la Sociedad Española
de Angiología y Cirugía Vascolar

Publicación Oficial de la Sociedad Española
de Angiología y Cirugía Vascolar, de sus
capítulos, secciones y grupos de trabajo:
Flebología y Linfología, Diagnóstico
no Invasivo, Cirugía Endovascular, Pie
Diabético, Medicina Vascolar y de Calidad.
www.seacv.es

Órgano Oficial de las Sociedades Autonómicas/Regionales:

Sociedad de Angiología, Cirugía Vascolar y Endovascular
de Madrid

Sociedad Andaluza de Angiología y Cirugía Vascolar

Sociedad Aragonesa de Angiología y Cirugía Vascolar

Sociedad Asturiana de Angiología y Cirugía Vascolar
y Endovascular

Sociedad Canaria de Angiología y Cirugía Vascolar

Sociedad Castellano-Leonesa de Angiología y Cirugía Vascolar

Societat Catalana d'Angiologia i Cirurgia Vascolar
i Endovascular

Sociedad Centro de Angiología y Cirugía Vascolar

Sociedade Galega de Anxiologia e Ciruxia Vascolar

Sociedad Norte de Angiología y Cirugía Vascolar

Sociedad Riojana de Cirugía Vascolar

Societat Valenciana d'Angiologia i Cirurgia Vascolar

Sociedad Vasco Navarra de Angiología y Cirugía Vascolar

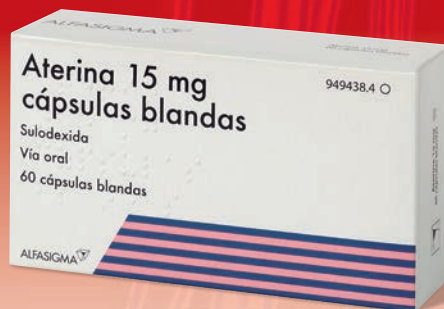


ATERINA

SULODEXIDA

El tratamiento eficaz
en todos los estadios de la
Insuficiencia Venosa Crónica⁽¹⁾

FINANCIADA desde
C3-Edema (moderado-grave)
a C6-Úlcera Venosa



Aportación Reducida

- ✓ Mejora los síntomas y signos
- ✓ Acelera el proceso de cicatrización de las Úlceras Venosas
- ✓ Previene la progresión de la enfermedad

ALFASIGMA 
es.alfasigma.com

Sumario

Vol. 74 Mayo-Junio N.º 3

Editorial

¿Qué será de la cirugía vascular abierta?

M. Á. González Arranz 97

Revisión

Revisión sistemática de los resultados del trasplante renal en pacientes con cirugía abierta de revascularización aortoiliaca

M. Zlatkova, X. Tenezaca-Sari, M. J. Evangelio, J. Y. Shin, S. Bellmunt 100

Artículos Especiales

Programa MIR. ¿De dónde venimos?

F. S. Lozano Sánchez 108

Cómo lo hago (*How I do it*)

Resección-reparación arterial como parte de la resección de un paraganglioma carotídeo

F. S. Lozano Sánchez, S. Valverde García 115

Casos Clínicos

Tratamiento de la isquemia mesentérica crónica mediante técnica ROMS y uso de catéter de reentrada

R. Guevara Rodríguez, E. Fajardo 119

Manejo híbrido del trauma de arco aórtico

A. F. Bernal, Ó. Hernández, E. Fajardo 123

Gran aneurisma de la vena ácigos y su resolución espontánea por oclusión

M. S. Manzano Grossi, M. A. Ayala Strub, M. González Leyte, R. García Pajares, J. M. Lígero Ramos 127

Rotura aórtica masiva secundaria a espondilodiscitis por *Staphylococcus aureus*

L. Pastor Alconchel, Y. W. Ki Yoo, L. Escolano González, B. García Nieto, A. C. Marzo Álvarez 131

Nota Histórica

Primera sutura vascular: Hallowell-Lambert, 1759

F. S. Lozano Sánchez 135

Imagen Clínica del Mes

Aneurisma sintomático de arteria subclavia izquierda producido por el síndrome de estrecho torácico

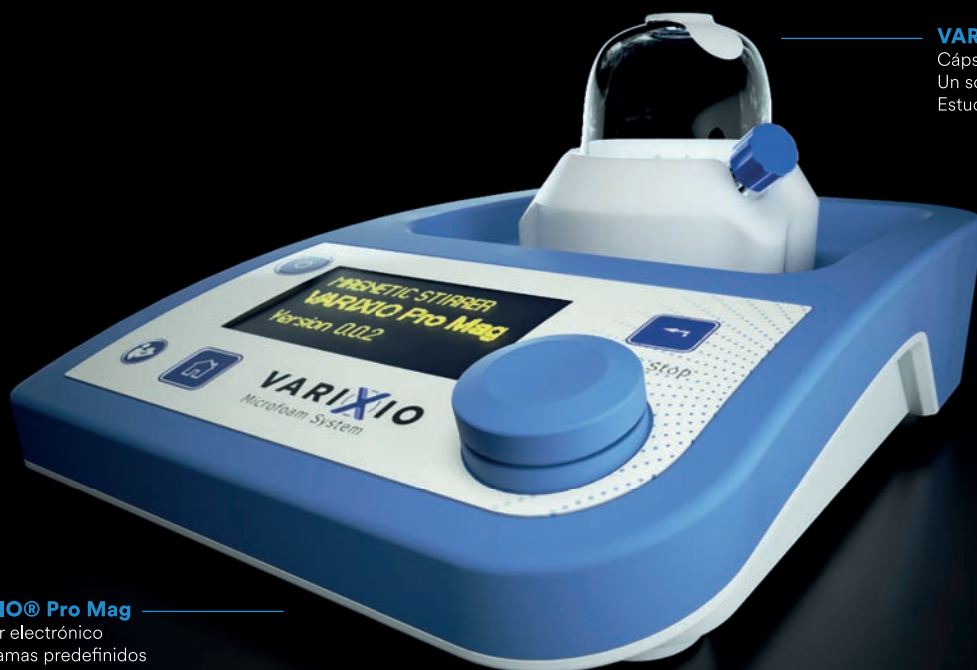
G. T. Taneva, J. Gil Sales, J. Porto Rodríguez 138

Carta al Director

Un libro sobre la historia de la cirugía vascular

J. A. González Fajardo 140

Hola futuro.



VARIXIO® Pro Mag

Agitador electrónico
8 programas predefinidos
5 años de garantía

VARIXIO® Pod Air

Cápsula estéril
Un solo uso
Estuches de 10 unidades

Microespuma estandarizada

Con polidocanol
o tetradecil sulfato sódico



Ha llegado la nueva generación en escleroterapia.

VARIXIO es el sistema más avanzado de preparación de microespuma esclerosante de forma ESTANDARIZADA, VERSÁTIL y AUTOMÁTICA. Información detallada y venta en: www.varixio.com



VARIXIO
Next generation sclerotherapy

Summary

Vol. 74 May-June No. 3

Editorial

What will be of open vascular surgery?

M. Á. González Arranz 97

Review

Systematic review of the results of kidney transplantation in patients with aortoiliac revascularization surgery

M. Zlatkova, X. Tenezaca-Sari, M. J. Evangelio, J. Y. Shin, S. Bellmunt 100

Special Articles

MIR program. Where do we come from?

F. S. Lozano Sánchez 108

How I do it

Arterial resection-repair as part of the resection of a carotid paraganglioma

F. S. Lozano Sánchez, S. Valverde García 115

Case Reports

Treatment of chronic mesenteric ischemia using ROMS technique and reentry catheter

R. Guevara Rodríguez, E. Fajardo 119

Hybrid management of aortic arch trauma

A. F. Bernal, Ó. Hernández, E. Fajardo 123

Large azygos vein aneurysm with spontaneous remission

M. S. Manzano Grossi, M. A. Ayala Strub, M. González Leyte, R. García Pajares, J. M. Ligeró Ramos 127

Massive aortic rupture secondary to *Staphylococcus aureus* spondylodiscitis

L. Pastor Alconchel, Y. W. Ki Yoo, L. Escolano González, B. García Nieto, A. C. Marzo Álvarez 131

Historic Note

First vascular suture: Hallowell-Lambert, 1759

F. S. Lozano Sánchez 135

Clínical Case

Symptomatic left subclavian artery aneurysm caused by thoracic outlet syndrome

G. T. Taneva, J. Gil Sales, J. Porto Rodríguez 138

Letters to the Director

A book about the history of vascular surgery

J. A. González Fajardo 140

Summary

Más de 30 casos realizados en España con éxito usando coils Prestige Plus, desde su lanzamiento en Mayo de 2021. Gracias a los facultativos que han confiado en nuestra solución

Prestige Plus

Volumen y versatilidad para uso en vasculatura periférica

Coil extraflexible cuyo diseño permite ser liberado incluso en anatomías tortuosas.

Liberación térmica en menos de 1 segundo, que permite un tratamiento rápido y eficaz.

Familia completa de coils helicoidales y complejos, desde medidas pequeñas hasta grandes volúmenes para conseguir empaquetados más densos.



Sobre Balt

Fundada en 1977, Balt fue la primera compañía de dispositivos médicos en el mundo en desarrollar dispositivos específicamente para la intervención neurovascular. Fundada por Leopold Plowiecki como empresa de extrusión, sus primeras colaboraciones con radiólogos de intervención llevaron al desarrollo de los primeros microcatéteres diseñados para uso neurovascular.

Como pioneros tempranos en este campo, Balt ha colaborado con médicos en todo el mundo para desarrollar muchas de las tecnologías y procedimientos clave que todavía se utilizan hoy en día.

Balt Medical Spain

Villarroel, 52 • 08011 Barcelona, España
Telf: 932 448 920 • Email: elena.gonzalez@baltgroup.com



¿Qué será de la cirugía vascular abierta?

What will be of open vascular surgery?

La cirugía vascular vive un momento paradójico. Mientras que nuestra especialidad avanza “viento en popa” en la evolución de las técnicas endovasculares, en busca de la mínima agresión y de la menor exposición de vasos sanguíneos, y por tanto, abandonando los diferentes abordajes a los que estábamos acostumbrados, el resto de especialidades progresa en el campo quirúrgico abierto debido a la mejora del manejo anestésico y al mayor conocimiento y experiencia de las técnicas quirúrgicas.

No nos resulta sorprendente escuchar en las noticias diferentes hitos quirúrgicos, como cirugía sobre lactantes, trasplantes multiorgánicos, prototizaciones de hombres casi biónicos o cirugías sobre patología tumoral que hace décadas eran imposibles de concebir. En definitiva, avances de la cirugía abierta con mejora de los resultados técnicos y supervivencia de los pacientes.

Lejos han quedado, ya casi en el siglo pasado, los momentos en los que un cirujano vascular estaba habituado a abrir con soltura un abdomen hostil, a exponer una aorta torácica, a una reintervención cervical, a un cuello radiado o a enfrentarse a grandes cirugías de redisecciones y de manejo de vasos ya tratados. En la actualidad, el avance y el dominio de las técnicas endovasculares hacen que podamos resolver numerosas situaciones quirúrgicamente comprometidas mediante reparaciones endovasculares, lo que sin duda alguna es un camino a seguir y un gran beneficio para nuestros pacientes. Sin embargo, el conflicto surge cuando la propia especialidad se estanca en algo que le corresponde por esencia: la propia cirugía vascular abierta.

La mayor parte de los servicios vivimos esta realidad, en la que nos encontramos con frecuencia casos quirúrgicos que podrían tener una solución adecuada en las manos idóneas, pero carecemos de cirujanos experimentados que puedan resolver con soltura dichas intervenciones. En parte, porque la indicación de cirugía abierta (por ejemplo, en el sector aórtico, quizá el más complejo) se ha desplomado drásticamente a favor de la reparación endovascular. La disminución de la casuística en los servicios y, por consiguiente, de los cirujanos, y la larga curva de aprendizaje que requiere

la cirugía abierta, disminuyen la experiencia y la confianza que requieren enfrentarse con cirugías de alto nivel, aumentan la morbilidad y ensombrecen el pronóstico. Esta situación genera un efecto de pescadilla que se muerde la cola. Cirugías abiertas complejas a las que no estamos habituados, peores resultados y, por tanto, mayor sobreindicación de cirugías endovasculares en las que nos sentimos más cómodos y seguros.

Pero esto tiene un gran impacto en la formación de los futuros médicos residentes, que terminan su residencia sin tener un entrenamiento y una exposición adecuados a este tipo de cirugías abiertas y de abordajes quirúrgicos. Si ellos no están suficientemente entrenados en procesos simples, ¿cómo van a ser capaces de afrontar situaciones complejas?

Si hiciéramos una encuesta a los médicos adjuntos más noveles y de edad media, no nos sorprendería encontrarnos que la mayor parte no ha visto jamás una cirugía de aorta torácica ni de origen de troncos supraaórticos, o en pocas ocasiones el abordaje de un abdomen hostil, ya que son técnicas que poco a poco han ido perdiéndose en favor de las técnicas endovasculares, salvo en servicios de gran tamaño, que, por casuística, pueden aglutinar un mayor número de patologías. Y digo "han visto" porque si realmente hiciéramos una estadística de lo que un adjunto de edad media ha operado antes de la realización de una cirugía arterial compleja, quizás los números hablarían por sí solos. Actualmente, hasta un *bypass* distal a un tronco tibial o a una arteria pedia puede llegar a ser una odisea.

Sin embargo, como escribía al inicio, el resto de especialidades quirúrgicas continúa con su avance sobre la cirugía abierta enfrentándose cada vez de forma más frecuente a situaciones quirúrgicas complejas en las que, por accidente o por colaboración, se solicita la presencia de un cirujano vascular. A todos nosotros puede "sonarnos de oídas" o haber vivido "en nuestras carnes" acudir a reparar una vena cava, colaborar en un trasplante hepático o renal, ayudar en un tumor retroperitoneal o colaborar con traumatología en diferentes abordajes. Y la realidad es que, continuando con el refranero español, el hábito no hace al monje. Difícilmente va a poder resolverse con soltura una situación quirúrgica a la que no solo no se está acostumbrado, si no de la que no se tiene suficiente conocimiento, formación ni experiencia para poder resolverla de una forma sólida y segura.

Sin tener que acudir a otras especialidades podemos enfrentarnos a situaciones de la misma o de superior complejidad dentro de nuestros propios servicios. *Explantaciones* de endoprótesis, presencia de aneurismas torácico-abdominales en centros con escaso entrenamiento endovascular, cirugías de reconversión a cirugía abierta tras intentos fallidos endovasculares, infecciones protésicas o traumatismos vasculares pueden ser un ejemplo de las dificultades que podrán estar presentes en nuestro campo profesional.

Esta situación, que marca la tónica habitual de los servicios de tamaño medio (que, por otro lado, son la mayoría en nuestro país), hace que se planteen dos opciones razonables: una, la derivación de casos a centros de referencia; y dos, la elaboración estratégica de áreas subespecializadas dentro del propio servicio con el fin de concentrar esa menor casuística en determinadas personas para adquirir la máxima experiencia. Hay menos casos, pero se centran en uno o dos facultativos dentro del equipo quirúrgico.

Es en esta fase cuando, desde mi modesto punto de vista, deben tomarse decisiones. Por un lado, la propia Sociedad Española de Angiología y Cirugía Vascular debe fomentar cursos de entrenamiento en cadáveres o simuladores y facilitar rotaciones de cirugía abierta dentro o fuera del país. Por otra parte, se hace más necesaria que nunca

la colaboración activa con otras especialidades, porque ceder un médico adjunto para ayudar a otra especialidad, en esa transversalidad de los procesos quirúrgicos, puede ser una oportunidad de entrenamiento y para seguir mostrando activamente que ese campo quirúrgico precisa de nuestro conocimiento. ¿Quién dentro de unos años podrá abordar el retroperitoneo? ¿Quién podrá colaborar con la cirugía traumatológica en el control de grandes vasos? ¿Quién podrá resolver un problema quirúrgico que no pueda hacerse mediante un simple abordaje endovascular? Como se preguntaba el Dr. Fernández-Samos: “¿Desaparecerá la cirugía vascular como especialidad reducida por otras especialidades, quedando solo para tratar casos anecdóticos o residuales?” (1).

En mi opinión, es necesario fomentar la colaboración activa con otros servicios (unidades de trasplantes, servicios de traumatología, de urología o de cirugía general), aunque sea como cirujanos de abordaje o de acceso, porque esto nos aumenta la casuística y, por tanto, la experiencia en esa cirugía abierta. Debemos estimular en nuestros residentes el conocimiento y el dominio de la cirugía abierta, desde las revistas científicas hasta los cursos propios de formación, y no limitarnos exclusivamente al mundo endovascular.

En la era multidisciplinar es imprescindible “estar ahí” para no perdernos un tren imparable, al igual que sigue siendo necesaria la progresión y el avance de la cirugía abierta. Del mismo modo que hace unos años fue necesario promover el conocimiento y el desarrollo de las técnicas endovasculares, ahora se hace imprescindible abordar este problema, y las sociedades científicas deben promover esas habilidades quirúrgicas abiertas que están perdiéndose.

No podemos y no debemos caer en nuestros propios errores y ceder un ámbito que llevamos escrito en el propio nombre de nuestra especialidad. Somos “cirujanos” por definición, por titulación y por esencia.

Miguel Ángel González Arranz

*Servicio de Angiología, Cirugía Vascular y Endovascular.
Hospital San Pedro. Logroño*

BIBLIOGRAFÍA

1. Fernández-Samos R. Réquiem por la cirugía vascular. *Angiología* 2020;72(1):1-9. DOI: 10.20960/angiologia.00086



Revisión

Revisión sistemática de los resultados del trasplante renal en pacientes con cirugía abierta de revascularización aortoiliaca

Systematic review of the results of kidney transplantation in patients with aortoiliac revascularization surgery

Monika Zlatkova¹, Xavier Tenezaca-Sari^{1,2}, María José Evangelio¹, Ju Young Shin¹, Sergi Bellmunt^{1,2}

¹Universidad Autónoma de Barcelona. Barcelona. ²Servicio de Angiología, Cirugía Vascul y Endovascular. Hospital Univeritari Vall d'Hebron. Barcelona

Resumen

Introducción: la enfermedad renal crónica (ERC) acelera el proceso de arterioesclerosis, lo que incrementa la prevalencia de enfermedad arterial periférica (EAP). El objetivo de esta revisión sistemática es evaluar los resultados del trasplante renal en pacientes sometidos a cirugía abierta de revascularización del sector aortoiliaco por arteriopatía crónica de las extremidades inferiores.

Material y métodos: revisión sistemática según las recomendaciones QUOROM de artículos en PubMed y Cochrane, en español e inglés, que incluían pacientes con ERC y cirugía abierta de revascularización del sector aortoiliaco en el pasado o como indicación previa a un trasplante renal. Los artículos incluidos describían complicaciones inmediatas, supervivencia del injerto y supervivencia del paciente después del trasplante renal.

Resultados: la búsqueda generó 253 artículos. Tras la revisión se seleccionaron 8 artículos que incluían 101 pacientes, de los que el 84,2 % fueron trasplantados. La incidencia de complicaciones tras la revascularización fue del 25,9 % y la incidencia de complicaciones tras el trasplante renal fue del 28,2 %. La mediana de seguimiento fue de 22 meses (rango: 6,7 a 71). La supervivencia del injerto renal fue del 80 % y la del paciente fue del 90,5 % al final del seguimiento.

Conclusión: la coexistencia de enfermedad arterial y renal no debe considerarse un obstáculo para la realización de un trasplante renal. Los datos publicados hasta el momento muestran resultados satisfactorios en la supervivencia del injerto y del paciente.

Palabras clave:

Enfermedad renal crónica. Trasplante renal. Enfermedad arterial periférica. Cirugía de revascularización. Bypass. Revisión sistemática.

Recibido: 05/11/2021 • Aceptado: 14/02/2022

Conflicto de interés: los autores declaran no tener ningún conflicto de interés.

Zlatkova M, Tenezaca-Sari X, Evangelio MJ, Shin JY, Bellmunt S. Revisión sistemática de los resultados del trasplante renal en pacientes con cirugía abierta de revascularización aortoiliaca. *Angiología* 2022;74(3):100-107

DOI: <http://dx.doi.org/10.20960/angiologia.00365>

Correspondencia:

Xavier Tenezaca-Sari. Servicio de Angiología, Cirugía Vascul y Endovascular. Hospital Univeritari Vall d'Hebron. Passeig de la Vall d'Hebron, 119-129. 08035 Barcelona
e-mail: axtenezaca@hotmail.com

Abstract

Introduction: chronic kidney disease (CKD) increases and accelerates the arterial calcification process, increasing the prevalence of peripheral arterial disease in these patients. The aim of this systematic review is to evaluate the results of kidney transplantation in patients who have undergone open revascularization surgery in the aorto-iliac sector for chronic lower limb arteriopathy.

Material and methods: systematic review, following QUORUM recommendations, of articles in PubMed and Cochrane, in English or Spanish, which include patients with CKD, who have undergone open revascularization surgery of the aorto-iliac sector in the past or as a prior indication to kidney transplantation. Articles included described immediate complications, graft survival and patient survival after kidney transplantation.

Results: the search generated 253 articles and after the systematic review, 8 articles that included, 101 patients were selected, 84.2 % of whom were transplanted. Complications of revascularization surgery were 25.9 % and complications of kidney transplantation were 28.2 %. Median follow-up was 22 months (range: 6.7 to 71). Graft survival was 80 % and patient survival was 100 % at the end of follow-up.

Conclusion: the coexistence of vascular and kidney disease should not be an obstacle to performing a kidney transplantation. Since the data published so far shows satisfactory results in graft and patient survival.

Keywords:

Chronic kidney disease. Kidney transplantation. Peripheral arterial disease. Revascularization surgery. Bypass. Systematic review.

INTRODUCCIÓN

La enfermedad renal crónica (ERC) es un problema de salud global que se define como la presencia de daño renal (excreción urinaria de albúmina ≥ 30 mg/día) o función renal disminuida (tasa de filtración glomerular estimada < 60 ml / min / $1,73$ m²) durante ≥ 3 meses, independientemente de la causa (1). La diabetes, la hipertensión y la obesidad son los factores de riesgo más importantes. La diabetes es la principal causa de ERC en todo el mundo (2).

Las personas con ERC tienen un mayor riesgo de enfermedad cardiovascular causada por la mayor presencia de aterosclerosis en estos pacientes. Además, la ERC acelera el proceso de calcificación arterial (3), lo que aumenta la prevalencia de enfermedad arterial periférica (EAP). Existe un fuerte vínculo entre la ERC y la EAP, término utilizado para describir la aterosclerosis obstructiva de las extremidades inferiores.

El tratamiento de elección para la ERC terminal en términos de calidad de vida y de rentabilidad es el trasplante renal (4), pero la asociación con EAP puede ser problemática por varias razones. Primero, la anastomosis del injerto renal a las arterias ilíacas calcificadas puede ser un desafío técnico. En segundo lugar, se considera que los pacientes con calcificación arterial tienen una esperanza de vida limitada debido a las comorbilidades cardiovasculares, lo que genera un alto riesgo de mortalidad perioperatoria y limita la supervivencia del paciente a 5 años al 35 % (5).

La valoración preoperatoria de los candidatos a trasplante renal es un paso importante y la evaluación del estado arterial es primordial, ya que se estima que casi el 25 % de todos los candidatos a trasplante renal tiene calcificación del eje aortoiliaco en la radiografía lumbar (6). Por otro lado, la aorta abdominal e ilíacas calcificadas pueden representar una contraindicación para el trasplante de riñón en ausencia de cirugía de revascularización y pueden ser necesarios procedimientos vasculares adicionales antes o durante el trasplante renal.

En definitiva, los pacientes con ERC tienen un mayor riesgo de desarrollar EAP, por lo que es muy importante saber detectar, diagnosticar y tratar esta enfermedad.

El objetivo de esta revisión sistemática es evaluar los resultados del trasplante renal en pacientes que se han sometido a una cirugía de revascularización aortoiliaca abierta por enfermedad arterial crónica de las extremidades inferiores.

MATERIAL Y MÉTODOS

Se trata de una revisión sistemática que sigue las recomendaciones QUORUM (Quality of Reports of Meta-analyses) (7). La búsqueda se realizó en las bases de datos PubMed y Cochrane, sin límite de fecha de publicación, incluyendo artículos en inglés y en español. Los términos utilizados en la búsqueda fueron "trasplante renal", "aórtico", "ilíaco", "femoral" y "bypass".

Se incluyeron artículos cuya población estuviera compuesta por pacientes adultos que presentaran ERC terminal tributaria de trasplante renal y que también presentaran EAP de extremidades inferiores (demostrada, por ejemplo, mediante técnicas de imagen en forma de calcificación aórtica del sector ilíaco). Las cirugías evaluadas fueron técnicas abiertas: *bypass* aortoiliaco, aortofemoral, aortobifemoral o de reconstrucción aortoiliaca abierta (como la endarterectomía).

Se han incluido a pacientes que se han sometido a cirugía abierta de revascularización en el pasado y a aquellos pacientes asintomáticos que se han sometido a cirugía de revascularización como indicación previa al trasplante renal. Se incluyeron artículos con cualquier tipo de diseño que implique seguimiento (casos clínicos, cohortes, casos y controles o ensayos clínicos).

Se excluyeron las revisiones sistemáticas y los estudios que evaluaran a pacientes con alteraciones arteriales distintas a patología oclusiva (aneurismas, disecciones, etc.) o cirugía de revascularización endovascular.

Incluimos artículos que registraban: el número de pacientes trasplantados después de la cirugía de revascularización, complicaciones después de la cirugía de revascularización, intervalo entre la cirugía de revascularización y el trasplante de riñón, complicaciones después del trasplante renal, supervivencia

del injerto (la muerte del paciente se incluye como causa de la pérdida del injerto) y supervivencia del paciente.

Los artículos se seleccionaron por cuatro revisores independientes (MZ, XT, ME y JY), primero por título y luego por resumen. Los desacuerdos se discutieron entre los revisores y se consultaron con una quinta persona (SB). Finalmente, se revisaron los textos completos (MZ y XT) y se extrajeron los siguientes ítems: diseño del estudio, tamaño de la muestra, tiempo de seguimiento, criterios de inclusión y tipo de intervención.

Se realizó una síntesis cualitativa de los resultados más relevantes de los artículos seleccionados. Debido a la heterogeneidad y al pequeño tamaño de la muestra de los estudios se descartó la síntesis cuantitativa mediante metaanálisis.

RESULTADOS

Selección de estudios y características

La búsqueda se realizó el 26 de febrero de 2020. Se identificaron un total de 253 artículos. Después del cribado por título y por resumen, se seleccionaron 10 artículos para su lectura completa y se excluyeron 2, uno por ser una revisión sistemática y el otro por no presentar resultados. La figura 1 representa el diagrama de flujo.

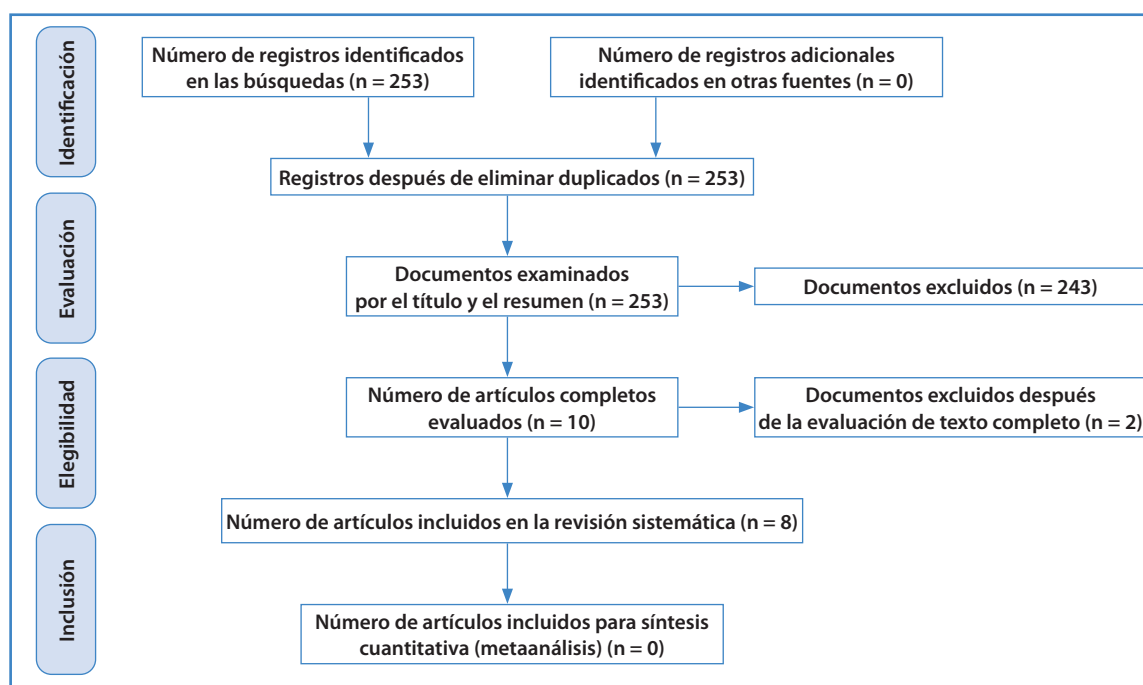


Figura 1.

Ocho de los estudios cumplieron los criterios de inclusión (8-15). La tabla I muestra las características de los estudios incluidos. Se incluyeron artículos desde 1998 hasta 2019. Los ocho trabajos incluyeron 101 pacientes adultos con enfermedad arterial periférica de las extremidades inferiores en distinto grado. Las cirugías realizadas fueron: *bypass* aortoiliaco (n = 64), *bypass* aortofemoral (n = 26), *bypass* aortobifemoral (n = 9), endarterectomía ilíaca (n = 1) y resección de la arteria ilíaca externa con reemplazo de aloinjerto (n = 1). La tabla II muestra los principales resultados de los estudios.

Pacientes trasplantados

Considerando que el objetivo en la mayoría de los estudios era evaluar los resultados del trasplante renal en pacientes con cirugía de revascularización, el 84 % (85/101) de los pacientes fueron trasplantados. El 16 % restante no fue trasplantado por las siguientes causas: muerte del paciente antes del trasplante (n = 5; 3 de ellos relacionados con cirugía de revascularización), baja de la lista de espera (n = 5; 2 por cáncer, 1 por insuficiencia cardíaca y 2 por mal estado general), superar un tiempo de espera de 100 meses (n = 1) y por causa no especificada (n = 5).

Tabla I. Características de los estudios incluidos

Estudio	Año	Diseño	Población	n	Tratamiento	Seguimiento (meses)
Pittaluga y cols. Francia (8)	1998	Observacional retrospectivo	Pacientes sometidos a reconstrucción aortoiliaca y trasplante renal	36	n = 35 <i>bypass</i> aortoiliaco y 1 endarterectomía ilíaca	12
Fuentes y cols. España (9)	2004	Reporte de caso	Paciente con antecedente de <i>bypass</i> aorto-bifemoral y necesidad de trasplante	1	n = 1 <i>bypass</i> aortobifemoral	24
Davins y cols. España (10)	2009	Observacional prospectivo	Pacientes con enfermedad renal crónica y necesidad de revascularización previa al trasplante	10	n = 10 <i>bypass</i> aortofemoral	No reporta
Patrono y cols. Bélgica (11)	2013	Observacional retrospectivo	Pacientes con anastomosis del injerto renal a prótesis ilíaca arterial	27	n = 27 <i>bypass</i> aortoiliaco	Mediana 53 (rango: 1 a 126)
Sagban y cols. Alemania (12)	2016	Observacional retrospectivo	Pacientes sometidos a revascularización y trasplante renal	4	n = 4 <i>bypass</i> aortobifemoral	Media 23 ± 14,1
Nanmoku y cols. Japón (13)	2017	Observacional retrospectivo	Paciente con antecedente de <i>bypass</i> aortoiliaco y necesidad de trasplante	1	n = 1 <i>bypass</i> aortoiliaco	Mediana 21,8 (rango: de 6,7 a 28,8)
Franquet y cols. Francia (14)	2018	Observacional retrospectivo	Pacientes con enfermedad renal crónica y necesidad de revascularización previa al trasplante	21	n = 1 <i>bypass</i> aortoiliaco n = 16 <i>bypass</i> aortofemoral n = 4 <i>bypass</i> aortobifemoral	Mediana 55 (rango: de 37 a 71)
García y cols. Estados Unidos (15)	2019	Reporte de caso	Paciente con necesidad de trasplante renal y arteria ilíaca externa calcificada	1	n = 1 resección de arteria ilíaca externa y reemplazo con aloinjerto	22

Tabla II. Principales resultados de los estudios

Estudio	n	Pacientes trasplantados	Complicaciones de revascularización*	Intervalo entre revascularización y trasplante renal	Complicaciones de trasplante renal*	Supervivencia del injerto renal	Supervivencia del paciente	Función renal [†]
Pittaluga y cols. (8)	36	36/36 (100 %)	No aplica	Media: 23,7 meses (rango: de 41 días a 10 años)	13/36 (36,1 %)	31/36 (86,1 %)	35/36 (97,2 %)	< 2,2 mg/dl (93,5 %)
Fuentes y cols. (9)	1	1/1 (100 %)	No aplica	32 meses	0	1/1 (100 %)	1/1 (100 %)	Normal
Davins y cols. (10)	10	4/10 (40 %)	3/10 (30 %)	Mínimo 4 meses	0	4/4 (100 %)	4/4 (100 %)	No aplica
Patrono y cols. (11)	27	27/27 (100 %)	1/27 (3,7 %)	Media: 16,5 meses	7/27 (25,9 %)	20/27 (74 %)	23/27 (85,2 %)	1,27 mg/dl
Sagban y cols. (12)	4	4/4 (100 %)	No aplica	No aplica	1/4 (25 %)	4/4 (100 %)	4/4 (100 %)	1,56 mg/dl
Nanmoku y cols. (13)	1	1/1 (100 %)	No aplica	No aplica	0	1/1 (100 %)	1/1 (100 %)	1,81 mg/dl
Franquet y cols. (14)	21	11/21 (52,4 %)	11/21 (52,4 %)	Mediana: 14 meses (rango: 11,5 a 31,3)	3/11 (27,3 %)	6/11 (54,5 %)	8/11 (72,7 %)	1,77 mg/dl
García y cols. (15)	1	1/1 (100 %)	No aplica	No aplica	0	1/1 (100 %)	1/1 (100 %)	1,23 mg/dl
Total	101	85/101 (84,15 %)	15/58 (25,9 %)	-	24/85 (28,2 %)	68/85 (80 %)	77/85 (90,5 %)	1,23-1,81 mg/dl

*Pacientes. [†]Creatinina sérica al final del seguimiento.

Complicaciones

Las complicaciones inmediatas a la cirugía de revascularización se han descrito en la mitad de los estudios y se presentaron en el 25,9 % de los pacientes (15/58). El porcentaje de complicaciones mayores fue del 6,9 % (4/58) y las menores fueron las más frecuentes (93,1 %).

Las cirugías de revascularización incluidas se realizaron antes o en el momento del trasplante renal. Cuando se realizó en dos etapas, el intervalo de tiempo registró una media de 23,7 (9), una mediana de entre 14 (15) y 16,5 meses (12) y el intervalo mínimo entre los procedimientos fue de 41 días.

Las complicaciones observadas tras el trasplante renal están descritas en todos los estudios y presentan una incidencia del 28,2 %. Todas las complicaciones publicadas se describen en las tablas III y IV.

Seguimiento

La mediana de seguimiento de los estudios incluidos fue de 22 meses y el rango de seguimiento de 6,7 a 71 meses para supervivencia del injerto renal y del paciente.

Supervivencia del injerto renal

La supervivencia general del injerto fue del 80 % (68/85) al final del seguimiento. La causa más frecuente de pérdida del injerto, excluida la muerte del paciente (n = 8), fue el rechazo agudo (n = 4). Otras causas de pérdida del injerto fueron necrosis tubular aguda (n = 2), infección de la prótesis vascular (n = 1), trombosis arterial del injerto (n = 1) y complicación vascular (n = 1).

Tabla III. Complicaciones después de la cirugía de revascularización

	Complicaciones
Complicaciones mayores (n = 4)	<ul style="list-style-type: none"> - Infarto agudo de miocardio (n = 1) - Muerte (n = 3): <ul style="list-style-type: none"> • 1 sangrado gastrointestinal • 1 shock hemorrágico + sepsis • 1 isquemia aguda de extremidad inferior grave
Más frecuentes (n = 12)	<ul style="list-style-type: none"> - Linfocele (n = 4) - Hematoma (n = 4) - Derrame pleural (n = 2) - Retención urinaria (n = 2)
Requirieron tratamiento farmacológico (n = 5)	<ul style="list-style-type: none"> - Meningitis (n = 1) - Íleo paralítico (n = 1) - Trombosis venosa profunda (n = 1) - Neumonía (n = 1) - Convulsiones (n = 1)
Requirieron intervención (n = 4)	<ul style="list-style-type: none"> - Fuga de líquido de diálisis (n = 1) - Rotura esplénica (n = 1) - Trombosis de prótesis vascular (n = 1) - Absceso quirúrgico (n = 1)

Tabla IV. Complicaciones después del trasplante renal

	Complicaciones
Inmediatas	Complicaciones vasculares (n = 7): <ul style="list-style-type: none"> - Infección de la prótesis vascular (n = 3) - Trombosis arterial del injerto renal (n = 2) - Oclusión ilíaca proximal al injerto renal (n = 1) - Oclusión de la prótesis vascular (n = 1) Otros (n = 12): <ul style="list-style-type: none"> - Hematoma (n = 3) - Sangrado en la fosa ilíaca (n = 1) - Necesidad de transfusión posoperatoria (n = 1) - Absceso renal (n = 1) - Hernia interna (n = 1) - Evisceración (n = 3) - Necrosis tubular aguda (n = 2)
Otras	Neumonía (n = 4), edema pulmonar (n = 2), úlcera gastroduodenal (n = 2), angina inestable (n = 1), reacción alérgica (n = 1) y sepsis (n = 1)
Largo plazo	Trombosis de la prótesis arterial (n = 4) Infección protésica (n = 3)

Siete de los estudios informaron sobre la función renal utilizando la creatinina sérica como marcador. Los valores variaron entre 1,23 mg/dl y 1,81 mg/dl en cinco estudios. Un artículo informó de valores < 2,2 mg/dl en el 93,5 % de los pacientes y un artículo informó de creatinina normal al final del seguimiento.

Supervivencia del paciente

La supervivencia general de los pacientes fue del 90,5 % (77/85) al final del seguimiento. Cinco estudios registraron la supervivencia del 100 % y los tres estudios restantes, el 72,7 %, el 85,2 % y el 97,2 %. La enfermedad cardiovascular fue la causa de muerte más frecuente (n = 5; 3 por infarto agudo de miocardio en el primer año de trasplante y 2 por ictus, a los 29 y a los 33 meses postrasplante). Otras causas de muerte fueron cáncer (n = 2; 27 y 41 meses postrasplante) y hemorragia grave (n = 1; primeros 30 días postrasplante).

DISCUSIÓN

La arterioesclerosis del sector aortoiliaco puede considerarse una contraindicación para el trasplante renal. Los pacientes con enfermedad aortoiliaca grave y ERC candidatos a trasplante renal son cada vez más frecuentes (con una prevalencia estimada de 0,5-1,7 %) (9), por lo que es muy importante estudiar esta población y buscar soluciones. Esta revisión sistemática trata sobre los resultados de la cirugía abierta de revascularización aortoiliaca y del trasplante renal.

Las técnicas de cirugía abierta incluidas fueron la reconstrucción aortoiliaca o aortofemoral con o sin injerto vascular. En cuanto a las complicaciones inmediatas de la cirugía de revascularización, solo tres estudios aportaron información sobre esta variable, con resultados muy heterogéneos: el 3,7 % (11), el 20 % (10) y el 52,4 % (14). Además, si analizamos la incidencia total de complicaciones, vemos que es alta (25,9 %), pero cabe destacar que la incidencia de complicaciones mayores es solo del 6,9 %.

Cuando se realizó en dos etapas, el intervalo entre la cirugía de revascularización y el trasplante renal se registró entre 41 días y 10 años, lo que es un amplio

rango de tiempo de espera (Tabla II). Aunque existe controversia, se recomienda un intervalo mínimo de 6 semanas (aunque otros autores prefieren de 3 a 12 meses) (8,9).

En cuanto a las complicaciones tras el trasplante renal, vemos que en la mitad de los estudios no se produjeron complicaciones y que la incidencia de los otros artículos es muy similar. Aunque la incidencia total es alta (28,2 %), la mayoría de las complicaciones fueron menores, con resultados relativamente similares a los reportados en la literatura, y, según algunos autores, consideramos que tanto los procedimientos simultáneos como por etapas son factibles y seguros. Las tasas de morbilidad en estudios anteriores informaron de un rango del 18 al 41 % (8).

Todos los estudios han aportado datos sobre la supervivencia del injerto renal y del paciente al final del seguimiento, que es diferente para cada estudio, lo que dificulta la interpretación de los resultados. Aun así, la tasa de supervivencia de los pacientes es muy alta y coincide con la supervivencia de un trasplante renal común, ya que, con la terapia actual, la supervivencia a 1 y a 5 años de los pacientes mayores de 65 años (que también son los más afectados por EAP) es de aproximadamente del 90 % y del 70 %, respectivamente (16). Además, la causa más común de muerte fue la enfermedad cardiovascular, lo que refleja el hecho de que existe una fuerte asociación entre la enfermedad arterial de grandes vasos y la mortalidad cardiovascular (16).

La revisión sistemática presenta una serie de limitaciones: la búsqueda de artículos se realizó solamente en dos bases de datos, la falta de estudios que aborden nuestro tema de investigación y la heterogeneidad de las publicaciones, que no han permitido realizar el metaanálisis de los datos. Existe un posible sesgo de publicación, ya que la mayoría de los estudios excluye a los pacientes que no fueron trasplantados después de la cirugía de revascularización, generando así resultados más optimistas.

CONCLUSIÓN

La adecuada valoración y la selección preoperatoria de los pacientes permiten evitar una alta morbimortalidad debida al riesgo cardiovascular de estos pacientes.

La coexistencia de enfermedad vascular y renal no debe considerarse un obstáculo para realizar un trasplante renal, ya que los datos publicados hasta el momento muestran resultados satisfactorios en la supervivencia del injerto y del paciente. La evidencia publicada es escasa. Se necesitan más estudios y de mejor calidad para confirmar estos resultados.

Aunque se necesitan estudios más amplios para dar respuestas definitivas, creemos que los riesgos de morbimortalidad del trasplante renal en pacientes con cirugía de revascularización previa están justificados, ya que no realizar el trasplante renal podría tener un mayor impacto en la supervivencia del paciente.

BIBLIOGRAFÍA

- Eknoyan G, Lameire N, Eckardt KU, Kasiske B, Wheeler D, Abboud O, et al. KDIGO 2012 Clinical Practice Guideline for the Evaluation and Management of Chronic Kidney Disease Improving Global Outcomes (KDIGO) CKD Work Group. *Kidney Int Suppl* 2013;3(1):19-62. DOI: 10.1038/kisup.2012.64
- Xie Y, Bowe B, Mokdad A. Analysis of the Global Burden of Disease study highlights the global, regional, and national trends of chronic kidney disease epidemiology from 1990 to 2016. *Kidney Int* 2018;94:567-81. DOI: 10.1016/j.kint.2018.04.011
- Schwarz U, Buzello M, Ritz E, Stein G, Raabe G, Wiest G, et al. Morphology of coronary atherosclerotic lesions in patients with end-stage renal failure. *Nephrol Dial Transplant Off Publ Eur Dial Transpl Assoc. Eur Ren Assoc* 2000;15(2):218-23. DOI: 10.1093/ndt/15.2.218
- Cameron JI, Whiteside C, Katz J, Devins GM. Differences in quality of life across renal replacement therapies: a meta-analytic comparison. *Am J Kidney Dis Off J Natl Kidney Found* 2000;35(4):629-37. DOI: 10.1016/s0272-6386(00)70009-6
- Yang Y, Ning Y, Shang W, Luo R, Li L, Guo S, et al. Association of peripheral arterial disease with all-cause and cardiovascular mortality in hemodialysis patients: a meta-analysis. *BMC Nephrol* 2016;17(1):195. DOI: 10.1186/s12882-016-0397-1
- Hernández D, Rufino M, Bartolomei S, González-Rinne A, Lorenzo V, Cobo M, et al. Clinical impact of preexisting vascular calcifications on mortality after renal transplantation. *Kidney Int* 2005;67(5):2015-20. DOI: 10.1111/j.1523-1755.2005.00303.x
- Moher D, Cook DJ, Eastwood S, Olkin I, Rennie D, Stroup DF. Improving the quality of reports of meta-analyses of randomised controlled trials: the QUOROM statement. Quality of Reporting of Meta-analyses. *Lancet* 1999;354(9193):1896-900. DOI: 10.1016/s0140-6736(99)04149-5.
- Pittaluga P, Hassen-Khodja R, Cassuto-Viguiet E, Batt M, Declémy S, Bariseel H, et al. Aortoiliac reconstruction and kidney transplantation: a multicenter study. *Ann Vasc Surg* 1998;12(6):529-36. DOI: 10.1007/s100169900196
- Fuentes I, Blázquez J, Gómez A, Bocardo G, Crespí F, Silmi A. Renal transplant in a patient with aortobifemoral bypass. *Arch Esp Urol* 2004;57(2):127-30.
- Davins M, Llagostera S, Jiménez R, Rosales A, Romero JM, Díaz JM. Aortofemoral bypass to bridge end-stage renal disease patients with severe iliac calcification to kidney transplantation. *Vascular* 2009;17(5):269-72. DOI: 10.2310/6670.2009.00044
- Patrono D, Verhelst R, Buemi A, Goffette P, De Pauw L, Kanaan N, et al. Renal allograft implantation on prosthetic vascular grafts: short- and long-term results. *World J Surg* 2013;37(7):1727-34. DOI: 10.1007/s00268-013-2028-3
- Sagban TA, Regus S, Heller K, Jacobi J, Apel H, Keck B, et al. Results of Renal Transplantation on Alloplastic Arterial Grafts. *Urol Int* 2016;96(2):157-63. DOI: 10.1159/000443213
- Nanmoku K, Watarai Y, Narumi S, Goto N, Yamamoto T, Tsujita M, et al. Surgical Techniques and Procedures for Kidney Transplant Recipients With Severe Atherosclerosis. *Exp Clin Transplant* 2017;15(6):594-601. DOI: 10.6002/ect.2016.0207
- Franquet Q, Terrier N, Pirvu A, Rambeaud JJ, Long JA, Janbon B, et al. Aortic bypass surgery for asymptomatic patients awaiting a kidney transplant: A word of caution. *Clin Transplant* 2018;32(4):e13218. DOI: 10.1111/ctr.13218
- García LE, González J, Serena G, Ciancio G. Arterial reconstruction with donor iliac vessels during kidney transplantation in a patient with severe atherosclerosis. *J Vasc Surg Cases Innov Tech* 2019;5(4):443-6. DOI: 10.1016/j.jvscit.2019.06.002
- Fabrizii V, Winkelmayr WC, Klauser R, Kletzmayer J, Säemann MD, Steininger R, et al. Patient and graft survival in older kidney transplant recipients: does age matter? *J Am Soc Nephrol* 2004;15(4):1052. DOI: 10.1097/01.asn.0000120370.35927.40



Artículo Especial

Programa MIR. ¿De dónde venimos?

MIR program. Where do we come from?

Francisco S. Lozano Sánchez

Servicio de Angiología, Cirugía Vascul y Endovascular. Complejo Asistencial Universitario de Salamanca (CAUSA). Instituto de Investigación Biomédica de Salamanca (IBSAL). Universidad de Salamanca (USAL). Salamanca

Resumen

En 1976 se implantó el sistema formativo MIR (médicos internos residentes) en España. Su aceptación y sus resultados han sido un éxito. Sin embargo, hemos vivido momentos de incertidumbre (por ejemplo, la fallida implantación del proyecto de troncalidad) y conflicto (por ejemplo, la prueba de acceso, el método de elección de plazas, etc.). En tiempos en los que se reflexiona sobre cambiar la estructura o los contenidos de la formación médica especializada parece útil recordar de dónde venimos. Conocer el prototipo de residencia quirúrgica tradicional permite reflexionar y tomar decisiones.

El sistema MIR español es una extrapolación del modelo norteamericano de “aprender trabajando”. En 1889 nació el primer programa moderno de residencia quirúrgica, desarrollado bajo la influencia de William Stewart Halsted (1852-1922) en el hospital Johns Hopkins (Baltimore, Maryland, Estados Unidos).

El concepto de residencia de Halsted, muy influido por sus experiencias y su personalidad, era muy rígido (sistema piramidal) y severo (muchos años y a tiempo completo). No obstante, logró excelentes resultados académicos entre sus discípulos, muchos de los cuales superaron al maestro. Ellos difundieron el modelo *hastediano* de residencia por toda Norteamérica.

La adaptación del modelo residencial “tipo Halsted” ha sido la base de los programas formativos de excelencia que actualmente existen.

Palabras clave:

Médico residente.
Residencia. Formación.
Cirugía.

Recibido: 14/11/2021 • Aceptado: 22/11/2021

Conflicto de interés: el autor declara no tener ningún conflicto de interés.

Nota: un extracto de este trabajo fue presentado en la XLV Reunión de la Sociedad Norte de Angiología y Cirugía Vascul, celebrada en Salamanca los días 12 y 13 de noviembre de 2021.

Lozano Sánchez FS. Programa MIR. ¿De dónde venimos?. Angiología 2022;74(3):108-114

DOI: <http://dx.doi.org/10.20960/angiologia.00369>

Correspondencia:

Francisco S. Lozano Sánchez. Servicio de Angiología, Cirugía Vascul y Endovascular. Complejo Asistencial Universitario de Salamanca. Paseo de San Vicente, s/n. 37007 Salamanca
e-mail: lozano@usal.es

Abstract

In 1976 the MIR training system (resident intern medical) was introduced in Spain. Its acceptance and results have been a success. However, we have experienced moments of uncertainty (e.g. failed implementation of the trunk project) and conflict (e.g. entrance exam, method of choice of places, etc.).

In times when it is considered to change the structure and/or contents of specialized medical training, it seems useful to remember where we come from. Knowing the prototype of the classic surgical residency allows you to reflect and make decisions.

The Spanish MIR system is an extrapolation of the North American model of "learn by working". In 1889 the first modern surgical residency program was born, developed under the influence of William Stewart Halsted (1852-1922) at Johns Hopkins Hospital (Baltimore, Maryland, USA).

Halsted's concept of residence, greatly influenced by his experiences and personality, was very rigid (pyramidal system) and severe (many years and full time). However, he achieved excellent academic results among his disciples, many of whom surpassed the teacher; they spread the Hastedian model of residence throughout North America.

The adaptation of the residential model "Halsted type" has been the basis of the training programs of excellence that currently exist.

Keywords:

Medical resident.
Residency. Training.
Surgery.

INTRODUCCIÓN

MIR, acrónimo de *médico interno residente*, es también la denominación del sistema de formación de médicos especialistas que existe en España desde el año 1976 y al que se accede a través de un concurso-oposición de convocatoria anual e igual para todo el Estado español.

El sistema MIR español es una extrapolación del modelo norteamericano de "aprender trabajando". En 1963, el Hospital General de Asturias (Oviedo), a iniciativa de Carles Soler Durall y de Fernando Alonso-Lej de las Casas, y un año después el Hospital Puerta de Hierro Majadahonda (Majadahonda, Madrid), gracias a José María Segovia de Arana, fueron los primeros centros sanitarios en organizar sistemas MIR en España. El sistema se generalizó en 1972 y se consolidó en 1984 como única vía legal de especialización (RD 127/1984). Posteriores reales decretos han regulado las condiciones laborales de los especialistas en formación (RD 1146/2006), así como las figuras del tutor y del jefe de estudios y las comisiones de docencia o los procedimientos de evaluación (RD 123/2008). Durante esos años las comunidades autónomas (CC. AA.) toman protagonismo en la formación MIR (1).

La formación médica especializada española se garantiza a través de una relación laboral que conjuga en el médico residente el aprendizaje (derecho a la especialización) y el trabajo (obligación asistencial). Dicho contrato laboral apareció en la década de los sesenta, con precedentes en el Hospital Clínico de Barcelona. Desde 1976 se trata de programas específicos

de formación, según la especialidad, que permiten al médico residente adquirir conocimientos, habilidades y actitudes en un sistema de responsabilidad y de capacidad progresivas, pero tuteladas, y que solo es posible realizar en centros acreditados por el Ministerio de Sanidad, lo que asegura una adecuada formación especializada. La duración del programa formativo depende de cada especialidad; en concreto, es de cinco años para la de Angiología, Cirugía Vasculuar y Endovascular.

Actualmente, la formación MIR es responsabilidad del Sistema Nacional de Salud y está regulada por el Ministerio de Sanidad de España y las consejerías de Salud de las CC. AA. Es importante resaltar que la universidad española no tiene responsabilidad en la formación MIR.

En este tiempo (1963-2021), el sistema MIR español ha evolucionado favorablemente y se ha consolidado en todo el territorio. Sus resultados, indiscutiblemente, han sido muy satisfactorios. No obstante, el sistema ha pasado por momentos de incertidumbre (por ejemplo, la fallida implantación del RD de troncalidad 639/2014, que hubiera supuesto la mayor transformación del programa de los últimos cuarenta años), o más recientemente, cuando se enfocan los problemas en aspectos como la prueba de acceso o el método de elección de plaza.

En cualquier caso, en tiempos en los que se considera cambiar la estructura o los contenidos de la formación médica especializada, parece útil recordar de dónde venimos. Conocer el prototipo de residencia quirúrgica tradicional nos permitirá reflexionar y tomar mejores decisiones. Este es el objetivo del presente artículo.

HOSPITAL JOHNS HOPKINS. PROGRAMA RESIDENCIAL DE HALSTED

El Hospital Johns Hopkins (Baltimore, Maryland, EE. UU.) es la fuente de la moderna formación MIR (Fig. 1). Inaugurado en 1889, dicho hospital posee una de las escuelas de medicina más famosa del mundo y fue donde en sus inicios coincidieron el patólogo William Henry Welch, el internista William Osler, el ginecólogo Howard Kelly y el cirujano William Stewart Halsted (Fig. 2). Fue Osler quién en 1889 impulsó el primer programa moderno de residencia. Meses después, Halsted, Kelly y Welch desarrollaron programas en cirugía, ginecología y patología, respectivamente (2).

En los últimos años del siglo XIX y primeros del XX, muchas jefaturas quirúrgicas universitarias estaban vacantes. El motivo estaba en que había pocos cirujanos cualificados y aquellos preparados estaban más interesados en la práctica privada, que no estaba gravada con un puesto docente-investigador y de gestión adicional. No existían programas de formación en cirugía porque la mayoría de los cirujanos estaban muy ocupados en ejercer su oficio en las grandes ciudades, donde había mucha competencia, y porque tampoco existía interés en enseñar cirugía a los jóvenes cirujanos (3).

Así las cosas, el primer programa moderno de residencia quirúrgica se desarrolló bajo la influencia de William Stewart Halsted (1852-1922) en Johns Hopkins (Fig. 3). A finales de 1889 implantó y desarrolló un novedoso programa de formación siguiendo



Figura 1. Johns Hopkins Hospital. Baltimore, Maryland, EE. UU. (1889).



Figura 2. The Four Doctors (Los cuatro doctores). Óleo de John Singer Sargent (Londres, 1905). Retrato de los cuatro grandes médicos del Hospital Johns Hopkins: el patólogo William Henry Welch, el internista William Osler, el ginecólogo Howard Kelly (sentados, de izquierda a derecha) y el cirujano William Stewart Halsted (de pie). El cuadro cuelga hoy en la Biblioteca Welch, en Johns Hopkins.




Figura 3. William Stewart Halsted (1852-1922). Óleo que pertenece al Hospital Johns Hopkins y que cuelga en el despacho del jefe de Cirugía. Es de autor desconocido. Probablemente se pintó siguiendo una de las últimas fotografías tomadas a Halsted por John Stocksdale o Thomas C. Corner poco antes de su muerte en 1922.

el modelo de su colega William Osler, a los que añadió elementos de la formación quirúrgica germana y otros propios. El programa de residencia de Halsted, con modificaciones posteriores, se convirtió en el modelo de formación quirúrgica en América del Norte y en otras partes del mundo (4).

Influencia alemana en el modelo de Halsted

Europa, particularmente Alemania, era la meca de la formación médica y quirúrgica en la segunda mitad del siglo XIX. Indudablemente, el programa de residencia de Halsted proporcionó la primera estructura educativa (entrenamiento) para los aprendices de cirugía, aunque basada en algunos elementos de la formación quirúrgica que él había observado en Alemania (2).

Halsted, que viajó incansablemente por Europa (1878-1880), modeló su programa de formación de residencia en Hopkins sobre el sistema alemán. El patrón germano de formación de jóvenes cirujanos consistía en ser asistente del jefe. Pasaban muchos años en una clínica quirúrgica universitaria hasta que, finalmente, lograban el puesto de primer ayudante del profesor. Se quedaban en este puesto durante más años, hasta que se les ofrecía una jefatura en una universidad menor o cuando optaban por la práctica privada. Una de las grandes contribuciones de Halsted, a diferencia del sistema alemán, fue hacer del interno-residente o del jefe de residentes, y no del maestro o profesor, el centro de atención. Dicho de otro modo, mientras que en el sistema alemán todas las actividades giraban en torno al jefe-profesor, en el sistema de Halsted estaban enfocadas hacia el residente. Así, en Johns Hopkins, el jefe de residentes era el responsable de todos los pacientes y quien realizaba la mayoría de las operaciones. El jefe (Halsted) solo elegía unos pocos pacientes para operar.

En particular, del modelo alemán contemplaba la integración de las ciencias básicas y de las prácticas, la formación clínica, la presencia de profesores a tiempo completo y la competitividad para el avance, lo que propiciaba que solo los mejores alcanzaran la cima.

Sin embargo, el sistema de residencia quirúrgica de Halsted no fue un duplicado del enfoque alemán. Halsted insistió en un patrón más claramente definido de organización y de división de funciones. Proponía

un contacto más íntimo con los problemas clínicos prácticos (por ejemplo, un mayor volumen de material clínico a disposición de los residentes), menor preocupación por las ciencias básicas y una concentración de responsabilidad y de autoridad en el residente en lugar de en el maestro.

Estructura de la residencia *halstediana*

Halsted fue un gran innovador. Durante su vida realizó muchas aportaciones originales a la cirugía, como los vigentes principios quirúrgicos (de hemostasia, sutura, etc.), técnicas de asepsia (por ejemplo, guantes estériles), diseño de instrumental quirúrgico (por ejemplo, pinzas) y de técnicas quirúrgicas propias, como la mastectomía radical (1889), la cura radical de la hernia inguinal en el hombre (1890) o el primer tratamiento quirúrgico con éxito sobre el hiperparatiroidismo (1907). Dentro de la patología vascular mostró un gran interés por la cirugía de los aneurismas de la aorta (primeras ligaduras con bandas metálicas, en 1906 y 1909) (5). Por todo este caudal de aportaciones se le conoce como el "padre de la cirugía americana" (6).

A pesar de todo lo referido, para muchos su mayor contribución se produjo en el campo educativo (3,7). Curiosamente solo publicó un artículo sobre la formación en cirugía, escrito con motivo de una conferencia que impartió en la Universidad de Yale (8). En su discurso, describió el programa de formación desarrollado durante sus primeros 15 años en Hopkins (1889-1904). Reveló que el término medio de servicio asistencial para alcanzar el puesto de jefe de residencia en su hospital era de 8 años. Describió el propósito de su programa de residencia de la siguiente manera: "Necesitamos un sistema que producirá no solo cirujanos, sino cirujanos del más alto tipo. Hombres que estimularán a los jóvenes de nuestro país a estudiar cirugía y a dedicar su energía y su vida para elevar el nivel de la ciencia quirúrgica".

Por tanto, Halsted no solo estaba interesado en idear un sistema para capacitar cirujanos, también deseaba desarrollar profesores académicos y modelos a seguir. Fue más allá al afirmar que esperaba de sus residentes que "además de sus deberes de sala y quirófano", realizaran "investigaciones originales" y mantuvieran "contacto con otras disciplinas clíni-

co-científicas". Es decir, obligaba a sus discípulos a practicar investigación original como parte importante de la formación quirúrgica. Este proceso, decía, produciría "más jóvenes cirujanos interesados en elevar los estándares de la cirugía".

Un elemento fundamental del modelo de Halsted fue que existían niveles (de entrada, medio, etc.) para el manejo práctico del paciente hasta llegar a jefe de residentes. Como comentó en su discurso en Yale, el término medio de servicio para que un aprendiz alcanzara el puesto de jefe de residencia en su hospital estuvo en 8 años: 6 años como *assistant* (asistente) y 2 años de servicio como *house surgeon* (cirujano de la casa). No existía garantía de progresión (7).

La supervisión de las habilidades quirúrgicas las realizaba un residente de mayor edad en lugar del profesor. A medida que los residentes se volvían más experimentados, se les daba mayor responsabilidad e independencia. Además, se esperaba de ellos que desarrollaran una comprensión de las bases científicas de la cirugía y realizaran investigación.

La duración del entrenamiento era indefinida y el avance al siguiente nivel, incierto. Había una estructura piramidal y existía una intensa competencia por avanzar al siguiente nivel. De hecho, muchos aprendices se retiraban después de completar solo un año de residencia. A pesar de la dureza, aquellos que terminaron el programa de formación de Halsted tuvieron una formación académica y clínica excepcional (3).

Comparación ente los distintos programas de residencia de Hopkins

Aunque todos los programas de la Johns Hopkins (medicina interna, ginecología, patología y cirugía) estuvieron basados en modelos alemanes, existieron algunas diferencias entre ellos (2).

A diferencia de la residencia en cirugía, ninguno de los otros programas presentaba un modelo piramidal tan rígido y la formación ofertada era más personal. Por ejemplo, los residentes de Osler eran invitados frecuentes en su casa y varios de ellos incluso tenían las llaves para poder acceder a los libros de su biblioteca cuando él estaba fuera de Baltimore (Fig. 4). Estos hechos contrastan ampliamente con la relación distante de Halsted con sus residentes.

En opinión de Wright y Schachar (2), la personalidad de Halsted, y sobre todo su accidental adicción a la cocaína, influyeron notablemente en la forma de construir su estricto sistema formativo. En 1884, cuando todavía no se conocían los efectos de la cocaína, Halsted realizó sobre sí mismo pioneras investigaciones sobre el efecto de este alcaloide como anestésico local y regional y, como consecuencia, se volvió adicto a ella.

En cualquier caso, todos los internos y los residentes vivían en el hospital. Por aquellos días ningún interno (pasante) estaba casado, y tampoco ningún residente se casaba hasta que terminaba su formación y estaba listo para emprender su futuro profesional. Las frases más citadas en Hopkins eran: "viaja más rápido quien viaja solo" y "la medicina es una amante que requiere atención las 24 horas del día" (9).

A pesar de la sobriedad del sistema y de la personalidad de Halsted, sus discípulos pronto crearon a su alrededor una asociación de residentes (Fig. 5) y en 1924 (dos años después de su fallecimiento) fundaron una sociedad científica en su honor: The Halsted Society (10). En el año 2021 celebraron la 94.^a reunión anual.

Éxito y difusión del modelo

El Dr. Halsted, durante sus 33 años en Hopkins, llegó a tener 17 jefes de residentes. De ellos, 7 se convirtieron en *professor of surgery* (Harvard, Yale, Stanford,



Figura 4. Primer grupo de internos del profesor Osler en el Hospital Johns Hopkins, abril de 1889.



Figura 5. Asociación de residentes del profesor Halsted. Hospital Johns Hopkins, octubre de 1914.

Cornell, Virginia, Pittsburgh y Cincinnati), 6 fueron *associate professor* y solo cuatro se dedicaron a la práctica privada. Además, el Dr. Halsted tuvo 55 asistentes de residentes que estuvieron uno o más años con él, pero que no se convirtieron en jefes de residentes (3,11).

El concepto de formación de residencia de Halsted se extendió primero a otros hospitales de Baltimore y luego lentamente por todos los Estados Unidos. Sus discípulos influyeron en casi todos los programas de formación de residencias en Norteamérica. Así, 11 de los 17 jefes de residentes de Halsted establecieron programas de residencia en sus destinos y los difundieron por todo el país (7). Puede decirse que prácticamente todos los cirujanos en los Estados Unidos pueden rastrear sus raíces hasta William Stewart Halsted y el Hospital Johns Hopkins (3). No en vano, de esta escuela salieron cirujanos tan sobresalientes como los muy conocidos Harvey Cushing, Arthur Blakemore o Alfred Blalock, que lideraron el desarrollo de la neurocirugía, la cirugía vascular y la cirugía cardíaca (pediátrica), respectivamente, fundaron escuelas propias y superaron al maestro (12).

El concepto de residencia de Halsted, muy influido por sus experiencias y su personalidad, fue inicialmente afirmado por sus antiguos residentes cuando se convirtieron en los líderes quirúrgicos de la primera mitad del siglo xx. Sin embargo, fue preciso adaptarlo; de hecho, el modelo de residencia quirúrgica de Halsted evolucionó entre las décadas de 1930 y 1950. Precisamente en 1950, la American Medical Association (AMA) y el American College of Surgeons (ACS) redactaron los primeros estándares para la formación de residentes en cirugía general (13).

Hay que recordar que los primeros residentes llegaron a invertir entre 12 y 14 años en su formación (gran

parte de forma gratuita) (8), que el entrenamiento obligaba al residente a estar disponible 24 horas al día, siete días a la semana (8) y que naturalmente ello obligaba al residente a no estar casado (9). Ciertamente, todo ello era muy exigente, incluso para aquella época.

George Heuer, decimotercer residente entrenado por Halsted, modificó el modelo de su maestro para que este funcionara fuera del entorno Hopkins, y así, esencialmente, se convirtió en el estándar norteamericano (2).

Inicialmente se modificó la estructura piramidal del programa, excesivamente rígida y que minimizaba la necesidad del maestro (jefe del servicio/profesor) de interactuar día a día con los aprendices. Tal modelo no habría funcionado en la mayoría de hospitales con formación de especialistas. También se cambió la selección y la promoción de los residentes, lo que fue fundamental para el éxito de los programas.

Así las cosas, los programas de formación de residentes "tipo Halsted" persistieron en los EE. UU. durante los primeros tres cuartos del siglo xx. Al mismo tiempo puede afirmarse que la adaptación de esos programas ha sido la base de los programas formativos de excelencia que actualmente existen (2,3).

Los programas de hoy son el resultado de cambios importantes. Se abandonó el severo sistema piramidal, que sacrificaba que muchos aprendices no completaran la residencia, se cambió la duración indeterminada del entrenamiento por años concretos y la presencia en el hospital se limitó a 80 horas a la semana, con lo que pasó a la historia como una reliquia la dedicación al hospital "24 horas al día y 7 días a la semana" (4).

FUTURO

Aunque el futuro es difícil de predecir, podemos prever un sustancial cambio. Al observar retrospectivamente la historia, lo que predomina constantemente es el progreso y, en nuestro caso, no hay que olvidar que la moderna cirugía tiene algo más de cien años de existencia. De hecho, los últimos cien años de conocimiento han resultado más explosivos que cinco mil años de cultura precientífica. Se calcula que dos tercios de los descubrimientos científicos se han realizado después de la Segunda Guerra Mundial. La era de la "ciencia" ha entrado en la era de "la velocidad".

La evolución de la cirugía vascular en el siglo que recientemente ha comenzado, y lo que pueda ocurrir en el futuro inmediato, cabe entenderlo como un proceso adaptativo de la teoría y de la práctica quirúrgica a los avances científicos y tecnológicos que le atañen dentro de los nuevos escenarios docentes y de asistencia sanitaria.

La simbiosis de las diferentes disciplinas médicas e incluso paramédicas permitirá nuevos logros, que abrirán nuevos campos al cirujano y, por qué no decirlo, también le excluirán de otros. No obstante, algunos campos (traumatismos, alteraciones congénitas, etc.) permanecerán fieles al cirujano.

Salta a la vista que la evolución quirúrgica se ha acelerado en las últimas décadas de tal modo que para los cirujanos vasculares el gran desafío será acomodar su paulatino proceso de adaptación al ritmo cada vez más vivo con el que vienen ocurriendo los cambios. Dicha adaptación afecta fundamentalmente a la formación especializada, a su mantenimiento y al perfeccionamiento de la competencia adquirida.

La capacitación en subespecialidades está probándose en algunos países, pero pueden existir resistencias y desafíos en la implementación de tales capacitaciones. Los médicos tienen necesidades e intereses diversos que pueden no ser abordados de manera completa o específica. Existen problemas en los procesos de formación, como la preocupación por la seguridad del paciente en los procedimientos quirúrgicos en los que los médicos deben participar. Se requieren más estudios para explorar cómo realizar el entrenamiento sin poner en riesgo a los pacientes o reducir la calidad del tratamiento. La calidad y la consistencia de la supervisión son otros temas que deben abordarse. Idealmente, cada residente debería ser supervisado de cerca por médicos superiores responsables, pero actualmente hay una falta de evaluación y de control de la supervisión de la capacitación. Tampoco está claro si los médicos superiores han cumplido satisfactoriamente sus responsabilidades según lo requerido. Se necesita casi urgentemente un sistema eficaz y completo que gestione, supervise y regule los procesos de formación.

Finalizamos con una conclusión de Fritz y cols. Del año 2019 (14) que compartimos: "La educación quirúrgica es un campo de investigación y los méto-

dos de educación más novedosos (por ejemplo, los simuladores de última generación) cambiarán los currículos quirúrgicos para los futuros cirujanos".

BIBLIOGRAFÍA

1. Tutosaus Gómez JD, Morán-Barrios J, Pérez Iglesias F. Historia de la formación sanitaria especializada en España y sus claves docentes. *Educ Med* 2018;19(4):229-34. DOI: 10.1016/j.edumed.2017.03.023
2. Wright Jr. JR, Schachar NS. Necessity is the mother of invention: William Stewart Halsted's addiction and its influence on the development of residency training in North America. *Can J Surg* 2020;63(1):E13-9. DOI: 10.1503/cjs.003319
3. Cameron JL. William Stewart Halsted. Our surgical heritage. *Ann Surg* 1997;225(5):445-58. DOI: 10.1097/00000658-199705000-00002
4. Slama EM, Silbergleit A. William Stewart Halsted: Father of the model for our current surgical training programs. *American College of Surgeons* 2016;65-9.
5. Halsted WS. V. Partial occlusion of the thoracic and abdominal aortas by bands of fresh aorta and of fascia Lata. *Ann Surg* 1913;58(2):183-7. DOI: 10.1097/00000658-191308000-00005
6. Elkin DC. Aneurysm of the abdominal aorta. Treatment by ligation. *Ann Surg* 1940;112:895-908. DOI: 10.1097/00000658-194011000-00004
7. Tan SY, Uyehara P. William Stewart Halsted (1852-1922): father of American surgery. *Singapore Med J* 2010;51(7):530-1.
8. Kerr B, O'Leary JP. The training of the surgeon: Dr. Halsted's greatest legacy. *Am Surg* 1999;65(11):1101-2.
9. Halsted WS. The training of the surgeon. *Bull Johns Hopkins Hosp* 1904;15:267-75.
10. Tucker A. It happened at Hopkins. A teaching hospital. *The Johns Hopkins Hospital and The Johns Hopkins Medical Journal*. Baltimore; 1973. p. 75-88.
11. Olch PD. The Halsted Society, 1924-1974. *Johns Hopkins Med J* 1974;135(1):33-41.
12. Rutkow IM. Moments in surgical history: William Stewart Halsted. *Arch Surg* 2000;135(12):1478. DOI: 10.1001/archsurg.135.12.1478
13. Lozano Sánchez FS, Torres Hernández JA. Maestros y escuelas. *Angiología* 2021;73(4):169-72. DOI: 10.20960/angiologia.00141
14. Potts III JR. General surgery residency: Past, present, and future. *Curr Probl Surg* 2019;56:170-2. DOI: 10.1067/j.cpsurg.2019.01.006
15. Fritz T, Stachel N, Braun BJ. Evidence in surgical training-a review. *Innov Surg Sci* 2019;4(1):7-13. DOI: 10.1515/iss-2018-0026



Artículo Especial

Cómo lo hago (*How I do it*)

Resección-reparación arterial como parte de la resección de un paraganglioma carotídeo

Arterial resection-repair as part of the resection of a carotid paraganglioma

Francisco S. Lozano Sánchez, Sergio Valverde García

Servicio de Angiología, Cirugía Vasculay Endovascular. Hospital Universitario de Salamanca. Salamanca

Resumen

Los autores de este artículo, con base en su experiencia personal, que supera las tres décadas (1991-2021) y el medio centenar de pacientes (53 con 58 paragangliomas carotídeos y 5 casos bilaterales), explican cómo realizan la resección quirúrgica del paraganglioma carotídeo. En esta segunda parte, menos frecuente, se exponen los aspectos técnicos y tácticos de la resección-reparación arterial (eje carotídeo) como parte de la resección de ciertos paragangliomas carotídeos. Aunque siguen patrones estándares, los autores muestran aspectos personales de la técnica quirúrgica que implementan actualmente.

Palabras clave:

Paraganglioma carotídeo. Tumor del cuerpo carotídeo. Cirugía carotídea.

Abstract

The authors of this article, based on their personal experience that exceeds three decades (1991-2021) and fifty patients (53 with 58 carotid paragangliomas and 5 bilateral cases), indicate how they perform surgical resection. In this second part, which is less frequent, the technical (and tactical) aspects of arterial resection-repair (carotid axis) are exposed as part of the resection of certain carotid paragangliomas. Although they follow standard patterns, the authors show personal aspects of the surgical technique that they currently implement.

Keywords:

Carotid paraganglioma. Carotid body tumour. Carotid surgery.

Recibido: 03/01/2022 • Aceptado: 31/01/2022

Conflicto de interés: los autores declaran no tener ningún conflicto de interés.

Lozano Sánchez FS, Valverde García S. Resección-reparación arterial como parte de la resección de un paraganglioma carotídeo. *Angiología* 2022;74(3):115-118

DOI: <http://dx.doi.org/10.20960/angiologia.00390>

Correspondencia:

Francisco S. Lozano Sánchez. Servicio de Angiología, Cirugía Vasculay Endovascular. Hospital Universitario de Salamanca. Paseo de San Vicente, s/n. 37007 Salamanca
e-mail: lozano@usal.es

INTRODUCCIÓN

La cirugía de los paragangliomas carotídeos (PGC) consiste, la mayoría de las veces, en la resección de la lesión sin afectar para nada la vascularización carotídea (habitualmente casos Shamblin de tipos I y II). Sin embargo, cuando existe un tumor grande que envuelve totalmente los vasos e incluso los infiltra (habitualmente casos Shamblin III, pero no exclusivamente), puede imposibilitar la resección de la tumoración sin reseccionar un sector de las arterias carótidas, lo que obliga a su reparación posterior (sutura, plastia o interposición venosa o protésica) (Fig. 1).

La cirugía de estos PGC *complex* requiere de cierta experiencia: identificar nervios, controlar vasos, realizar una correcta disección, insertar un *shunt* y, en muchas ocasiones, reemplazar un segmento arterial por un injerto o una prótesis (1).

RECUERDO HISTÓRICO

En 1953 Morfit incluyó las técnicas de reconstrucción arterial para poder extirpar ciertos PGC complejos. La frecuencia con que se precisan estas técnicas se ha reducido en las últimas décadas del 25 % al 12 % de los casos. En la actualidad, al menos 1 de cada 8 pacientes portador de un PGC precisa técnicas de reconstrucción arterial (2,3).

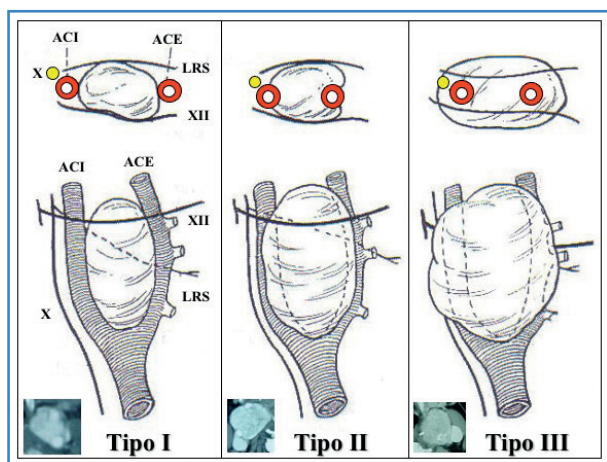


Figura 1. Clasificación de Shamblin. Modificada de Shamblin y cols. (5).

CÓMO LO HAGO (HOW I DO IT)

En ocasiones, cuando el tumor es muy grande o está adherido a la carótida externa, puede ser necesaria su ligadura (a nivel de su origen, en la bifurcación) y posterior resección de parte de ella para facilitar una resección en bloque del PGC (Fig. 2), lo que no compromete la circulación cerebral.

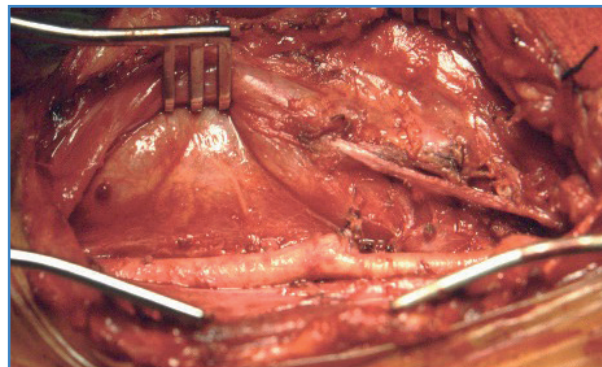


Figura 2. Caso personal n.º 11. Resección de un sector de la carótida externa para facilitar la exéresis de un paraganglioma carotídeo (2).

La resección de la carótida externa, aconsejada por algunos para facilitar la resección del PGC, no forma parte de nuestra metodología e incluso la creemos contraindicada. Según una revisión del año 2005 esta maniobra se realiza en el 13-32 % de las ocasiones. Nosotros hemos tenido que practicarla en dos ocasiones y en una de ellas la gran tumoración había elongado tanto las arterias carótidas externa e interna que, al suprimir la fijación de la carótida externa, se propició una angulación significativa (*kinking*) de la carótida interna, lo que nos obligó a la resección de la carótida interna y a su reimplante en la carótida común, con los riesgos que ello conlleva (Fig. 3).

En situaciones de oclusión prolongada de la carótida interna (lesión de la pared arterial o necesidad de reseccionar la carótida interna) la prevención de una isquemia cerebral puede requerir la inserción de un *shunt* entre la carótida común y la interna. En estos excepcionales casos nosotros empleamos el tipo Javid™ (recto, pero más corto que el estándar), aunque el tipo Pruitt® (con balones intraluminales) o el Brener™ (en T) pueden ser igualmente útiles, según la experiencia. Antes del pinzamiento es necesario administrar 5000 UI de heparina intravenosa. No medimos

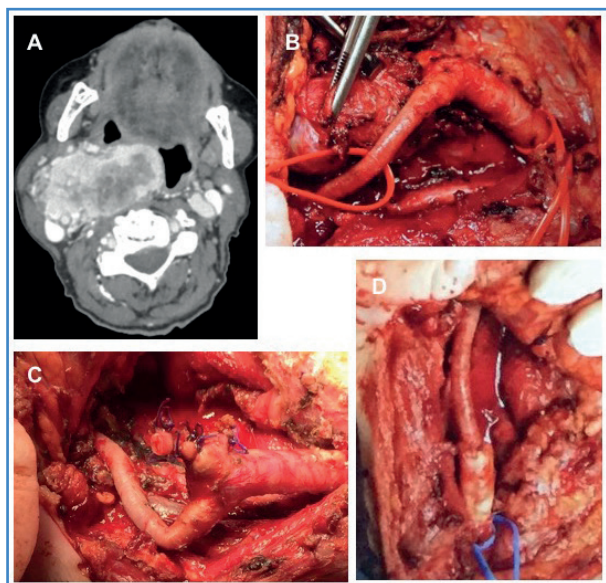


Figura 3. Caso personal n.º 53. Resección de un sector de la arteria carótida externa para facilitar la exéresis de un paraganglioma carotídeo. A. TAC del momento de la resección. Todavía persiste el tumor en la cara posterior. B. Resección de la carótida externa y aparición de un kinking en la carótida interna. C. Acortamiento (resección) de la carótida interna. D. Reimplante en la carótida común.

la presión del muñón de la carótida interna (una vez pinzada) para decidir la inserción selectiva de *shunt* (en casos de presión < 50 mmHg), como refieren otros. Nosotros, desde hace años, monitorizamos sistemáticamente la función cerebral con un INVOS™ 5100C (oxímetro cerebral/somático).

El *shunt* se inserta inicialmente en la carótida interna, y una vez allí, se comprueba su reflujo, se pinza el *shunt* para prevenir la introducción de aire y se coloca en la carótida común. El *shunt* se mantiene en su sitio con ayuda de pinzas de aro (Javid™) o torniquetes de Rumel. Entonces se quita la pinza y se deja pasar libremente la sangre. Este proceso dura 1-2 minutos (Fig. 4).

Cuando no existe un plano de disección debido a una intensa adherencia del tumor a la adventicia arterial (inseparabilidad, no sinónimo de malignización del tumor) puede ser necesaria la extirpación de la bifurcación carotídea y de los primeros centímetros de la carótida interna. En tal situación, la reconstrucción de la continuidad arterial debe realizarse mejor con vena safena interna (obtenida de una zona proximal y avalvular), que con una prótesis de PTFE (la mejor alternativa) o de dacrón (Fig. 5).

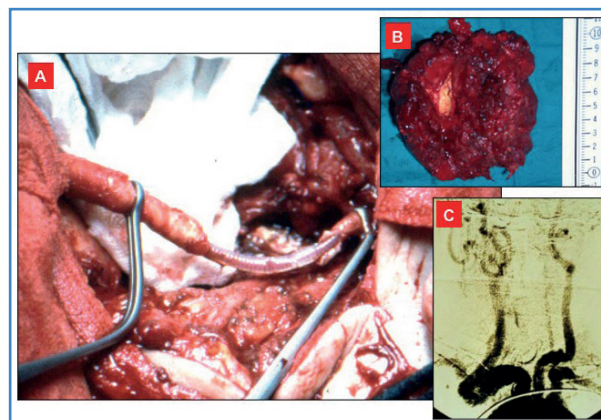


Figura 4. Caso personal n.º 8. Resección de la carótida interna proximal (*shunt* de Javid™). A. Pieza quirúrgica (obsérvese la pared de la carótida interna englobada en la pieza). B. Detalle de la carótida interna englobada en la pieza. C. Arteriografía de control de la anastomosis término-terminal (2).

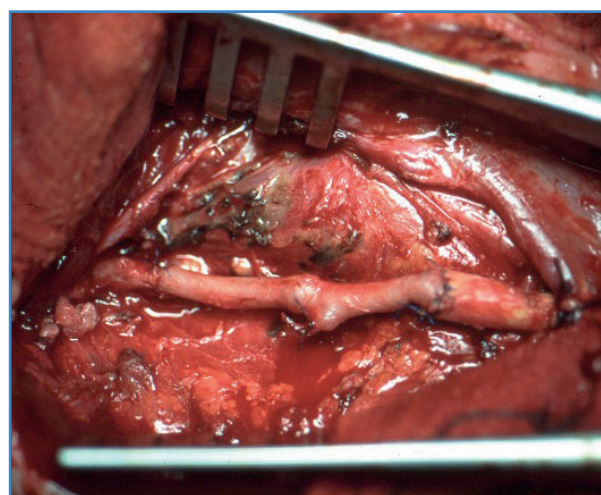


Figura 5. Caso personal n.º 6. Resección del eje carotídeo e interposición de la vena safena interna de la carótida común a la carótida interna (2).

Con el *shunt* colocado y aplicando el injerto/prótesis sobre el mismo, iniciamos la anastomosis distal de forma término-terminal (polipropileno 6-0) y, sin extraer el *shunt*, continuamos por la anastomosis proximal (término-terminal, polipropileno 5-0). En caso de arterias pequeñas es posible espatular las anastomosis para aumentar su diámetro. El *shunt* se retira antes de finalizar la cara anterior de la anastomosis proximal. El *shunt* se extrae primero de la carótida interna y finalmente de la carótida común. Los últimos puntos de la cara anterior de la anastomosis proximal se realizan sin la presencia del *shunt*, con las arterias pinzadas, en pocos minutos.

En algunas ocasiones la reparación arterial puede ser más sencilla mediante una sutura directa (nunca estenosante), una angioplastia con parche venoso o incluso mediante la anastomosis término-terminal, como nos sucedió en un caso con una carótida interna redundante (Fig. 4). La ligadura de la carótida interna es el último gesto quirúrgico. Nunca es deseable, aunque todavía se citan casos aislados en algunas series.

Utilidad del *stent* recubierto

En el 2003 Tripp y cols. presentaron otro enfoque de exclusión vascular antes de la resección de un PGC. Al igual que la embolización convencional, el objetivo es disminuir la vascularización del tumor, reducir su tamaño, minimizar la pérdida de sangre intraoperatoria y facilitar así la disección y resección del tumor. Para ello, antes de la cirugía insertan un *stent* recubierto en la arteria carótida externa. Aunque este enfoque puede ser aceptable en paragangliomas muy vascularizados, de gran tamaño y en los que las técnicas de embolización pueden ser complejas o incluso peligrosas (embolismo cerebral), no ha tenido mucho predicamento. Nosotros nunca lo hemos utilizado.

Por el contrario, en 2013, Piazza y cols., en casos seleccionados (PGC complejos), recomendaron la inserción de un *stent* recubierto en la arteria carótida interna que tapice toda la longitud de la arteria involucrada por el PGC. El *stent* permite reforzar la pared arterial y posibilita tener un mejor plano de disección durante la cirugía, lo que disminuye posibles

lesiones sobre la carótida interna que pueden obligar a realizar pinzamientos, la inserción de un *shunt* y reparaciones sobre dicha arteria. La inserción del *stent* se realiza aproximadamente un mes antes de la cirugía de resección del paraganglioma, tiempo que permite la endotelización del *stent* y la administración de doble antiagregación (ácido acetilsalicílico y clopidogrel). Una semana antes de la cirugía se retira el clopidogrel. La técnica es segura y eficaz en casos seleccionados y no es necesaria la oclusión con balón o procedimientos de derivación, lo que permite mejorar la resección y reducir el riesgo de lesión vascular intraoperatoria. Nosotros la hemos utilizado en una ocasión con resultado satisfactorio (4).

BIBLIOGRAFÍA

1. Lozano FS, Muñoz A, de las Heras JA, González-Porras JR. Simple and complex carotid paragangliomas. Three decades of experience and literature review. *Head Neck* 2020;42(12):3538-50. DOI: 10.1002/hed.26421
2. Lozano Sánchez FS, Muñoz Herrera A. Tratamiento quirúrgico de los paragangliomas carotídeos. *Acta Otorrinolaringol Esp* 2009;60(Supl.1):80-96.
3. Lozano Sánchez FS. Paragangliomas carotídeos. En: *Tratado de Patología Vascular*. Tomo II. Vaqueo Puerta C (editor). Valladolid: Gráficas Gutiérrez Martín; 2021. pp. 341-68.
4. Lozano Sánchez FS, Muñoz Herrera A. El *stent* preoperatorio en la carótida externa o interna para el tratamiento de paragangliomas y tumores complejos del cuello. *Angiología* 2016;68(6):521-3. DOI: 10.1016/j.angio.2016.03.001
5. Shamblyn WR, ReMine WH, Sheps SG, Harrison Jr EG. Carotid body tumor (chemodectoma). Clinicopathologic analysis of ninety cases. *Am J Surg* 1971;122:732-9. DOI: 10.1016/0002-9610(71)90436-3



Caso Clínico

Tratamiento de la isquemia mesentérica crónica mediante técnica ROMS y uso de catéter de reentrada

Treatment of chronic mesenteric ischemia using ROMS technique and reentry catheter

Romeo Guevara Rodríguez¹, Ernesto Fajardo²

¹Departamento de Angiología, Cirugía Vascul y Endovascular. Centro Policlínico del Olaya. Bogotá, Colombia. ²Departamento de Angiología, Cirugía Vascul y Endovascular. Hospital Universitario Mayor Méderi. Bogotá, Colombia

Resumen

Presentamos el caso de una paciente de 74 años con historia de isquemia mesentérica crónica asociada a múltiples comorbilidades que fue llevada a la sala hemodinámica para revascularización endovascular, que no fue efectiva, por lo que se decidió la realización de una laparotomía y retrograde open mesenteric stenting (ROMS). Durante el procedimiento se realizó una disección, para la que se utilizó el catéter de reentrada Outback® Elite. Se logró acceder al espacio luminal y posteriormente se implantó con éxito un *stent*, con lo que se obtuvo un adecuado paso de medio de contraste y la resolución de la oclusión.

Palabras clave:

Isquemia mesentérica.
Técnica ROMS. AMS.
Reentrada. Disección.
Stenting.

Abstract

We present the case of a 74-year-old patient with a history of chronic mesenteric ischemia with multiple comorbidities, which was taken to the hemodynamic room for endovascular revascularization which was not possible, so it is decided to make laparotomy and Retrograde Open Mesenteric Stenting (ROMS), presenting a dissection during the procedure for which the Outback® Elite re-entry catheter is used, achieving access to the true lumen and subsequently the successful deployment of a stent, getting adequate flow of contrast medium and resolution of the occlusion.

Keywords:

Mesenteric ischemia.
ROMS technique. SMA.
Reentry. Dissection.
Stenting.

Recibido: 02/09/2021 • Aceptado: 08/11/2021

Conflicto de interés: los autores declaran no tener ningún conflicto de interés.

Guevara Rodríguez R, Fajardo E. Tratamiento de la isquemia mesentérica crónica mediante técnica ROMS y uso de catéter de reentrada. *Angiología* 2022;74(3):119-122

DOI: <http://dx.doi.org/10.20960/angiologia.00354>

Correspondencia:

Romeo Guevara Rodríguez. Departamento de Angiología, Cirugía Vascul y Endovascular. Centro Policlínico del Olaya. #23-23 SUR Carrera 20. Bogotá, Colombia.
e-mail: romeoguevararodriguez@gmail.com

INTRODUCCIÓN

Desde la primera cirugía abierta realizada con éxito en 1958, el tratamiento quirúrgico ha sido el método de referencia para la isquemia mesentérica crónica (1). Sin embargo, el abordaje endovascular se ha posicionado con auge al permitir procedimientos híbridos como el *stenting* mesentérico retrogrado abierto o *retrograde open mesenteric stenting* (ROMS).

Presentamos el caso de una paciente de 74 años con múltiples comorbilidades y con diagnóstico de isquemia intestinal crónica a la que se le realiza abordaje híbrido con técnica ROMS.

CASO CLÍNICO

Se trata de una paciente de 74 años con antecedentes de síndrome constitucional, síndrome antifosfolípido, hipotiroidismo y diagnóstico reciente de neumonía viral por SARS-CoV-2 que presenta dolor abdominal de larga evolución asociado a la ingesta de alimentos. El angio-TAC evidenció oclusión del tronco celíaco y estenosis superior al 90 % de la arteria mesentérica, por la que se la trasladó al departamento de cirugía vascular con diagnóstico de angina mesentérica crónica.

Se consideraba candidata para intento de revascularización de la arteria mesentérica superior (AMS) mediante abordaje endovascular, y en el caso

de que no fuera efectivo, intentar la revascularización híbrida mediante *retrograde open mesenteric stenting* (ROMS).

En la sala hemodinámica se abordó la arteria braquial izquierda con introductor radial de 5 Fr, paso de guía hidrofílica de 0,035 × 260 mm y catéter *pig tail*. Se avanzó hasta t12 y se realizó aortograma, en el que se identificó la oclusión completa del tronco celíaco (TC) y de la arteria mesentérica superior. Se cambió de guía hidrofílica a Amplatz de 0,035 × 260 mm. Se retiró el *pig tail* y se avanzó con introductor de Cook Flexor® de 7 × 45 mm. Se avanzó catéter vertebral y se intentó en múltiples ocasiones canular el *ostium* de la arteria mesentérica superior sin éxito. Se probó con otros catéteres, pero tampoco fue posible. Se decidió terapia mediante ROMS.

Se realizó laparotomía. Se identificó la arteria mesentérica superior, se avanzó un introductor radial de 6 Fr (Fig. 1A) y luego una guía hidrofílica de 0,035 × 260 mm dentro del catéter de cruce, con lo que se logró atravesar la oclusión. Sin embargo, se evidencia guía en la zona de disección suprarrenal, y después de múltiples intentos para entrar sin éxito en el espacio luminal, se avanzó un catéter Outback® Elite (Fig. 1B) y una guía COMMAND de 0,014 × 300 mm, con lo que se consiguió establecer un punto de reentrada (Fig. 1C), paso de balón coronario realizando angioplastia abriendo el espacio luminal.

Se realizó el avance del catéter multipropósito. Se intercambió el introductor radial de 6 Fr a 7 Fr

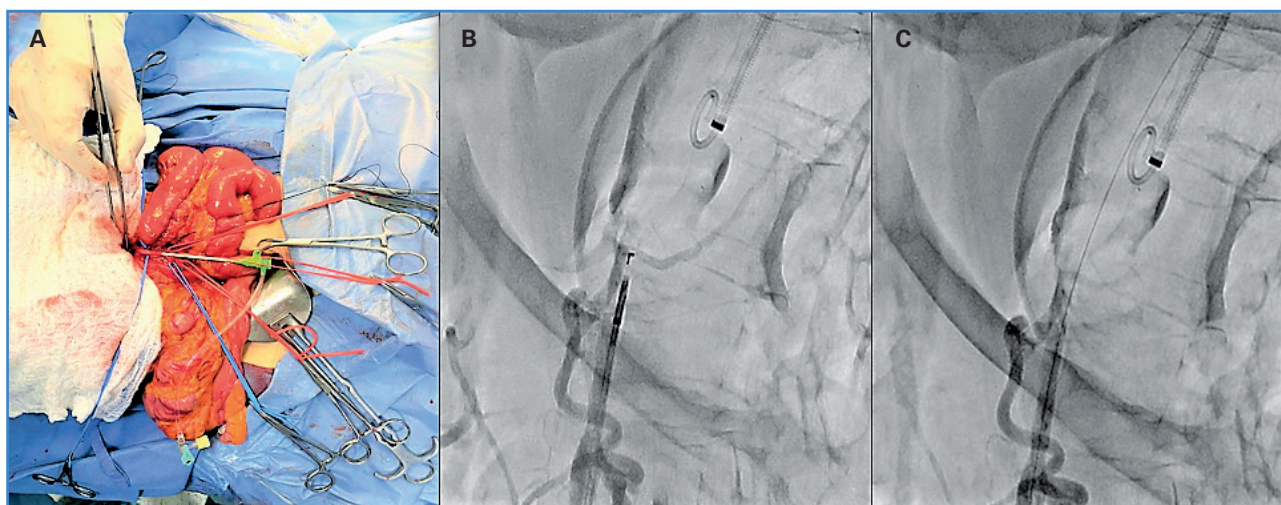


Figura 1. A. Punción de AMS y paso de introductor radial de 6 Fr. B. Posicionamiento del catéter Outback® Elite. C. Entrada al espacio luminal en la aorta.

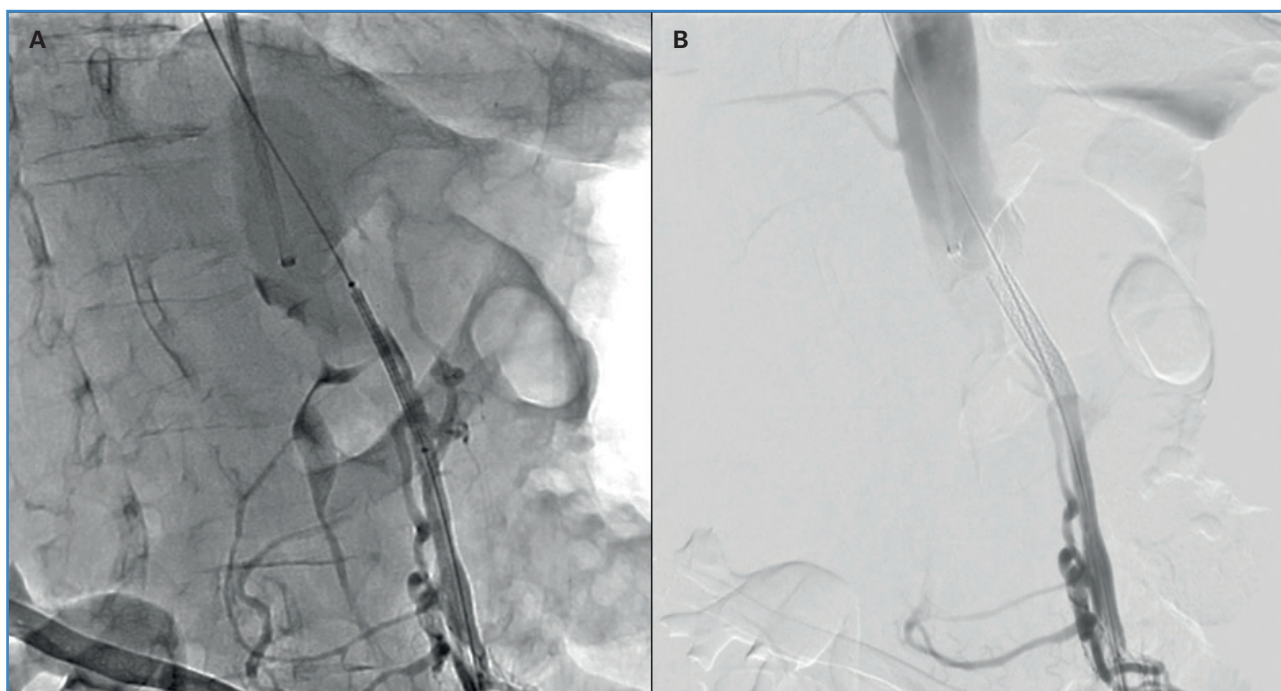

Figura 2. A y B. Posicionamiento y despliegue del stent.

y se avanzó un *stent* Bentley de 6 × 38 mm (Fig. 2A), que se desplegó a nivel del *ostium* de la mesentérica superior (Fig. 2B). Se procedió al retiro del introductor y a la comprobación del pulso, que era el adecuado. Se realizó arteriografía con adecuado flujo, sin zonas de disección ni estenosis residual. Se realizó arteriorrafia de la mesentérica superior y de la arteria braquial y del cierre por planos, respectivamente.

DISCUSIÓN

La isquemia mesentérica crónica sigue siendo una patología subdiagnosticada y poco tratada, situación que puede llevar a una isquemia mesentérica aguda y, como consecuencia, a un desenlace fatal para el paciente.

Las nuevas tecnologías de imagen han ayudado a diagnosticar esta patología en estadios más tempranos, pues, aunque la pérdida de peso sigue siendo una constante en esta enfermedad, estudios como el angio-TAC abdominal han reducido la proporción de pacientes que se presentan con bajo peso (2).

El tratamiento debe enfocarse en la revascularización del segmento arterial estenótico u ocluido,

ya sea mediante abordaje abierto, endovascular o híbrido, y el uso de *stents* cubiertos, debido a que estos han demostrado tener menos riesgo de reestenosis y reintervenciones respecto a los no cubiertos (3).

El *stenting* de la mesentérica superior no está libre de complicaciones. De hecho, la disección que se presentó en el caso clínico es una de ellas (4), razón por la que este tipo de procedimientos debe ser realizado por personal altamente entrenado y con el conocimiento suficiente para resolver situaciones de riesgo durante la intervención.

El reconocimiento temprano de la isquemia mesentérica crónica es fundamental para evitar que esta progrese a un estadio agudo. Las imágenes diagnósticas y los estudios de laboratorio deben ir de la mano con el examen físico y la sospecha clínica de la enfermedad.

La selección de pacientes debe basarse en aquellos de alto y bajo riesgo, pues, aunque la terapia endovascular tiene menores comorbilidades y tiempo hospitalario, presenta mayores tasas de reestenosis y recurrencia de los síntomas en comparación a la terapia abierta (5).

CONCLUSIONES

La revascularización de los vasos mesentéricos por vía endovascular es una opción mínimamente invasiva que ha demostrado una gran efectividad, una recuperación más rápida y menos estancia hospitalaria. Sin embargo, cuando esta no es posible, el abordaje híbrido se convierte en una alternativa eficaz, segura y con altas probabilidades de éxito.

BIBLIOGRAFÍA

1. Shaw RS, Maynard EP. III Acute and chronic thrombosis of the mesenteric arteries associated with malabsorption; a report of two cases successfully treated by thromboendarterectomy. *N Engl J Med* 1958;258:874-8. DOI: 10.1056/NEJM195805012581803
2. Alahdab F, Arwani R, Pasha AK, Razouki ZA, Prokop LJ, Huber TS, et al. A systematic review and meta-analysis of endovascular versus open surgical revascularization for chronic mesenteric ischemia. *J Vasc Surg* 2018;67:1598-605. DOI: 10.1016/j.jvs.2017.12.046
3. Oderich GS, Erdoes LS, Lesar C, Mendes BC, Gloviczki P, Cha S, et al. Comparison of covered stents versus bare metal stents for treatment of chronic atherosclerotic mesenteric arterial disease. *J Vasc Surg* 2013;58:1316-23. DOI: 10.1016/j.jvs.2013.05.013
4. Oderich GS, Tallarita T, Gloviczki P, Duncan AA, Kalra M, Misra S, et al. Mesenteric artery complications during angioplasty and stent placement for atherosclerotic chronic mesenteric ischemia. *J Vasc Surg* 2012;55(4):1063-71. DOI: 10.1016/j.jvs.2011.10.122
5. Oderich GS, Bower TC, Sullivan TM, Bjarnason H, Cha S, Gloviczki P. Open versus endovascular revascularization for chronic mesenteric ischemia: risk-stratified outcomes. *J Vasc Surg* 2009;49(6):1472-9.e3. DOI: 10.1016/j.jvs.2009.02.006



<https://player.vimeo.com/video/703683477?autoplay=1>

Vídeo: Tratamiento de la isquemia mesentérica crónica mediante técnica ROMS y uso de catéter de reentrada



Caso Clínico

Manejo híbrido del trauma de arco aórtico

Hybrid management of aortic arch trauma

Andrés Felipe Bernal, Óscar Hernández, Ernesto Fajardo

Servicio de Angiología, Cirugía Vasculosa y Endovascular. Hospital Universitario San Ignacio. Bogotá, Colombia

Resumen

El trauma aórtico es la segunda causa de muerte por trauma cerrado. Presentamos el caso de un paciente al que se le realizó un abordaje híbrido dadas las características, la localización y las particularidades anatómicas de la lesión, con excelentes resultados.

Se trata de un paciente de 31 años que ingresó remitido con un cuadro de 15 días de evolución de un trauma contundente por la caída desde un parapente (desde 15 metros de altura). En la atención inicial se evidenció una fractura abierta del miembro inferior izquierdo manejada con tutor externo, hemotórax y neumotórax bilateral, manejados con toracostomía cerrada. Se tomaron imágenes según los protocolos de trauma, que evidenciaron lesión aórtica de grado III. Se decidió reparación híbrida: *debranching* desde la aorta ascendente hacia el tronco braquiocefálico y la arteria carótida común izquierda, con posterior reparación endovascular con endoprótesis aórtica para cobertura desde la zona cero a la zona cuatro de Ishimaru con sistema endovascular Zenith Cook dissection (Cook Medical Inc., Bloomington, Indiana, Estados Unidos). La evolución posterior fue satisfactoria y sin complicaciones.

Palabras clave:

Trauma aórtico.
Manejo híbrido
aórtico. Endovascular.
Debranching.

Abstract

Aortic trauma is the second cause of death due to blunt trauma. We present a patient who underwent a hybrid approach given the characteristics, location, and anatomical characteristics of the lesion, with excellent results.

A 31-year-old male patient was admitted with a 15-day of blunt trauma due to a fall from a paraglider (15 meters). Initial care revealed an open fracture of the left lower limb managed with an external tutor, hemothorax and bilateral pneumothorax, managed with a closed thoracostomy. Images were taken according to trauma protocols, showing grade III aortic injury. Hybrid repair was decided, *debranching* from the ascending aorta towards the brachiocephalic trunk and the left common carotid artery, with subsequent endovascular repair aortic endoprosthesis for coverage from zone zero to zone four of Ishimaru with Zenith Cook dissection endovascular system (cook Medical INC., Bloomington, In, USA), uncomplicated procedures.

Keywords:

Aortic trauma. Hybrid
aortic management.
Endovascular.
Debranching.

Recibido: 10/09/2021 • Aceptado: 21/11/2021

Conflicto de interés: los autores declaran no tener ningún conflicto de interés.

Bernal AF, Hernández O, Fajardo E. Manejo híbrido del trauma de arco aórtico. *Angiología* 2022;74(3): 123-126

DOI: <http://dx.doi.org/10.20960/angiologia.00357>

Correspondencia:

Andrés Felipe Bernal. Servicio de Angiología, Cirugía Vasculosa y Endovascular. Hospital Universitario San Ignacio. Kra 7.ª, # 40-62. Bogotá, Colombia
e-mail: afbernal@husi.org.co

INTRODUCCIÓN

La lesión traumática aórtica es una condición crítica. Entre el 80 y el 90 % de los pacientes fallecen en el sitio del trauma (1). La recomendación para la evaluación es la angiotomografía con contraste, sensibilidad y especificidad cercana al 100 % (2). Con esta puede clasificarse la lesión traumática aórtica en: de tipo I (desgarro intimal), de tipo II (hematoma intramural), de tipo III (pseudoaneurisma) y de tipo IV (ruptura) (3).

En la literatura, esta lesión genera controversia en lo relacionado al momento de la reparación según su tiempo de evolución. Estrera *et al.* y Hemmila MR *et al.* (4,5) han demostrado una reducción en la mortalidad con la reparación diferida posterior a las 24 horas. El reparo endovascular es la recomendación inicial según la guía de la Sociedad Europea de Cirugía Vascul (SECV) y según la Sociedad Americana de Cirugía Vascul (SVS) (2-5).

Presentamos un caso singular de lesión traumática del arco aórtico tratada mediante un procedimiento híbrido.

CASO CLÍNICO

Paciente masculino de 31 años que ingresa remitido con un cuadro de 15 días de evolución por una caída

desde un parapente (desde 15 metros de altura). Había ingresado previamente en otro centro, una institución de segundo nivel, donde se evidenció una fractura abierta Gustillo Anderson IIIa en el miembro inferior izquierdo manejada con tutor externo, hemotórax y neumotórax bilateral manejado con toracostomía cerrada, sin criterio de toracotomía.

En nuestra institución ingresó con los siguientes signos vitales: TA: 112/72 mmHg; FC: 86 LPM; FR: 20 y SatO₂: 94 %, sin dolor torácico. Según el protocolo institucional y el trauma de alta energía se solicitó tomografía de tórax y de abdomen (Fig. 1), en la que se evidenció pseudoaneurisma del cayado aórtico. Se revisaron las imágenes angiotomográficas bajo un análisis multiplanar y 3D, con evidencia de lesión con imagen de disección, falso aneurisma a la altura del cayado (zona 1 y zona 2 de Ishimaru) en la curvatura menor, emergencia común del tronco braquiocefálico y la carótida común izquierda (tronco bovino).

Se planificó una terapia endovascular mediante colocación de endoprótesis, lo que requirió de una estrategia de tratamiento híbrido con *debranching* para asegurar más de 20 mm de longitud de anclaje proximal: *debranching* del tronco braquiocefálico derecho y carótida común izquierda, con reparación endovascular durante la misma operación y con endoprótesis aórtica (Cook Zenith® Tx2 *dissection tape-*

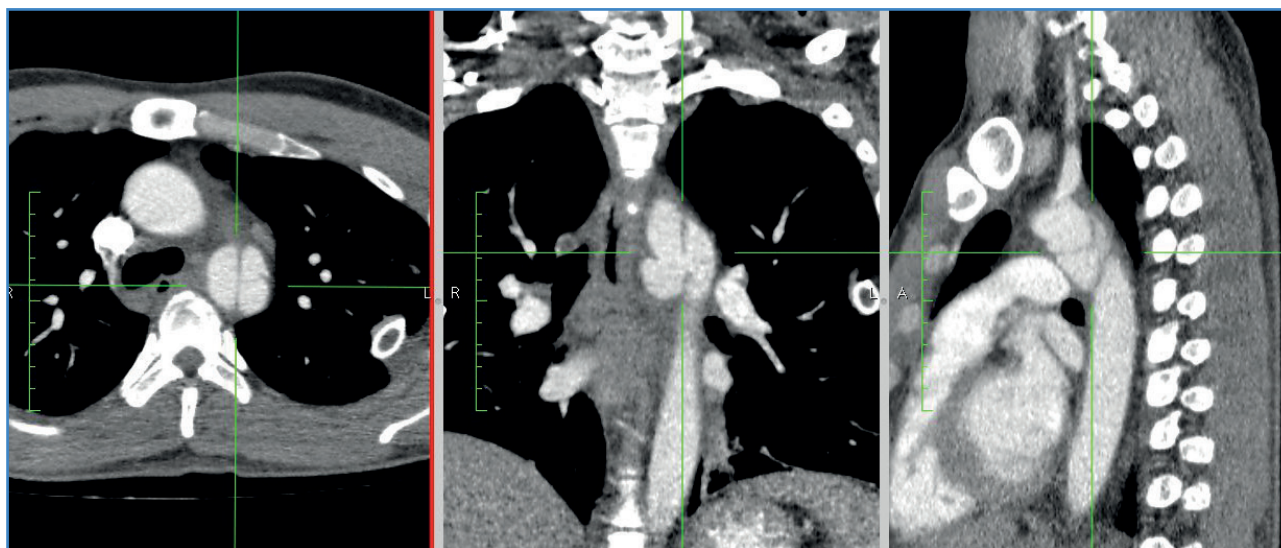


Figura 1. Imágenes de la angiotomografía en cortes axial (izquierda), coronal (central) y sagital (derecha). La lesión, centrada, se inicia en la zona 1 y finaliza en la zona 4 de Ishimaru.

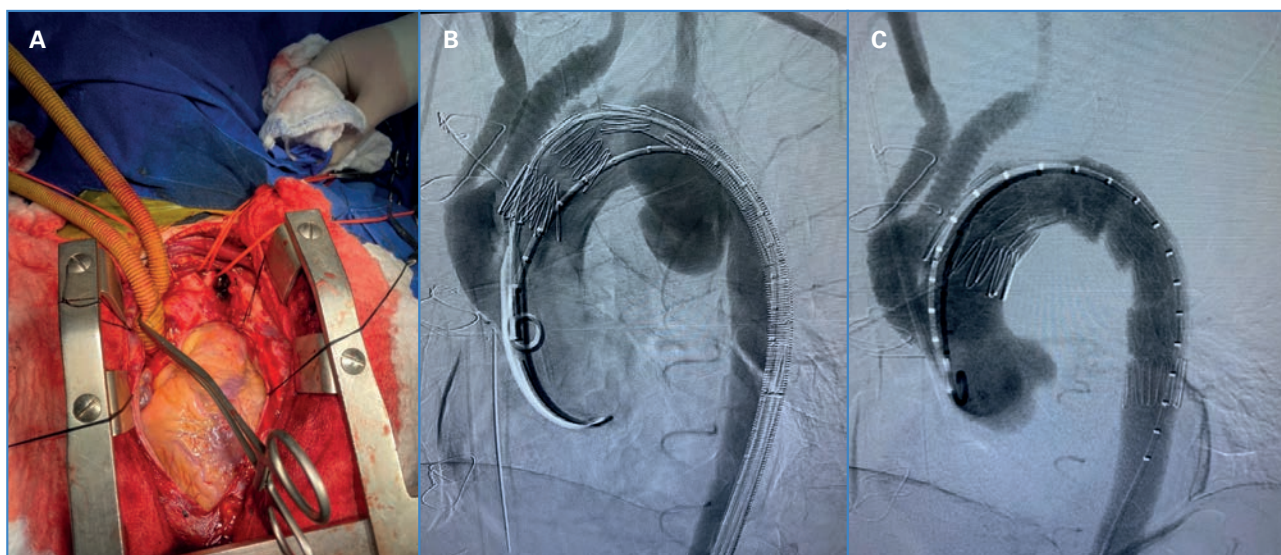


Figura 2. A. Reparación abierta con la carótida común izquierda y el tronco braquicefálico, identificados con vessel-loops. Prótesis ya anastomosada en la raíz aórtica y pinzada. B. Se observa la fluoroscopia del momento en el que se inicia el despliegue de la endoprótesis, con la prótesis en la raíz aórtica con flujo y la lesión con el pseudoaneurisma. C. La prótesis y la endoprótesis en posición. Se realiza cobertura de la lesión traumática.

red G24254 ZDEG-PT-32-162, 20 fr; Cook Medical inc., Bloomington, Indiana, Estados Unidos). El despliegue se inició desde la zona cero a la cuatro de Ishimaru. Durante el procedimiento abierto se evidenció hematoma contenido en la subclavia izquierda. No se realizó disección ni derivación abierta por riesgo de rotura. Durante la reparación endovascular, y una vez posicionada la endoprótesis, se realizó oclusión de la subclavia con dispositivo endovascular tipo Amplatzer (Amplatzer® II, vascular plug, de 14 × 10 mm, Abbott Vascular, Illinois, Estados Unidos) (Fig. 2).

Durante el posoperatorio en la unidad de cuidados intensivos, presentó dolor torácico, leucocitosis, taquicardia sostenida y elevación del segmento ST. Una ecografía transtorácica mostró una imagen de taponamiento cardiaco. Se realizó pericardiocentesis guiada por ecografía en la que se obtuvieron 370 cm³ de líquido serohemático, sin gérmenes. La evolución posterior fue satisfactoria y el paciente finalmente fue dado de alta.

DISCUSIÓN

La lesión traumática de aorta es la segunda causa de muerte en trauma cerrado. Dada su alta mortalidad, es inusual ver a un paciente llegar a urgencias.

Sin embargo, ante un trauma de alta energía siempre debe tenerse entre los diagnósticos presuntivos. Según la literatura, la intervención debe ser diferida (más de 24 horas), puesto que la morbimortalidad de los pacientes con reparación temprana ha sido superior (4,5).

En cuanto a la clase de reparación, diversos autores realizan revisiones sobre el tipo de cirugía de abordajes (4-6). Con la evidencia presentada en la guía de cirugía vascular europea y en la guía del consenso americano se recomienda que el manejo inicial del paciente con trauma debe ser endovascular siempre que la anatomía lo permita (2,6,7).

En situaciones seleccionadas, como afectaciones del arco aórtico, en las que no se tiene longitud suficiente de anclaje protésico proximal, como en este caso, dado el tipo de lesión, su localización y las consideraciones anatómicas, se consideró el manejo híbrido como la mejor opción. Estudios como los de Erin H. Murphy *et al.* (8) comparando el manejo abierto frente al manejo híbrido reportan menor tasa de complicaciones con este último; sin embargo, el costo es un 34 % más elevado. Estudios de reportes de casos y de series comunican que el manejo híbrido tiene menor tasa de complicación en comparación con los abordajes abiertos con el uso de bomba extracorpórea y pinzamiento (9,10).

CONCLUSIONES

En el tratamiento del trauma aórtico cerrado existe gran variedad de posibilidades de manejo: abierto, endovascular e híbrido. La literatura actual recomienda el manejo endovascular como primera opción.

El uso de manejo híbrido para el trauma del arco aórtico representa una terapia prometedora para este tipo de pacientes.

BIBLIOGRAFÍA

1. Nagy K, Fabian T, Rodman G, Fulda G, Rodríguez A, Mirvis S. Guidelines for the diagnosis and management of blunt aortic injury: an EAST Practice Management Guidelines Work Group. *J Trauma* 2000;48:1128e43. DOI: 10.1097/00005373-200006000-00021
2. Steenburg SD, Ravenel JG, Ikonomidis JS, Schönholz C, Reeves S. Acute traumatic aortic injury: imaging evaluation and management. *Radiology* 2008;248:748e62. DOI: 10.1148/radiol.2483071416
3. Riambau V, Böckler D, Brunkwall J, Cao P, Chiesa R, Coppi G, et al. Editor's Choice-Management of Descending Thoracic Aorta Diseases. Clinical Practice Guidelines of the European Society for Vascular Surgery (ESVS). *Eur J Vasc Endovasc Surg* 2017;53(1):4-52. DOI: 10.1016/j.ejvs.2016.06.005
4. Estrera AL, Gochnour DC, Azizzadeh A, Miller 3rd CC, Cogan S, Charlton-Ouw K, et al. Progress in the treatment of blunt thoracic aortic injury: 12-year single-institution experience. *Ann Thorac Surg* 2010;90:64e71. DOI: 10.1016/j.athoracsur.2010.03.053
5. Hemmila MR, Arbabi S, Rowe SA, Brandt MM, Wang SC, Taheri PA, et al. Delayed repair for blunt thoracic aortic injury: is it really equivalent to early repair? *J Trauma* 2004;56:13e23. DOI: 10.1097/01.TA.0000108634.15989.07
6. Hiratzka LF, Bakris GL, Beckman JA, Bersin RM, Carr VF, Casey DE, et al. 2010 ACCF/AHA/AATS/ACR/ASA/SCA/SCAI/SIR/STS/SVM guidelines for the diagnosis and management of patients with Thoracic Aortic Disease: a report of the American College of Cardiology Foundation/American Heart Association Task Force on Practice Guidelines, American Association for Thoracic Surgery, American College of Radiology, American Stroke Association, Society of Cardiovascular Anesthesiologists, Society for Cardiovascular Angiography and Interventions, Society of Interventional Radiology, Society of Thoracic Surgeons, and Society for Vascular Medicine. *Circulation* 2010;121(13):e266-369. DOI: 10.1161/cir.0b013e3181d4739e
7. Karmy-Jones R, Ferrigno L, Teso D, Long III WB, Shackford S. Endovascular repair compared with operative repair of traumatic rupture of the thoracic aorta: a nonsystematic review and a plea for trauma-specific reporting guidelines. *J Trauma* 2011;71:1059e72. DOI: 10.1097/TA.0b013e3182288783
8. Murphy EH, Beck AW, Clagett GP, DiMaio JM, Jessen ME, Arko FR. Combined Aortic Debranching and Thoracic Endovascular Aneurysm Repair (TEVAR) Effective but at a Cost. *Arch Surg* 2009;144(3):222-7. DOI: 10.1001/archsurg.2009.3
9. Alonso Pérez M, Llana Coto JM, del Castro Madrazo JA, Fernández Prendes C, González Gay M, Zanabali Al-Sibbai A. Debranching aortic surgery. *J Thorac Dis* 2017;9(S6):S465-77. DOI: 10.21037/jtd.2017.03.87
10. Brechte K, Kalender G, Stock UA, Wildhirt SM. Hybrid debranching and TEVAR of the aortic arch off-pump, in re-do patients with complicated chronic type-A aortic dissections: a critical report. *J Cardiothorac Surg* 2013;8(188). DOI: 10.1186/1749-8090-8-188



Caso Clínico

Gran aneurisma de la vena ácigos y su resolución espontánea por oclusión

Large azygos vein aneurysm with spontaneous remission

María Soledad Manzano Grossi¹, María Azucena Ayala Strub¹, Manuel González Leyte², Rosario García Pajares¹, José Manuel Liger Ramos¹

Servicios de ¹Angiología, Cirugía Vascular y Endovascular y ²Radiología Vascular. Hospital General Universitario Gregorio Marañón. Madrid

Resumen

Introducción: los aneurismas de la vena ácigos son una entidad extremadamente rara. Hasta la fecha solo hay 57 casos descritos en la literatura.

Caso clínico: describimos el caso de una mujer de 45 años en cuya tomografía computarizada, realizada como parte del estudio de linfoma no Hodgkin, presentó como hallazgo casual una masa paratraqueal de 6 cm compatible con aneurisma de la ácigos. Durante los tres primeros años tras el diagnóstico el aneurisma permaneció estable. Sin embargo, la tomografía computarizada realizada al cuarto año de seguimiento demostró una oclusión espontánea.

Discusión: hasta la fecha no existe ninguna guía clínica o protocolo que determine la mejor actitud terapéutica para esta inusual entidad.

Palabras clave:

Aneurisma de la vena ácigos. Remisión espontánea. Trombosis.

Abstract

Introduction: azygos vein aneurysms are extremely rare. To date, no more than 57 cases have been reported.

Case report: herein we report a 45-year-old woman whose CT-scan, during a routine health examination for non-Hodgkin lymphoma, showed a 6 cm paratracheal mass compatible with aneurysm of the azygos vein. The stability of the aneurysm was confirmed during the first three years of follow-up. On the fourth year, however, the CT-scan showed a spontaneous occlusion and intraluminal thrombosis.

Discussion: to date, no guidelines or reviews exist on the optimal treatment strategies for these patients due to the infrequent nature of the disease.

Keywords:

Azygos vein aneurysm. Spontaneous remission. Thrombosis.

Recibido: 21/11/2021 • Aceptado: 13/12/2021

Conflicto de interés: los autores declaran no tener ningún conflicto de interés.

Manzano Grossi MS, Ayala Strub MA, González Leyte M, García Pajares R, Liger Ramos JM. Gran aneurisma de la vena ácigos y su resolución espontánea por oclusión. *Angiología* 2022;74(3):127-130

DOI: <http://dx.doi.org/10.20960/angiologia.00358>

Correspondencia:

María Soledad Manzano Grossi. Servicio de Angiología, Cirugía Vascular y Endovascular. Hospital General Universitario Gregorio Marañón. Calle Dr. Esquerdo, 46. 28007 Madrid
e-mail: smanzanogrossi@gmail.com

INTRODUCCIÓN

Los aneurismas de la vena ácigos son una causa muy infrecuente de masa mediastínica. Habitualmente se trata de un hallazgo radiológico en pacientes asintomáticos. Hasta la fecha, dado que se trata de una entidad muy rara, únicamente se han descrito 57 casos en la literatura (1).

CASO CLÍNICO

Presentamos el caso de una mujer de 45 años diagnosticada de linfoma no Hodgkin folicular que, en la tomografía computarizada realizada como parte de estudio de extensión de su patología, presentó como hallazgo casual una estructura sacular bilobulada paratraqueal derecha de 6 cm compatible con aneurisma del cayado de la vena ácigos. Dicho aneurisma presentaba una desembocadura amplia en la vena cava y una comunicación con el eje de la vena ácigos fina y calcificada (Fig. 1).

Derivada a la consulta de cirugía vascular, se realizó una anamnesis dirigida en la que se descartó un antecedente traumático o de vía venosa central responsable de un posible pseudoaneurisma. La exploración física fue completamente normal, así como los valores hematológicos en la analítica. Se solicitó

un ecocardiograma en el que se descartó cardiopatía u otra alteración y una nueva tomografía computarizada con contraste de control 6 meses después en la que se confirmó la estabilidad del aneurisma.

Posteriormente, coincidiendo con las tomografías computarizadas realizadas anualmente por hematología para el seguimiento de su linfoma, se objetivó la estabilidad del aneurisma durante tres años consecutivos. Sin embargo, en la realizada al cuarto año de seguimiento, se demostró la oclusión espontánea de la dilatación del cayado de la ácigos y se observó una estructura filiforme (Fig. 2). Ambos ejes braquiocefálicos y la vena cava superior se encontraban permeables y sin circulación colateral.

DISCUSIÓN

Los aneurismas de la vena ácigos son una entidad extremadamente rara y su etiología no está suficientemente aclarada (2). Pueden clasificarse en primarios o secundarios. Estos últimos pueden ser por traumatismos, infecciones, hipertensión portal, determinadas cardiopatías o anomalías pulmonares venosas que pueden causar obstrucción del flujo sanguíneo a cavidades cardiacas derechas.

Se han descrito más casos en mujeres que en varones, aunque no existen diferencias estadísticamente significativas en cuanto a sexo o a edad.

Nuestra paciente no refería antecedente traumático y tampoco clínica de insuficiencia cardiaca (ecocardiograma normal) o enfermedad hepática (parámetros analíticos normales). Asumimos, por tanto, un origen probablemente congénito.

La vena ácigos surge de la confluencia de tres venas embriológicas: vena supracardinal derecha (vena ácigos), la vena cardinal anterior derecha (vena cava superior) y la vena cardinal posterior derecha (cayado de la ácigos). Anatómicamente esta confluencia se considera un punto crítico que facilita el desarrollo de aneurismas (3).

La mayor parte de los pacientes que presentan esta entidad son asintomáticos en el momento del diagnóstico, que se realiza de forma casual en una prueba de imagen por otra patología. En caso de ocasionar clínica, se han descrito tos, sibilancias, dolor torácico y dificultad respiratoria.

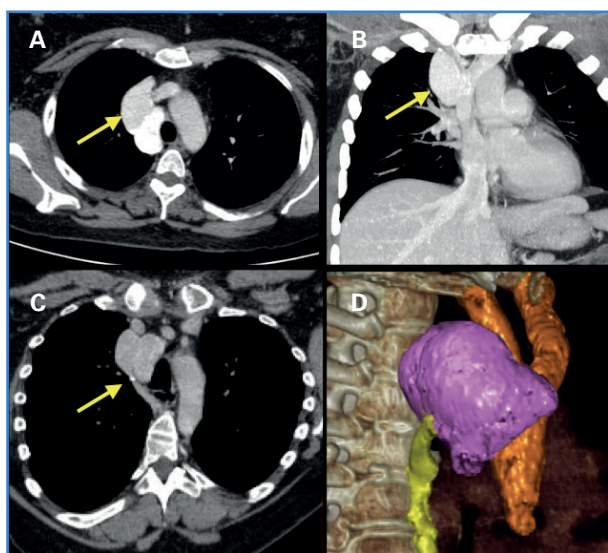


Figura 1. A. Corte axial de aneurisma de la vena ácigos. B. Corte coronal de aneurisma de la vena ácigos. C. Cuello fino y calcificado de aneurisma de la vena ácigos. D. Reconstrucción volumétrica de aneurisma de la vena ácigos.

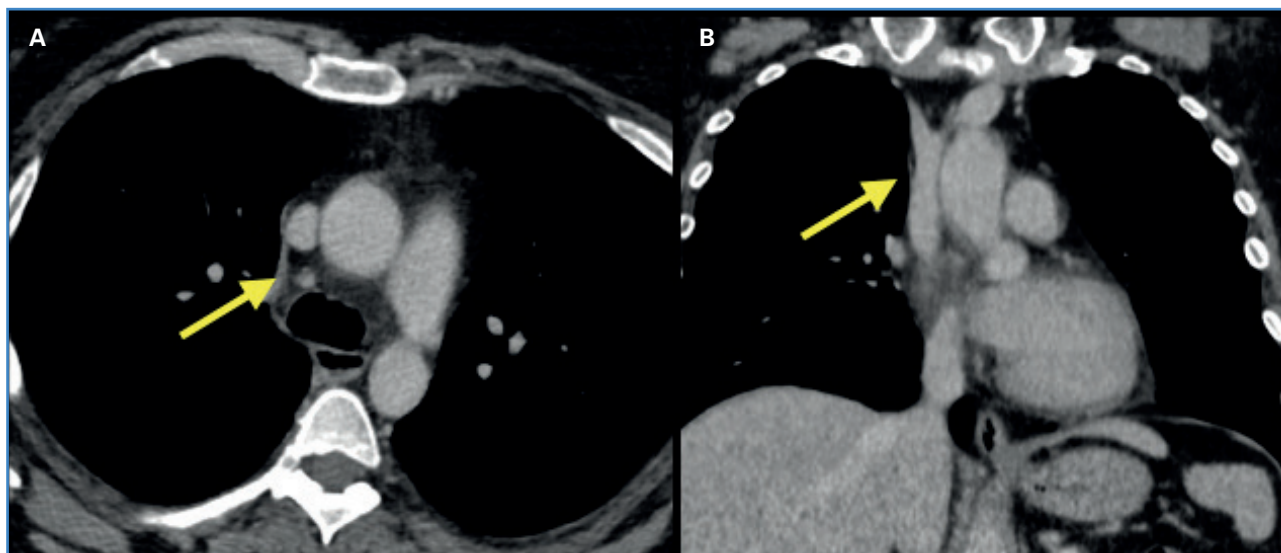


Figura 2. A. Corte axial que demuestra estructura filiforme donde antes estaba el aneurisma de la vena ácigos. B. Corte coronal que demuestra la trombosis del aneurisma de la vena ácigos.

De acuerdo a algunos autores, la presencia de manifestaciones clínicas podría tener relación con la forma del aneurisma.

Ko y cols. publicaron una serie de 10 casos de aneurisma de la vena ácigos en la que se observó que los pacientes con aneurismas saculares presentaban con mayor frecuencia sintomatología y complicaciones como trombosis en comparación con aquellos que tenían aneurismas fusiformes (4).

Entre las complicaciones derivadas de aneurismas venosos se han descrito tromboflebitis, embolia pulmonar, obstrucción venosa y compresión de estructuras vecinas. No existen casos documentados de rotura de aneurisma verdadero de la ácigos. Por otro lado, sí se ha descrito un caso de rotura de pseudoaneurisma secundario a un traumatismo (5) con desenlace fatal.

En los pacientes con aneurisma de la vena ácigos, la radiografía de tórax puede mostrar una vena ácigos prominente o una densidad anormal en el mediastino. En el pasado la venografía se empleaba como método diagnóstico, pero hoy día la tomografía computarizada y la resonancia magnética constituyen los métodos diagnósticos no invasivos de elección.

No hay consenso acerca del tratamiento de estos pacientes. Existe controversia acerca de la necesidad de anticoagulación, dado el bajo riesgo de complicaciones tromboembólicas asociadas a esta entidad.

En algunas publicaciones de casos de aneurismas saculares el manejo conservador (sin anticoagulación) en pacientes asintomáticos no asoció problemas con el tiempo (6). Se ha descrito un caso de oclusión completa por trombosis del aneurisma durante el seguimiento (7).

En nuestro caso en particular, y dado que la paciente era asintomática, optamos por realizar un tratamiento conservador y no anticoagular. Durante el tiempo en el que se realizó el seguimiento de este hallazgo inusual tampoco recibió ninguno con radioterapia o quimioterapia. La resolución espontánea del aneurisma que presentaba nuestra paciente podría corresponderse a una flebitis localizada y a una fibrosis secundaria a ese nivel, todo ello favorecido por presentar un cuello respecto de la vena ácigos fino y calcificado (Fig. 1).

La indicación quirúrgica de estos aneurismas venosos es controvertida. Algunos autores (8) la justifican en la prevención de las complicaciones, ante clínica de dolor torácico, disnea y por aumento del tamaño del aneurisma. El principal riesgo de la intervención es la posibilidad de embolia pulmonar tras su manipulación. La mayoría de los aneurismas sintomáticos han sido tratados mediante resección quirúrgica abierta por toracotomía. Otras opciones terapéuticas mínimamente invasivas son la resección mediante videotoracoscopia (9) o el tratamiento endovascular mediante el implante de *stents* recubiertos. Sin embar-

go, hasta la fecha, no existe ninguna guía clínica o protocolo que determine el mejor tratamiento para esta inusual entidad.

BIBLIOGRAFÍA

1. Kreibich M, Siepe M, Grohmann J, Pache G, Beyersdorf F. Aneurysms of the azygos vein. *J Vasc Surg Venous Lymphat Disord* 2017;5(4):576-86. DOI: 10.1016/j.jvsv.2016.12.012
2. Abad Santamaría N, García Díez JM, Pavón Fernández MJ, Encabo Motiño AM, Flórez Martín S, Perpiñá Ferri A. Aneurisma de la vena ácigos como masa mediastínica. *Arch Bronconeumol* 2006;42(8):410-2. DOI: 10.1157/13091651
3. Gallego M, Mirapeix RM, Castañer E, Domingo C, Mata JM, Marín A. Idiopathic azygos vein aneurysm: a rare cause of mediastinal mass. *Thorax* 1999;54(7):653-5. DOI: 10.1136/thx.54.7.653
4. Ko SF, Huang CC, Lin JW, Lu HI, Kung CT, Ng SH, et al. Imaging features and outcomes in 10 cases of idiopathic azygos vein aneurysm. *Ann Thorac Surg* 2014;97(3):873-8. DOI: 10.1016/j.athoracsur.2013.10.029
5. Jain A, Blebea JS. Post-traumatic pseudoaneurysm of the azygos vein in a patient with azygos continuation. *J Comput Assist Tomogr* 1994;18(4):647-8. DOI: 10.1097/00004728-199407000-00026
6. Benítez Vázquez AM, Prieto Fernández A, Nava Tomás E, Muñoz Ruiz AL, Sánchez Rubio N, Redondo Buil P. Aneurisma de la vena ácigos. A propósito de un caso. *Rev Patol Respir* 2012;15:67-9.
7. Icard P, Fares E, Regnard JF, Levasseur P. Thrombosis of an idiopathic saccular azygos aneurysm. *Eur J Cardiothorac Surg* 1999;15:870-2. DOI: 10.1016/s1010-7940(99)00127-x
8. Favelier S, Estivalet L, Pottecher P, Loffroy R. Successful endovascular treatment of a large azygos vein aneurysm with stent-graft implantation. *Ann Thorac Surg* 2015;99(4):1455. DOI: 10.1016/j.athoracsur.2014.11.022
9. Ueda Y, Tokuno J, Shoji T, Huang CL. An azygos vein aneurysm resected by video-assisted thoracic surgery after preoperative evaluation of multidetector computed tomography. *Interact Cardiovasc Thorac Surg* 2014;18(1):135-6. DOI: 10.1093/icvts/ivt436



Caso Clínico

Rotura aórtica masiva secundaria a espondilodiscitis por *Staphylococcus aureus*

Massive aortic rupture secondary to Staphylococcus aureus spondylodiscitis

Laura Pastor Alconchel, Young Woon Ki Yoo, Laura Escolano González, Beatriz García Nieto, Ana Cristina Marzo Álvarez

Servicio de Angiología, Cirugía Vasculay Endovascular. Hospital Universitario Miguel Servet. Zaragoza

Resumen

Introducción: presentamos un caso inusual de rotura aórtica múltiple secundaria a espondilodiscitis por *Staphylococcus aureus* sensible a meticilina.

Caso clínico: varón de 71 años que ingresa en nuestro hospital para el estudio programado de una espondilodiscitis T7-T8 refractaria a tratamiento empírico antibiótico. El decimoquinto día de su ingreso el paciente presenta una hematemesis masiva con dos paradas cardiorrespiratorias. Tras ser reanimado en dos ocasiones, se realiza una endoscopia en el quirófano que sugiere la presencia de una fístula aortoentérica primaria. A su vez, en una tomografía computarizada de seguimiento se evidencia sangrado activo en la aorta torácica. Realizamos una angiografía diagnóstica en la que apreciamos tres puntos de ruptura aórtica. Se precisa la implantación de endoprótesis cubiertas para el control del sangrado: un dispositivo en la aorta torácica (Gore C-TAG®) y otro a nivel abdominal (Aortic Begraft®).

Palabras clave:
Discitis. Aortitis.
Procedimientos
endovasculares.
Rotura aórtica.

Discusión: la aortitis es una complicación poco común de la espondilodiscitis con una tasa alta de mortalidad. Un alto índice de sospecha es clave para su temprano diagnóstico y tratamiento. La antibioterapia es obligatoria y el tratamiento endovascular puede usarse como terapia puente en emergencias. Es un procedimiento rápido que permite la estabilización hemodinámica del paciente antes de una cirugía abierta aórtica definitiva.

Recibido: 28/10/2021 • Aceptado: 21/11/2021

Conflicto de interés: los autores declaran no tener ningún conflicto de interés.

Pastor Alconchel L, Ki Yoo YW, Escolano González L, García Nieto B, Marzo Álvarez AC. Rotura aórtica masiva secundaria a espondilodiscitis por *Staphylococcus aureus*. *Angiología* 2022;74(3):131-134

DOI: <http://dx.doi.org/10.20960/angiologia.00361>

Correspondencia:

Laura Pastor Alconchel. Servicio de Angiología, Cirugía Vasculay Endovascular. Hospital Universitario Miguel Servet. Paseo Isabel la Católica, 1-3. 50009 Zaragoza
e-mail: laurapalconchel@gmail.com

Abstract

Introduction: we present an unusual case with multiple aortic ruptures secondary to methicillin-sensitive *Staphylococcus aureus* thoracic spondylodiscitis.

Case report: the patient was a 71-year-old man admitted to our hospital for scheduled study of an infectious spondylodiscitis D7-D8 refractory to empirical antibiotic therapy. Fifteen days after admission, the patient began with massive hematemesis. After being resuscitated from two cardiac arrests, an endoscopy was carried out in the operating room suggesting presence of a primary aortoenteric fistula and, at the same time, in a follow-up computed tomography an active bleeding in thoracic aorta was shown. We performed a diagnostic angiography; three different sites of rupture were observed and two covered endografts were placed for bleeding control of thoracic and abdominal aorta: one device in thoracic aorta (Gore C-TAG®) and another one in abdominal aorta (Aortic Begraft®).

Discussion: aortitis is an uncommon complication of spondylodiscitis, with a high mortality rate. A high index of suspicion is key to its diagnosis and prompt treatment. Antibiotherapy is mandatory and endovascular treatment can be used as a bridge therapy in emergency, it is a fast procedure that can secure hemodynamical stabilization prior to definitive aortic open repair.

Keywords:

Discitis. Aortitis. Endovascular procedures. Aortic rupture.

INTRODUCCIÓN

En la era de la antibioterapia, la aortitis infecciosa se ha convertido en una patología muy infrecuente que precisa de un alto índice de sospecha para su diagnóstico.

Consiste en la invasión de la pared aórtica por microorganismos que producen una rápida destrucción local de la pared, lo que conlleva la degeneración aneurismática o su rotura aórtica espontánea (1) si no se trata de forma temprana.

CASO CLÍNICO

Varón de 71 años diagnosticado de espondilitis infecciosa D7-D8 por resonancia magnética nuclear (RMN) 15 días atrás. Como antecedentes médicos presentaba dislipemia, taquicardia supraventricular paroxística y alergia a la penicilina. Es trasladado a nuestro centro para estudio por refractariedad a antibioterapia empírica (linezolid y ciprofloxacino).

En la exploración física, destaca dolor a la palpación vertebral lumbar y ausencia de fiebre. En exámenes de laboratorio: elevación de proteína C reactiva (10,81 mg/dL), ferritina (345,6 ng/ml), VSG 110 mm/h y plaquetas (377×10^3 células/cm³).

Se suspende la mantibioterapia y al sexto día se le practica una punción-aspiración con aguja fina (PAAF). Se inicia tratamiento con daptomicina y aztreonam empíricos. Con el resultado preliminar del cultivo, positivo para *Staphylococcus aureus*, se cambia aztreonam por rifampicina.

Durante su hospitalización persiste el dolor lumbar refractario a analgesia, sin fiebre en el termómetro.

Al séptimo día de hospitalización, el paciente inició un cuadro de debilidad e hiperreflexia en los miembros inferiores. Fue diagnosticado de compresión medular y necesitó una laminectomía y una artrodesis posterior T5-T10 de urgencia.

El decimoquinto día presentó una hematemesis masiva. Sufrió dos paradas cardiorrespiratorias. Fue reanimado y trasladado al quirófano.

Se le practicó una endoscopia para descartar el sangrado gastrointestinal sin que se observaran lesiones ni disrupción mucosa desde el esófago hasta la segunda porción duodenal, pero se apreciaron restos hemáticos y sangrado pulsátil distal en la segunda porción duodenal.

De forma paralela se revisó una tomografía computarizada torácica (TC), realizada una hora antes como seguimiento de la artrodesis previamente practicada, que reveló un voluminoso pseudoaneurisma en el mediastino posterior derecho, derrame pleural bilateral y colapso pulmonar por contigüidad del proceso infeccioso (Fig. 1).

A nuestra llegada a quirófano, ante la sospecha concomitante de rotura de la aorta torácica descendente y fístula aortoentérica (FAE) primaria, realizamos una angiografía diagnóstica intraoperatoria.

La arteriografía abdominal demostró extravasación de contraste en el tercio medio de la aorta abdominal (Fig. 2). Se colocó un *stent* Begraft Aortic® de 20 × 48 mm.

La angiografía torácica mostró dos puntos de rotura aórtica; el más distal, con un sangrado activo

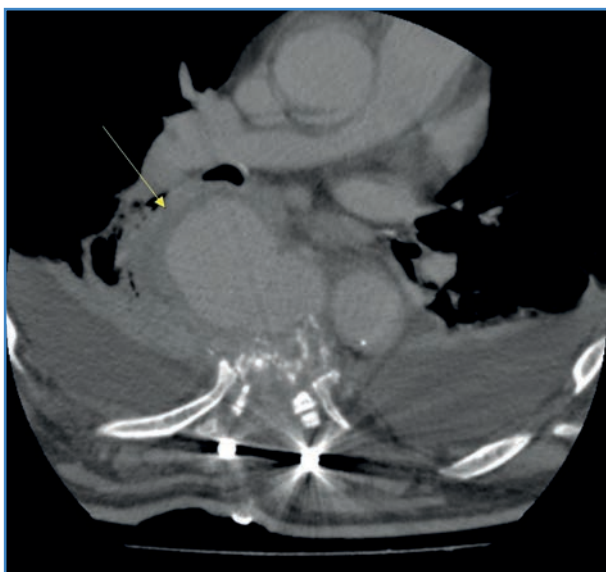


Figura 1. TAC torácica: destrucción de cuerpo vertebral secundaria a espondilodiscitis con artrodosis posterior. Pseudoaneurisma en mediastino posterior derecho (flecha), derrame pleural bilateral y colapso pulmonar por contigüidad del proceso infeccioso vertebral.

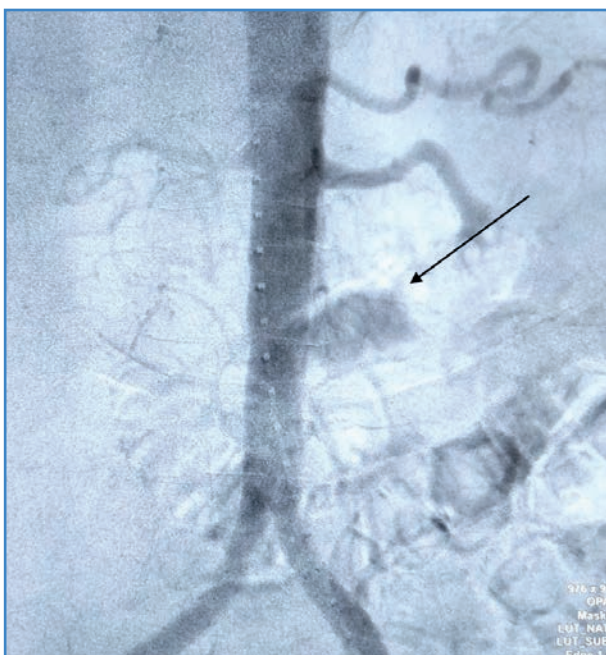


Figura 2. Arteriografía diagnóstica abdominal: ruptura en el tercio medio de la aorta abdominal infrarrenal (flecha).

y voluminoso. Cubrimos ambas lesiones con el dispositivo Gore C-TAG® (31 × 150 mm).

La aortografía final verificó la correcta colocación de ambas endoprótesis y la ausencia de endofugas o de sangrado activo.

Se revisó cavidad abdominal sin que se hallara orificio de comunicación de FAE, pero se encontró gran contenido hemático en el interior de las asas intestinales.

El paciente se transfirió a la unidad de cuidados intensivos. A las doce horas sufrió un *shock* refractario y un fallo multiorgánico.

DISCUSIÓN

La espondilodiscitis es una infección del cuerpo y de los discos vertebrales. Su diagnóstico suele ser tardío por la inespecificidad de su clínica (dolor inflamatorio, ocasionalmente fiebre y aumento de reactantes de fase agua). La RMN es la prueba de imagen de elección. Una vez confirmada, deben tomarse hemocultivos e iniciar la antibioterapia empírica ajustada según el antibiograma. En caso de cultivos negativos o de mala evolución, se toma una muestra directa mediante PAAF o biopsia en caso de precisar desbridamiento del foco infeccioso y fijación vertebral (por ejemplo, afectación radicular o medular) (2).

Describimos una rotura aórtica múltiple secundaria a espondilodiscitis por *Staphylococcus aureus* y sugestiva de aortitis infecciosa.

Este patógeno es el microorganismo más frecuentemente implicado, junto con *Streptococcus* y *Salmonella* (3). La infección suele asentarse sobre una lesión aórtica preexistente, aunque puede hacerlo en una aorta no patológica.

La invasión aórtica puede darse por siembra hematogénica desde un foco a distancia, por una embolización séptica a los *vasa vasorum*, por una extensión de un foco contiguo o por una inoculación traumática (4).

La singularidad de este caso radica en la presencia de dos mecanismos fisiopatológicos simultáneos: con inoculación directa (aorta torácica) y siembra hematogénica (aorta abdominal). Tampoco hemos encontrado en la literatura ningún caso con varias zonas de rotura aórtica concomitantes secundarias a espondilodiscitis.

La progresión a dilatación aórtica o rotura espontánea puede darse en pocas semanas (1). Es imprescindible un alto índice de sospecha para su diagnóstico.

Una vez sospechada, han de obtenerse hemocultivos e iniciarse antibioterapia empírica intravenosa de amplio espectro, ajustando según antibiograma y manteniéndose entre 6-12 meses o incluso de forma indefinida (5).

Debido a la alta mortalidad del tratamiento conservador (en torno al 90 %) (6) y a la resección amplia del tejido aórtico infectado y de la fuente de infección, se considera el tratamiento de referencia seguido de un *bypass* extraanatómico o anatómico en caso de infección contenida o de afección suprarrenal (5). Presenta una tasa de mortalidad intrahospitalaria del 36 % (7).

En la última década, la reparación aórtica endovascular (EVAR en inglés) ha emergido como alternativa terapéutica, particularmente en pacientes con alto riesgo quirúrgico. Sin embargo, la inserción de una endoprótesis en un campo infectado es controvertida (8), ya que puede facilitar un estado de sepsis recurrente por infección protésica. También es de gran utilidad como terapia puente en pacientes hemodinámicamente inestables, lo que permite una estabilización previa a una cirugía definitiva, o como terapia definitiva en pacientes con alto riesgo quirúrgico (9).

En nuestro caso, se usó como terapia puente para el control del sangrado y la estabilización del paciente. No pudo llevarse a cabo una cirugía abierta posterior, aunque habría supuesto un recambio aórtico completo de alta complejidad y mortalidad.

Sörelíus y cols. (9) comparan la cirugía abierta y la EVAR en aneurismas micóticos. La EVAR mostró mejor supervivencia a corto plazo (a 30 días, 89 % frente a 99 % y a 3 meses, 74 % frente a 96 %) sin diferencias en supervivencia a 1, 5 y 10 años ni en infección protésica tardía (18 % en la cirugía abierta frente a 24 % en la EVAR). Esto hace considerarla como una opción válida frente a cirugía abierta, aunque precisando de antibioterapia prolongada por la alta tasa de infección tardía (9).

También se ha visto que el tratamiento endovascular puede disminuir la actividad inflamatoria de la pared aórtica detectada por tomografía de emisión de positrones durante el seguimiento en estos pacientes (10).

En nuestro caso observamos una aorta con calibre normal en el TAC torácico-abdominal realizado durante el estudio inicial del dolor lumbar. En unas pocas semanas desarrolló dos puntos de rotura torácica y otro en la aorta abdominal. Esta rápida evolución radiológica en el contexto de una infección refractaria a antibioterapia nos hace considerar la aortitis como el diagnóstico más probable. Desconocemos por qué no

se recogieron hemocultivos en el diagnóstico inicial en el centro donde el paciente fue diagnosticado, a pesar de que fue recomendado por el servicio de neurocirugía de nuestro hospital.

BIBLIOGRAFÍA

1. Tsantes AG, Papadopoulos DV, Vrioni G, Sioutis S, Sapkas G, Benzakour A, et al. World Association Against Infection in Orthopedics and Trauma WAIOT Study Group on Bone and Joint Infection Definitions. Spinal Infections: An Update. *Microorganisms* 2020;8(4):476. DOI: 10.3390/microorganisms8040476
2. Stephens CT, Pounds LL, Killewich LA. Rupture of a nonaneurysmal aorta secondary to *Staphylococcus aortitis*. *Angiology* 2006;57:506-12. DOI: 10.1177/0003319706290739
3. Zheng S. Radiological progression of penicillin-sensitive *Staphylococcus aureus* aortitis. *Hong Kong Med J* 2019;25(4):329.e1-2. Erratum in: *Hong Kong Med J* 2019 Oct;25:402. DOI: 10.12809/hkmj187616
4. Ramírez FD, Jamison BM, Hibbert B. Infectious Aortitis. *Int Heart J* 2016;57:645-8. DOI: 10.1536/ihj.16-029
5. Wanhainen A, Verzini F, Van Herzele I, Allaire E, Bown M, Cohnert T, et al. Editor's Choice - European Society for Vascular Surgery (ESVS) 2019 Clinical Practice Guidelines on the Management of Abdominal Aorto-iliac Artery Aneurysms. *Eur J Vasc Endovasc Surg* 2019;57:60-1. DOI: 10.1016/j.ejvs.2018.09.020
6. Bronze MS, Shirwany A, Corbett C, Schaberg DR. Infectious aortitis: an uncommon manifestation of infection with *Streptococcus pneumoniae*. *Am J Med* 1999;107:627-30. DOI: 10.1016/S0002-9343(99)00306-X
7. Müller BT, Wegener OR, Grabitz K, Pillny M, Thomas L, Sandmann W. Mycotic aneurysms of the thoracic and abdominal aorta and iliac arteries: experience with anatomic and extra-anatomic repair in 33 cases. *J Vasc Surg* 2001;33:106-13. DOI: 10.1067/mva.2001.110356
8. Lee S, Lim SH, Kim DK, Joo HC. Acupuncture induced necrotizing aortitis with infected pseudoaneurysm formation. *Yonsei Med J* 2008;49:322-4. DOI: 10.3349/ymj.2008.49.2.322
9. Sörelíus K, Wanhainen A, Furring M, Björck M, Gillgren P, Mani K, Swedish Collaborator Group for Mycotic Abdominal Aortic Aneurysms*. Nationwide Study of the Treatment of Mycotic Abdominal Aortic Aneurysms Comparing Open and Endovascular Repair. *Circulation* 2016;134:1822-32. DOI: 10.1161/CIRCULATIONAHA.116.024021
10. González-Fajardo JA, Ansuátegui-Vicente M, Revuelta-Suero S. The endovascular treatment reduces the inflammatory activity in the infected aortic wall. *Med Clin (Barc)* 2021;156(5):256. DOI: 10.1016/j.medcli.2019.12.017



Nota Histórica

Primera sutura vascular: Hallowell-Lambert, 1759

First vascular suture: Hallowell-Lambert, 1759

Francisco S. Lozano Sánchez

Servicio de Angiología, Cirugía Vascular y Endovascular. Hospital Universitario de Salamanca. Instituto de Investigación Biomédica de Salamanca. Universidad de Salamanca. Salamanca

El 24 de junio de 1894, el presidente francés Marie François Sadi Carnot fue asesinado por un anarquista italiano en Lyon. El cuchillo del magnicida seccionó una arteria y el presidente murió un día después sin que los mejores cirujanos pudieran evitar el fatal desenlace. En esos tiempos, la sutura de un gran vaso sanguíneo todavía era un tema sin una buena solución. El episodio impresionó al entonces joven Alexis Carrel, quien llegó a referir que la vida de Carnot podría haberse salvado si los cirujanos hubiesen sabido suturar vasos de la misma forma que suturaban otros tejidos.

Durante siglos, el tratamiento de una herida arterial o venosa importante, en el mejor de los casos, se realizaba mediante ligadura. Era el único método disponible para lograr hemostasia definitiva.

La situación cambió a partir de la segunda mitad del siglo XVIII. Todos los artículos, monografías, etc., sobre la historia de la cirugía vascular o específicos sobre traumatismos vasculares hacen referencia al año 1759 y a Hallowell, apellido del cirujano que ese año suturó con éxito, por primera vez en el mundo, una arteria lesionada. Poco más informan esos documentos, que además parecen copiados "literalmente" unos de otros.

Por la importancia de este afortunado suceso, hemos buscado más información sobre el tema (Medline/PubMed, internet, etc.) y hemos obtenido los pocos datos que a continuación exponemos.

Norman M. Rich (1921), figura viva (99 años) del trauma vascular mundial, en una de sus más recientes publicaciones (1), refiere nuevamente que la primera reparación arterial fue realizada por Hallowell en la ciudad de Newcastle upon Tyne, Inglaterra (1759). Tal afirmación se apoya en una carta enviada por Mr. Lambert a los hermanos Hunter de Londres.

Efectivamente, la primera descripción de una sutura vascular se encuentra bien referenciada en una carta dirigida al Dr. Hunter por parte de un cirujano inglés llamado Richard Lambert: "A este respecto, yo esperaba que pudiera realizarse con éxito la sutura de una herida arterial, siendo preferible esta antes que la ligadura del vaso. Recomendé este método ideado por mí a Mr. Hallowell, quien lo puso en práctica el 15 de junio de 1759. Hecha la disección de la manera habitual y descubierta la herida arterial tras aflojar el torniquete y comprobar su flujo pulsátil, se pasó una aguja de acero de un cuarto de pulgada a través de los dos bordes de la herida arterial y se anudó un hilo a su alrededor al modo del labio leporino.

Recibido: 02/09/2021 • Aceptado: 02/09/2021

Conflicto de interés: el autor declara no tener ningún conflicto de interés.

Lozano Sánchez FS. Primera sutura vascular: Hallowell-Lambert, 1759. *Angiología* 2022;74(3):135-137

DOI: <http://dx.doi.org/10.20960/angiologia.00352>

Correspondencia:

Francisco S. Lozano Sánchez. Servicio de Angiología, Cirugía Vascular y Endovascular. Hospital Universitario de Salamanca. Paseo de San Vicente, s/n. 37007 Salamanca
e-mail: lozano@usal.es

Esto cohibió el sangrado y salvó la vida del paciente". La carta fue publicada en la revista londinense *Medical Observations and Inquiries* (1762) (2) (Fig. 1).

Más recientemente, Abildayed y cols. (3) exponen lo que ellos denominan la verdadera historia de la primera sutura vascular: "Esta se remonta a 1761, cuando Mr. Richard Lambert de Newcastle upon Tyne escribe al Dr. William Hunter y describe cómo Mr. Hallowell, a sugerencia suya, había abierto un aneurisma de la arteria braquial y solo encontró un pequeño desgarró en la arteria como fuente del aneurisma. A sugerencia de Lambert, colocó un pequeño alfiler de acero, de un cuarto de pulgada, a través de los labios de la herida y colocó una ligadura alrededor del alfiler que se aproximaba a la herida y controlaba el sangrado en lugar de ligar la arteria. Esto supuestamente permitió la persistencia del flujo a través del vaso porque el paciente no sufrió una disminución significativa de la pulsación radial".

Las dos fuentes son concordantes. Hallowell actuó bajo la recomendación de Lambert. Hallowell insertó un alfiler a través de las paredes arteriales y sostuvo los bordes arteriales aplicando una sutura en forma de ocho sobre el alfiler (Fig. 2). Este método ya era conocido como puntada de herrador (término veterinario) y utilizado para tratar heridas en animales.

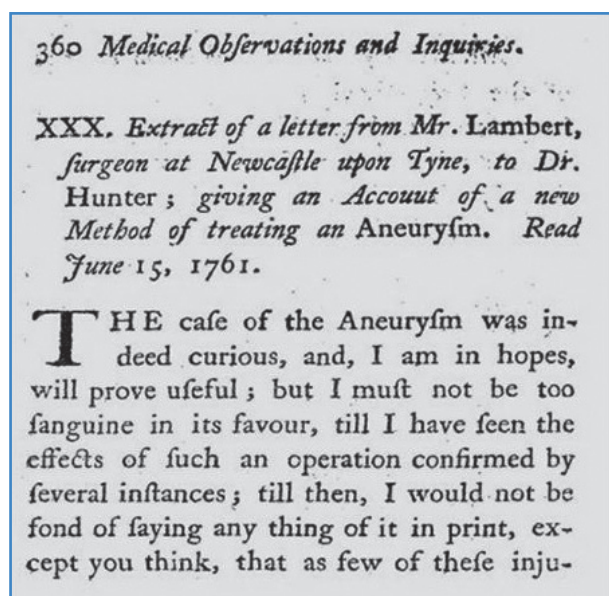


Figura 1. Parte de la carta de R. Lambert a W. Hunter, publicada en *Medical Observations and Inquiries* (1762). En ella se describe la sutura arterial practicada por Hallowell (1759).

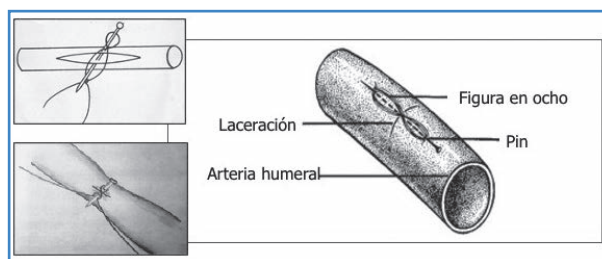


Figura 2. Diferentes representaciones de la primera reparación arterial (sutura) realizada por Hallowell a sugerencia de Lambert (Newcastle upon Tyne, Inglaterra, 1759). El alfiler o pin está insertado siguiendo el eje longitudinal (Rich N, 1970) o transversal del vaso (Friedman SG, 1989; Abildayed y cols., 2019).

De esta forma se reparó de forma satisfactoria una laceración de la arteria braquial lesionada durante un intento de sangría de una vena braquial.

Indudablemente, el 15 de junio de 1759 fue una fecha histórica para la cirugía vascular: se realizó la primera reparación urgente de una lesión arterial y, lo más importante, se reparó el vaso sin comprometer su luz. Esto fue posible porque la herida era muy pequeña (8 mm). En esa época, muchas lesiones vasculares eran secundarias a sangrías en forma de laceraciones, pseudoaneurismas o fístulas arteriovenosas. Seguramente la lesión tratada fue una laceración asociada a un pseudoaneurisma y no un aneurisma según el título de la carta de Lambert, escrita en 1761 y publicada en 1762.

No está claro quién fue el destinatario de la carta en la que Lambert explicaba la operación que había recomendado a su colega Hallowell y que este practicó con éxito. La mayoría refiere que fue el mayor de los Hunter (William), por entonces tan famoso como John, fundamentalmente porque recientemente había publicado un artículo sobre fístulas arteriovenosas secundarias a *sangrías ineptas*.

Doce años más tarde, Asman (1773) revisa la técnica de Hallowell-Lambert y realiza experimentos en perros, cuyos resultados fueron parcialmente negativos. Tras las críticas de Asman, la reparación arterial se mantuvo prácticamente en el olvido más de 100 años. Hoy, todos compartimos la opinión de Lambert cuando aconseja a Hallowell: "La técnica que te propongo es mejor para el paciente que una ligadura arterial".

La sutura vascular iniciada por Hallowell fue continuada por Jassinowsky (1889) y Dörfler (1899). Mientras el primero suturaba sin penetrar en la íntima, Dörfler penetraba deliberadamente en todas las capas

sin que se produjera la temida trombosis. En 1882 Schede realizó con éxito la primera venografía de la historia.

Por esos años comienzan a practicarse las primeras anastomosis vasculares (Murphy en 1896 refiere la primera anastomosis clínica exitosa, de extremo a extremo de una arteria), que llegarían al cenit con Carrell (1902) y su famoso método de anastomosis por triangulación. Pero esa es otra historia.

¿QUIÉNES ERAN HALLOWELL Y LAMBERT?

La documentación biográfica sobre ellos es muy escasa. Ni el prestigioso Instituto Wellcome de Historia de la Medicina de Londres ha podido encontrar un retrato.

Un trabajo ruso (4), que hemos traducido del cirílico, aporta cierta información. Inicialmente, de ambos solo se conoce el año de su fallecimiento: 1759 o 1760 para Hallowell y 1781 para Lambert.

Mr. Samuel Hallowell y Mr. Richard Lambert eran cirujanos-barberos (sin título universitario) del hospital de Newcastle on Tyne (inaugurado en 1751). Richard (ideólogo de la técnica) era más joven que Samuel (el ejecutor). Ambos eran profesionales muy reconocidos en su ciudad, fundamentalmente Lambert, quien dirigía el gremio de cirujanos-barberos de Newcastle y que, en 1758, por primera vez en Newcastle, comenzó a enseñar anatomía y a impartir conferencias sobre cirugía y obstetricia. Se sabe que entre sus alumnos estaba William Hewson (futuro “padre de la hematología”) y William Ingham (posteriormente famoso cirujano de Newcastle).

Teniendo en cuenta que Newcastle upon Tyne era una de las ciudades industriales más grandes

de Inglaterra, con un monopolio sobre la minería del carbón y la cuarta en el país para la impresión de libros (después de Londres, Oxford y Cambridge), hay que admitir que tanto el ideólogo como el ejecutor directo de la operación, en nuestra opinión, fueron cirujanos destacados, si no sobresalientes, de su tiempo.

Suturar a mediados del siglo xviii una arteria lesionada fue una operación revolucionaria e ingeniosa. Aunque el método se aplicó en clínica humana solo una vez, lleva el epónimo de “sutura de Lambert-Hallowell” (Shumacker, 1968).

En opinión de Halsted (1912): “Una de las principales fascinaciones de la cirugía es el manejo de los vasos heridos”. Esta frase resume la presente nota histórica y resalta su vigencia.

BIBLIOGRAFÍA

1. Rich NM. Vascular trauma historical notes. *Perspect Vasc Surg Endovasc Ther* 2011;23:7-12. DOI: 10.1177/1531003511403496
2. Lambert R. Extract of a letter from Mr. Lambert, surgeon at Newcastle upon Tyne, to Dr. Hunter; giving an account of a new method of treating an aneurysm. *Med Observ Inq (London)* 1762;2:360-3.
3. Abildayev DA, Semzhanova ZA, Singh T, Kumar LDP, Singh C, Naveen C. Regeneration of vascular wall based on the suture. *Surgery Curr Res* 2019;8:2. DOI: 10.4172/2161-1076.1000318
4. Schelkunov NB, Glyantsev SP. Historia del cierre vascular lateral (hasta el 250 aniversario de la primera sutura de la arteria Lambert-Hallowell). *Boletín de la N.N. A.N. Bakuleva RAMS* 2010;11(5):73-7. Artículo original: Щелкунов НБ, Глянцев СП. История бокового сосудистого шва (к 250-летию первого шва артерии Lambert-Hallowell). (Библиографическая ссылка: Бюллетень НЦССХ им. А.Н. Бакулева РАМН 2010;11(5):73-7.



Imagen Clínica del Mes

Aneurisma sintomático de arteria subclavia izquierda producido por el síndrome de estrecho torácico

Symptomatic left subclavian artery aneurysm caused by thoracic outlet syndrome

Gergana T. Taneva, José Gil Sales, José Porto Rodríguez

Hospital Universitario Puerta de Hierro Majadahonda. Majadahonda, Madrid

CASO CLÍNICO

Varón de 66 años con clínica de dolor de dos semanas de evolución en el brazo izquierdo. Durante la exploración presentaba frialdad respecto al brazo contralateral, relleno capilar enlentecido, movilidad y sensibilidad normales, ausencia de pulsos en el brazo, del pulso braquial y del subclavio ectásico. El angio TAC reveló anomalía de la primera costilla, que se implantaba sobre la segunda costilla (Fig. 1A), punto en el que entraba en contacto con la arteria subclavia izquierda, lo que ocasionaba aneurisma posestenótico (Fig. 1B). El trombo de dicho aneurisma había embolizado a la arteria humeral.

COMENTARIO

Las anomalías de la primera costilla, la presencia de costilla cervical, el músculo escaleno supernumerario o su inserción anómala o del músculo subclavio son los causantes más frecuentes del síndrome del estrecho torácico (SET) (1). Las complicaciones arteriales del SET representan estadios avanzados en los que la arteria subclavia ha sido comprimida crónicamente y ha desarrollado cambios de pared, con o sin dilatación posestenótica y formación de aneurismas. La complicación isquémica aguda amenaza la extremidad y a menudo precisa cirugía emergente. Para el diagnóstico etiológico de certeza, el angio TAC es la prueba de elección (2). El tratamiento quirúrgico del SET ha de buscar reseca las estructuras óseas y tendinosas que ocasionan la compresión local para liberar el trayecto vasculonervioso hacia el brazo y permitir la reconstrucción arterial (3,4).

Recibido: 18/10/2021 • Aceptado: 05/11/2021

Conflicto de interés: los autores declaran no tener ningún conflicto de interés.

Taneva GT, Gil Sales J, Porto Rodríguez J. Aneurisma sintomático de arteria subclavia izquierda producido por el síndrome de estrecho torácico. *Angiología* 2022;74(3):138-139

DOI: <http://dx.doi.org/10.20960/angiologia.00359>

Correspondencia:

Gergana T. Taneva. Hospital Universitario Puerta de Hierro Majadahonda. C/ Joaquín Rodrigo, 1. 28222 Majadahonda, Madrid
e-mail: dr.gtaneva@gmail.com

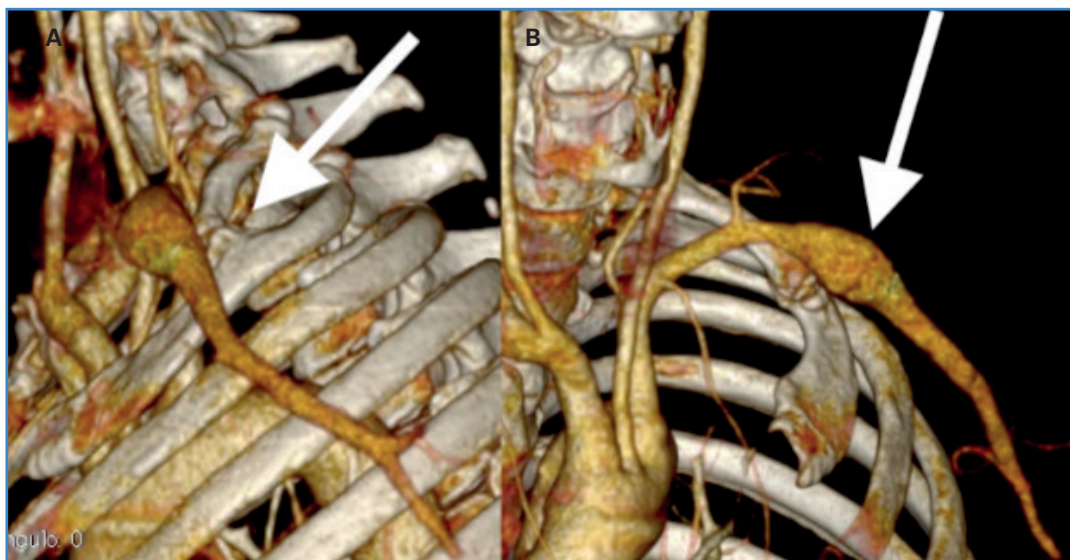


Figura 1. El angio TAC reveló una anomalía de la primera costilla que se implantaba sobre la segunda costilla (A), punto en el que entraba en contacto con la arteria subclavia izquierda, lo que ocasionaba un aneurisma posestenótico (B).

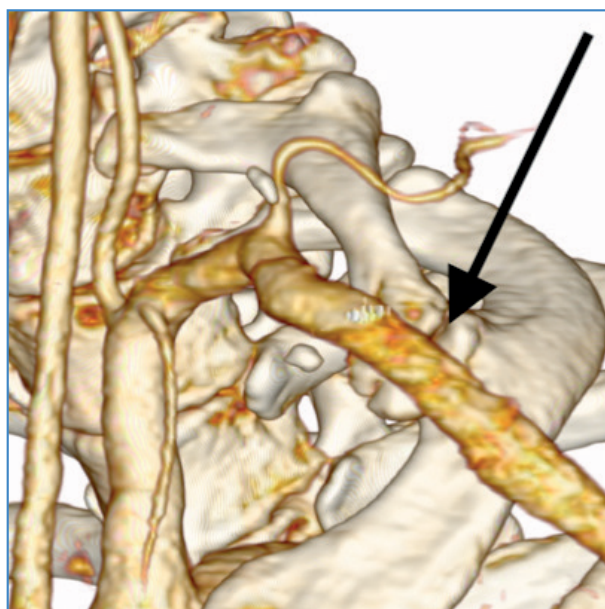


Figura 2. Exclusión del aneurisma subclavio mediante injerto subclavio-subclavio con PTFE de 8 mm sin anillos. Reconstrucción 3D con permeabilidad sin defectos durante 4 años de seguimiento.

BIBLIOGRAFÍA

1. Raymond G, Makhoul HIM. Developmental anomalies at the thoracic outlet: An analysis of 200 consecutive cases. *J Vasc Surg* 1992;16(4):534-45. DOI: 10.1016/0741-5214(92)90161-Z
2. Demondion X, Herbinet P, Van Sint Jan S, Boutry N, Chantelot C, Cotton A. Imaging assessment of thoracic outlet syndrome. *RadioGraphics* 2006;26:1735-50. DOI: 10.1148/rg.266055079
3. Durham JR, Yao JST, Pearce WH, Nuber GM, McCarthy WJ 3rd. Arterial injuries in the thoracic outlet syndrome. *J Vasc Surg* 1995;21(1):57-69;discussion 70. DOI: 10.1016/s0741-5214(95)70244-x
4. Sanders RJ, Annet SJ. Technique of supraclavicular decompression for neurogenic thoracic outlet syndrome. *J Vasc Surg* 2015;61(3):821-5. DOI: 10.1016/j.jvs.2014.11.047



Carta al Director

Un libro sobre la historia de la cirugía vascular

A book about the history of vascular surgery

Sr. director:

El objetivo de esta carta es recomendar la lectura del reciente libro publicado por el Prof. Francisco S. Lozano Sánchez, titulado *Momentos estelares en la historia de la cirugía vascular y endovascular (cirujanos y cirugía)* (Salamanca, 2021) (Fig. 1), en el que se hace un repaso histórico al desarrollo técnico y al conocimiento que hicieron posible la aparición de la cirugía vascular y endovascular como una disciplina con entidad propia hasta alcanzar unas cotas increíbles hasta hace tan solo unas décadas.

Siempre hubo un primer momento lleno de incertidumbre o hubo dogmas que parecían inamovibles, pero hubo alguien que ante el problema clínico planteó una posible solución. El atrevimiento del cirujano, el conocimiento basado en la cirugía experimental, el descubrimiento de hallazgos colaterales en otras disciplinas médicas (los grupos sanguíneos, las transfusiones, los antibióticos, etc.) o la aplicación de avances científicos en otros campos de la física o de la ingeniería (los rayos X, el efecto Doppler, las endoprótesis, etc.) han hecho posible ese progreso, igual que el desarrollo y los avances de otras disciplinas, como la anestesiología, pero, como afirma el autor, también gracias a un poderoso descubrimiento, el de la heparina, que no es suficientemente reconocida.

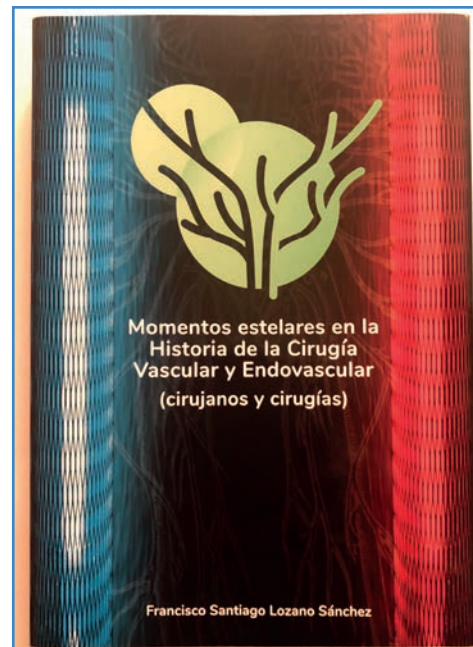

Figura 1.

El autor muestra una exhaustiva documentación de cada tema y, a partir de una intervención “estelar”, presenta al cirujano, sus circunstancias históricas, el antes y el después de la operación con su difusión y el impacto clínico que tuvo. Llama la atención

que la publicación de esos primeros casos fueron tan solo comunicación de casos clínicos o exposiciones académicas que hoy día no verían la luz con base en el nuevo credo editorial y curricular vigente, en el que lo que importa son los trabajos originales de series o el hecho de publicar, aunque no se comunique nada nuevo o singular. Estos casos singulares también muestran cómo detrás de cada gran cirujano hubo siempre algún gran mentor, algún grupo de cirujanos brillantes que estimularon ese proceso creativo. La sabiduría no aparece aislada y de forma espontánea.

Este es un libro muy bien documentado que merece una lectura pausada para ir descubriendo a los cirujanos que idearon y practicaron esos grandes avances, con anécdotas y extraordinarias imágenes que ilustran cada suceso. La lectura del libro es un paseo por la especialidad y su desarrollo y revela cómo eminentes cirujanos afrontaron retos que hasta entonces eran inconcebibles. Tal vez por ello sea de gran disfrute para los cirujanos veteranos o seniors que conocieron

técnicas que ya no se usan (simpatectomías), prótesis que se perfeccionaron o procedimientos que perduran (endarterectomías). El libro, como el autor dice, honra a muchos pioneros y divulga sus aportaciones, pero comprender cómo esos hitos hicieron posible lo que hoy hacemos a diario como algo normal se convierte en una lectura entretenida e imprescindible para conocer la historia de la cirugía vascular.

José A. González Fajardo

*Servicio de Angiología, Cirugía Vascular y Endovascular.
Hospital Universitario 12 de Octubre. Madrid*

Conflicto de intereses: el autor declara no tener conflicto de interés.

DOI: 10.20960/angiologia.00391

La revista **Angiología**, incluida en SciELO

SciELO es una de las bibliotecas virtuales de revistas científicas más importantes

La inclusión de *Angiología* en esta biblioteca contribuye al desarrollo de la investigación, aumentando la difusión de la producción científica nacional y mejorando y ampliando los medios de publicación y evaluación de sus resultados en formato electrónico.



SciELO

ARÁN

67 CONGRESO SEACV

BURGOS

31 DE MAYO
AL 3 DE JUNIO

2022



XVII Congreso Nacional del
Capítulo de Cirugía Endovascular



XXIX Congreso Nacional del
Capítulo Español de Flebología
y Linfología



SOCIEDAD ESPAÑOLA
DE ANGIOLOGÍA Y CIRUGÍA VASCULAR



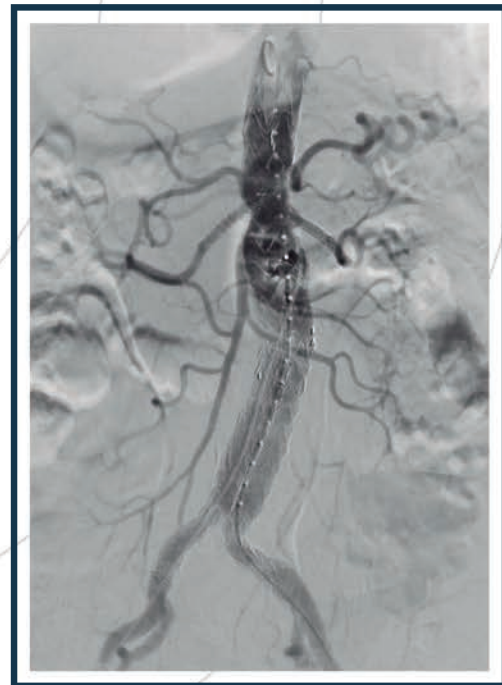TREO

Fenestrada

+

iCover

Solución integral para el
tratamiento de aneurismas
toracoabdominales
complejos.



 **TERUMO**

Distribuido por:

cardiva
El latido del progreso®