

Indicaciones quirúrgicas en el tratamiento de las isquemias consecutivas a estudios angiográficos

R. RIVERA y C. INFANTES

Servicios de Cirugía Cardiovascular de la I Clínica Quirúrgica Universitaria (Prof. S. García-Díaz) y de la Diputación Provincial (Dr. R. Rivera). Escuela Profesional de Aparato Circulatorio (Prof. J. Cruz Auñón) de la Universidad de Sevilla (España).

La popularización de los métodos angiográficos determinada fundamentalmente por la aplicación de la técnica de Seldinger de introducción de un catéter en el árbol arterial, tras la punción de una arteria periférica mediante un trócar que es de calibre inferior al del catéter, ha llevado consigo la aparición de una serie de complicaciones que, si bien son raras, no dejan de hacer presencia en aquellos Departamentos donde se reúnen las dos circunstancias determinantes: realizar un gran número de exploraciones y tener como misión la formación de nuevos angiografistas.

La circunstancia de haber tenido que encargarnos del tratamiento quirúrgico de varios casos de oclusión arterial consecutiva a exploraciones angiográficas realizadas en otros Servicios nos ha animado a efectuar una revisión de las complicaciones de este tipo habidas en los enfermos estudiados en nuestro Departamento. Entre 1.169 exploraciones angiográficas que han comportado punción o cateterismo arterial, hemos detectado síndromes isquémicos agudos en sólo cuatro casos y, tardíamente, hemos visto otros dos casos con isquemias crónicas de extremidades inferiores cuya aparición podía estar en relación con la práctica previa de un estudio angiográfico.

De estos casos, tres fueron intervenidos quirúrgicamente; casos que junto con los recibidos de otros Servicios constituyen la base de este trabajo.

De las complicaciones que en conjunto pueden determinar las técnicas angiográficas, tanto si se realizan por punción directa como si se efectúan por cateterismo arterial, consideramos como más importantes, en función de la experiencia del Departamento de Angiografía de la Escuela Profesional de Aparato Circulatorio, las que dan lugar a síndromes isquémicos, ya que las determinadas por hemorragia nunca han tenido entre nosotros trascendencia. De las consecutivas a aortografía translumbar no tenemos, por fortuna, experiencia.

Lógicamente, las complicaciones a que nos referimos dan lugar siempre a síndromes isquémicos agudos cuya importancia, consecuencias y posibilidades terapéuticas van a ser muy distintas según la arteria afectada, el nivel de la oclusión y los distintos mecanismos por los que pudo ser determinada.

En nuestra experiencia, los síndromes isquémicos han sido consecutivos a alguno de los siete mecanismos siguientes:

1. Espasmo arterial
2. Compresión externa prolongada
3. Trombosis arterial
4. Embolia distal
5. Herida arterial
6. Aneurisma disecante
7. Dehiscencia de la íntima.

1. **OCLUSION POR ESPASMO ARTERIAL.** Los espasmos arteriales se producen como consecuencia de la introducción de un catéter de muy grueso calibre en relación con el vaso cateterizado. En cualquier caso intervienen en su determinismo fundamentalmente la rapidez y persistencia con que se efectúen las maniobras de avance y retirada del catéter y muy en especial las de rotación. Son por tanto frecuentes en los niños muy pequeños y en los adultos cuando se cateteriza en forma percutánea las arterias radial o humeral.

Creemos que un factor adicional en su producción puede ser la inadecuada limpieza del catéter, en especial si se esteriliza en seco con formol.

Unas veces los espasmos se producen al introducir el catéter dificultando o haciendo imposible su progresión. Otras, aparecen al efectuar las maniobras de cateterismo selectivo. Finalmente, hay ocasiones en que el espasmo se produce al retirar el catéter, fijándolo de tal modo que impiden de momento su extracción. En cualquier caso, cuando las maniobras de exploración angiográfica se prolongan o cuando la movilización del catéter es muy repetida se observa la desaparición de los pulsos periféricos tras la retirada. Ocasionalmente esta desaparición es definitiva, pero lo frecuente es que reaparezcan al cabo de unos diez días. El hecho de la reaparición no significa de modo necesario una reperfusión del segmento ocluido por el espasmo, que secundariamente puede haberse trombosado, ya que en arterias como la radial y la humeral la revascularización del territorio puede hacerse a través de los arcos palmares.

En nuestra experiencia ha habido 4 casos de espasmo de la arteria humeral en los cuales el pulso reapareció y las manifestaciones isquémicas cesaron con tratamiento médico.

2. **OCLUSION POR COMPRESION EXTERNA PROLONGADA.** Normalmente, tras la utilización del Seldinger realizado de modo adecuado basta con efectuar una compresión firme del punto de punción arterial, a lo largo de cinco minutos, para obtener una correcta hemostasia. Ocasionalmente, sin embargo, por haberse precisado cambiar el catéter o haber sido muy prolongada la exploración, en especial en pacientes hipertensos, es necesario mantener la compresión enérgica a lo largo de diez o quince minutos, pero nunca más. Posteriormente, mientras el enfermo se traslada, nosotros acostumbramos a colocar un vendaje compresivo que debe permitir la palpación de los pulsos periféricos. Este vendaje puede mantenerse, aunque ello no es necesario ni conveniente, durante veinticuatro horas.

Cuando por error se mantiene la compresión por un período más prolongado y en especial cuando es indebidamente intensa puede dar lugar a la trombosis

de la arteria puncionada, por propagación a la luz del vaso de la que necesariamente ha de producirse a nivel del punto de punción.

El siguiente caso es un buen ejemplo de esta eventualidad y de sus posibilidades de tratamiento quirúrgico.

Caso demostrativo I. Enferma de 46 años de edad que ingresa en otro Centro Sanitario de esta capital para ser tratada de unas crisis de cefaleas, náuseas, vómitos que coinciden con la menstruación se repetían periódicamente.

Sospechando una afectación de troncos supraaórticos le fue practicada una arteriografía según la técnica de Seldinger, con introducción de un catéter por la arteria femoral derecha. La exploración parece ser que se efectuó correctamente, pero al finalizar, para evitar la hemorragia, se le practicó un vendaje compresivo que se mantuvo durante cuarenta y ocho horas. Además se administraron por boca diversos coagulantes.

La enferma fue dada de alta, pero a los cinco días tuvo un dolor brusco y fuerte en la pierna derecha, más intenso en la zona de los gemelos, y que aumentaba al ponerse en pie. A la exploración de la pierna la palpación de los gemelos era dolorosa, con pulsos pedio y tibial posterior abolidos e índice oscilométrico de cero en todos los niveles de la pierna.

Remitida a nuestro Servicio, tras el correspondiente estudio clínico se le practica una aortografía translumbar con placas seriadas a distintos niveles, confirmándose la sospecha clínica de oclusión de la iliaca externa (fig. 1) y de femoral común con posterior repermeabilización de todo árbol arterial.

En la intervención quirúrgica se observa que a nivel de la zona de punción de la arteriografía existen enormes adherencias de difícil liberación; en especial a nivel de la femoral común existe una auténtica compresión fibrosa por adherencias intensas de la propia arteria. Una vez aislada esta arteria y su bifurcación, se comprueba que la femoral superficial y la profunda están libres, mientras la femoral común aparece obstruida por una masa trombótica relativamente blanda.

Se practica una arteriotomía longitudinal en la parte más distal de la femoral común y a través de la misma se identifica y separa con facilidad el contenido trombótico de la íntima. La cuidadosa disección no pone de manifiesto lesión alguna de la íntima que pudiera haber sido el origen de la trombosis.

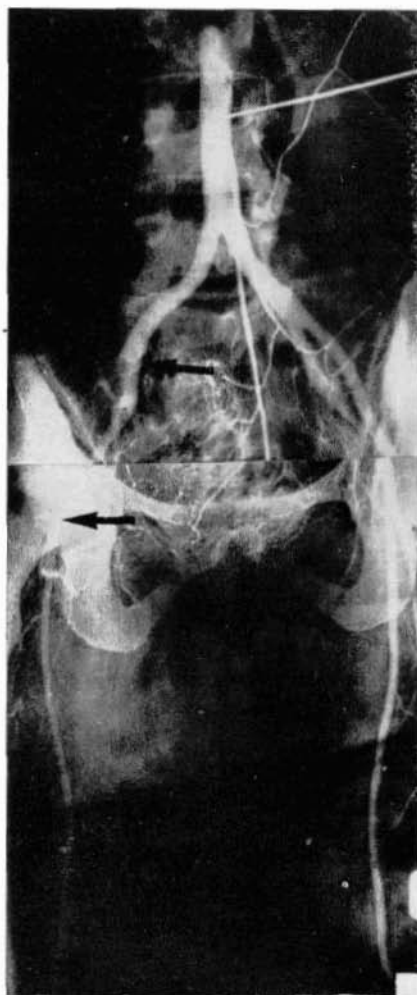

FIG. 1. Aortografía translumbar con obtención de placas seriadas y traslación de la enferma, que evidencia la oclusión de iliaca externa y femoral común derechas, con permeabilidad del resto del árbol arterial.

Tras establecer con facilidad un plano de «clivage» entre el contenido trombótico y la íntima, se procede a disecarlo en todo su perímetro introduciendo un anillo y, posteriormente, un catéter de Fogarty que se avanza hasta la aorta, procediendo a retirarlo con extracción del contenido trombótico, obteniéndose un buen sangrado anterógrado a gran presión.

Inmediatamente después de la intervención se comprobó la reaparición de los pulsos distales. La evolución posterior fue normal.

Consideramos justificada la indicación de cirugía reconstructiva tanto en los casos en que por utilizarse la vía femoral la trombosis se extiende al sector ilio-femoral como en aquellos otros en que la oclusión afecta el eje áxilo-humeral, siempre con abordaje femoral y humeral alto para poder tener acceso al punto de punción y poder revisar la situación de las paredes arteriales a este nivel, efectuando la extracción del trombo con sonda de Fogarty o tromboextractor flexible, incluso tardíamente. Al tratarse en general de vasos de paredes sanas, los resultados deben ser buenos. Caso de existir alteraciones ateromatosas creemos que debe mantenerse el mismo criterio que en las trombosis arteriales secundarias, es decir la eliminación exclusiva del trombo reciente.

3. **OCLUSION POR TROMBOSIS.** En enfermos con bajo gasto cardíaco, en particular si se hallan en fibrilación auricular, pueden producirse trombosis arteriales consecutivamente al cateterismo arterial, aunque éste haya sido realizado en forma impecable y la compresión posterior haya sido correcta. Estas circunstancias se dan a menudo en las lesiones mitrales que se estudian mediante ventriculografía izquierda por cateterismo retrógrado, por lo que en estos enfermos hay que extremar la vigilancia postoperatoria y procurar que la exploración se efectúe cuando estén compensados o al menos con una frecuencia cardíaca suficientemente lenta y sin déficit cardioesfígmico. Un ejemplo aleccionador es el que sigue.

Caso demostrativo II. La enferma D.H.G. nos visita contando una historia de disnea, palpitations y arritmia acentuadas a raíz de un embarazo que toleró mal. Tiene antecedentes reumáticos. Por la clínica y auscultación se consideró que se trataba de una doble lesión mitral con predominio de la estenosis. Se le practica cateterismo derecho e izquierdo en forma retrógrada por el procedimiento de Seldinger a través de la femoral izquierda, evidenciándose una estenosis mitral pura.

Pocos días después de la exploración presenta dolores difusos en muslo y pierna izquierdos, con desaparición de los pulsos periféricos en este lado. Se establece el diagnóstico clínico de trombosis arterial postcateterismo y se decide explorar la arteria en el momento de la intervención cardíaca. Terminada la comisuromía, se abordan los vasos femorales izquierdos a nivel del triángulo de Scarpa. Externamente no hay alteraciones. La arteriotomía longitudinal sobre femoral común mostró un trombo que ocupaba la femoral superficial, si bien no se recibe sangre de la porción proximal aunque aparentemente está libre.

Se introduce la sonda de Fogarty hacia la iliaca y al retirarla se extrae un trombo de unos ocho centímetros, seguido de un magnífico chorro de sangre. El cabo distal está libre. Tras el cierre no se hepariniza, dada la simultánea toracotomía.

En el postoperatorio se establece en la extremidad un evidente síndrome isquémico agudo, por lo que a las cuarenta y ocho horas, ya con la posibilidad de administrar anti-coagulantes, se decide reintervenir. Expuestos de nuevo los vasos femorales a través de

la incisión previa, aparecen trombosadas tanto la femoral como sus ramas, procediéndose a una nueva trombectomía, tras heparinizar a la enferma, efectuándose el cierre de la arteriotomía por aplicación de un parche de vena safena. Al final de la intervención se comprueba un buen pulso periférico, que ha persistido a lo largo de cuatro años de evolución posterior.

Evidentemente la cirugía desobstructiva esta indicada en estos enfermos, pero como bien demuestra lo ocurrido en esta enferma, no debe hacerse coincidir con la cirugía de su valvulopatía por eliminarse con ello la posibilidad de hacer un tratamiento anticoagulante que evite la trombosis, que en cualquier caso puede estar facilitada por los períodos de taquicardia, hipotensión o bajo gasto cardíaco que pueden producirse en el postoperatorio. En nuestro concepto la desobstrucción debe realizarse inmediatamente de diagnosticada la trombosis o tardíamente, si no se trata de una isquemia que comprometa la función del miembro, después de haberse llevado a cabo la corrección de la cardiopatía.

4. OCLUSION EMBOLICA DISTAL. En algunos casos que, al menos en nuestra experiencia, han presentado las características del grupo anterior, se observa después del cateterismo arterial la aparición de un síndrome isquémico agudo de localización distal en el que clínica y arteriográficamente se determina que la oclusión arterial está situada en femoral superficial, poplítea o sus ramas, es decir a niveles distales al punto de punción arterial.

El mecanismo de producción de estas obliteraciones no está claro, pues por tratarse de enfermos potencialmente embolígenos siempre podría pensarse en una eventual coincidencia de un accidente embólico con el cateterismo. En nuestra opinión, lo que ocurre es que durante la exploración, que suele ser prolongada, se producen acúmulos de fibrina en torno al catéter a nivel de su punto de entrada en la luz vascular. Al retirar el catéter, estos acúmulos quedan en la luz arterial y bien son desplazados por la corriente sanguínea hasta quedar embolizados a un nivel más distal o bien se localizan inmediatamente por debajo del punto de punción a favor de una compresión a este nivel, completando por trombosis secundaria la oclusión del vaso.

Aboga por este último mecanismo el haber observado un caso en otro Hospital, en el que se produjo este tipo de accidente isquémico después de un estudio arteriográfico prolongado de los troncos supraaórticos en un hombre joven sin problemas circulatorios y que consultaba por un síndrome vertiginoso.

Caso demostrativo III. Enferma P.T.B., con historia antigua de disnea, palpitaciones, arritmias, etc. que se acentúan a raíz de un embarazo. Tiene antecedentes reumáticos. Tanto la clínica como los estudios electrocardiográficos y fonocardiográficos evidencian una doble lesión mitral.

Se indica la necesidad de un cateterismo retrógrado para evaluar las lesiones. Realizado éste, confirma el diagnóstico de doble lesión mitral tributaria de tratamiento quirúrgico. La exploración hemodinámica resulta difícil por lo que se invierte en ella más tiempo del normal en este tipo de estudios.

A la semana de la exploración siente dolor agudo en pantorrilla derecha, a partir de lo cual tiene frialdad y dolor de reposo en la misma. La exploración clínica sugiere una obstrucción a nivel de poplítea.

Se practica arteriografía femoral del mismo lado (fig. 2), confirmándose la sospecha clínica de obstrucción a nivel de poplítea con recanalización posterior de parte del tronco tibioperoneo, nueva obstrucción y nueva recanalización a nivel de pedia y tibial posterior.

Tratada la enferma con vasodilatadores y anticoagulantes de tipo oral, mejoró. Dos semanas después fue sometida a la corrección de su cardiopatía bajo circulación extracorpórea, practicándose una comisurotomía a cielo abierto con ulterior anuloplastia (técnica de Wooler). Curso postoperatorio normal, observándose durante el mismo la reaparición del pulso tibial posterior.

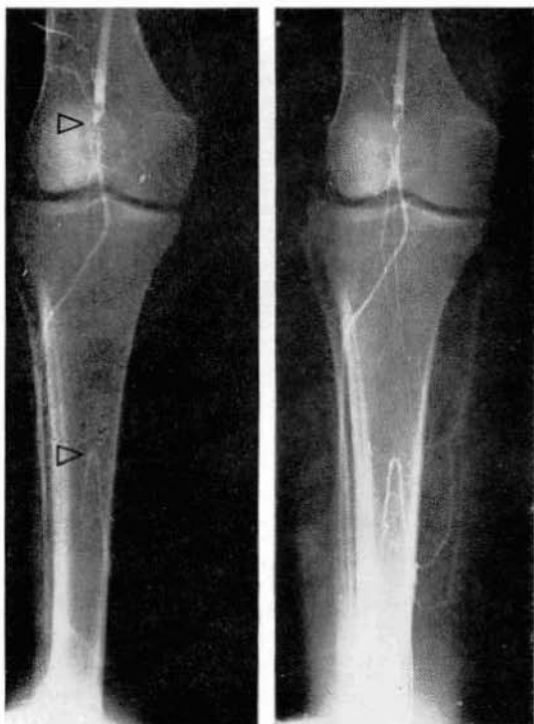


FIG. 2. Arteriografía fémoro-poplítea seriada que muestra una oclusión de aspecto embólico a nivel de poplítea con repermeabilidad distal del tronco tibioperoneo.

Las indicaciones de la desobstrucción arterial en estos casos son discutibles, dependiendo del síndrome clínico y de la localización del segmento obstruido.

En las oclusiones poplíteas vistas tardíamente estará indicada la cirugía hiperemiente, mientras que en las de localización femoral o en las poplíteas en las que la arteriografía evidencia permeabilidad de los segmentos distales estará indicada la desobstrucción.

5. OCLUSIÓN SECUNDARIA A HERIDA ARTERIAL. En condiciones normales el catéter penetra en la luz arterial a través de la pared merced a la guía constituida por el mandril flexible previamente introducido, al cual se adapta estrechamente y no determina más que una dilatación del orificio de punción debido al afilamiento de su extremo, en el

cual el grosor de las paredes del tubo ha sido considerablemente reducido. Cuando esto no es así, es decir cuando el extremo del catéter es más ancho que el alambre o bien cuando no está debidamente afilado y se introduce con brusquedad, puede determinar desgarros del orificio de entrada que en general no tienen más consecuencias que la de precisar una compresión más prolongada para lograr la hemostasia, pero que por sí mismos no suelen determinar síndromes isquémicos. Estos desgarros pueden ser mayores cuando la punción arterial se hace en dirección muy oblicua, es decir próxima al eje de la arteria, con la intención de cateterizarla directamente, en especial si las condiciones del extremo del catéter no son idóneas. En este caso y sobre todo si se efectúan varios intentos

pueden determinarse desgarros sucesivos en la cara anterior de la arteria cuya hemostasia exija prácticamente la extensión de la trombosis a la totalidad de la luz arterial a este nivel.

Una segunda eventualidad es la de que por errores de técnica en la punción o en la introducción del alambre-guía, por su extremo no flexible p.e., penetre éste y consiguientemente el catéter a través de la pared posterior de la arteria. En este caso la herida arterial es de mayor importancia y el hematoma que determina más difícil de reconocer por estar a un nivel proximal al de la punción, lo que junto a la proximidad del orificio de penetración del catéter en la cara anterior de la arteria determina condiciones extraordinariamente favorecedoras de que se produzca una extensa trombosis intraarterial.

Los casos siguientes constituyen sendos ejemplos de ambas modalidades de esta complicación isquemiante.

Caso demostrativo IV. Enferma R.P.G., de 22 años, en la que se indica estudio hemodinámico y angiográfico por diagnóstico de estenosis subaórtica hipertrófica. La exploración se realiza por cateterismo retrógrado a través de la femoral derecha según el método de Seldinger, resultado difícil la punción de la arteria por su débil latido, consiguiéndose tras varios intentos. Al finalizar la exploración se precisó una compresión de más de diez minutos para lograr la hemostasia, aplicándose después un vendaje compresivo durante varias horas.

Poco después de la exploración la enferma aquejaba hormigueo, frialdad y más tarde dolor en toda la extremidad, la cual aparece pálida, fría y con abolición de los pulsos periféricos. Con tratamiento anticoagulante y vasodilatador mejoró en los días sucesivos, pero apareció una intensa claudicación intermitente al iniciar la deambulación; la exploración no permitía objetivar grandes cambios, por lo que se decidió efectuar una exploración quirúrgica de la arteria.

La intervención se realizó a los veinticinco días del cateterismo, exponiéndose con dificultad los vasos femorales debido a las adherencias determinadas por la infiltración hemática en todo el triángulo de Scarpa. La arteria femoral común presentaba dos heridas en su cara anterior y aparecía trombosada, mientras la femoral superficial y la profunda aparecían libres aunque sin latido. La herida más distal presentaba un orificio redondeado de unos tres milímetros de diámetro por el que se apreciaba el trombo que ocupaba el interior del vaso. Unos dos centímetros más arriba se localizaba la herida proximal en forma de desgarró que se extendía hacia el borde derecho de la arteria con una extensión de unos ocho milímetros. A través de esta herida y mediante el catéter de Fogarty se efectuó la desobstrucción de la femoral. A continuación se reseco el segmento arterial donde se localizaban las heridas, segmento cuyas paredes presentaban marcadas alteraciones; y se reconstruyó la arteria por anastomosis término-terminal de los extremos.

Caso demostrativo V. Varón de 34 años, J.S. Desde hace cuatro años viene presentando pérdida de fuerzas en brazo izquierdo, motivo por el cual es visto en otro Hospital, practicándosele una arteriografía de troncos supraaórticos entrando por arteria femoral derecha. Casi de inmediato, frialdad en todo el miembro inferior derecho y dolor intenso. Llamados en consulta encontramos dicho miembro pálido, frío, con pulsos abolidos y una oscilometría de cero en todo él. Diagnosticamos oclusión de la femoral común derecha, posiblemente a nivel del punto de punción arterial, acordando el traslado a nuestro Servicio.

Bajo anestesia local se practica una incisión vertical en el triángulo de Scarpa, exponiendo los vasos femorales. La femoral común aparece rodeada de un hematoma de bastante extensión y coagulado. Una vez expuesta, se distingue perfectamente el punto

de punción con el trocar de Seldinger ocluido por un pequeño trombo mixto relativamente fresco. Con el catéter de Fogarty introducido retrogradamente se extrajo un trombo de unos catorce centímetros y otro del segmento distal de unos treinta centímetros. Inmediatamente hay un buen sangrado tanto anterógrado como retrógrado que permite ver que existe, además, una herida de unos dos milímetros a unos dos centímetros por encima del punto de punción arterial en la parte posterior de la arteria (fig. 3). Es una herida circular que afecta todas las capas de la arteria y que se cierra con facilidad con puntos en U. Postoperatoriamente, reaparecieron los pulsos distales.

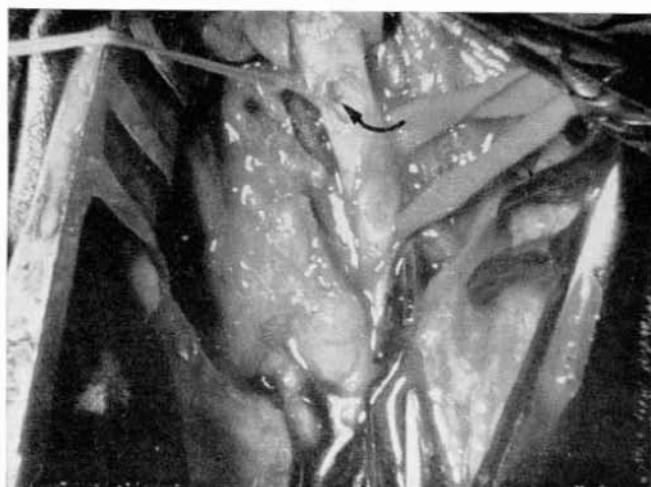

FIG. 3. Fotografía operatoria de la arteria femoral común que evidencia, a través de un amplio desgarramiento anterior, la pequeña herida existente en su pared posterior.

de las capas de la pared arterial por inyección del material de contraste en el interior de las mismas es una complicación posible tanto en las arteriografías por cateterismo a cualquier nivel del árbol arterial como en los estudios realizados por punción arterial directa percutánea o translumbar. El accidente se reconoce durante la exploración al observar en la pantalla radioscópica o de televisión, o en las placas obtenidas, la persistencia nítida de contraste fuera de la luz vascular o proyectándose como «colgando» dentro de ella cuando se observa en una proyección frontal.

Ante el reconocimiento de este accidente, si la aguja o el extremo del catéter no ha sido movilizado, se debe intentar aspirar en lo posible el contraste inyectado e inmediatamente y teniendo la seguridad de estar en la luz arterial se efectuará a un nivel proximal una nueva inyección de contraste para estudiar los efectos determinados en la arteria por la previa inyección intraparietal.

En la aorta se observará la persistencia de contraste intraparietal y a su nivel una irregularidad intraarterial que, salvo en casos de inyección automática masiva a presión, no comprometerá la permeabilidad.

En las arterias de menor calibre la disección reduce en general sensiblemente la luz del vaso, pero en ocasiones se observa una normalización de la misma por

La cirugía arterial directa está siempre indicada en este tipo de oclusión, teniendo como finalidad no sólo la desobstrucción de la arteria sino también la reparación de los desgarramientos arteriales existentes, lo que ocasionalmente puede exigir la realización de plástias, preferible con parches de vena safena.

6. ANEURISMA DISECANTE. La producción de una disección

abrirse de nuevo el aneurisma disecante en la luz arterial del mismo vaso o en una de sus ramas más próximas (fig. 4).

En otros casos, por último, el aneurisma disecante no se resuelve de modo espontáneo y determina una marcada estenosis e incluso una oclusión arterial. En esta eventualidad estará indicada la cirugía arterial directa con una urgencia que dependerá del territorio que irrigue el vaso afectado, por lo que lógicamente será máxima cuando determine isquemias de los troncos supraaórticos, vasos

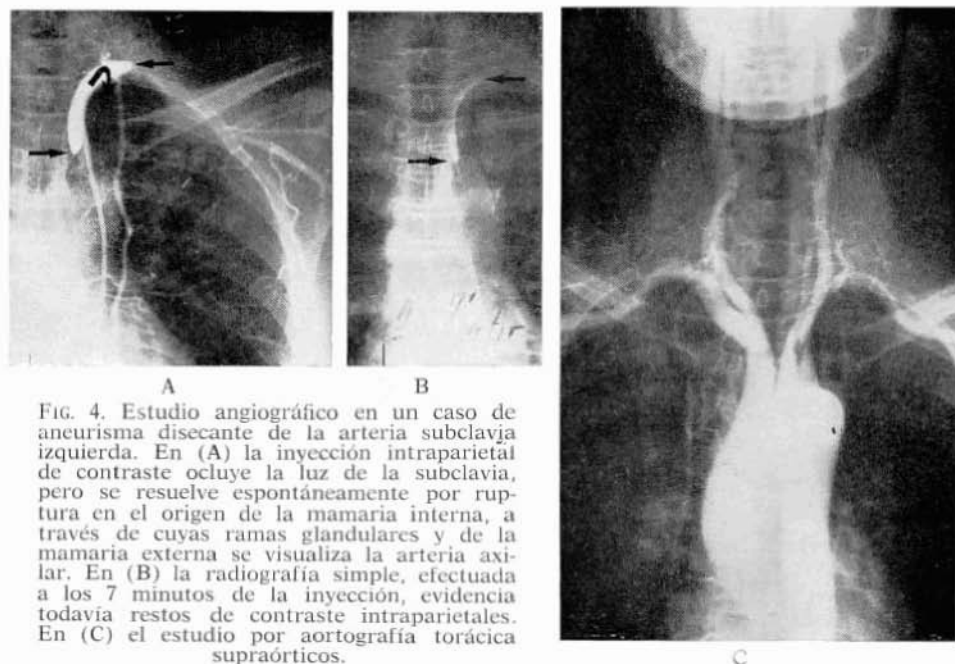


Fig. 4. Estudio angiográfico en un caso de aneurisma disecante de la arteria subclavija izquierda. En (A) la inyección intraparietal de contraste ocluye la luz de la subclavija, pero se resuelve espontáneamente por ruptura en el origen de la mamaria interna, a través de cuyas ramas glandulares y de la mamaria externa se visualiza la arteria axilar. En (B) la radiografía simple, efectuada a los 7 minutos de la inyección, evidencia todavía restos de contraste intraparietales. En (C) el estudio por aortografía torácica supraaórtica.

espláncnicos o renales. El caso que se describe a continuación ilustra cumplidamente de las consecuencias de un reconocimiento tardío de esta complicación.

Caso demostrativo VI. Enfermo M.V.S., atendido en otro Servicio con carácter de urgencia, en estado de coma, presentando la historia siguiente. Sin sintomatología alguna anterior, nota un día que se le cae de la mano un paquete de tabaco. Lo intenta recoger, pero vuelve a caérsele, observando desde este momento flaccidez con pérdida de fuerzas en el miembro izquierdo. El enfermo ingresa en un Servicio de Medicina Interna con un cuadro de semiinconsciencia mental, dificultad en articular palabras y crisis de contracciones musculares tónico-clónicas del hemisferio izquierdo.

Un mes más tarde y ante la persistencia del cuadro neurológico, le fue practicada una arteriografía de carótida interna por punción percutánea. Poco después empezó con contracciones de hipertensión generalizada en los cuatro miembros. A las veintidós horas de la exploración angiográfica el enfermo entra en estado comatoso, con respiración estridorosa, facies vultuosa e hipertensión cuadrimélica imposible de vencer.

Estudiadas las arteriografías previamente practicadas, resulta evidente la existencia una una inyección intraparietal que estenosa hasta prácticamente ocluir la carótida interna, por lo que se decide el inmediato tratamiento quirúrgico (fig. 5).

Se expone la carótida primitiva, su bifurcación y sus ramas a través de una incisión siguiendo el borde del esternocleidomastoideo. La carótida primitiva aparece tensa, con buen latido, y en su cara anterior muestra una zona de extenso hematoma duro que se extiende por detrás de la bifurcación y por cara posterior de la carótida interna. Esta arteria late bien en su comienzo, pero apenas late a dos centímetros por encima de la

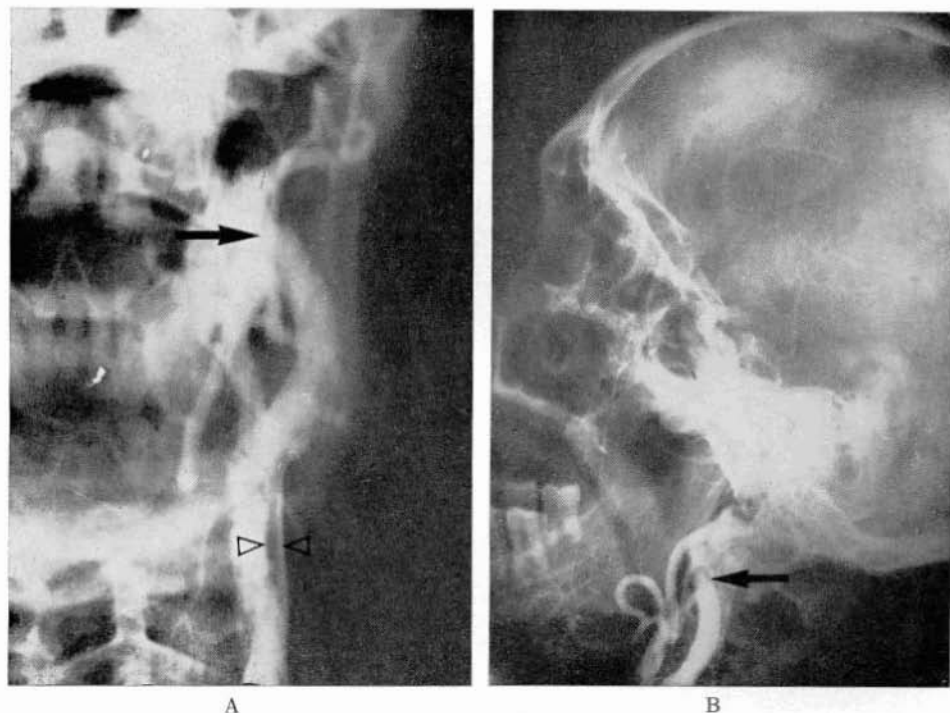


FIG. 5. Aneurisma disecante de carótida interna determinado por la inyección percutánea intraparietal de material de contraste. A) En proyección frontal se observa el material de contraste en la luz arterial separado de la pared vascular que aparece dibujada por los restos del contraste que determinó el accidente. B) La arteriografía lateral muestra claramente la completa oclusión de la carótida interna.

bifurcación. Coincide este nivel con el punto en que por estrecharse el calibre de los vasos el hematoma intraparietal lo ocupaba todo. Tras controlar mediante cintas las tres carótidas, se abre la interna longitudinalmente desde su inicio. En su interior se encuentra la cara posterior abombada por el hematoma con un orificio de un milímetro de diámetro por el que penetra en la luz vascular un pequeño trombo. Se abre la íntima y se explora el contenido semitrombosado del aneurisma disecante. Se extirpa la íntima, lo que resulta muy fácil por estar despegada, alcanzando hasta el origen de la interna. A continuación se fija con ocho puntos sueltos el extremo distal de la íntima. Tras comprobar que hay buena hemorragia retrógrada y latido, se cierra la arteria.

A pesar de continuar permeable la carótida, el enfermo fallece días después víctima

de las alteraciones neurológicas ocasionadas por la isquemia prolongada a que había estado sometido.

Técnicamente, en líneas generales, la corrección de estos aneurismas disecantes de arterias periféricas exige una amplia exposición del vaso y la extirpación de la íntima en la zona disecada, fijando adecuadamente los bordes distales de la misma para evitar su desprendimiento por la corriente sanguínea, lo que podría determinar una nueva oclusión. Para cerrar la arteriotomía se empleará en general un parche venoso según el principio del «overpass», es decir ensanchando la arteria hasta un centímetro distal al punto en que se ha fijado el borde seccionado de la íntima.

7. OCLUSION POR DEHISCENCIA DE LA INTIMA. Ocasionalmente el catéter o el alambre-guía pueden producir lesiones vasculares parietales limitadas exclusivamente a la endarteria. La corriente sanguínea, actuando de forma continua, va a determinar tardíamente, días después de la exploración, la progresiva aparición de una lengüeta de endarteria que en un momento dado ocluirá la luz del vaso. Esta oclusión no va necesariamente seguida de trombosis por tratarse de vasos de paredes sanas y de pacientes con presiones arteriales y sistemas de coagulación normales. Por ello, el cuadro isquémico que determina no tiene en principio carácter agudo sino de una isquemia crónica de tipo parcial. El diagnóstico de la oclusión puede confirmarse por angiografía inyectando por supuesto a un nivel proximal. Pero en cualquier caso la comprobación del mecanismo ocluidor sólo se determina durante el acto operatorio, como ocurrió en el siguiente caso.

Caso demostrativo VII. Enferma de 21 años de edad, a la que después de haber practicado un cateterismo con entrada por ambas femorales le aparecen dolores de claudicación intermitente en la pierna derecha.

A la exploración encontramos abolidos todos los pulsos periféricos de la pierna derecha y conservados los de la izquierda a nivel femoral y poplíteo. Las piernas están frías, más la derecha.

Ante los datos clínicos que presentaba se llegó a la conclusión de que existía una oclusión a nivel de femoral común derecha, razón por la cual se propuso una intervención exploradora.

Se expone la femoral en el triángulo de Scarpa, encontrando gran adherencia a los tejidos vecinos, en especial a nivel del punto de punción. Se aísla la femoral superficial, la profunda y sus ramas, no ocupadas pero sin latido. Se practica arteriotomía longitudinal sobre femoral común, comprobando buena hemorragia retrógrada y por colaterales, pero no se obtiene salida de sangre en sentido anterógrado. Al introducir un catéter explorador, un centímetro por encima, determina la salida

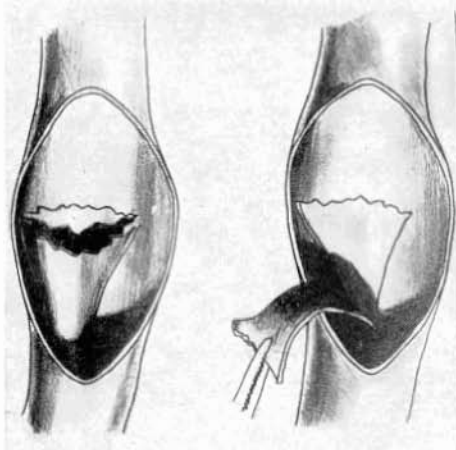


FIG. 6. Esquema del mecanismo de obstrucción arterial por dehiscencia de la íntima; y su solución quirúrgica.

de sangre con latido. Se repite la exploración varias veces, comprobándose la existencia de obstáculo que no se palpa por fuera y que es fácilmente eliminable transitoriamente con el catéter explorador. Se amplía la incisión de piel y se expone la iliaca, tras lo cual se pro-

longa la arteriotomía hasta comprobar la existencia de un repliegue de íntima que establece un mecanismo valvular, impidiendo el paso de la sangre (fig. 6). Se extirpa la endarteria despegada y se cierra la arteriotomía mediante un parche de vena safena, de unos tres a cuatro centímetros, suturando en forma continua «over and over» con seda 5/0. Al terminar late muy bien la femoral común y se restablecen los pulsos distales.

RESUMEN

La experiencia de los autores sobre 1.169 exploraciones angiográficas les ha llevado al estudio de las complicaciones que pueden surgir más habitualmente con la punción o cateterismo arterial. De entre ellas resaltan los que provocan síndromes isquémicos ya agudos ya crónicos. Como mecanismos principales de estos síndromes destacan los siguientes: arteriospasmó, compresión externa prolongada, trombosis arterial, embolia distal, herida arterial, aneurisma disecante y dehiscencia de la íntima. Estudian cada mecanismo en particular y presentan casos demostrativos.

SUMMARY

Experience on 1.169 angiographic explorations led the authors to study the most important complications of arterial puncture and arterial catheterism. The importance of acute or chronic ischemic syndromes appearing after arteriography is pointed out, and the pathogenic mechanisms are studied: arteriospasm, prolonged external compression, arterial thrombosis, distal embolism, dissecting aneurysm, and intimal dehiscence. Demonstrative cases are presented.

La oscilografía electrónica en el diagnóstico de las enfermedades vasculares periféricas

I. FUNDAMENTO, MATERIAL Y TECNICA

A. MARTINEZ-MUÑOZ y N. GALINDO-PLANAS

Departamento de Hemodinamia Incruenta (Dr. A. Martínez-Muñoz) del Servicio de Cardiología (Dr. F. Ballesta Barcons) del Hospital Municipal de Ntra. Sra. del Mar y Servicio de Angiología y Cirugía Vascul ar (Dr. N. Galindo-Planas) del Hospital de San Rafael. Barcelona (España).

CONCEPTO

La oscilografía electrónica es un método objetivo de diagnóstico angiológico consistente en el registro indirecto gráfico de las variaciones de presión que se suceden en las grandes, medianas y pequeñas arterias de las extremidades. Estas variaciones de presión, transportadas por la onda pulsátil originada por la actividad cardíaca, se transforman lógicamente en diferencias de volumen de las diversas partes de las extremidades, que pueden ser captadas exteriormente mediante un sistema envolvente que rodee completamente el territorio explorado.

Clásicamente se ha venido empleando la oscilografía mecánica fundada en la aplicación de un manguito neumático alrededor de una zona de la extremidad, manguito que se insufla a una presión determinada. Las variaciones de presión neumática originadas en el interior del brazal a consecuencia de los cambios volumétricos del miembro subyacente son transformadas por medio de una cápsula de Frank en oscilaciones de una palanca inscriptora, que registra en una gráfica las oscilaciones pulsátiles de la región explorada de la extremidad. Sin embargo, las limitaciones de la oscilografía mecánica son múltiples y prácticamente todas derivadas de la escasa sensibilidad del método. Mediante ella sólo es posible valorar la amplitud de las pulsaciones, mientras que la morfología de las mismas apenas puede servir de utilidad por el amortiguamiento que sufren a través de la conversión neumomecánica.

Modernamente, la aplicación de los avances de la electrónica ha permitido efectuar la conversión de las variaciones de presión neumática en variaciones de corriente eléctrica, que, a través de sistemas especiales, son convertidas a su vez en oscilaciones de un elemento oscilográfico, que puede ser un tubo de Braun o un galvanómetro de inscripción fotográfica o directa. Las ventajas de este tipo de conversión radican no sólo en que la ganancia de amplitud es muy superior, dado que pueden emplearse grandes amplificaciones a través de circuitos electrónicos a válvulas o a transistores, sino en que las variaciones de presión, es decir de vo-

lumen, pueden captarse con extrema exactitud sin sufrir deformaciones o distorsiones. De este modo, la oscilografía electrónica mantiene todas las ventajas de la mecánica y soslaya sus inconvenientes al permitir un registro gráfico preciso de la morfología de la onda pulsátil. Además, la oscilografía electrónica no precisa obligatoriamente del empleo de un manguito que transforme previamente las variaciones de volumen de la zona explorada en variaciones de presión neumática, sino que la conversión puede hacerse directamente mediante muy diversos sistemas, que luego serán detallados. De este modo pueden realizarse registros de las variaciones pulsátiles de diversas partes de las extremidades inalcanzables para la oscilografía mecánica, como son, por ejemplo, los dedos.

En realidad, la oscilografía electrónica no es más que uno, mejor dicho, la combinación de dos de los diferentes tipos de pletismografía segmentaria indirecta de incremento circunferencial, que desprecia el objetivo volumétrico de la pletismografía, es decir la medición de las variaciones de volumen a través de las modificaciones de amplitud de la gráfica calibradas cuantitativamente, para realzar la importancia de los valores morfológicos y cronológicos que la misma suministra.

La pletismografía, que literalmente significa registro de volumen y puede aplicarse a cualquier parte del cuerpo, es un método de exploración que se aplica particularmente al registro del volumen (y de sus variaciones), con respecto al tiempo, de una parte prominente del cuerpo, en especial las extremidades. Si se supone que dicha parte mantiene, a excepción de su contenido hemático, un volumen constante (lo cual sólo sucede real y nada más que parcialmente durante cortos periodos de tiempo), los cambios de volumen que sufra dependerán directamente de las variaciones de su contenido sanguíneo. Dichas variaciones de volumen están determinadas por la diferencia entre el aflujo arterial y el drenaje venoso. Casi nunca se practica la pletismografía de toda una extremidad, sino sólo la de una parte de la misma, por cuyo motivo hay que hablar con propiedad de pletismografía segmentaria más o menos extensa. La pletismografía de oclusión venosa es la única que mide directamente la cantidad de aflujo sanguíneo al yugularse completamente el drenaje venoso por medio de una suave compresión circular.

Hay dos tipos de pletismografía, la directa y la indirecta. La primera mide los cambios de volumen de una extremidad por medio de los desplazamientos de líquido o de aire contenido en un cilindro rígido y herméticamente cerrado, en cuyo interior se coloca el segmento explorado de la extremidad. La segunda no merece el nombre de pletismografía en el sentido estricto de la palabra, pues no registra directamente cambios de volumen, sino sólo las variaciones de un factor relacionado con él. En la pletismografía fotoeléctrica las variaciones de volumen se deducen de los cambios de densidad lumínica (luz infrarroja de un espectro determinado) provocados por las fluctuaciones del contenido hemático. En la pletismografía de impedancia (una de cuyas variantes es la reografía) las variaciones de volumen se miden por los cambios de impedancia eléctrica que sufre un tejido al modificarse en él su contenido sanguíneo. Finalmente, la pletismografía de incremento circunferencial registra indirectamente las fluctuaciones de volumen a través de los incrementos, positivos y negativos, del perímetro de la

región explorada, siendo los cambios de volumen proporcionales a los de la circunferencia. Como se ha indicado anteriormente, la oscilografía electrónica es una pletismografía segmentaria indirecta de incremento circunferencial.

FUNDAMENTO

La base de la oscilografía electrónica es el transductor, es decir el convertidor de la energía mecánica (cambios de presión-volumen) en energía eléctrica. A modo de comparación, podríamos decir que en la oscilografía mecánica el transductor es la cápsula de Frank, que transforma las variaciones neumáticas del brazal en oscilaciones de una palanca inscriptora. El transductor es, pues, un dispositivo mecánico-electrónico, que al recibir por una de sus vertientes variaciones de presión las convierte en una señal eléctrica variable directamente relacionada con la presión que la ha originado. La característica primordial del transductor empleado en oscilografía electrónica es su linealidad, es decir que las variaciones de la señal eléctrica han de ser directamente proporcionales a las de la presión originaria, al menos dentro de los límites en los cuales en clínica se dan dichas variaciones de presión. Los transductores pueden ser de los siguientes tipos:

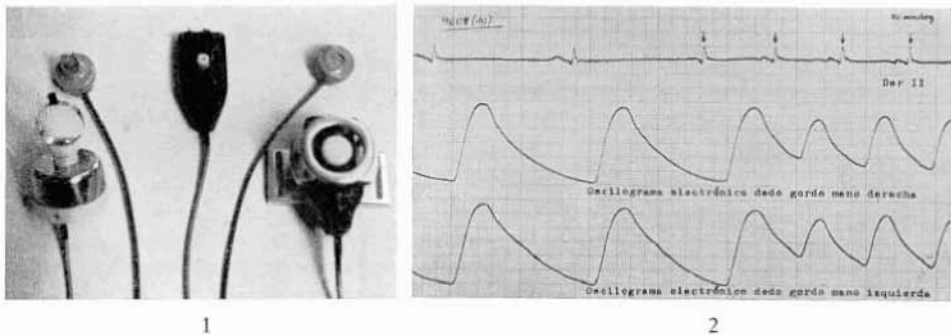


FIG. 1. Diferentes tipos de transductores (detectores de pulso) utilizados en oscilografía electrónica. Arriba: a la izquierda, transductor piezoeléctrico para la oscilografía electrónica de extremidades (variaciones neumáticas del manguito); en el centro, transductor capacitivo «infratron» para la oscilografía electrónica acra (contacto directo); a la derecha, transductor piezoeléctrico para la oscilografía electrónica acra (contacto directo). Abajo: a la izquierda, transductor de Brecht-Schneider para detección del pulso de arterias pequeñas superficiales (p. e. la pedia); a la derecha detector de Boucke-Brecht para la esfigmografía de grandes arterias (p. e. carótida o femoral). FIG. 2. Registro habitual en oscilografía electrónica. En un polígrafo de tres canales se inscriben simultáneamente una derivación electrocardiográfica (curva superior) y dos oscilogramas electrónicos (curvas media e inferior). Después de dos sístoles de origen sinusal se inicia una taquicardia paroxística auricular. Obsérvese la disminución de la amplitud, especialmente en la primera sístole heterotopa.

a) **Transductores resistivos:** con ellos la presión se mide por medio de un elemento que cambia su resistencia en función de las variaciones de la presión. Los más utilizados son los llamados extensímetros, que se basan en un elemento conductor extensible que rodea la zona de la extremidad a explorar. Como que

dicho conductor disminuye de diámetro al ser estirado por el aumento de volumen de la porción de miembro subyacente, entonces aumenta su resistencia eléctrica, siendo el cambio de resistencia directamente proporcional a las variaciones de volumen. Un ejemplo típico de extensímetro, aplicado a la técnica que nos concierne, es el de «strain-gauge» formado por un tubo de goma elástica que contiene mercurio en su interior.

b) **Transductores inductivos:** que consisten en una bobina cuyo núcleo magnético está constituido por una varilla que se mueve dentro de aquélla en relación con la presión que recibe por uno de sus extremos. Los movimientos de la varilla dan lugar a un cambio en la inductancia y en la reactancia inductiva de la bobina, que son medidas por un circuito especial. Un ejemplo muy conocido de aplicación de este tipo de transductor es el micromanómetro de Allard-Laurens empleado en el cateterismo cardíaco.

c) **Transductores capacitivos:** en los que las variaciones de presión actúan sobre un diafragma metálico que forma una de las placas de un condensador. Como que la otra placa es fija, las antedichas variaciones de presión dan lugar a la modificación de la capacidad eléctrica del dispositivo, que es analizada por medio de un circuito electrónico especial. Este es el fundamento de los receptores «infraton» utilizados en el registro de pulsos arteriales y de fonomecanocardiografía.

d) **Transductores piezoeléctricos:** que se basan en el hecho de que un cristal (cuarzo, turmalina, sal de Rochelle) produce un potencial eléctrico cuando sobre un eje específico del mismo se aplica una presión por muy ligera que ésta sea. Este tipo de transductor es muy empleado en el registro de los pulsos arteriales.

MATERIAL

El material utilizado en oscilografía electrónica se puede dividir en tres grupos:

1. **Dispositivo colector de presión:** Es el elemento que recoge las variaciones de volumen de la zona explorada y las convierte en variaciones de presión. Dicho elemento puede ser simplemente mecánico o bien neumomecánico. El dispositivo mecánico consiste, generalmente, en un material inextensible que rodea la zona de la extremidad a explorar, por ejemplo una cincha metálica o un tejido rígido, y entre él y la extremidad (o bien entre sus extremos) se coloca el transductor, con lo que las variaciones de volumen de ésta, al quedar limitadas, actúan sobre la parte mecánica del transductor para ser transformadas así en variaciones eléctricas. En algunos casos particulares en los que el dispositivo mecánico forma parte integrante del transductor, como es el caso del extensímetro de goma llena de mercurio, dicho dispositivo es extensible para adaptarse directamente a los cambios de volumen.

El elemento neumomecánico consiste en un manguito insuflable de goma, que se aplica sobre la parte correspondiente de la extremidad. Las variaciones de presión neumática, que se engendran en el interior del brazal, son transmitidas por un tubo de goma hasta una membrana, que es la que actúa mecánicamente sobre el transductor.

El dispositivo mecánico es el que suele utilizarse para la oscilografía electrónica acra, es decir la que registra las pulsaciones de las falangetas de los dedos,

mientras que el neumomecánico se emplea habitualmente en la oscilografía electrónica del resto de la extremidad.

2. **Transductor:** Es, como se ha indicado anteriormente, el elemento que transforma las variaciones de presión-volumen en variaciones eléctricas.

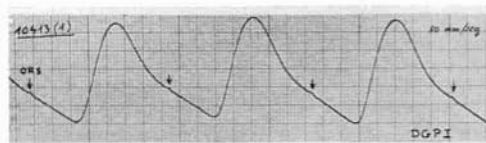
3. **Amplificador y sistema de registro:** Las variaciones eléctricas originadas en el transductor son amplificadas mediante un circuito electrónico a válvulas o a transistores y llevadas a un sistema oscilográfico de registro o visualización, que puede ser un tubo de Braun o un galvanómetro. Normalmente para ello se acude a polígrafos del tipo de los empleads en fisiología o en electrocardiografía.

Generalmente, el instrumental empleado en oscilografía electrónica consta de los siguientes elementos:

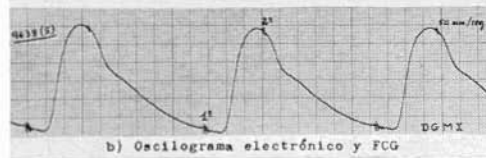
a) Detector del pulso (del tipo infratón o piezoeléctrico) para la oscilografía electrónica acra. Para sujetar este detector se utilizan cinchas inextensibles de material sintético o bien sujetadores metálicos especiales.

b) Manguitos de goma similares a los de toma de la presión sanguínea, de una anchura de 12 cm. y de diferente longitud según el diámetro de la zona de la extremidad a explorar.

c) Manguitos de anillo metálico para la oscilografía proximal o media de los dedos.

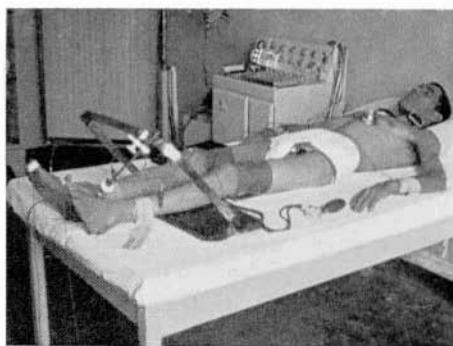


a) Oscilograma electrónico y ECG



b) Oscilograma electrónico y FCG

3



4

FIG. 3. Registro de oscilogramas electrónicos en un electrocardiógrafo de un solo canal. Arriba, superposición de complejos QRS de muy pequeña amplitud a la curva oscilográfica. Abajo, superposición de los ruidos cardíacos, también muy reducidos, al oscilograma electrónico. Con cualquiera de estos dos artificios puede calcularse el tiempo de propagación de la onda del pulso y compararse con el de otras zonas de la misma o de otra extremidad. FIG. 4. Colocación de los distintos detectores e instrumentos empleados en oscilografía electrónica. En el paciente se hallan colocados: las placas electrocardiográficas para el registro de la o las curvas correspondientes; un micrófono para el registro de los ruidos cardíacos; un detector del pulso carotídeo; un detector del pulso femoral; un detector del pulso pedio; dos manguitos en los muslos para la oscilografía electrónica de extremidades, hallándose conectados a ellos los detectores correspondientes; dos transductores en los dedos gordos de los pies para la oscilografía electrónica acra. El polígrafo que se ve al fondo registra cuatro curvas diferentes, siendo en general una derivación electrocardiográfica, un pulso arterial central o periférico (a veces sustituido por un fonangiograma) y dos oscilogramas electrónicos.

d) Transductores cerrados para ser conectados a los tubos que parten de los diferentes manguitos. Estos transductores suelen hallarse incluidos en el interior del oscilógrafo mecánico visualizador.

e) Oscilógrafo mecánico visualizador para el control previo al registro de los oscilogramas electrónicos. En la mayoría de los casos dicho oscilógrafo es doble, para el registro simultáneo de partes simétricas (o no) de dos extremidades. En algunos casos cada extremidad tiene su oscilógrafo independiente y, entonces, los transductores suelen ser exteriores a los mismos, conectándose a voluntad en un conducto que da al exterior.

f) Electrocardiógrafo de tres canales para el registro simultáneo de un trazado de referencia circulatoria central (que suele ser una derivación electrocardiográfica, pero que puede ser también un fonocardiograma o un pulso central o carotídeo) y de dos oscilogramas electrónicos de extremidades, generalmente de zonas simétricas.

Si bien las gráficas de los pulsos de la oscilografía electrónica pueden registrarse independientemente unas de otras y sin ningún otro trazado de referencia, para lo cual sirve entonces como aparato amplificador y registrador un simple electrocardiógrafo de un solo canal, es de gran importancia el poder obtener pulsos simultáneos de puntos simétricos de dos extremidades homónimas junto con la inscripción sincrónica de un trazado cardíaco de referencia, puesto que de este modo se consiguen, además de los datos propios de cada pulso aislado, otros de gran importancia como la comparación directa de las curvas de las dos extremidades exploradas a la vez, tanto en lo que se refiere a su amplitud y forma como a su cronología (tiempo de propagación o tiempo que la onda pulsátil emplea en llegar desde el corazón a cada uno de los puntos explorados). Es por este motivo que se recomienda siempre la utilización de un electrocardiógrafo de tres canales, para de esta manera poder registrar simultáneamente una derivación electrocardiográfica o un fonocardiograma y dos oscilogramas electrónicos de dos puntos simétricos de las extremidades.

Sin embargo, este instrumental, aunque transportable no es verdaderamente portátil por su volumen y peso y, por ello, en ciertos casos, como cuando se precisa una exploración domiciliaria o bien hospitalaria pero en el propio lecho del paciente por imposibilidad de desplazamiento de éste, se ha de acudir al empleo de un aparato más portátil, como es un electrocardiógrafo de un solo canal, con el fin de registrar uno a uno los diversos oscilogramas electrónicos. Mas como hemos dicho que un dato de gran valor es el registro simultáneo de un trazado cardíaco de referencia, en estos casos el electrocardiógrafo ha de estar adaptado de tal manera que sea capaz de registrar sincrónicamente, en una misma curva, una derivación electrocardiográfica (o un fonocardiograma) y un pulso. Pero como que del trazado de referencia no es su morfología la que interesa, sino sólo su ubicación cronológica, se ha de poseer un dispositivo que reduzca al mínimo la amplitud del electrocardiograma (o del fonocardiograma), de tal modo que sólo quede convertido en un pequeño accidente (vértice de la onda **R** o insinuación de los ruidos cardíacos) que se superponga, con escasísima amplitud para no deformar la curva que realmente interesa, al oscilograma electrónico. Con ello se puede calcular directamente el tiempo de propagación de la onda del pulso,

lo que permite a la vez la comparación extemporánea de las diversas curvas obtenidas.

TECNICA

Como se ha indicado anteriormente, para el registro de los oscilogramas electrónicos de las extremidades se emplea un instrumental (dispositivo colector de presión-volumen y transductor) diferente que para el registro de los oscilogramas electrónicos acros. Es casi únicamente con los extensiómetros, explicados anteriormente, que el instrumental es el mismo para la oscilografía acra que para la de extremidades. Pero como que éstos son los menos utilizados, la técnica será generalmente distinta para los dos tipos de oscilografía.

1. **OSCILOGRAFIA ELECTRONICA ACRA.** Es el método más simple y el más rápido, puesto que el transductor se coloca directamente sobre la yema del dedo a explorar y se fija instantáneamente mediante una cincha o fijador metálico.

Al paciente, previa relajación mediante un sedante o un relajador muscular cuando se prevé que estará nervioso en el momento de la exploración, se le coloca horizontalmente en una cómoda mesa de exploraciones situada en el interior de una habitación de temperatura agradable. Todas estas medidas son muy importantes si se quieren obtener curvas no alteradas por la tensión del enfermo o por los movimientos musculares del mismo. En muchas ocasiones es necesario colocar una almohada bajo los pies del explorando o bien apoyar éstos sobre un soporte especial que los sujeta lateralmente. Estando el paciente en esta posición se coloca el transductor, ejerciendo una ligera presión, sobre la yema del dedo y se le sujeta por medio de una cincha que rodee la falangeta o mediante un autosujetador metálico especial. Dentro de límites bastante amplios, no es necesaria una presión siempre exacta en la sujeción del transductor, pero es importante que éste no se halle demasiado fuerte, con lo que estrangularía el dedo y dificultaría el flujo sanguíneo falseando la curva, ni demasiado flojo, ya que de este modo no sería capaz de captar exactamente los cambios volumétricos ocurridos en la falangeta. Con experiencia se logra colocar el detector del pulso a una presión bastante constante.

El tipo de transductor utilizado en estos casos suele ser de dos tipos: capacitivo (fundado en la técnica electrostática del infratón) o piezoeléctrico. En ambos casos el volumen del detector del pulso es lo suficientemente pequeño para que pueda ser aplicado incluso en niños pequeños.

Colocado el receptor del pulso puede realizarse ya inmediatamente el registro de las curvas. Hay que recordar que el transductor piezoeléctrico tiene la ventaja sobre el capacitivo infratón de que no necesita «precalentamiento», de tal modo que en todo momento está listo para su uso. Por el contrario, el detector capacitivo ha de precalentarse durante 2-5 minutos antes de estar en condiciones de registro, si bien esto no es ningún inconveniente serio.

En principio, cuando los oscilogramas electrónicos acros se registran de forma rutinaria con el fin de comprobar de un modo rápido si existen trastornos circulatorios en las extremidades, los detectores del pulso se colocan solamente en

las yemas de los pulgares de las manos o de los dedos gordos de los pies. En el caso que se sospeche que las alteraciones circulatorias pueden ser distales y actuar diferentemente sobre los diversos dedos de las manos o de los pies, entonces se exploran todos los dedos. Este hecho es muy frecuente en el Raynaud.

El cable que parte del transductor se conecta a la entrada que el electrocardiógrafo posee para mecanogramas, con el fin de amplificar y registrar la señal eléctrica generada en el detector. Cuando sólo se desean valorar las amplitudes basta que la velocidad de desarrollo del papel de registro sea de 5 mm/seg, pero cuando se desea visualizar la morfología son necesarios desarrollos de 25 mm/seg, y de 50 mm/seg cuando interesa un cálculo exacto de la cronología.

En algunos casos es preciso detectar las oscilaciones vasculares de otras partes periféricas de las extremidades, como las palmas de las manos, las plantas de los pies o los muñones de amputación. En todos ellos la técnica es la misma que en la oscilografía electrónica acra digital distal.

Cuando las curvas obtenidas sean muy defectuosas, lo cual sucede con relativa poca frecuencia, hay que reconsiderar en primer lugar si se han tomado las medidas de sedación, comodidad y confortabilidad mencionadas anteriormente. En caso de que éstas sean correctas puede mejorarse la calidad del trazado registrándolo en fase de apnea espiratoria, esperando un rato más para el nuevo registro o bien aplicando repetidamente el detector del pulso. En algunas ocasiones el cable que sale de dicho detector es relativamente muy grueso y, entonces, hay que tener la precaución de que descienda directamente hacia el suelo para evitar la transmisión de los movimientos balísticos del cuerpo o de tracciones de otra índole.

2. OSCILOGRAFIA ELECTRONICA DE EXTREMIDADES. Al igual que la oscilografía mecánica detecta las variaciones de volumen del segmento de extremidad situado bajo el brazal que lo rodea. Estas variaciones de volumen son, a su vez, consecuencia de las variaciones espontáneas de volumen que se producen en el sistema arterial bajo la influencia de la onda pulsátil y permiten conocer el estado de la circulación periférica. Sin embargo, tal como se ha indicado anteriormente, la mayor sensibilidad de la oscilografía electrónica y el hecho de que no deforme las curvas obtenidas permite un estudio mucho más preciso de las alteraciones circulatorias.

Para la obtención de oscilogramas electrónicos de las extremidades se toman las mismas medidas que en el caso de la oscilografía acra, es decir, sedación del enfermo, comodidad de la mesa de exploraciones, confortabilidad e la temperatura ambiente, etc. Estando el sujeto en posición horizontal se coloca un manguito o brazal alrededor de la zona a explorar y se aplica firmemente, pero sin ejercer presión excesiva que dé lugar a estrangulación del miembro ni dejarlo tan flojo que luego necesite una insuflación excesiva de aire para su perfecta coaptación. A continuación el tubo de goma, que parte del brazal, se enchufa en el oscilógrafo, que lleva incluido en su interior el transductor, y el cable que parte de éste se conecta a la entrada del electrocardiógrafo.

Los manguitos han de ser de cámara única, su anchura debe ser de 12 cm

y su longitud suficiente para envolver toda la zona de la extremidad explorada. Sólo en los casos en los que los muslos son muy gruesos pueden emplearse para ellos brazaletes de 18 cm de anchura. Como que la forma de la mayor parte de las extremidades no es cilíndrica es preferible que el manguito no sea del tipo auto-adhesivo, ya que entonces es difícil una aplicación uniforme sobre toda la zona de la extremidad subyacente, sino que es mejor que su sujeción se realice mediante una cincha de unos 4 cm de anchura y de suficiente longitud para que pueda dar unas tres vueltas alrededor del manguito. Cuando se realicen registros comparativos, sean simultáneos o consecutivos, es preciso que los manguitos tengan las mismas características. Sin embargo, cuando las extremidades se hallan diferentemente desarrolladas, como en las comunicaciones arteriovenosas o en las poliomielitis, o cuando hay alteraciones volumétricas unilaterales, por ejemplo en el linfedema, la comparación entre un lado y otro se halla más o menos dificultada, si bien los valores cronológicos son los menos influenciados.

Al igual que en la oscilografía electrónica acra, en la de extremidades es de suma importancia el hecho de que los transductores utilizados posean las mismas características de sensibilidad, de linealidad y de espectro de frecuencias bajas cuando se hagan registros sincrónicos comparativos. Por el contrario, cuando los registros se realizan de uno en uno no hay que tener en cuenta tal problema, puesto que el transductor empleado siempre es el mismo.

La exploración oscilográfica electrónica de extremidades puede llevarse a cabo de dos formas diferentes: **a)** mediante la técnica habitual en la oscilografía mecánica, es decir, con disminución progresiva de la presión neumática comunicada al interior del brazal, y **b)** realizando el registro con una presión de insuflación del manguito constante y suficientemente baja, inferior a la presión arterial diastólica, escogiéndose, en principio, la cifra de 60 mm Hg.

a) Técnica de presiones decrecientes. Se procede del mismo modo que con la oscimetría y la oscilografía mecánica, es decir, insuflando el manguito a una presión superior a la arterial sistólica y descendiendo escalonadamente 20 mm Hg cada vez hasta llegar a una presión inferior a la diastólica. Habitualmente se comienza por 180 mm Hg y se acaba con 60 mm Hg. A cada nivel tensional se hace el registro de las pulsaciones y, para ahorrar papel o hacer más corta la tira global, se emplea una velocidad de desarrollo de 2-5 mm/seg. Con esta técnica pueden comprobarse las diferencias de amplitud entre uno y otro lado (una diferencia de más de un 30 % tiene ya valor diagnóstico), el índice oscilográfico (es decir la máxima amplitud de las oscilaciones, que se encuentra a nivel de la presión arterial media) y si existe desviación del citado índice (o sea, si la amplitud máxima de un lado no tiene lugar al mismo nivel de presión que la del otro lado).

Esta técnica tiene dos inconvenientes principales: **1)** cuando el miembro explorado es muy sensible, éste reacciona con temblor muscular falseando las curvas o haciendo imposible su lectura, o bien si existe una oclusión arterial aguda el dolor se hace insoportable y la exploración es perniciosa para el miembro, puesto que suprime durante un buen período de tiempo el ya muy deficitario aporte sanguíneo; **2)** como que la presión del manguito, aunque decreciente, se ha de mantener durante largo tiempo para poder hacer los registros a todos los

niveles tensionales convenientes, se desencadenan procesos de contrarregulación arterial, que modifican la morfología de las curvas, su amplitud, parcialmente su cronología e incluso el nivel tensional del índice oscilográfico.

b) **Técnica de los 60 mm Hg.** Como que en la oscilografía electrónica tiene mucha más importancia la morfología de la curva y los valores cronológicos que no las amplitudes y el índice oscilográfico (puesto que estos dos datos se habrán estudiado ya mediante la oscilometría) más preferible que la técnica anterior es la que registra curvas a un solo nivel tensional, en general inferior a la presión diastólica. Normalmente el nivel tensional utilizado es el de 60 mm Hg, pero en algunas ocasiones, en que las curvas salen algo «movidas», puede elevarse la presión a 80 e incluso 100 mm Hg. Esta técnica es mucho más rápida que la anterior, puesto que sólo se registra a un nivel de presión, y, además, es mucho menos molesta para el paciente, ya que la presión de insuflación es baja.

Mientras que al efectuar la oscilografía electrónica acra en muchas ocasiones las curvas obtenidas son muy limpias, aunque el paciente esté nervioso o se encuentre incómodo, en el registro de la oscilografía electrónica de extremidades hay que velar celosamente por la consecución de todas las medidas de comodidad y tranquilidad psíquica del explorando, ya que los menores movimientos del miembro se superponen inmediatamente a las curvas pulsátiles y las deforman más o menos ampliamente. Además, cuando las amplitudes son pequeñas con frecuencia se suman a la gráfica los movimientos «balísticos» del cuerpo (es decir, una especie de balistocardiograma más o menos modificado), añadiéndole accidentes falsos. Esto es bien comprensible, puesto que la parte inferior del manguito se apoya sobre la mesa de exploraciones, mientras que la extremidad queda más libre en el interior de aquél. En estos casos, a veces es preciso colocar una almohada proximal y otra distalmente a la zona en que se encuentra el manguito, con el fin de que éste no tenga contacto con el plano de apoyo del paciente.

Como se ha señalado anteriormente, tanto en brazos y antebrazos como en muslos y piernas se utilizan manguitos de 12 cm de ancho y de longitud suficiente para que rodeen completamente la zona de la extremidad a explorar, siendo preferible que su sujeción se realice mediante una cincha larga que dé varias vueltas al manguito. En los dedos de las manos y de los pies se emplean pequeños cilindros metálicos en cuyo interior se halla un manguito cerrado de goma.

RESUMEN

La oscilografía electrónica es un tipo de pletismografía segmentaria indirecta de incremento circunferencial, que valora mucho más los criterios morfológicos y cronológicos de las curvas que no la amplitud de las mismas, gracias a la gran fidelidad de captación de los detectores de pulso y de amplificación electrónica, enormemente superior a la de la oscilografía mecánica. Los registros se hacen generalmente en un polígrafo de tres canales, que inscribe simultáneamente dos oscilogramas electrónicos (habitualmente de zonas simétricas de dos extremidades homónimas) y un trazado cardíaco o circulatorio central de referencia cronológica. Los detectores de pulso (transductores) se colocan directamente sobre la zona explorada (oscilografía electrónica acra) o reciben las variaciones neu-

máticas de un brazal que rodea la misma (oscilografía electrónica de extremidades), brazal que suele insuflarse a una presión constante, normalmente de 60 mm Hg.

SUMMARY

Electronic oscillography is a variant of pletismography. Morphology and chronology of the waves are more demonstrative than amplitude. The method, by means of very sensitive transducers and amplifiers, permits to obtain a recording far more accurate than the mechanic oscillography. Recordings were obtained from a three channel poligraph (two channels for simultaneous oscillography and one channel recording events of cardiac cycle used as chronologic reference).

BIBLIOGRAFIA

1. **Galindo-Planas, N.:** Diátesis vasculares hipoplásicas postpoliomielíticas. Su estudio mediante la aortografía translumbar y la oscilografía electrónica. «Angiología», vol. XXI, núm. 6, pág. 304, 1969.
2. **Galindo-Planas, N.:** Hamartoma plantar. Estudio oscilográfico electrónico, arteriográfico y tratamiento quirúrgico. «Medicina Clínica», agosto 1969 (en prensa).
3. **Kappert, A.:** «Leitfaden und Atlas der Angiologie», Hans Huber, Bern & Stuttgart, 1966.
4. **Martinez-Muñoz, A. y Galindo-Planas, N.:** La oscilografía electrónica en el diagnóstico de las arteriopatías obliterantes de extremidades. VIII Congreso Argentino de Cardiología, Córdoba, julio 1969.
5. **Schoop, W.:** «Angiologie-Fibel», Georg Thieme, Stuttgart, 1967.

Persistencia de la arteria trigeminal de un feto humano de 28 mm.

J. JIMENEZ COLLADO y A. PUCHADES ORTS

Laboratorio de Embriología. Departamento de Anatomía Humana (Director: Prof. F. Orts Llorca). Facultad de Medicina. Madrid (España).

INTRODUCCION

La persistencia en el adulto de arterias presegmentarias bajo la forma de anastomosis carótido-basilar es un hecho que hoy, en día es relativamente frecuente objetivar en la clínica mediante la realización de arteriografías simples o por sustracción de la carótida interna.

La primera observación de Arteria Trigeminal en el adulto se debe a **Quain**, 1844. Posteriormente, **Duret**, 1873, y **Tarensceki**, 1880, describen casos similares. Desde 1950, en que **Sutton** la puso de manifiesto mediante la arteriografía, a 1965 se han observado 147 casos más. Recientemente, **Lie**, 1968, tomando como base una serie de 3.000 arteriografías, da una incidencia del 0.1 %.

La arteria trigeminal es constante en embriones humanos y de mamíferos durante un corto pero importante estadio organogenético. En efecto, el encéfalo de embriones de 4 a 5 mm, 28-29 días, presenta una vascularización muy característica: mientras que el prosencéfalo y mesencéfalo están irrigados por la prolongación cefálica de la porción dorsal del primer arco arterial, el rombencéfalo recibe tres vasos segmentarios: arteria trigeminal primitiva, arteria ótica y arteria hipoglosa. De las tres, es la arterial trigeminal la que asegura la irrigación del rombencéfalo, pues la arteria ótica no es constante y la hipoglosa se interrumpe y desaparece precozmente. La arteria trigeminal existe normalmente en el embrión humano durante once días, del 24 al 35 día de la gestación, embriones de 4 a 15 mm, y desaparece por fragmentación y atrofia entre los 14 y 18 mm, no existiendo ya vestigios de ella en estos últimos.

Es notable que un vaso tan fugaz pueda persistir con tanta frecuencia en el adulto y es interesante destacar que sólo existe una observación (**Hochstetter**, 1937) en un feto humano de 46.6 mm. He aquí su descripción: «Die A. basialis linkerseits einen abnormen Ast abgibt, der rostral umgebend sich in sagittalem Verlaufe der Duragrenzschicht nähert und medial von Trigemimbusucht des Cavum duramatrix und lateral von Knorpeliegen dorsum sellae diese Grenzschicht durchbohrt. Auf dieser Weise gelangt der Ast in das Gebiet des späteren Sinus cavernosus, nähert sich hier der lateralen Wand der A. Carotis interna si-

nistra und mündet schliesslich in die letztere unmittelbar caudal von der Stelle ein, an der N. abducens, die laterale Wand dieser Arterie gekreuzt hat. «Es bestens bei XXXV eine Anastomose zwischen der A. basialis und der im Bereiche des cavernosus gelegenen Verlaufstrecke der A. carotis interna sinistra.»

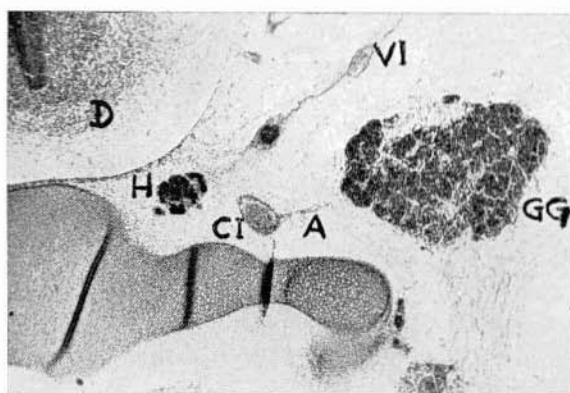
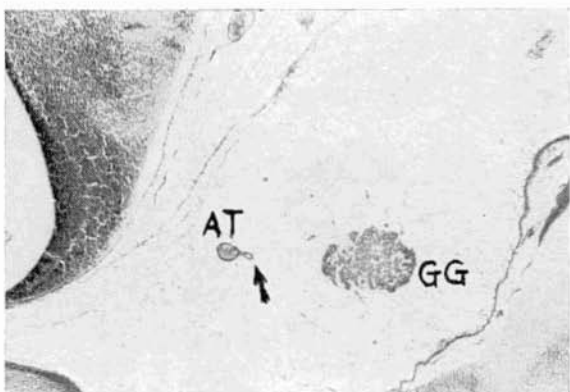
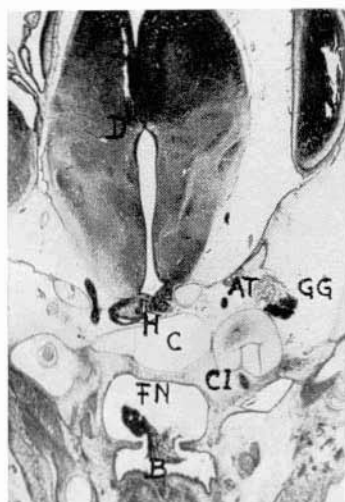


FIG. 1. Corte transversal del embrión Br-4. Microfotografía a 15 x. En el lado derecho se observa por debajo del condrocráneo (C) la carótida interna (CI). Craneal al condrocráneo aparece la arteria trigeminal (AT) situada medial al ganglio de Gasser (GG) y lateral a la hipófisis (H). Diencefalo (D). Fosas nasales (F). Boca (B). FIG. 2. Corte transversal. Microfotografía a 35 x. De la arteria trigeminal (AT) sale un fino ramo que se dirige lateral al ganglio de Gasser (GG).

FIG. 3. Corte transversal. Microfotografía a 35 x. La carótida interna, inmediatamente a su entrada en el cráneo, da una arteria (A) para el ganglio de Gasser (GG). Diencefalo (D). Hipófisis (H). Nervio abducens (VI).

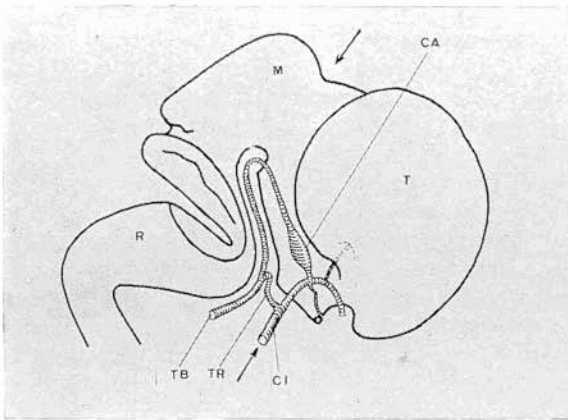
Por esta descripción se deduce que se trata de una arteria trigeminal.

El haber observado nuevamente la persistencia de este vaso en un feto humano de 28 mm perteneciente a la colección del Prof. **Orts Llorca**, creemos que es interesante darlo a conocer, pues serían los dos únicos casos observados y descritos en período fetal.

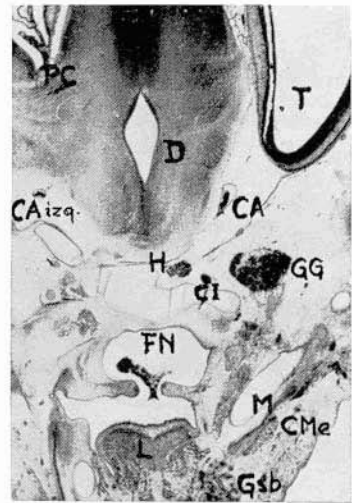
DESCRIPCION

La arteria carótida interna derecha del embrión humano **Br-4** de 28 mm, perteneciente a la colección del Prof. **Orts Llorca**, asciende por delante de la cóclea

ya cartilaginosa —parts ótica del condrocráneo— y una vez situada lateral a la hipófisis abandona una arteria de bastante calibre (fig. 1) que se dirige craneal y dorsalmente para anastomosarse al tronco basilar. Dispuesta medialmente con relación al ganglio de Gasser, nace de ella un fino vaso que se distribuye por su espesor (fig. 2). Previamente, el ganglio de Gasser recibe una delgada arteria procedente directamente de la carótida interna (fig. 3). Ventral al origen de esta anastomosis carótido basilar, arteria trigeminal, nace de la carótida la arteria oftálmica. Aproximadamente a este nivel se origina de su borde dorsal la comunicante posterior, vaso de paredes muy finas que presenta una marcada dilatación



4



5

FIG. 4. Dibujo esquemático de la reconstrucción realizada por el método tridimensional de Born a 60 x del sistema nervioso y aparato vascular del embrión Br-4. Telencéfalo (T). Mesencéfalo (M). Rombencéfalo (R). Carótida interna (CI). Tronco basilar (TB). Arteria trigeminal (TR). Comunicante anterior (CA). FIG. 5. Corte transversal más ventral que los anteriores. Microfotografía a 15 x. Lateral al diencéfalo (D) y en el lado derecho se observa un vaso de delgadas paredes que corresponde a la dilatación varicosa de la comunicante anterior (CA). La carótida interna (CI) se encuentra situada entre el ganglio de Gasser (GG) y la hipófisis (H). Vesícula telencefálica (T). Fosas nasales (FN). Lengua (L). Plexos coroideos (PE). Comunicante anterior (CA). Mandíbula (M). Cartilago de Meckel (CMe). Glándula submandibular (Gsb).

sacciforme en el segmento proximal (figs. y 4 5), siendo el resto del vaso de calibre mucho menor que el del lado opuesto. Más craneal y ventralmente, de la carótida interna nace la arteria coroidea anterior que, invaginándose en la luz telencefálica, forma unos plexos coroideos muy desarrollados.

La arteria trigeminal presenta interesantes relaciones con los nervios oculomotorius (III par), abducens (VI par) y trochlearis (IV par). El VI par, en dirección

dorsoventral, se sitúa primero medial y luego lateral a la carótida interna, cruzándola en su borde craneal, nivel éste en que se origina la arteria trigeminal. El III par se sitúa lateral a la carótida interna en todo su trayecto, mientras que el IV par, de grueso calibre, se encuentra lateral y craneal con respecto a este vaso.

COMENTARIOS

Como este vaso debió desaparecer en embriones de 18 mm, es evidente que tanto en la observación que aquí describimos como en la de **Hochstetter** se trata de la persistencia anómala de la arteria trigeminal. Ambas observaciones presentan hechos muy similares. En primer lugar, ambas arterias trigeminales presentan íntimas relaciones con el nervio abducens. Se originan en la carótida interna justamente a nivel en que este nervio cruza lateral y cranealmente dicha arteria. Otro hecho interesante es que esta anastomosis carótido-basilar se encuentra medial al ganglio de Gasser y lateral a la hipófisis. En el feto **Waa** de **Hochstetter** la arteria trigeminal se halla situada en el espesor del seno cavernoso. En nuestro caso aún no se ha formado dicho seno por tratarse de un feto más joven, pero la localización de la arteria trigeminal es muy similar.

Labauge y colaboradores (1963) describen en un feto de 7 meses una fina anastomosis entre la carótida y el tronco basilar, en la que distinguen dos segmentos: el primero, dispuesto sagitalmente, parece derivar de la arteria trigeminal primitiva, mientras que el segundo, transversal, sería el vestigio de las ramas del plexo anastomótico existente entre las dos arterias neurales longitudinales, criterio que se basa en el hecho de que la arteria trigeminal aborda el encéfalo muy lateralmente, y que una vez constituido el tronco basilar — embriones de 10 a 12 mm — sigue un trayecto casi rectilíneo hasta llegar a la arteria neural longitudinal.

De Vriese (1905) observa en un feto de 9 meses como la arteria trigeminal nace de la convexidad dorsal de la carótida interna en el comienzo de su porción intracavernosa; desde aquí se dirige en dirección dorsal con relación al nervio abducens e, inclinándose medialmente, desemboca en el tronco basilar. Según **Lazorthes** (1963), es posible que alguno de los ramitos de la carótida que irrigan el VI par pero que no llegan a anastomosarse con el tronco basilar representen un vestigio de la arteria trigeminal.

A veces es difícil observar la arteria trigeminal en algunos embriones. **Schmeidel** (1932) no la observó en ninguno de los especímenes que empleó para el estudio de la arteria vertebral; lo que no es raro, pues sólo se ve con claridad cuando los vasos del embrión quedan repletos de sangre.

En el adulto, **Hochstetter** (1938) describe un caso en que la carótida interna se divide en dos ramas de igual calibre a su entrada en el seno cavernoso. Una se dirige hacia adelante y por su disposición y distribución representa la carótida interna normal. La segunda, forma un arco hacia arriba, atrás y adentro, y en su trayecto en dirección medial atraviesa la duramadre a nivel del dorsum sellae para al llegar al clivus unirse al tronco basilar. Es interesante señalar la ausencia de la arteria comunicante posterior. Es evidente que la circulación encefálica estará dividida en tres territorios total o parcialmente independientes: Un territorio an-

terior, carotídeo, dependiente de las arterias oftálmica, cerebral anterior, cerebral media y coroidea anterior; un segundo territorio dependiente de la arteria anómala y que comprende las arterias cerebelosa superior y cerebral posterior; por último, un territorio posterior, vertebral, irrigado por las arterias espinales, cerebelosa anteroinferior, laberíntica y cerebelosa posteroinferior.

Las relaciones en el adulto de este vaso anómalo con los nervios situados en el seno cavernoso son importantes. Según **Lie** (1968), el motor ocular común y el patético pasan por el anillo limitado entre la carótida y arteria trigeminal, cruzando a la primera craneal y a la segunda caudalmente. El motor ocular externo se sitúa próximo a la arteria trigeminal cuando ésta atraviesa la duramadre a nivel del dorsum sellae. El ganglio de Gasser y el nervio oftálmico se encuentran laterales en relación a este vaso.

Radiográficamente se distinguen tres tipos principales de arteria trigeminal (**Saltzman**, 1959). En el tipo I la arteria trigeminal llega al tronco basilar y repleciona las arterias cerebrales superiores y posteriores de ambos lados; la comunicante posterior es muy fina o no existe, correspondiendo pues al tipo anatómico de la descripción de **Hochstetter**, que es la más frecuente. En el tipo II la arteria trigeminal llena las arterias cerebelosas superiores y la cerebral posterior del lado opuesto, mientras que la cerebral posterior homolateral lo hace por la comunicante posterior del mismo lado. En el tipo III la arteria trigeminal, generalmente pequeña, sólo aporta sangre a las arterias cerebelosas superiores, mientras que las anteroinferiores son normales. Un hecho constante es el que la arteria trigeminal, aunque puede terminar a variable altura en el tronco basilar, lo hace siempre en el segmento comprendido entre las arterias cerebelosas anteroinferiores y superiores. Como el tronco basilar suele ser muy estrecho e insuficiente entre la arteria anómala y las cerebelosas anteroinferiores, la arteria trigeminal sólo se pone de manifiesto mediante la arteriografía de la carótida y muy rara vez en la de la vertebral.

A veces aparece en la angiografía una arteria que puede originar confusiones con la trigeminal: es la arteria tentorial. Este vaso, cuya presencia es normal, procede de la carótida a nivel del seno cavernoso, casi al mismo nivel en que nace la trigeminal cuando existe; se dirige dorsalmente para distribuirse por la tienda del cerebelo. Normalmente es muy fina y no puede reconocerse en las angiografías, pero en las ocasiones en que está aumentada la presión intracraneal, aumentado también el calibre del vaso, puede verse radiográficamente y ser confundido con la arteria trigeminal. Sin embargo, su trayecto suele ser más largo y flexuoso, no terminando en el tronco basilar.

RESUMEN

Con motivo de haber observado la persistencia de la arteria trigeminal en un feto humano de 28 mm, los autores describen el caso, estableciendo comparaciones con el de Hochstetter y haciendo una serie de comentarios de orden anatómico respecto a dicha arteria.

SUMMARY

A case of persistence of the trigeminal artery in a 28 mm human fetus is presented. A comparative study between this case and the one reported by Hochstetter is made. Anatomical features of this artery are commented.

BIBLIOGRAFIA

- Duret, M.:** Recherches anatomiques sur la circulation de l'encéphale. 1873. (Citado por Hochstetter, 1885.)
- Hochstetter, F.:** Ueber zwei Fälle einer seltenen Varietät der A. carotis interna. «Arch. F. Anat. und Physiol.», 1885, págs. 396-400.
- Hochstetter, F.:** Ueber eine Varietät der Vena cerebialis basialis des Menschen nebst Bemerkungen über die Entwicklung bestimmter Hirnvenen. «Z. F. Anat.», 108:311, 1938.
- Labauge, R.; Rabischong, P.; Olivier, J.; Comelade, P.:** Contribution a l'étude anatomique et radiologique de la persistance d'artères présegmentaires céphaliques chez l'adulte. «Comp. Rend. Ass. des Anat.», 118:820, 1963.
- Lazorthes, G.:** «Vascularisation Cérébrale». Masson et Cie., Paris, 1961.
- Lie, T. A.:** Congenital anomalies of the carotid arteries. «Excerpta Medica Foundation», Amsterdam, 1968.
- Quain, R.:** «The Anatomy of the Arteries of the Human Body», London, 1884.
- Schemeidel, G.:** Die Entwicklung der Arterie vertebralis des Menschen. Morphol. Jahrb. 71:315, 1932.
- Sutton, D.:** Anomalous carotid-basilar anastomosis. «Brit. J. Radiol.» 23:617, 1950.
- Taranieckie:** 1880. (Citado por Hochstetter, 1885.)
- Vriesses, B. de:** Sur la signification morphologique der artères cérébrales. «Arch. Biol.», 21:357, 1905.

Extractos

OBLITERACIONES Y ESTENOSIS DE LOS TRONCOS SUPRAAORTICOS OBSERVADAS EN LA CLINICA QUIRURGICA A DE ESTRASBURGO (Les oblitérations et sténoses des troncs supraaortiques observées à la Clinique Chirurgicale A de Strasbourg). — René Fontaine y Jacques Pietri. «Cardiovascular Surgery», XVII Congress of the European Society of Cardiovascular Surgery, London, julio 1968.

Hasta enero de 1968 hemos observado 100 casos de obliteración o estenosis de los troncos supraaórticos, repartidos etiológicamente de la siguiente forma: 1 congénito, 7 traumáticos, 92 adquiridos no traumáticos.

A) **Lesiones congénitas.** Hemos dejado de lado las anomalías descubiertas por azar o por angiografía, asintomáticas (17 casos). En cambio, etiquetamos de síndrome de Martorell-Fabré el caso de un joven árabe con disfonía y dolores torácicos en el que la angiografía demostró una carótida común izquierda, algo estenosada, cuyo origen era el tronco braquicefálico.

B) **Lesiones traumáticas.** Contamos con 7 observaciones, 5 por accidente de circulación y 2 por traumatismo minero. En cuatro se trataba de una ruptura y en tres de un aneurisma o de un hematoma pulsátil. En todos ellos estaba interesada la subclavia, derecha o izquierda, más allá del nacimiento de la vertebral. En dos se asociaba parálisis del plexo braquial. En cuatro determinaron trastornos isquémicos crónicos y en tres subagudos.

Las cuatro rupturas fueron tratadas, dos por restablecimiento de la continuidad arterial mediante prótesis aloplástica, con buen resultado a los cuatro años, y otro por injerto venoso fresco, permeable al cabo de un año.

En dos casos antiguos, malos casos quirúrgicos para la restauración, nos contentamos con una simpatectomía dorsal alta, con buen resultado a los cuatro años y una muerte precoz por bronconeumonía en un politraumatizado.

Entre los tres aneurismas traumáticos, dos fueron operados de resección del aneurisma seguida de una prótesis aloplástica, con buen resultado a los dos y dos y medio años. El tercer caso fue sometido a injerto venoso fresco autólogo, con perfecto resultado a los ocho meses.

C) **Lesiones adquiridas no traumáticas.** Total 92 casos, distribuidos así:

1. En 9 existían 11 aneurismas espontáneos (2 casos bilaterales), siendo responsable la sífilis en un caso y la arteriosclerosis en los ocho restantes. Respondían a la variedad polianeurismática cuatro casos. De estos nueve casos, dos no fueron operados; entre los siete restantes, en cuatro nos contentamos con un envolvimiento por membrana aponeurótica, con buen resultado. En dos casos en

que el aneurisma era bilateral, se reseco y se restableció la continuidad arterial mediante prótesis de dacron, con buen resultado entre seis y un año. El último caso era una ruptura de un aneurisma espontáneo de la subclavia, donde el mal estado general del enfermo nos obligó sólo a la ligadura de urgencia: falleció a los pocos días de la intervención.

2. Aparte de los casos anteriores, existen 83 con lesiones espontáneas: 1 por compresión tumoral mediastínica, 2 por embolia (reciente, una, antigua, la otra), 8 por tromboangeítis, 72 por arteriosclerosis.

Las lesiones se localizaban así: 8 a nivel del tronco braquiocefálico; 9 en la subclavia derecha, 31 en la izquierda; 1 en carótida común izquierda; 11 en la vertebral; los 23 casos restantes los clasificamos entre los de «síndrome de succión subclavia» (subclavian steal syndrome).

En los casos de tromboangeítis y arteriosclerosis, las lesiones coexistían a menudo con otras a distancia, sobre todo en los miembros inferiores. La obliteración simultánea de la subclavia izquierda y de la bifurcación carotídea del mismo lado, también es frecuente. En caso de una segunda localización fuera de los troncos supraaórticos, intervenimos en primer lugar aquella que clínicamente se muestra más evidente.

Las 8 lesiones de los troncos braquicefálicos comprendían cuatro estenosis y cuatro obliteraciones. Su origen era embólico en un caso y arterioscleroso en los siete restantes. Las cuatro estenosis, así como una obliteración, fueron tratadas médicamente. Los otros tres enfermos fueron operados: uno de embolectomía, restableciéndose la circulación periférica pero no la cerebral; los otros dos por prótesis aloplásticas, uno, y por desobliteración con angioplastia, el segundo, con buenos resultados.

Los 9 casos de obliteración de la subclavia derecha, cinco estenosis y cuatro obliteraciones, eran debidos uno por antigua embolia, otro por tromboangeítis y siete por arteriosclerosis. En siete casos el tratamiento fue médico, en dos afectados intensamente se practicó simpatectomía dorsal alta, con mejoría.

Los 31 casos de subclavia izquierda, catorce estenosis y diecisiete obliteraciones, se debían uno a tumor mediastínico, cuatro a tromboangeítis y veintiséis a arteriosclerosis. Del total, ocho no fueron operados, en tanto veinticuatro sí: en trece simpatectomía (8 buenos resultados, 5 mejorías); en diez cirugía restauradora asociada o no a simpatectomía dorsal alta, con buenos resultados.

En el caso aislado de estenosis de la carótida común izquierda la sintomatología era tan discreta que nos contentamos con tratamiento médico.

En los 11 casos de lesión de vertebrales, rara vez aisladas, en cinco nos limitamos a tratamiento médico; en tres sólo intervenimos la lesión carotídea asociada, por desobstrucción y angioplastia, con un buen resultado, una muerte por hemiplejía y un caso en que ignoramos su evolución; en dos casos de enfermos muy ancianos sólo practicamos una estelectomía por vía cervical, con buen resultado en uno y el otro es demasiado reciente para juzgar. En enfermo restante sufrió una intervención de desobstrucción y angioplastia por síndrome de Wallenberg con obliteración de la vertebral izquierda y estenosis de la derecha.

El síndrome de succión subclavia fue comprobado 23 veces. En veintiuno era debido a arteriosclerosis y en dos a tromboangeítis; con cuatro estenosis y dieci-

nueve obliteraciones. En dieciséis la lesión se hallaba en la subclavia izquierda, en tres en la derecha y en cuatro en el tronco braquicefálico. Seis enfermos no fueron operados. Los diecisiete restantes fueron sometidos a simpatectomía dorsal alta (2 casos) y a operaciones restauradoras (14 casos) la mitad con angioplastia venosa complementaria; quedando uno en quien se practicó una desobstrucción carotídea (ya había sido intervenido de la subclavia). En estos catorce últimos casos obtuvimos diez buenos resultados, uno mediano y en tres la operación es demasiado reciente para juzgar su resultado.

CONCLUSIONES

1. Las obliteraciones y estenosis supra o yuxtaaórticas merecen ser revisadas aparte. Dan lugar a un síndrome de etiología diversa al que conviene aplicar la denominación «Síndrome de los troncos supraaórticos», como propusieron **Martorell** y **Fabré**. La de «Síndrome del arco aórtico» no es más que un sinónimo que no aporta nada.

2. Entre las variedades del síndrome, la enfermedad de Takayasu constituye una entidad clínica que merece un lugar aparte, aunque su causa exacta aún se nos escapa. Esta afección parece rara. Personalmente no hemos visto un caso auténtico, pero en una joven vimos una curiosa arteriopatía polifocal operada a nivel de la ilíaca y cuya imagen histológica se aproximaba.

3. El síndrome de succión subclavia forma parte del de Martorell-Fabré, constituyendo una forma semiológica particular.

4. La arteriosclerosis sigue siendo la causa más común de las lesiones supraaórticas.

5. El tratamiento puede ser médico si los síntomas son discretos. Si son más acusados necesitan de la cirugía. Cuando la cirugía restauradora está contraindicada o es imposible, cabe recurrir a la simpatectomía dorsal alta por vía axilar tratorácica.

6. Las intervenciones reconstructivas por «by-pass» o desobstrucción con o sin angioplastia parecen los métodos de elección.

7. La esternotomía media, ya total, ya parcial, y en este último caso extendida transversal hacia el tercer espacio intercostal, según los casos, hacia la derecha o hacia la izquierda, da un excelente acceso a los vasos de la base del cuello. Prolongada hacia el cuello a lo largo de los músculos esternocleidomastoideos permite abordar en la misma sesión la bifurcación carotídea.

OBSERVACION DE DOS CASOS DE TROMBOFLEBITIS DE LOS MIEMBROS INFERIORES EN SUJETOS CON HERNIA DEL «HIATUS» DIAFRAGMATICO (SINDROME DE LIAN-SIGUIER y WELTI) (Osservazione di due casi di tromboflebite degli arti inferiori in soggetti con ernia dello «hiatus» diaframmatico (sindrome di Lian-Siguiet e Welti). — M. SGARBI, F. GIRIVETTO y A. MORATO. «Minerva Cardioangiologica», vol. 17, n.º 6, pág. 425; junio 1969.

La hernia del hiato esofágico es más frecuente de lo que se supone. Aparte de su sintomatología digestiva y torácica, puede sufrir complicaciones de tipo

hemorrágico, anemia y trombosis venosa en distintos territorios.

En 1953, **Lian, Siguier y Welti** describieron por vez primera un síndrome caracterizado por hernia diafragmática, anemia hipocrómica y trombosis venosa de los miembros inferiores, avanzando una interpretación etiopatogénica del cuadro. Sucesivamente, **Martorell** se ocupó del síndrome exponiendo su parecer sobre el mecanismo causal de la trombosis. También otros autores emitieron su opinión, coincidiendo todos en la facilidad de recidiva de estas trombosis y la dificultad de su terapéutica.

Se presentan dos casos del síndrome, de los cuales es interesante comentar lo siguiente:

Ambos eran del sexo femenino, aunque no podemos asegurar que este dato sea significativo. La sintomatología subjetiva era de dolor en los miembros inferiores, con astenia en el primero y gastralgias con vómito en el segundo. Esto demuestra que aun en ausencia de trastornos gástricos es útil en los casos de tromboflebitis de no claro origen investigar eventuales alteraciones gástricas o esofágicas. En el primer caso existían los tres signos típicos; en el segundo faltaba la anemia. Aunque otros autores han hallado en falta la anemia, es precisamente sobre este dato donde han surgido las discusiones sobre la etiopatogenia de los fenómenos tromboflebiticos en la hernia hiatal. En los dos pacientes estaba elevada la velocidad de sedimentación globular, probablemente en relación con el proceso inflamatorio flebitico. Señalemos que los dos pertenecían al mismo grupo sanguíneo (B - Rh positivo). En la terapéutica precoz, antes de conocer la hernia diafragmática, hemos utilizado antibióticos y anticoagulantes, más transfusión en el primer caso. El resultado favorable nos ha hecho proseguir la terapéutica hasta la remisión de la enfermedad. Seguidos en su domicilio por uno de nosotros, no han sufrido recidivas tromboflebiticas a pesar de no haber sido sometidos a terapéutica quirúrgica.

El problema central estriba en ligar los síntomas característicos del cuadro (trombosis venosa, anemia hipocrómica y hernia hiatal) y saber cómo actúan cada uno de ellos en el determinismo de los fenómenos.

Los autores que más han trabajado sobre ello son **Lian, Siguier y Welti**, que describieron el cuadro, y **Martorell**. Los primeros sostienen que la causa de la tromboflebitis es la anemia hipocroma producida por pequeñas hemorragias a nivel del cuello herniario por fenómenos mecánicos. En apoyo de su teoría aducen el éxito del tratamiento antianémico en la resolución de la tromboflebitis.

En una importante publicación en 1962, **Martorell** ha efectuado una revisión crítica sobre tal argumento, observando algunos factores de gran interés. Dice que, dado que existen casos de hernia con anemia y trombosis, hernia con anemia sin trombosis y hernia sin anemia pero con trombosis periférica, esto supone que no siempre la anemia es la responsable de los fenómenos trombóticos. Aporta además los resultados obtenidos con la simple frenicectomía, que si no cura la hernia, hace regresar los fenómenos trombóticos y, si existen, los hemorrágicos y anémicos. De ello deduce que más que la anemia es la gastroesofagitis de los portadores de hernia diafragmática la responsable. La frenicectomía al relajar el diafragma resolvería el proceso inflamatorio gastroesofágico y por consiguiente las manifestaciones tromboflebiticas periféricas. El sector gastroesofágico infla-

mado produciría determinadas sustancias, tal la tromboplastina o factores de hipercoagulabilidad, que originarían la trombosis; o bien que actuando de foco infeccioso a distancia, latente, actuaría como los focos tonsilares en la tromboflebitis migratoria. En ambos casos se trataría de fenómenos hiperérgicos de la pared venosa.

En lo que estos autores están de acuerdo es en desaconsejar la terapéutica anticoagulante y considerar casi inútiles los antibióticos, en tanto que insisten en una terapéutica activa contra la anemia con antianémicos o transfusiones de sangre, aparte de recurrir a la terapéutica quirúrgica.

La teoría de **Martorell** parece la más sugestiva. En uno de nuestros casos no existía anemia. Además hemos tratado a los dos enfermos con la terapéutica clásica: antibióticos y anticoagulantes, obteniendo una rápida remisión del cuadro, a pesar de lo que los autores anteriores dicen respecto a dicha terapéutica. Esto apoyaría la teoría de que sea la gastroesofagitis la responsable, o al menos lo más importante, de las manifestaciones tromboflebiticas.

En conclusión, podemos afirmar que: **a)** aunque raras, existen complicaciones tromboflebiticas recidivantes en los miembros inferiores en portadores de hernia diafragmática, asociada o no a un estado anémico, por lo cual resulta siempre útil investigar sistemáticamente la presencia de tódos los síntomas del cuadro; **b)** el proceso gastroesofagítico, casi siempre presente en el cuello herniario, puede ser el principal responsable de las manifestaciones tromboflebiticas, aunque no esté claro el mecanismo de acción; **c)** la terapéutica médica habitual de las tromboflebitis (antibióticos y anticoagulantes) no siempre es aconsejable o ineficaz, debiendo usarla con particular prudencia en cuanto a los anticoagulantes en los pacientes con estado anémico, asociando en estos casos una terapéutica transfusional y marcial; **d)** la terapéutica quirúrgica (frenicectomía u otra más radical) lleva a resultados favorabilísimos.

ENFERMEDAD CEREBROVASCULAR «MOYAMOYA» (Cerebrovascular «Moyamoya» Disease). — JIRO SUZUKI y AKIRA TAKAKU. «Archives of Neurology», vol 20, n.º 3, pág. 288; marzo 1969.

Se trata de una enfermedad en la que se observa como una red anormal de vasos sanguíneos en la base del cerebro, red a la que se ha denominado «moyamoya», expresión japonesa que viene a significar la bocanada nebulosa de humo que se expele al fumar un cigarrillo. Estaría motivada por una estenosis u oclusión del sector terminal de la carótida interna. Esta red, a semejanza de una nube de raíces fibrosas, se visualiza por encima de la estenosis o de la oclusión.

En ciertos casos cabe observar como un defecto o anormalidad de la arteria cerebral anterior o de la media. En algunas circunstancias dejan de rellenarse en el angiograma la totalidad de las principales arterias del cerebro.

Aunque es enfermedad bilateral en la mayoría de las veces, pueden existir diferencias entre uno y otro lado, tanto en cuanto al tiempo de aparición, como en su intensidad.

HISTORIA. La primera descripción corresponde a **Takeuchi**, quien, en 1961, presentó dos casos y señaló la estenosis carotídea concomitante.

Los autores presentaron a la XXII Reunión de la Sociedad Japonesa de Neurocirugía de 1963 seis casos, considerando que fue la primera vez en que se dio unidad a esta enfermedad.

En 1966, **Kudo** recogió 146 casos de distintas partes del Japón.

Fuera del Japón se cita el libro de texto de **Krayenbühl** (1965), donde se publica un caso similar, considerándolo muy raro. **Gerlach**, en 1967, describe otro caso.

En 1965, **Weidner** y colaboradores describen un caso de una mujer americana de ascendencia japonesa. **Leeds** y colaboradores relatan dos casos en niños con parentesco japonés. **H. H. Merritt** comunica, en 1968, un caso en un adulto blanco americano.

En la actualidad los autores tienen una experiencia de 20 casos, uno de ellos con estudio necrópsico.

Hasta hoy, se observa un gran predominio por la raza nipona.

EDAD, SEXO e HISTORIA FAMILIAR. Afecta de preferencia a jóvenes del sexo femenino, aunque también se dan casos en personas adultas y en hombres.

A pesar de ciertos antecedentes patológicos familiares (ictus vasculares cerebrales, hipertensión, etc.) y de haberse dado entre hermanos en un par de casos, es difícil por el momento aceptar un factor hereditario.

ANTECEDENTES PATOLÓGICOS. Con frecuencia obsérvase amigdalitis. En un caso, forúnculo en la cabeza de un año de duración. Otro sufría meningitis tuberculosa. Entre los 20 casos estudiados, 10 presentaban procesos inflamatorios en la cabeza o en el cuello.

En tres casos se citan traumatismos craneales. En otro se encontró una hipertensión renal unilateral (hiperplasia fibromuscular); y en otro, nefritis crónica. Sólo en dos casos no existían antecedentes patológicos.

SINTOMAS. La sintomatología predominante debe distinguirse en los jóvenes y en los adultos.

En los **jóvenes** se observa con frecuencia repetidos episodios de isquemia cerebral y episodios de hemiparesia, acompañados en algunos casos de movimientos involuntarios, terminando a menudo en una hemiplejía.

En seis casos se observó retraso mental progresivo.

En seis casos existía afasia, mientras en otros sólo disartria. Se encontraron pérdidas de consciencia importantes sólo en los pacientes jóvenes que sufrieron un episodio de hemorragia subaracnoidea.

Pocos casos presentaron convulsiones, siendo diferentes entre uno y otro lado en la mayoría de ellos.

Asimismo se observaron parestesias y parálisis faciales en el lado opuesto a donde el trastorno vascular predominaba. Muchos casos sufrían cefalalgias de variable intensidad, a veces paroxísticas.

En los **adultos** la enfermedad se presenta como un súbito ataque, con pérdida

de consciencia en la mayoría. De modo significativo, el primer síntoma fue, en 6 de 8 casos, una hemorragia meníngea.

Bajo el punto de vista oftalmológico, la mayoría era normal. Cuando existió hemorragia subaracnoidea pudo observarse edema papilar. En un caso existía campo visual anormal por trastorno circulatorio en la región tèmpero-occipital. En otros tres se comprobó disminución del campo visual.

En general podemos decir que esta enfermedad aparece con sintomatología de isquemia cerebral en los jóvenes, en tanto que en los adultos lo hace con sintomatología de hemorragia subaracnoidea. No obstante, se resalta por los autores que vieron una hemorragia subaracnoidea en una niña de 9 años de edad y una isquemia en un adulto.

EXAMENES COMPLEMENTARIOS. El laboratorio no proporcionó grandes enseñanzas. En dos casos se halló una leucocitosis de 10.000; en otro, una colesterolemia de 250 mg; y en otro, una reacción de Wassermann positiva.

La velocidad de sedimentación globular se hallaba algo elevada (más de 15 mm en la 1.ª hora) en tres casos; moderadamente elevada (unos 50 mm. en la 1.ª hora) en un caso; y notablemente elevada (más de 50 mm. en la 1.ª hora) en otro.

La tensión arterial se hallaba por encima de 190 mm Hg en solamente tres casos.

Es interesante destacar que en dos casos el título de antiestreptolisinas se encontró elevado; y en todos los casos, menos dos, el «test» a la tuberculina fue positivo.

Excepto en los casos con hemorragia, el análisis del líquido cefalorraquídeo fue normal. La electroencefalografía demostraba una tendencia al registro de ondas lentas, especialmente en donde el «Moyamoya» angiográfico era más manifiesto.

ANGIOGRAFIA CEREBRAL. La angiografía muestra una oclusión o estenosis en la bifurcación carotídea terminal (C₁ A₁ M₁ de **Fischer**) en la base del cerebro, con un cuadro específico de una red arracimada de vasos sobre la oclusión o estenosis. De los 20 casos, 16 fueron examinados por angiografía bilateral. El «Moyamoya» vascular fue demostrado bilateral en 13 casos, habiéndose excluido tres casos adultos.

Este «Moyamoya» vascular varía de aspecto según los casos: Desde un típico aspecto nebuloso a un cuadro de oclusión de la carótida interna y una suave red anormal de vasos. Y dentro del mismo caso, en sucesivas angiografías se observan distintas variaciones de intensidad. Esto parece indicar que no se trataría de una afección congénita sino adquirida.

Se supone, por el estudio de sucesivas angiografías, que el «Moyamoya» puede ser debido a cambios oclusivos en la bifurcación carotídea con estrechamiento o interrupción de la circulación carotídea.

Además, una de las características de esta enfermedad es que los cambios aparecen bilateralmente en la angiografía, aun cuando no ocurren paralelamente en su inicio y desarrollo.

Parece razonable que el «Moyamoya» está constituido por colaterales, resultado de la estenosis u oclusión carotídea. Pero, esta anormal «rete vasculorum»

¿de qué vasos sanguíneos puede estar formada? Según algunos, pocos son los casos descritos de tal circulación colateral, considerándola como un nuevo tipo de ella. Cabría aceptar esta enfermedad como una circulación colateral acompañando los cambios progresivos en la estenosis de la bifurcación carotídea, de modo que los «Moyamoya» evolucionarían con el grado de estenosis.

De los sucesivos estudios angiográficos, se han clasificado los siguientes estadios: 1º Estrechamiento de la bifurcación carotídea en la base del cráneo, 2º Iniciación del «Moyamoya», 3º Intensificación del «Moyamoya», 4º Minimización del «Moyamoya», 5º Reducción del «Moyamoya» y 6º Desaparición del «Moyamoya». Los últimos estadios se darían a medida que se intensificara la oclusión y las posibilidades de circulación colateral fueran más precarias.

Poco a poco, el «Moyamoya» va tornándose más fino y formando una red más pobre. Más adelante, las principales ramas de la carótida interna pueden desaparecer a la angiografía: el «Moyamoya» queda reducido y limitado al sifón carotídeo. Entre tanto, la circulación colateral a través de la carótida externa va en aumento. En los últimos estadios parece como si la circulación colateral de la carótida interna hubiera desaparecido por completo y que la circulación cerebral sea mantenida sólo a través de la carótida externa o del sistema vértebro-basilar, desde la arteria cerebral posterior a la periferia de la oclusión de la arteria cerebral media o anterior, a través de los «rami splenii», de la arteria coroidea posterior, etc.

Mientras estos cambios han sido descritos y estudiados en pacientes jóvenes, es curioso observar que apenas existen o no existen en los adultos. Esto sugeriría un curso diferente en estas dos épocas de la vida, como si los «Moyamoya» carecieran de fuerza o quedara parada su evolución a mitad del camino. No obstante, todavía existen muchas dudas acerca de este problema.

Ricardo Puncernau