

## EDITORIAL

### Tratamiento actual de las venas varicosas. Importancia de la calidad de vida



### Current treatment of varicose veins. The importance of quality of life

A. Mansilha

*Departamento de Angiología y Cirugía Vascular, Facultad de Medicina, Universidad de Oporto, CUF Porto Hospital, Porto, Portugal*

Recibido el 30 de agosto de 2016; aceptado el 31 de agosto de 2016

Disponible en Internet el 12 de octubre de 2016

#### Definición de prueba de oro

El *gold standard* (prueba de oro) es cualquier evaluación clínica estandarizada; es decir, un método, un procedimiento, una intervención o medida de validez y una fiabilidad conocida que, en general, se considera como la mejor disponible, y con la que se comparan las nuevas pruebas, resultados o protocolos (diccionario médico Segen's).

#### Preguntas y respuestas

- 1) ¿Existe evidencia para apoyar que una determinada técnica para el tratamiento quirúrgico de las varices puede ser considerado el estándar de oro?: No.
- 2) ¿Existe evidencia de que una técnica específica es mejor que todas las demás?: No.
- 3) ¿Todos los pacientes con varices, que precisan cirugía, pueden ser tratados por un solo tipo de intervención?: No.
- 4) ¿Todas las venas varicosas son similares y pueden ser tratadas mediante la misma técnica?: No.
- 5) ¿Las recomendaciones publicadas por las distintas sociedades científicas internacionales en el campo de la flebología recomiendan una sola técnica para tratar las venas varicosas?: No.

#### ¿Qué hacer? Objetivos a buscar

La técnica ideal debería ser: 1) mínimamente invasiva; 2) ambulatoria; 3) adaptada al patrón hemodinámico específico de cada paciente; 4) capaz de prescindir de todo el capital venoso potencial; 5) no precisar anestesia general; 6) capaz de volver a trabajar al día siguiente del procedimiento; 7) económica; y 8) aportar satisfacción cosmética al paciente.

#### Discusión

Los factores de riesgo para el desarrollo de venas varicosas no están claros, aunque la prevalencia aumenta con la edad, y que a menudo se desarrollan durante el embarazo. En algunas personas, las venas varicosas son asintomáticas o causan síntomas leves, pero en otras, causan dolor o picor importante e inducen un efecto significativo sobre su calidad de vida. Las venas varicosas pueden ser más graves con el tiempo, y entonces pueden dar lugar a complicaciones tales como cambios en la pigmentación de la piel, trombosis, hemorragia o ulceración venosa. No se sabe qué pacientes van a desarrollar una enfermedad más grave, pero se estima que entre el 3-6% de las personas que tienen varices van a desarrollar úlceras venosas durante algún momento de su vida.

Hay varias opciones para el tratamiento de venas varicosas, incluido el asesoramiento y vigilancia de las mismas,

Correo electrónico: [vascular.mansilha@gmail.com](mailto:vascular.mansilha@gmail.com)

<http://dx.doi.org/10.1016/j.angio.2016.08.013>

0003-3170/© 2016 SEACV. Publicado por Elsevier España, S.L.U. Todos los derechos reservados.

las medias de compresión y diferentes tratamientos de intervención. Estas pueden incluir diferentes opciones relativas a la estrategia y la técnica: la ablación endotérmica con láser, radiofrecuencia o el vapor, la ablación mecánico-química, los pegamentos, la escleroterapia con espuma, la extracción completa o corta clásica (*stripping*), las avulsiones, la técnica Ablación Selectiva de las Varices bajo Anestesia Local (ASVAL), o la cura Conservadora Hemodinámica de la Insuficiencia Venosa Ambulatoria (CHIVA), etc. También es conocido que la elección del procedimiento quirúrgico no está siempre basado en la evidencia, pues depende de la habilidad del cirujano en los diferentes procedimientos, las políticas de reembolso del sistema nacional de salud, la capacidad del paciente para pagar un determinado tratamiento que no tiene reembolso, o incluso las preferencias del paciente.

En la actualidad se dispone de una serie de opciones quirúrgicas validadas para el tratamiento de las venas varicosas, pero también existen algunas de ellas que por ahora no la han demostrado.

Es importante destacar que todas las modalidades invasivas de tratamiento para las venas varicosas deben ser adaptadas según el patrón específico hemodinámico de cada paciente.

Para evaluar los resultados entre las diferentes técnicas se deben considerar los siguientes parámetros: eficacia (tasa de oclusión y tasa de recurrencia), seguridad (riesgo de tromboembolismo venoso), efectos secundarios (tromboflebitis, lesión térmica de la piel, equimosis, hiperpigmentación, parestesias, hematomas, infección de las heridas, dolor, hinchazón, etc.), costes (cirujano vascular, anestesista, enfermeras, sala operatoria, instrumental quirúrgico y materiales que incluye el dispositivo de catéter, medias elásticas, etc.), y la evaluación de la calidad de vida del paciente (cuestionarios específicos, estudios de seguimiento y comparativos).

Hoy en día, existe un interés creciente sobre los resultados informados por los pacientes. El estudio de la calidad de vida (CV) mediante cuestionarios proporciona importante información relativa a la carga de enfermedad que de otra manera no se obtendría. En su evaluación destaca la importancia de la asociación que se establece entre la CV (basada en cuestionarios) y la gravedad de la progresión de la enfermedad.

A pesar del interés creciente acerca de la perspectiva del paciente y el gran número de cirugías realizadas cada año, existe una importante deficiencia en los datos publicados sobre las evaluaciones de la CV en esta enfermedad.

Varias herramientas de medidas han sido generadas; unas para ser usadas por el médico tales como la clasificación Clínica, Etiológica, Anatómica y Patofisiológica (CEAP) o el *Venous Severity Scoring System* (VSSS)<sup>1-3</sup>. Por el contrario, las herramientas de CV han sido creadas para los pacientes. El empleo conjunto de ambas permite valorar la respuesta de la enfermedad al tratamiento, así como evaluar la calidad de la atención prestada; es decir suministra importante información que no se expresa adecuadamente por los valores estadísticos que los médicos utilizamos tradicionalmente (morbimortalidad).

Entre las herramientas de medidas de CV, existen instrumentos genéricos y específicos. Entre los primeros los más empleados son el *Short Form Health Profile-36* (SF-36)

o el *Nottingham Health Profile* (NHP)<sup>4,5</sup>; ellos permiten la comparación entre poblaciones de pacientes con diferentes enfermedades. Por el contrario, los instrumentos específicos de enfermedad tales como el *Chronic Venous Insufficiency Questionnaire* (CIVIQ), *Venous Insufficiency Epidemiological and Economic Study* (VEINES), *Aberdeen Varicose Vein Questionnaire* (AVVQ) o el *Charing Cross Venous Ulceration Questionnaire* (CXVUQ) son más sensibles a las dimensiones clave de la CV que se ven afectados por enfermedades específicas<sup>6-10</sup>.

Los estudios de seguimiento comprenden estudios relacionados con la evaluación de la mejora de la CV después de una técnica quirúrgica específica, mientras que los estudios comparativos comprenden estudios relacionados con la mejora de la CV cuando se comparan 2 técnicas quirúrgicas diferentes.

En cuanto a los estudios de seguimiento, todos ellos han mostrado una mejora significativa en la CV del paciente cuando se compara la situación antes y después de la cirugía. De la misma manera, los estudios comparativos han demostrado la misma mejora global en la CV después de la cirugía, sin embargo, no ha sido posible encontrar diferencias consistentes y significativas entre las diferentes técnicas quirúrgicas.

Sería muy interesante desarrollar cuestionarios de CV que podrían ser aplicados específicamente en el seguimiento de los procedimientos quirúrgicos.

Todas las técnicas de ablación se pueden realizar de forma ambulatoria. La ablación térmica es un tratamiento prometedor, aunque hay una falta de resultados consistentes a largo plazo para la recurrencia, mientras que la ablación química, a pesar de ser la más económica, es la principal causa de pigmentación de la piel y presenta más tasa de recanalización. Estos enfoques modernos pueden llevarse a cabo sin anestesia general, y los pacientes son capaces de volver a trabajar al día siguiente del procedimiento.

En conclusión: 1) las diferencias entre la moderna cirugía mínimamente invasiva abierta y los nuevos procedimientos endovenosos son insignificantes, y 2) ninguna modalidad de tratamiento puede ser recomendada como superior a otra, de acuerdo con la evidencia científica y clínica actual.

## Bibliografía

1. Porter JM, Moneta GL. Reporting standards in venous disease: An update. *International consensus committee on chronic venous disease*. *J Vasc Surg*. 1995;21:635e45.
2. Eklöf B, Rutherford RB, Bergan JJ, Carpentier PH, Gloviczki P, Kistner RL, et al. American Venous Forum International Ad Hoc Committee for Revision of the CEAP Classification. Revision of the CEAP classification for chronic venous disorders: Consensus statement. *J Vasc Surg*. 2004;40:124852.
3. Rutherford RB, Padberg FT Jr, Comerota AJ, Kistner RL, Meissner MH, Moneta GL. Venous severity scoring: An adjunct to venous outcome assessment. *J Vasc Surg*. 2000;31:1307e12.
4. Ware JE. *SF-36 Health survey. Manual and interpretation guide*. Boston: New England Medical Center; 1993.
5. Ware JE Jr, Kosinski M, Keller SD. A 12-Item short-form health survey: Construction of scales and preliminary tests of reliability and validity. *Med Care*. 1996;34:220e33.
6. Launois R, Mansilha A, Lozano F. Linguistic validation of the 20 item-chronic venous disease quality-of-life questionnaire (CIVIQ-20). *Phlebology*. 2014;29:484-7.

7. Launois R, Le Moine JG, Lozano FS, Mansilha A. Construction and international validation of CIVIQ-14 (a short form of CIVIQ-20), a new questionnaire with a stable factorial structure. *Qual Life Res.* 2012;21:1051–8.
8. Launois R, Mansilha A, Jantet G. International psychometric validation of the Chronic Venous Disease quality of life Questionnaire (CIVIQ-20). *Eur J Vasc Endovasc Surg.* 2010;40:783–9.
9. Abenhaim L, Kurz X. The VEINES study (VEnous Insufficiency Epidemiologic and Economic Study): An international cohort study on chronic venous disorders of the leg. VEINES Group. *Angiology.* 1997;48:59–66.
10. Lamping DL, Schroter S, Kurz X, Kahn SR, Abenhaim L. Evaluation of outcomes in chronic venous disorders of the leg: Development of a scientifically rigorous, patient-reported measure of symptoms and quality of life. *J Vasc Surg.* 2003;37:410–9.



## ORIGINAL

# Tratamiento híbrido de los aneurismas del arco aórtico. Nuestra experiencia<sup>☆</sup>



A. Duque Santos\*, M.A. Romero Lozano, A.A. Reyes Valdivia, E. Aracil Sanus, J.L. Ocaña Guaita y C. Gandarias Zúñiga

Servicio de Angiología y Cirugía Vascular, Hospital Ramón y Cajal, Madrid, España

Recibido el 17 de septiembre de 2016; aceptado el 24 de diciembre de 2016  
Disponible en Internet el 11 de febrero de 2017

### PALABRAS CLAVE

Aneurisma;  
Arco aórtico;  
Debranching

### Resumen

**Introducción:** El tratamiento de la disfunción del arco aórtico sigue siendo un reto. El reemplazo quirúrgico del arco aórtico se asocia a una elevada morbimortalidad. Se propone el tratamiento híbrido como una alternativa menos invasiva.

**Objetivos:** Presentamos la experiencia de nuestro centro en el tratamiento híbrido de aneurismas del cayado aórtico. Se describe la morbimortalidad a 30 días y a medio plazo; endofugas, reintervenciones y permeabilidad de los *bypasses*.

**Material y métodos:** Realizamos un estudio descriptivo y retrospectivo de los aneurismas de aorta con afectación del arco que se sometieron a un procedimiento híbrido entre enero del 2009 y diciembre del 2014. Incluimos pacientes tratados tanto de forma urgente como electiva.

**Resultados:** De un total de 38 pacientes tratados por disfunción aneurismática del cayado aórtico en dicho periodo, 12 (31,5%) recibieron tratamiento híbrido. Se realizaron 2 *bypasses* aortotronco branquiocefálico-carotídeo izquierdo y carótido-subclavio izquierdo, 5 *bypasses* carótido-carótido-subclavio izquierdo, un *bypass* carótido-carotídeo y 5 *bypasses* carótido-subclavio izquierdo, seguidos de la colocación de una endoprótesis torácica mediante técnica habitual. Se consiguió éxito técnico del 92%. La mortalidad a 30 días fue del 16% (n=2). El seguimiento medio fue de 29,3 meses ( $\pm 15$  meses). Dos pacientes (16%) cursaron con endofuga en el seguimiento, ambas de tipo Ia, por lo cual precisaron de reintervenciones mediante *bypass* proximal y nueva endoprótesis. La mortalidad global fue del 25% (n=3). La permeabilidad de los *bypasses* fue del 92%. No apareció ningún caso de isquemia medular ni ictus en el postoperatorio ni durante el seguimiento.

<sup>☆</sup> Parte de la información del manuscrito fue presentada previamente en el International Symposium Charing Cross celebrado del 26 al 29 de abril del 2016, en Londres (Reino Unido), con el título «Mid-term results of aortic arch debranching: A single-center experience».

\* Autor para correspondencia.

Correo electrónico: [africaduque@hotmail.com](mailto:africaduque@hotmail.com) (A. Duque Santos).

**Conclusión:** Los resultados obtenidos en nuestro centro son similares a los publicados en grandes series en la literatura. El *debranching* del cayado aórtico es una alternativa válida en la cirugía electiva y una gran herramienta en el caso urgente, con una aceptable morbimortalidad en el medio plazo.

© 2017 SEACV. Publicado por Elsevier España, S.L.U. Todos los derechos reservados.

## KEYWORDS

Aneurysm;  
Aortic arch;  
Debranching

## Hybrid approach to aortic arch aneurysm. Experience in a single centre

### Abstract

**Introduction:** Aortic arch aneurysm treatment is still considered a challenge for surgeons. Total aortic arch replacement is associated with high morbidity and mortality. Hybrid treatment is considered an alternative and a less invasive treatment.

**Objective:** To present our results for the treatment of aortic arch aneurysms with hybrid procedures. An analysis was made of the 30-day and mid-term morbidity and mortality, endoleak rate, re-intervention rate, and bypass patency.

**Material and methods:** An extensive review was carried out on all patients treated by hybrid procedures, from January 2009 to December 2014. Elective and urgent cases were included.

**Results:** A total of 38 patients with aortic arch and thoracic aneurysm were reviewed. Of these, 12 (31.5%) required hybrid treatment. Two complete revascularisations of supra-aortic vessels were performed, as well as 5 carotid-carotid bypass plus left subclavian artery bypass, one carotid-carotid bypass alone, and 4 left carotid-to-left subclavian artery bypass, all followed by endovascular aortic aneurysm exclusion. Technical success was 92%. The 30-day mortality rate was 16% (n=2). Mean follow-up was 29.3 months ( $\pm 15$  months). Two patients (16%) developed a type Ia endoleak in the follow-up that required further proximal revascularisation plus proximal endograft extension. Overall mortality was 25%. Patency of supra-aortic vessels revascularisation was 92% during follow-up. No neurological complications were found.

**Conclusion:** These findings support the assumption that the hybrid approach in the management of aortic arch aneurysm is a reliable alternative to open surgery in elective surgery. This technique is also valid for patients in the urgent setting. Our results are comparable to other published series. There is low morbidity and mortality in the mid-term.

© 2017 SEACV. Published by Elsevier España, S.L.U. All rights reserved.

## Introducción

El tratamiento de la enfermedad aneurismática del arco aórtico sigue siendo un reto para los cirujanos. El reemplazo del arco aórtico mediante *bypass* aorto-aórtico con reimplante de los troncos supraaórticos es el *gold standard* en su tratamiento. Este procedimiento requiere parada cardiocirculatoria, hipotermia y métodos de perfusión cerebral<sup>1,2</sup>. A pesar de la evolución en las técnicas quirúrgicas durante las últimas décadas, la cirugía clásica se asocia a una elevada tasa de morbimortalidad (5-20%), secuelas neurológicas (5-18%), así como a deterioro de la función renal y a lesiones en la zona de canulación aórtica<sup>3-5</sup>.

El tratamiento endovascular de la aorta torácica (TEVAR) ha demostrado ser una alternativa a la cirugía clásica para los aneurismas de la aorta torácica descendente con una menor morbimortalidad a largo plazo<sup>6</sup>. Es necesario tener en cuenta criterios morfológicos del aneurisma, viabilidad de los accesos vasculares y una adecuada zona de anclaje proximal y distal, para evitar complicaciones durante el procedimiento<sup>7</sup>. Gracias al desarrollo de las técnicas endovasculares, se desarrollaron abordajes híbridos para los aneurismas del arco aórtico. Este consiste en la realización

de un *bypass* extraanatómico de los troncos supraaórticos, seguido del implante de una endoprótesis aórtica. El tratamiento híbrido (*debranching*) permite la exclusión de este tipo de aneurismas, evitando el pinzamiento aórtico, la parada cardiocirculatoria y la hipotermia<sup>8,9</sup>. El *debranching* del arco aórtico es una alternativa de tratamiento que asocia menor morbimortalidad a la cirugía convencional.

La evolución y el desarrollo de los nuevos dispositivos hacen que el tratamiento endovascular total de los aneurismas del cayado aórtico sea factible mediante la técnica de endoprótesis ramificada o fenestrada. No obstante, la mayoría de las series que se han publicado al respecto son cortas y han sido realizadas en centros de gran volumen endisfunción aórtica. Por ello, existen dudas sobre la seguridad de la técnica y la posibilidad de generalizar su uso.

## Material y métodos

Presentamos un estudio observacional descriptivo, realizado sobre una cohorte retrospectiva de pacientes con aneurismas de arco aórtico y aorta torácica, tratados en nuestro centro entre enero del 2009 y diciembre del 2014. En este

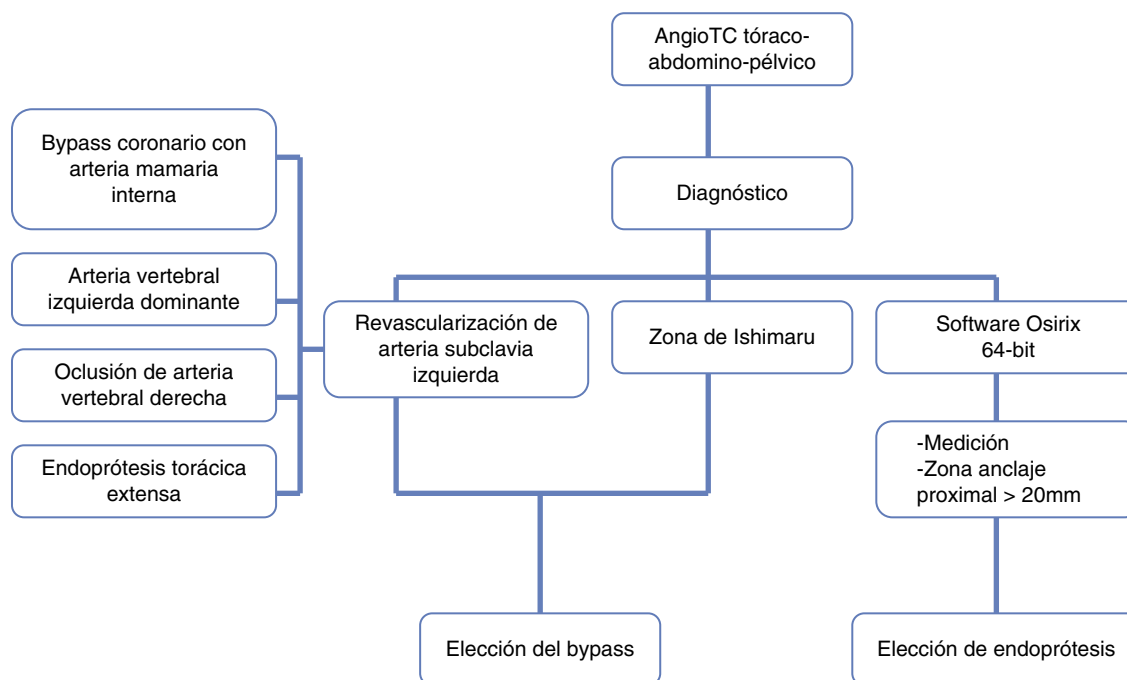


Figura 1 Protocolo preoperatorio tras el diagnóstico de aneurisma del cayado aórtico en rango terapéutico.

estudio analizaremos exclusivamente a los pacientes que requirieron tratamiento híbrido. Se incluyeron tanto casos programados como urgentes. Los pacientes que no requirieron revascularización de los troncos supraaórticos fueron excluidos de este estudio.

Las indicaciones de tratamiento de estos aneurismas fueron: diámetro máximo mayor de 60 mm o crecimiento rápido (más de 10 mm al año). El origen de los casos fue secundario a enfermedad aneurismática aterosclerótica y crecimiento del saco tras una disección crónica de aorta.

La figura 1 muestra el protocolo quirúrgico ante el hallazgo de un aneurisma del arco aórtico en rango terapéutico. En todos los casos, tras el hallazgo de un aneurisma del cayado aórtico, solicitamos una angio-TC toracoabdominopélvica, ecografía de arterias poplíteas y troncos supraaórticos, pruebas de función respiratoria y valoración cardiológica quirúrgica, según protocolo de nuestro centro. Posteriormente, se realizó una reconstrucción de la angio-TC con el software Osirix® v.5.6 64-bit, que nos permite realizar la toma de medidas del aneurisma, búsqueda de una óptima zona de sellado proximal y distal y valoración de los troncos supraaórticos y accesos ilio-femorales. En función de las características del aneurisma y del arco aórtico, se procede a la elección de la endoprótesis más adecuada, para su implante. Tras el procedimiento, los pacientes pasaron a la unidad de cuidados posquirúrgicos, para vigilancia estrecha las primeras horas postoperatorias.

Se utilizó la clasificación de Ishimaru para la estratificación de los pacientes en función de la zona de sellado proximal del aneurisma del arco aórtico, para elegir la mejor técnica de revascularización de los troncos supraaórticos. Así:

- Zona 0: esternotomía media para realizar un clampaje parcial de la aorta ascendente y realizar un *bypass*

aorto-tronco braquiocefálico (TBC)-carotídeo izquierdo-subclavio izquierdo.

- Zona 1: *bypass* carótido-carotídeo izquierdo-subclavio izquierdo.
- Zona 2 y 3: *bypass* carótido izquierdo-subclavio izquierdo.

Los criterios de revascularización de la arteria subclavia izquierda fueron los siguientes: *bypass* previo dependiente de la arteria mamaria, arteria vertebral izquierda dominante, oclusión de arteria vertebral derecha y previsión de endoprótesis de aorta torácica extensa. En estos casos, el origen de la arteria subclavia izquierda se ocluyó mediante ligadura directa o embolización con coils o *plug*.

Respecto a la cronología de los procedimientos, 4 se llevaron a cabo en el mismo acto quirúrgico y 8 de forma secuencial, con una media de 25 días entre ambos procedimientos. No se perdió ningún paciente en el periodo de convalecencia entre ambas cirugías en el segundo grupo. La elección de uno u otro método de revascularización se realizó teniendo en cuenta el riesgo anestésico de cada paciente y las preferencias del equipo quirúrgico.

Todos los procedimientos se realizaron en uno de los quirófanos habituales de cirugía vascular, bajo anestesia general. La distribución de los *bypasses* realizados fue la siguiente: 2 *bypasses* aorta-TBC-carotídeo izquierdo-subclavio izquierdo, 5 *bypasses* carótido-carotídeo-subclavio izquierdo, un *bypass* carótido-carotídeo y 4 *bypasses* carótido izquierdo-subclavio izquierdo. La elección de la endoprótesis se realizó caso por caso, en función de las características anatómicas del aneurisma y del paciente: 6 (50%) *Talent* y *Valiant* de Medtronic (Medtronic Inc, Santa Rosa, California, EE. UU.), 4 (33%) TAG de Gore (W.L. Gore & Assoc, Flagstaff, Arizona, EE. UU.) y 2 (17%) *Zenith* de Cook (Cook, Bloomington, Indiana, EE. UU.). El despliegue del dispositivo se realizó en



condiciones de hipotensión controlada (<80 mmHg). Como profilaxis de la isquemia medular, se colocó un catéter de drenaje de líquido cefalorraquídeo previamente a la cirugía, que se mantuvo durante 48-72 h, junto con una vigilancia estrecha de la presión arterial sistólica, para mantener cifras superiores a 100 mmHg durante el periodo peri- y postoperatorio.

El seguimiento postoperatorio fue clínico y radiológico, realizando al menos, una angio-TC torácica al mes y al año tras el procedimiento, para descartar la presencia de fugas o dilataciones a otros niveles de la aorta y valoración de permeabilidad de los *bypasses* realizados.

Se analizaron las siguientes variables resultado: éxito técnico, mortalidad a 30 días y a medio plazo, complicaciones neurológicas, permeabilidad de los *bypasses*, presencia de endofugas y reintervenciones.

### Definiciones

- Éxito técnico: realización de cirugía revascularizadora e implante de endoprótesis torácica, sin endofuga de tipo I o III en angiografía intraoperatoria.
- Mortalidad a 30 días: fallecimiento durante el procedimiento o en los primeros 30 días tras el procedimiento.
- Complicación neurológica: aparición de ictus, accidente cerebro-vascular transitorio, isquemia medular transitoria o permanente en el postoperatorio.

### Análisis estadístico

El análisis estadístico se ha realizado empleando los test chi-cuadrado y t de student, según si la variable analizada es cualitativa o cuantitativa, respectivamente. El procesamiento y análisis de los datos se llevó a cabo mediante el paquete estadístico STATA® para Windows, versión 12.

### Resultados

En el periodo del estudio, 38 pacientes con aneurismas del arco aórtico y aorta descendente fueron intervenidos en nuestro servicio. Doce de estos pacientes requirieron un tratamiento híbrido. El 92% de los casos (n = 11) se llevaron a cabo de forma programada.

Las características demográficas y los antecedentes de los pacientes se resumen en la [tabla 1](#). La edad media fue de 75 ± 13 años. La mayoría de nuestros pacientes fueron varones (83%), hipertensos (67%), fumadores (50%) y portadores de una cardiopatía de cualquier tipo (75%). El diámetro medio del aneurisma en el momento del tratamiento fue de 69 ± 10 mm. Calculamos la mortalidad intraoperatoria esperada mediante el programa «EuroScore II», con un resultado del 10,2%.

En la [figura 2](#) presentamos los pacientes afectados en cada una de las zonas de Ishimaru.

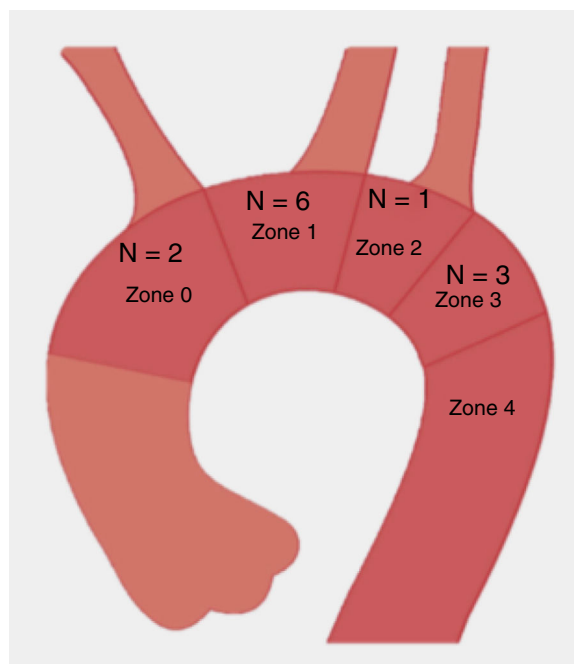
Los pacientes fueron seguidos durante una media de 29,3 ± 15 meses. No se perdió ningún paciente durante el seguimiento.

La [tabla 2](#) presenta una vista global de los resultados de las variables analizadas en el estudio. La mortalidad a 30 días fue del 16% (n = 2). Uno de los pacientes acudió a urgencias

**Tabla 1** Datos demográficos y comorbilidades

Variable	Resultado
Edad (años)	75 (13)
Hombre	10 (83)
Hipertensión	8 (67)
Dislipidemia	3 (25)
Tabaquismo	6 (50)
Cardiopatía	9 (75)
EPOC	3 (25)
Enfermedad renal crónica	4 (33)
Diámetro máximo del aneurisma (mm)	69 (10)

EPOC: enfermedad pulmonar obstructiva crónica.  
La variable cualitativa se expresa en número total y porcentaje.  
La variable cuantitativa se expresa en media y rango.

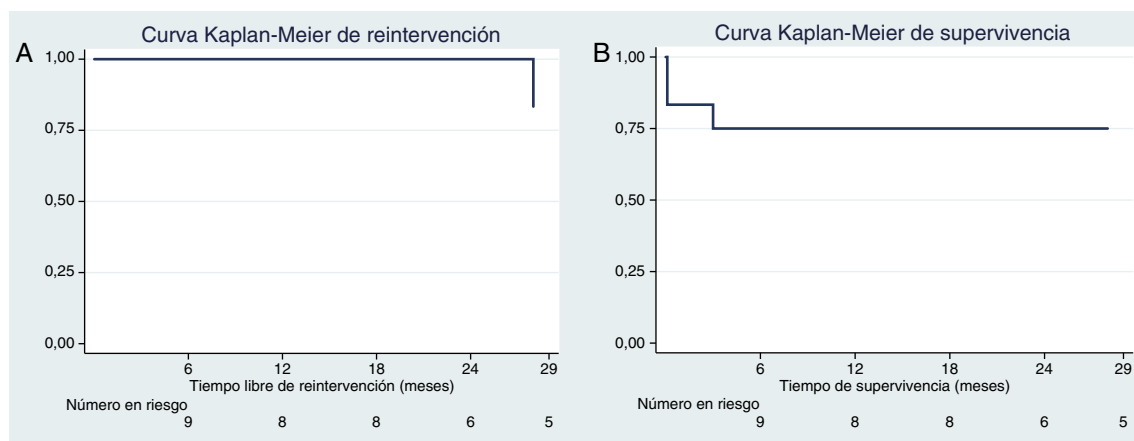


**Figura 2** Imagen de la clasificación de Ishimaru. Se señala el número de pacientes en cada zona en nuestra serie.

**Tabla 2** Variables resultado

Variable	%
Éxito técnico	92
Mortalidad a 30 días	16
Endofuga	16
Reintervención	16
Permeabilidad del <i>bypass</i>	92
Complicaciones neurológicas	0
Mortalidad total	25

por hematemesis, con hallazgo en angio-TC de una fístula aortoesofágica secundaria a un aneurisma del cayado y aorta torácica, que requirió de forma urgente de una *bypass* carótido-carotídeo-subclavio seguido del implante de 2 endoprótesis enrasadas al TBC. A pesar del éxito de la intervención, el paciente falleció en la UVI a las 24 h, debido a un infarto de miocardio masivo. El segundo paciente presentó una rotura



**Figura 3** A) Curva de Kaplan-Meier de tiempo libre de reintervención a lo largo del seguimiento. B) Curva de Kaplan-Meier de supervivencia a lo largo del seguimiento.

de aorta torácica masiva tras el remodelado de la endoprótesis aórtica, debido a una colagenopatía desconocida en ese momento, que causó fallecimiento intraoperatorio. Así, el éxito técnico fue del 92%.

La figura 3A muestra el tiempo libre de reintervención a lo largo del seguimiento. Dos pacientes (16%) presentaron una endofuga a lo largo del seguimiento, ambas de tipo Ia, que requirieron en ambos casos reintervención para realización de *bypass* de troncos supraaórticos proximal y nueva endoprótesis. No se han encontrado otras causas de reintervención en nuestra serie.

Los *bypasses* se mantuvieron permeables durante el seguimiento. Ningún paciente presentó complicaciones neurológicas de ningún tipo tras el procedimiento. En la curva de Kaplan-Meier de supervivencia (fig. 3B) podemos ver que la mortalidad global fue del 25% ( $n = 3$ ), a expensas de los 2 pacientes que fallecieron precozmente y de un tercero que falleció a lo largo del seguimiento por causas no relacionadas con su afección aneurismática.

## Discusión

El tratamiento híbrido de los aneurismas del arco aórtico se postula como una alternativa poco invasiva a la cirugía abierta. De Rango et al.<sup>10</sup> realizaron un estudio prospectivo de 104 pacientes intervenidos con tratamiento híbrido o endovascular total de forma programada, con una mortalidad a 30 días del 5%, asociando un 7% de déficit neurológico precoz, 12% de endofugas y 2 casos de trombosis de los *bypasses* extraanatómicos a lo largo del seguimiento. Describen a su vez mortalidad a 5 años del 29%. Andersen et al.<sup>11</sup> analizaron el tratamiento híbrido en 84 pacientes, con una mortalidad a 30 días del 14,9%, que aumentó hasta el 51% a los 5 años, así como una incidencia de ictus o paraplejía del 4,9%.

Los 2 casos de endofuga durante el seguimiento, ambas de tipo Ia, son posiblemente secundarias a una zona de sellado proximal insuficiente. Esto puede ser debido a que se trataba de 2 pacientes tratados al inicio del desarrollo de dicha técnica en nuestro centro, momento en el cual no

disponíamos de *software* semiautomático para reconstrucción y toma de medidas de los aneurismas, por lo que se tomaban de forma manual sobre las imágenes, más la arteriografía centimetrada.

Hoy en día, la cirugía abierta se sigue considerando el *gold standard* del tratamiento de esta dolencia, a pesar de asociarse a una mortalidad de entre el 5 y el 20%, según las series<sup>11,12</sup>. Se han publicado diversas series que comparan el tratamiento abierto e híbrido de la enfermedad del arco aórtico proximal, sin encontrar diferencias significativas en la mortalidad precoz, ni a medio plazo, ni en la aparición de complicaciones neurológicas, al comparar ambos grupos<sup>13</sup>. Algunos estudios han demostrado una asociación estadísticamente significativa entre la afectación de la zona 0 y el aumento de la mortalidad a los 30 días, independientemente de la técnica utilizada para la exclusión del aneurisma<sup>14,15</sup>.

En la literatura se encuentran opiniones dispares a propósito de la revascularización de la arteria subclavia izquierda y de su relación con el aumento del riesgo de paraplejía. Woo et al. describen en una serie que no encontraron relación entre ambas; sin embargo, la mayoría de los estudios apoyan la revascularización de dicha arteria<sup>16</sup>.

Es de suma importancia valorar las futuras posibilidades terapéuticas en caso de evolución de la enfermedad proximal o complicaciones como la fuga Ia. La experiencia del tratamiento de degeneraciones aneurismáticas tras reparaciones abiertas en el sector abdominal<sup>17,18</sup> nos proporciona cierta evidencia de la complejidad de dicho tratamiento, dadas las dificultades técnicas que representa en términos de maniobrabilidad y espacio en el tratamiento con técnicas endovasculares complejas.

El tratamiento endovascular total, usando la técnica de endoprótesis fenestrada o ramificada, ha reportado resultados aceptables a corto plazo en pacientes de muy alto riesgo quirúrgico. Haulon et al.<sup>19</sup> han publicado un estudio multicéntrico e internacional en el que han tratado a un total de 38 pacientes con endoprótesis ramificadas. Los resultados tras un año de seguimiento muestran una mortalidad a 30 días del 13,2%, un éxito técnico del 84%, un 15,8% de complicaciones neurológicas y un 25% de reintervenciones.



## Conclusiones

Los resultados obtenidos en nuestro estudio son similares a los encontrados en otras series publicadas previamente, sobre todo respecto a la mortalidad y a las complicaciones neurológicas. Así, podemos apoyar la hipótesis de que el tratamiento híbrido del cayado aórtico es una alternativa válida y segura en el tratamiento electivo de los aneurismas del arco aórtico y una gran herramienta disponible para casos urgentes, con una aceptable morbimortalidad en el mediano plazo.

Más estudios con seguimiento a largo plazo y comparativos entre los 3 tratamientos disponibles en la actualidad serían necesarios para aumentar la evidencia científica en esta dolencia.

## Responsabilidades éticas

**Protección de personas y animales.** Los autores declaran que para esta investigación no se han realizado experimentos en seres humanos ni en animales.

**Confidencialidad de los datos.** Los autores declaran que en este artículo no aparecen datos de pacientes.


**Derecho a la privacidad y consentimiento informado.** Los autores declaran que en este artículo no aparecen datos de pacientes.

## Conflicto de intereses

Los autores declaran no tener ningún conflicto de intereses.

## Bibliografía

- Preventza O, Garcia A, Cooley DA, Haywood-Watson RJL, Simpson K, Bakaeen FG, et al. Total aortic arch replacement: A comparative study of zone 0 hybrid arch exclusion versus traditional open repair. *J Thorac Cardiovasc Surg.* 2015;150:1591–600.
- Haulon S, Sobocinski J, Spear R, Kratzberg J, Roeder N, Azzaoui R, et al. Total endovascular repair of the aortic arch. *Ev Today.* 2014;13:67–73.
- He X, Liu W, Li Z, Liu X, Wang T, Ding C, et al. Hybrid approach to management of complex aortic arch pathologies: A single center experience in China. *Ann Vasc Surg.* 2016;31:23–9.
- Ouzounian M, LeMaire SA, Coselli JS. Open aortic arch repair: State-of-the-art and future perspectives. *Semin Thorac Cardiovasc Surg.* 2013;25:107–15.
- Antoniou GA, El Sakka K, Hamady M, Wolfe JHN. Hybrid treatment of complex aortic arch disease with supra-aortic debranching and endovascular stent graft repair. *Eur J Endovasc Surg.* 2010;39:683–90.
- Murphy EH, Stanley GA, Ilves M, Knowles M, Dimaiio JM, Jes-sen ME, et al. Thoracic endovascular repair (TEVAR) in the management of aortic arch pathology. *Ann Vasc Surg.* 2012;26:55–66.
- Maciel da Rocha MF, Miranda S, Adriani D, Urganfi F, Rimbau VA, Mulet J. Hybrid procedures for complex aortic pathology: Initial single center experience. *Rev Esp Cardiol.* 2009;62:896–902.
- Kang WK, Ko YG, Shin EK, Park CH, Choi D, Youn YN, et al. Comparison of hybrid endovascular and open surgical repair for proximal aortic arch diseases. *Int J Cardiol.* 2016;203:975–9.
- Moulakakis KG, Mylonas SN, Markatis F, Kotsis T, Kakisis J, Liapis CD. A systematic review and meta-analysis of hybrid aortic arch replacement. *Ann Cardiothorac Surg.* 2013;2:247–60.
- De Rango P, Cao P, Ferrer C, Simonte G, Coscarella C, Cieri E, et al. Aortic arch debranching and thoracic endovascular repair. *J Vasc Surg.* 2014;59:107–14.
- Andersen ND, Williams JB, Hanna JM, Shah AA, McCann RL, Hughes GC. Results with an algorithmic approach to hybrid repair of the aortic arch. *J Vasc Surg.* 2013;57:655–67.
- Chiesa R, Melissano G, Tshomba Y, Civilini E, Marona EM, Bertoglio L, et al. Endovascular treatment of aortic arch aneurysm. *J Vasc Bras.* 2008;7:90–8.
- Iba Y, Minatoya K, Matsuda H, Sasaki H, Tanaka H, Oda T. How should aortic arch aneurysms be treated in the endovascular aortic repair era? A risk-adjusted comparison between open and hybrid arch repair using propensity score-matching analysis. *Eur J Cardiothorac Surg.* 2014;46:32–9.
- Conrad MF, Cambria RP. Contemporary management of descending thoracic and thoracoabdominal aortic aneurysm: Endovascular versus open. *Circ.* 2008;117:841–52.
- Ferrero E, Ferri M, Viazzo A, Robaldo A, Zingarelli E, Sansone F, et al. Is total debranching a safe procedure for extensive aortic-arch disease? A single experience of 27 cases. *Eur J Cardiothorac Surg.* 2012;41:177–82.
- Woo EY, Carpenter JP, Jackson BM, Pochettino A, Bavaria JE, Szeto WY, et al. Left subclavian artery coverage during thoracic endovascular aortic repair: A single-center experience. *J Vasc Surg.* 2008;48:555–6.
- Reyes A, Donas K, Pitoulias G, Austermann M, Gandarias C, Torsello G. Complementary role of fenestrated/branched endografting and the chimney technique in the treatment of pararenal aneurysms after open abdominal aortic repair. *J Endovasc Ther.* 2016;23:599–605.
- Oikonomo K, Katsargyris A, Bekkema F, Tielliu I, Verhoeven ELG. Fenestrated endografting of juxtarenal aneurysms after open aortic surgery. *J Vasc Surg.* 2014;59:307–14.
- Haulon S, Greenberg RK, Spear R, Eagleton M, Abraham C, Liou-pis C, et al. Global experience with an inner branched arch endograft. *J Thorac Cardiovasc Surg.* 2014;148:1709–16.



## ORIGINAL

### Sellado distal en íliaca externa: ramificación íliaca frente a la exclusión de la arteria hipogástrica



P. Bargay Juan\*, A. Plaza Martínez, L.A. Pepén Moquete, M. Ramírez Montoya, V. Molina Nacher y F.J. Gómez Palonés

Servicio de Angiología, Cirugía Vasculard y Endovascular, Hospital Universitario Doctor Peset, Valencia, España

Recibido el 8 de noviembre de 2016; aceptado el 5 de enero de 2017  
Disponible en Internet el 21 de febrero de 2017

#### PALABRAS CLAVE

Aneurisma de aorta abdominal;  
Isquemia glútea;  
Embolización;  
Aneurisma íliaco

#### Resumen

**Objetivo:** Comparar los resultados del sellado distal del EVAR en íliaca externa (IE) mediante ramificación íliaca frente a la exclusión de la arteria hipogástrica.

**Pacientes:** Incluimos a 67 pacientes desde 2007 hasta 2014, en los que incluimos 25 íliacas con *branched* íliaco (grupo I) y 77 con fijación en IE y exclusión hipogástrica (grupo II).

**Métodos:** Mediante análisis retrospectivo valoramos factores sociodemográficos y comparamos parámetros intraoperatorios, estancia hospitalaria, complicaciones en la evolución como claudicación glútea ipsolateral, trombosis de rama, migración, reintervención y crecimiento de la íliaca común (IC) mediante el seguimiento clínico y radiológico.

**Resultados:** El seguimiento medio fue de 26,7 y 49,3 meses en el grupo I y II, respectivamente. Sin diferencias en estancia hospitalaria, el tiempo de escopia, la dosis de irradiación el tiempo quirúrgico y el contraste empleado fue mayor en el grupo I.

En el 50,6% del grupo II se embolizó la hipogástrica. El éxito técnico del *branched* fue del 92%.

La tasa de complicaciones entre grupo I y II: claudicación glútea del 4 y el 36% ( $p < 0,0001$ ), la tasa de trombosis de rama a los 24 meses fue del 6 y el 10,4% ( $p < 0,2$ ) y de reintervención del 6 y el 12% ( $p: 0,1$ ) respectivamente. El grupo II presentó 4 casos de migración distal y 4 casos que precisaron extensión de rama. La disminución de la IC en el seguimiento fue de 3,4 cm y 2 cm, respectivamente ( $p: 0,09$ ).

**Conclusión:** En nuestra serie, la menor tasa de complicaciones del dispositivo ramificado en el sellado distal en IE, podría justificar su empleo en pacientes seleccionados.

© 2017 SEACV. Publicado por Elsevier España, S.L.U. Todos los derechos reservados.

\* Autor para correspondencia.

Correo electrónico: [pbargay1798@gmail.com](mailto:pbargay1798@gmail.com) (P. Bargay Juan).

**KEYWORDS**

Aortic aneurysm;  
Buttock ischaemia;  
Embolisation;  
Iliac aneurysm

**Extern iliac as distal sealing: Iliac branch device versus hypogastric exclusion****Abstract**

**Objective:** To compare the results of endovascular aneurysm repair (EVAR) in external iliac (EI) as distal sealing using an iliac branch device (IBD) versus the exclusion of the internal iliac artery.

**Patients:** The study included 67 patients treated by EVAR between 2007 and 2014 that were divided into two groups. Group I included 25 iliac arteries receiving an iliac branch device, and group II with 77 iliac arteries in which their sealing was in EI with hypogastric exclusion.

**Methods:** A retrospective study was conducted in an assessment and comparison was made using the characteristics, risk factors, intra-operative parameters, and days in hospital. Complications, such as ipsilateral buttock claudication, limb occlusion, device migration, re-interventions, and growth of common iliac (CI), were followed by physical and radiological examinations.

**Results:** Mean follow-up was 26.7, and 49.3 months in the group I and II, respectively. There were no differences in days in hospital, but the fluoroscopy time, radiation dose, procedure time, and contrast was higher in group I.

The hypogastric artery was embolised in 50.6% of group II, with 92% technical success with the IBD in group I.

The complication rate between group I and II: buttock claudication was 4% and 36% ( $P<.0001$ ), the limb occlusion rate at 24 months was 6% and 10.4% ( $P<.2$ ), and re-intervention was 6% and 12% ( $P=.1$ ), respectively. Group II had 4 cases of distal migration, and 4 cases requiring extension to EI. The CI diameter decreased by 3.4 cm and 2 cm, respectively ( $P=.09$ ).

**Conclusion:** In our series, the low rate of complications in distal sealing with iliac branch devices could justify their use in selected patients.

© 2017 SEACV. Published by Elsevier España, S.L.U. All rights reserved.

**Introducción**

La reparación endovascular del aneurisma de aorta abdominal (EVAR) ha conseguido disminuir la morbilidad con respecto a la cirugía abierta<sup>1</sup>. No obstante, existen inconvenientes anatómicos desfavorables que dificultan el sellado y la fijación, como los cuellos infrarrenales complejos por angulación, morfología o longitud limitada y la afectación del sector iliaco en el sellado y fijación distal<sup>2</sup>.

Para el sellado proximal desfavorable, se han desarrollado endoprótesis ramificadas y fenestradas con el propósito de obtener un sellado suficiente y de garantías sin comprometer la permeabilidad de las ramas viscerales.


En los aneurismas de aorta abdominal (AAA), la afectación aneurismática del sector iliaco se estima en un 20-40%<sup>3</sup>. En este grupo de casos se puede realizar la exclusión de la arteria hipogástrica (AH) mediante extensión de rama hasta la arteria íliaca externa (IE), que convencionalmente requieren embolización del tronco común de la AH, si bien esto aumenta el riesgo de complicaciones isquémicas pélvicas, como la claudicación glútea, la disfunción eréctil, la colitis isquémica o la isquemia medular<sup>4-7</sup>.

Existen otras opciones intravasculares de recurso que pueden mantener el flujo hacia la AH de forma directa o indirectamente por flujo retrógrado, como lo son la técnica Bell-bottom, en la que se fija la endoprótesis a la arteria íliaca común (IC) dilatada con extensión endoprotésica de gran diámetro; la técnica de doble barrel, en la que se colocan dos dispositivos diferentes sobre la extensión íliaca uno

hacia la IE y otro hacia la AH, y también existen otras técnicas que precisan cirugía abierta asociada y perfunden la AH de forma indirecta desde la femoral contralateral por medio de derivación extraanatómica.

Los iliac branch device (IBD) son dispositivos que han sido fabricados de forma específica para la preservación del flujo directo sobre la AH y en el momento actual son 2 los dispositivos aprobados por la Food and Drugs Administration:

- *El IBD de Cook, el ZBIS* (Cook Medical Inc, Bloomington, Indianápolis. EE. UU.), que está formado por una malla de poliéster con un cuerpo metálico de acero y con un Z-stent de nitinol en la parte distal de la rama hipogástrica. Este dispositivo incluye un catéter y una guía premontados sobre la ramificación para su correcta cateterización. El perfil de este dispositivo es de 20 Fr de diámetro externo, ya que se encuentra montado sobre el introductor. La extensión hipogástrica se realiza mediante abordaje femoral contralateral o bien desde acceso húmero-axilar con un stent cubierto balón-expandible (fig. 1).
- *El IBD de Gore, el IBExcluder* (Gore, Flagstaff, Arizona, EE. UU.), que está formado por una malla de ePTFE<sup>®</sup> con un cuerpo metálico de nitinol sinusoidal. Este dispositivo incluye un tutor metálico en la ramificación que se intercambia por una guía que posteriormente será «cazada» por vía femoral contralateral para colocar la extensión hipogástrica, que en este dispone de una específica del mismo material y autoexpandible. El perfil



**Figura 1** Dispositivo ramificado para la arteria hipogástrica de Cook (ZBIS).

del dispositivo precisa de un introductor de 16 Fr para su colocación (fig. 2).

El objetivo del presente estudio es comparar los resultados del sellado distal del EVAR en IE mediante ramificación iliaca frente a la exclusión de la AH.

## Materiales y métodos

Se realizó un estudio retrospectivo, unicéntrico y comparativo, en el que se incluyeron de forma consecutiva los aneurismas de aorta tratados de forma intravascular entre enero del 2007 y diciembre del 2014 mediante EVAR con al menos una de las ramas ilíacas con el sellado distal en la IE.

Todos los pacientes incluidos debían presentar al menos una angio-TC preoperatoria y un seguimiento clínico, físico y radiológico con tomografía.

En el periodo que comprende el estudio se realizaron 198 EVAR de forma programada. Se excluyó a los pacientes que el sellado distal se había realizado exclusivamente en la IC. Esto redujo la muestra a 81 pacientes con 162 ilíacas (de las cuales 126 su sellado fue en IE) y por pérdida de seguimiento o falta de la tomografía preoperatoria la muestra final resultó de 67 pacientes y 102 ilíacas con sellado en la IE.

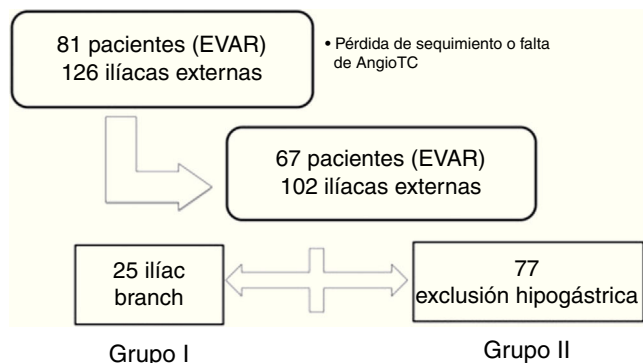
La muestra se dividió en 2 grupos según el tipo de dispositivo ilíaco implantado: el grupo I correspondió a los casos de dispositivo ramificado para la AH y el grupo II al sellado en la IE con exclusión de la AH. Para los parámetros analizados por pacientes, los pacientes que presentaron sellado en IE con IBD y con sellado simple en IE contralateral se incluyeron en el grupo I (fig. 3).

## Estudio preoperatorio

Se valoraron las variables sociodemográficas de comorbilidad y los factores de riesgo mediante anamnesis, estudio preanestésico y analítico.



**Figura 2** Dispositivo ramificado para la arteria hipogástrica de Gore (IBExcluder).



**Figura 3** Algoritmo de la muestra y división de los 2 grupos.

Las imágenes Digital Imaging and Communication in Medicine (DICOM) de la tomografía preoperatoria fueron procesadas para su estudio en una estación de trabajo tipo Oxiris imagen software® (Pixmeo Sàrl, Bernex, Suiza) y mediante la realización de la línea central (*center lumen line* o CLL) se valoraron los diámetros máximos aórticos, de la IC y el diámetro en la zona de sellado en la IE.

### Estudio perioperatorio

Se recogieron las variables de tiempo quirúrgico, dosis de irradiación, tiempo de escopia y volumen de contraste empleado.

Se cuantificaron el número y el tipo material empleado en relación con el sellado distal. Y el sobredimensionamiento en el sellado de la IE.

También se valoró la tasa de éxito técnico inmediato, que en el grupo del IBD se consideró como la correcta colocación del dispositivo ramificado con permeabilidad tanto de la extensión para la IE, como la de hipogástrica, y en el grupo II se valoró el éxito de embolización hipogástrica.

Se analizó el tiempo de estancia hospitalaria tanto para el tratamiento del aneurisma, como si había precisado ingreso previo para embolización hipogástrica, diferenciando entre los días de ingreso en unidad de cuidados intensivos y en planta hospitalaria.

### Estudio postoperatorio

En el último control tomográfico se valoraron la permeabilidad del dispositivo, las complicaciones como la trombosis de la rama hipogástrica o de la IE, endofugas tipo I, II, III, IV desde la hipogástrica o la migración del sellado distal (desplazamiento de la endoprótesis en la zona de sellado > 10 mm). Mediante la realización del CLL, se midieron de nuevo los diámetros máximos de la IC.

Mediante exploración física y anamnesis, se valoró la claudicación glútea. Además de la mortalidad relacionada con el aneurisma, mortalidad global y causas de la muerte. En el seguimiento se analizó también la tasa de reintervención por todas las causas o por complicación del sellado iliaco.

**Tabla 1** Características de la muestra: factores de riesgo

Factor de riesgo	Grupo I	Grupo II	p
Edad (años)	72,4	73,3	0,6
Varón	100%	98%	0,9
Fumador	39%	20%	0,08
Exfumador	44%	69%	0,06
DM	56%	37%	0,5
HTA	78%	91%	0,4
Dislipidemia	61%	67%	0,9
Cardiopatía	11%	41%	0,0006
Revascularización coronaria	12%	22%	0,4
ACV	6%	8%	0,6
EPOC	11%	20%	0,4
IRC	16%	12%	0,6

ACV: accidente cerebrovascular; DM: diabetes mellitus; EPOC: enfermedad pulmonar obstructiva crónica; HTA: hipertensión arterial; IRC: insuficiencia renal crónica.

### Estadística

El procesamiento de datos se realizó con el programa IBM SPSS Statistics® (versión 20) y el análisis estadístico mediante el test *t de Student* para la comparación de medias de muestras independientes, tablas de contingencias para variables dicotómicas, *chi al cuadrado de Pearson* para el contraste de proporciones y el método de *Kaplan-Meier* con el test de *log-rank* para la comparación de supervivencia y complicaciones en el seguimiento.

### Resultados

Las características preoperatorias y los factores de riesgo de los pacientes incluidos se muestran en la [tabla 1](#). Destacando el menor riesgo cardíaco por parte del grupo I.

Las características anatómicas aortoiliacas se muestran en la [tabla 2](#), siendo significativo el menor diámetro del AAA y el mayor diámetro de la IC del grupo I.

El grupo de IBD o grupo I constaba de 25 íliacas (24,5%) tratadas en 18 pacientes, de las cuales en 20 casos el dispositivo implantado fue el ZBIS de Zenith® (Cook Medical Inc, Bloomington, Indianápolis, EE. UU.) y en 5 el IBD de Excluder® (Gore, Flagstaff, Arizona, EE. UU.).

Y el grupo II o grupo de exclusión hipogástrica constaba de 77 íliacas en 49 pacientes.

### Resultados intraoperatorios

En el grupo I se objetivó una tasa de éxito técnico del 92% para la colocación del IBD. En este grupo, en la extensión de la rama hipogástrica se empleó un único stent cubierto en 21 casos (84%), en 2 casos se utilizaron 2 stents cubiertos y en uno se emplearon 5 stents. El 79% de los stents cubiertos de sellado distal fueron balón-expandibles: 14 Advanta V12 (Atrium Medical Corporation, Hudson, NH, EE. UU.), 5 Begraft (Bentley, InnoMed, Hechingen, Alemania); y el 21% autoexpandibles: 5 extensión hipogástrica de Excluder y un caso de Viabahn (Gore, Flagstaff, Arizona, EE. UU.). En 4 casos se asoció un stent descubierto, en un caso balón expandible y los otros 3 autoexpandible.



**Tabla 2** Características anatómicas de los 2 grupos

Característica	Grupo I	Grupo II	p
Diámetro AAA (mm)	53,3 (r: 2,5-7,2)	63,1 (r: 3,2-11)	0,03
Diámetro IC (mm)	28,8 (r: 18-60)	20,9 (r: 10-66)	0,001
Diámetro IE (mm)	9,6 (r: 7-11)	9,4 (r: 7-12)	0,3
Sobredimensión IE	19,6% (r: 9-50)	27,3% (r: 9-62,5)	0,005

AAA: aneurisma de aorta abdominal; IC: arteria iliaca común; IE: arteria iliaca externa; Sobredimensión: entre el diámetro de la IE y el de la rama endoprótica.

**Tabla 3** variables intraoperatorias y días de ingreso

Variables	Grupo I	Grupo II	p
Tiempo quirúrgico (min)	288	210	0,001
Tiempo de escopia (min)	63	30	0,013
Dosis irradiación (Gy/cm <sup>2</sup> )	228	95	0,001
Contraste	233	196	0,1
Días en UCI	1,08	1,4	0,5
Días ingreso	4,84	5,4	0,4
Días total (ingreso previo + EVAR)	5,9	7,3	0,2

Gy: Gray; EVAR: reparación endovascular de aneurisma de aorta abdominal; UCI: unidad de cuidados intensivos.

Las extensiones ilíacas empleadas en el grupo II fueron 29 Zenith® (Cook Medical Inc, Bloomington, Indianápolis, EE. UU.), 37 Excluder® (Gore, Flagstaff, Arizona, EE. UU.) y 11 Endurant® (Medtronic, Minneapolis, Minnesota, EE. UU.). En el 62,3% se emplearon únicamente una extensión, en el 36,3% 2 extensiones y en el 4% (3 casos) se emplearon hasta 3 extensiones ilíacas para el sellado distal. En este grupo, el porcentaje de embolización hipogástrica fue del 50,6%, con un éxito técnico del 90%. Para la embolización de la AH se precisó en un 88% 2 o más coils. En un caso, la embolización se realizó con amplatzer.

Otras variables intraoperatorias estudiadas, como el tiempo quirúrgico, el tiempo de escopia y la dosis de irradiación, se mostraron favorables al grupo II de forma significativa (tabla 3). Sin embargo, estas diferencias no tuvieron repercusión en el tiempo de ingreso, siendo este menor en el grupo I, sin ser estadísticamente significativo. Además, en el grupo II el 22,1% precisaron ingreso previo para la embolización hipogástrica.

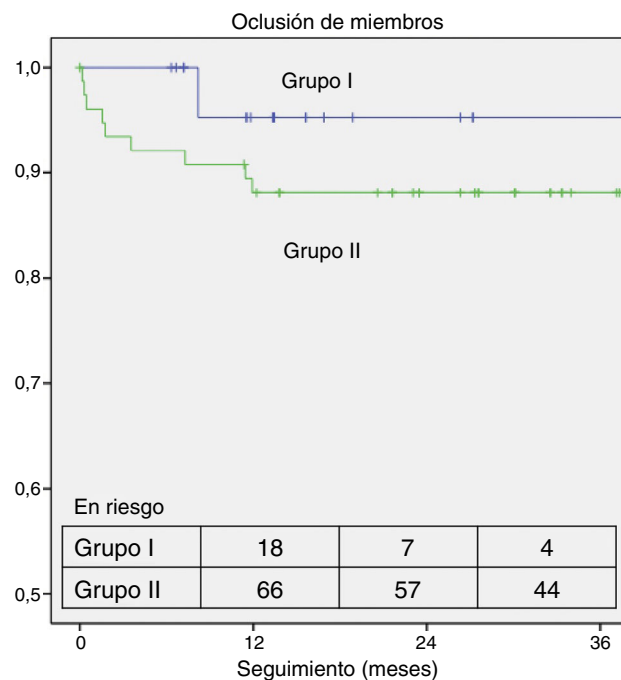
## Resultados de seguimiento

El seguimiento medio fue de 26,7 meses para el grupo I (r: 91-12 m) y en el grupo II de 49,3 meses (r: 101-12 m), con  $p < 0,004$ .

Durante el seguimiento en el grupo I se objetivó una tasa de trombosis de rama IE del 6% (un caso) a los 24 meses, permaneciendo en este caso la rama hipogástrica permeable. En el grupo II, la tasa a los 24 meses fue del 10,4% (8 casos), todos ellos durante el primer año ( $p < 0,2$ ) (fig. 4).

La tasa de reintervención por causa ilíaca a los 24 meses fue del 6% en el grupo I y del 10,4% en el II ( $p < 0,3$ ) (fig. 5).

Las tasa global de reintervención del grupo I fue del 8%: un caso por trombosis de IE que precisó de

**Figura 4** Curva de supervivencia de Kaplan-Meier de la trombosis de rama en los 2 grupos.

angioplastia + stent a los 8 meses y otro caso por embolización de endofuga tipo II desde arterias lumbares con crecimiento del saco aneurismático aórtico a los 71 meses.

Y en el grupo II la tasa fue del 16% (12 casos): 7 casos por trombosis de rama con cuadro de isquemia aguda, 2 casos por migración del sellado distal, 2 casos por embolización de endofuga tipo II y un caso de rotura ilíaca en el postoperatorio inmediato (tabla 4).

En la evolución observamos 4 casos de migración distal, todos ellos en el grupo II ( $p < 0,05$ ). En 2 casos se trató de forma conservadora, evolucionando uno a la angulación extrema entre stents del cuerpo metálico de la rama (efecto kinking), que evolucionó a la oclusión, siendo esta tolerada con clínica de claudicación.

En ninguno de los 2 grupos se observó endofuga tipo I o endofuga tipo II desde hipogástrica.

El diámetro máximo de la IC, en los 2 grupos, mostró una tendencia a la disminución de tamaño, siendo esta de 3,4 mm en el grupo I y de 2 mm en el grupo II ( $p < 0,09$ ).

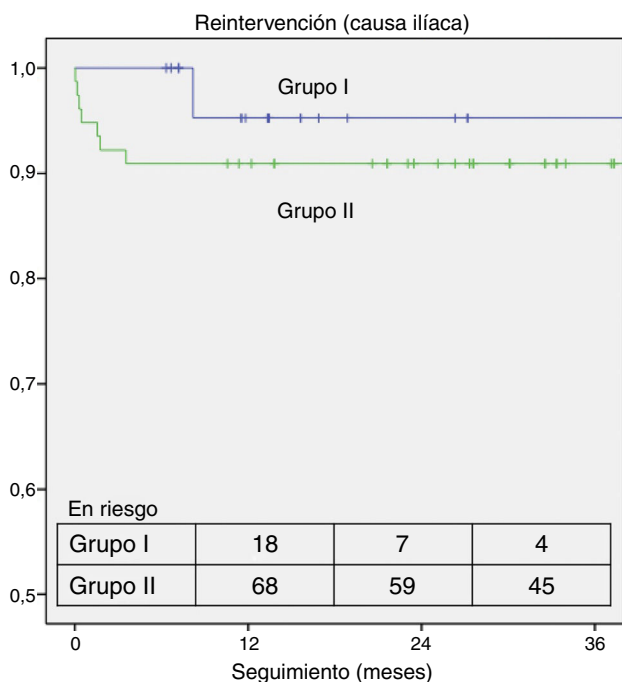
En lo que hace referencia a la clínica de isquemia pélvica, ningún paciente presentó sintomatología de colitis isquémica, tanto en el postoperatorio como en el seguimiento;



**Tabla 4** Causas de reintervención y tratamiento de la muestra

Caso	Complicación	Tiempo	Tratamiento
Caso I (G. I)	Trombosis IE	8 meses	ATP + stent
Caso II (G. I)	EF-II (crecimiento del saco)	71 meses	Embolización con coils
Caso III (G. II)	Rotura íliaca	4 h	Stent cubierto
Caso IV (G. II)	Oclusión rama íliaca	5 días	BP fémoro-femoral
Caso V (G. II)	Oclusión rama íliaca	10 días	BP fémoro-femoral
Caso VI (G. II)	Oclusión rama íliaca	14 días	Fibrinólisis + stenting
Caso VII (G. II)	Oclusión rama íliaca	47 días	BP fémoro-femoral
Caso VIII (G. II)	Oclusión rama íliaca	53 días	Endoprótesis aortomonoiliaca + trombectomía BP fémoro-femoral
Caso IX (G. II)	Oclusión prótesis AUNI	105 días	BP axilo-femoral
Caso X (G. II)	EF-II (crecimiento del saco)	25 meses	Embolización de rama epigástrica con coils
Caso XI (G. II)	Oclusión rama íliaca	60 meses	BP axilo-femoral
Caso XII (G. II)	Crecimiento de IC y migración de la rama íliaca	60 meses	Embolización hipogástrica (amplatzer) + extensión íliaca
Caso XIII (G. II)	EF-II (crecimiento de saco)	64 meses	Embolización AMI con coils
Caso XIV (G. II)	Migración de la rama íliaca	85 meses	Extensión íliaca

AMI: arteria mesentérica superior; ATP: angioplastia transluminal percutánea; BP: bypass; EF-II: endofuga tipo II; IC: íliaca común; IE: íliaca externa; G. I: grupo I o branch iliaco; G. II: grupo II o exclusión hipogástrica.



**Figura 5** Curva de supervivencia de Kaplan-Meier de la tasa de reintervención por causa íliaca en los 2 grupos.

sin embargo, la clínica de claudicación glútea persistente en la última revisión ambulatoria fue del 4% en el grupo I (un caso trombosis hipogástrica intraoperatoria) y del 36% en el grupo II ( $p < 0,0001$ ).

La mortalidad global de la muestra a los 5 años fue del 11,9%, siendo la mortalidad del grupo I del 16% y del grupo II del 9,1% ( $p = 0,4$ ). Únicamente en un caso la mortalidad se asoció al tratamiento del aneurisma por endofuga tipo II con crecimiento del aneurisma y reintervenido.

### Discusión

En un tercio de los tratamientos aórticos mediante EVAR el sellado distal se encuentra comprometido por afectación aneurismática de las propias IC<sup>3</sup>. A día de hoy, el sellado distal en estos casos todavía no se encuentra estandarizado ni homogenizado, existiendo diferentes opciones, tanto intravasculares como con cirugía abierta, para preservar el flujo anterógrado en la AH o bien para la exclusión del mismo.

La exclusión de la AH implica el aumento de morbilidad por las posibles complicaciones isquémicas. La complicación más frecuente es la claudicación glútea con una tasa del 30-35%, la disfunción eréctil se presenta en un 17,5-25% de los casos y, a diferencia de la claudicación, no se objetiva mejoría en el tiempo. Otras complicaciones menos habituales pero de mayor gravedad son la colitis isquémica o la isquemia medular, con una incidencia del 0,2-2% y  $< 0,2\%$ <sup>4,6-9</sup>.

Estas complicaciones isquémicas presentan mayor incidencia si la exclusión hipogástrica es bilateral o asocia embolización<sup>9,10</sup>. En el grupo II de nuestra serie, el subgrupo con embolización de AH presenta mayor riesgo de clínica de isquemia pélvica, con una tasa del 43% frente al 29% de los casos tratados sin embolización ( $p < 0,2$ ).

La desaparición o atenuación de la claudicación glútea se estima en el 80% de los casos al año de tratamiento<sup>4,6,7</sup>. Sin embargo, en nuestra serie se observa una persistencia más elevada de la clínica de claudicación glútea (36%), al igual que en el estudio de Farahmand et al., donde observaron en el grupo de sellado en IE una tasa de claudicación persistente en el tiempo del 33%<sup>11</sup>. No se ha observado ningún caso sintomático de isquemia colónica o medular en nuestra serie.

Otra complicación isquémica no pélvica es la trombosis de rama, la cual representa la tercera causa de reintervención en el EVAR y con una incidencia del 0-15%<sup>12-14</sup>. Los factores de riesgo predisponentes a la trombosis en el sellado distal son: la angulación o tortuosidad, la

calcificación o trombo mural y los diámetros pequeños<sup>15-17</sup>. Estos factores afectan en mayor medida a la región de la IE, observándose una mayor incidencia de trombosis frente al sellado en IC<sup>18-21</sup>. A su vez, la alteración de la salida distal u outflow también aumenta el riesgo de trombosis, siendo la exclusión de la propia AH una forma de empeoramiento de esta salida distal. La menor tasa de trombosis observada en el grupo de IBD en nuestra serie (el 6% frente al 10,8%) puede relacionarse con la preservación del flujo directo hacia la AH y con la selección de anatomías concretas para este grupo<sup>16,22,23</sup>.

Los 4 casos de migración de la fijación ilíaca ocurren en el grupo II, por crecimiento de la IC. La ausencia de esta complicación en el grupo I se relaciona con la mayor superficie de fijación de los dispositivos ramificados con 2 zonas de sellado, una en la AH y otra en la IE; además, este grupo presenta una disminución mayor del diámetro de la IC, disminuyendo la posibilidad de migración<sup>24</sup>.

En lo que hace referencia al grupo del IBD, la bibliografía muestra una tasa de éxito técnico operatorio del 85-100% y una tasa de permeabilidad a medio plazo del 63-88%, encontrándose nuestros resultados en ambos intervalos. El tiempo quirúrgico medio de nuestra serie se encuentra en la parte superior de la literatura (101-290 min), al igual que la dosis de contraste empleada, la cual se encuentra algo por encima de la media (58-208 ml)<sup>25-29</sup>.

La tasa de reintervención de los dispositivos IBD es del 0-18% en la literatura publicada, siendo en nuestra serie del 6% a los 24 meses, y la tasa de claudicación en los casos de oclusión de la hipogástrica ramificada del 25-100%, que en nuestra serie se observa en uno de los casos de fracaso técnico (50%), sin presentarse ninguno en el seguimiento, ya que no se observó ninguna trombosis de la rama hipogástrica en la evolución<sup>25-29</sup>. La tasa de complicaciones por endofugas tipo I o II relacionadas con el IBD son escasas, lo que concuerda con las presentadas en nuestra serie, en la que no se observaron. Este tipo de complicaciones tampoco se observaron en el grupo II.

En un estudio similar entre el sellado distal mediante IBD y la extensión simple en IE de Verzini et al., no se observaron diferencias en el éxito técnico ni en la tasa de reintervención, pero mostraron diferencias significativas en la clínica de isquemia pélvica, planteando el IBD como primera opción para pacientes jóvenes con anatomía iliaca favorable<sup>30</sup>.

En la revisión de Karthikesalingam et al., en la que se incluyeron 196 IBD, estos dispositivos se mostraron como una técnica segura y efectiva, con una buena permeabilidad a medio plazo, pero se deberían identificar los grupos de pacientes que más se pudieran beneficiar para su colocación<sup>31</sup>.

Al igual que ocurre con las endoprótesis aórticas ramificadas y fenestradas, las principales desventajas de los dispositivos ramificados son el aumento de la complejidad del procedimiento, disminuyendo según aumenta la experiencia del grupo de trabajo. En los IBD precisan de unas anatomías ilíacas concretas para poder colocarse, siendo estas excluyentes de un gran número de pacientes que precisan el sellado distal en la IE<sup>32,33</sup>.

Además, estos dispositivos elevan los costes de la intervención; no obstante, no se han realizado estudios de coste-efectividad al respecto<sup>31</sup>.

Pese a estos inconvenientes, la preservación de la perfusión hipogástrica, además de disminuir la incidencia de la isquemia pélvica, es una vía de compensación por colateralidad de la perfusión de miembros inferiores en caso de arteriopatía periférica por medio de la comunicación al sistema pélvico contralateral y al sistema femoral profundo ipsilateral; también permite preservar parte de la perfusión medular y que, en caso de precisar un tratamiento aórtico más extenso, disminuye el riesgo de isquemia medular<sup>34</sup>.

Al igual que otros grupos de trabajo referenciados previamente, creemos que los IBD son dispositivos efectivos a corto y medio plazo pero hay que realizar una selección de los pacientes que pueden beneficiarse de este tipo de tratamiento, como lo son pacientes jóvenes, con buena calidad de vida y con una anatomía favorable para la colocación de los dispositivos.

## Conclusión

En nuestra experiencia con el sellado en IE, el IBD asociado al EVAR es un tratamiento efectivo, con una menor tasa de complicaciones y con disminución de riesgo de la clínica de isquemia pélvica frente a la exclusión de la AH, por lo que podría justificarse su empleo en pacientes seleccionados.

## Responsabilidades éticas

**Protección de personas y animales.** Los autores declaran que para esta investigación no se han realizado experimentos en seres humanos ni en animales.

**Confidencialidad de los datos.** Los autores declaran que han seguido los protocolos de su centro de trabajo sobre la publicación de datos de pacientes.

**Derecho a la privacidad y consentimiento informado.** Los autores declaran que en este artículo no aparecen datos de pacientes.

## Conflicto de intereses

Existe conflicto de interés por parte del Dr. Gómez Palonés (Proctor de Gore y Cook) y del Dr. Plaza Martínez (Proctor de Bard; esta casa comercial no relacionada con el material empleado en el estudio).

## Bibliografía

1. Bush RL, Johnson ML, Collins TC, Henderson WG, Khuri SF, Yu HJ, et al. Open versus endovascular abdominal aortic aneurysm repair in VA hospitals. *J Am Coll Surg*. 2006;202:577-87.
2. Hobo R, Sybrandy JE, Harris PL, Buth J. Endovascular repair of abdominal aortic aneurysms with concomitant common iliac artery aneurysm: Outcome analysis of the EUROSTAR Experience. *J Endovasc Ther*. 2008;15:12e22.
3. Hinchliffe RJ, Alric P, Rose D, Owen V, Davidson IR, Armon MP, et al. Comparison of morphologic features of intact and ruptured aneurysms of infrarenal abdominal aorta. *J Vasc Surg*. 2003;38:88-92.
4. Mehta M, Veith FJ, Darling RC, Roddy SP, Ohki T, Lipsitz EC, et al. Effects of bilateral hypogastric artery interruption during

- endovascular and open aortoiliac aneurysm repair. *J Vasc Surg.* 2004;40:698e702.
5. Koo V, Lau L, McKinley A, Blair P, Hood J. Pilot study of sexual dysfunction following abdominal aortic aneurysm surgery. *J Sex Med.* 2007;114:7-52.
  6. Cynamon J, Lerer D, Veith FJ, Taragin BH, Wahl SI, Lautin JL, et al. Hypogastric artery coil embolization prior to endoluminal repair of aneurysms and fistulas: Buttock claudication, a recognized but possibly preventable complication. *J Vasc Interv Radiol.* 2000;11:573e7.
  7. Razavi MK, deGroot M, Olcott C 3rd, Sze D, Kee S, Semba CP, et al. Internal iliac artery embolization in the stent-graft treatment of aortoiliac aneurysms: Analysis of outcomes and complications. *J Vasc Interv Radiol.* 2000;11:561e6.
  8. Engelke C, Elford J, Morgan RA, Belli AM. Internal iliac artery embolization with bilateral occlusion before endovascular aortoiliac aneurysm repair-clinical outcome of simultaneous and sequential intervention. *J Vasc Interv Radiol.* 2002;13:667e-76e.
  9. Rayt HS, Bown MJ, Lambert KV, Fishwick NG, McCarthy MJ, London NJ, et al. Buttock claudication and erectile dysfunction after internal iliac artery embolization in patients prior to endovascular aortic aneurysm repair. *Cardiovasc Intervent Radiol.* 2008;31:728e34.
  10. Ghosh J, Murray D, Paravastu S, Farquharson F, Walker MG, Serracino-Inglott F. Contemporary management of aorto-iliac aneurysms in the endovascular era. *Eur J Vasc Endovasc Surg.* 2009;37:182e8.
  11. Farahmand P, Becquemin JP, Desgranges P, Allaire E, Marzelle J, Roudot-Thoraval F. Is hypogastric artery embolization during endovascular aortoiliac aneurysm repair (EVAR) innocuous and useful. *Eur J Vasc Endovasc Surg.* 2008;35:429-35.
  12. Carpenter JP, Baum RA, Barker CF, Golden MA, Velazquez OC, Mitchell, et al. Durability of benefits of endovascular vs conventional abdominal aortic aneurysm repair. *J Vasc Surg.* 2002;35:222-8.
  13. Conway AM, Modarai B, Taylor PR, Carrell TW, Waltham M, Salter R, et al. Stent-graft limb deployment in the external iliac artery increases the risk of limb occlusion following endovascular AAA repair. *J Endovasc Ther.* 2012;19:79-85.
  14. Bargay-Juan P, Plaza-Martínez A, Morales-Gisbert S, Ramírez-Montoya M, Goímez-Palónés F, Ortiz-Monzoin E. Resultados tras el cambio de estrategia en el sellado distal de endoprótesis aórticas infrarrenales. *Angiología.* 2013;65 Suppl:1-18.
  15. Wyss TR, Dick F, Brown LC, Greenhalgh RM. The influence of thrombus, calcification, angulation, and tortuosity of attachment sites on the time to the first graft-related complication after endovascular aneurysm repair. *J Vasc Surg.* 2011;54:965-71.
  16. Taudorf M, Jensen LP, Vogt KC, Gronvall J, Schroeder TV, Lönn L. Endograft limb occlusion in EVAR iliac tortuosity quantified by three different indices on the basis of preoperative CTA. *Eur J Vasc Endovasc Surg.* 2014;48:527-33.
  17. Mantas GK, Antonopoulos CN, Sfyroeras GS, Moulakakis KG, Kakisis JD, Mylonas SN, et al. Factors predisposing to endograft limb occlusion after endovascular aortic repair. *Eur J Vasc Endovasc Surg.* 2015;49:39-44.
  18. Carpenter JP, Neschis DG, Fairman RM, Barker CF, Golden MA, Velazquez OC, et al. Failure of endovascular abdominal aortic aneurysm graft limbs. *J Vasc Surg.* 2001;33:296-303.
  19. Faure EM, Becquemin JP, Cochennec F. Predictive factors for limb occlusions after endovascular aneurysm repair. *J Vasc Surg.* 2015;61:1138-45.
  20. Woody JD, Makaroun MS. Endovascular graft limb occlusion. *Semin Vasc Surg.* 2004;17:262-7.
  21. Becquemin JP, Kelley L, Zubilewicz T, Desgranges P, Lapeyre M, Kobeiter H. Outcomes of secondary interventions after abdominal aortic aneurysm endovascular repair. *J Vasc Surg.* 2004;39:298-305.
  22. Chaikof EL, Blankensteijn JD, Harris PL, White GH, Zarins CK, Bernhard VM, et al. Reporting standards for endovascular aortic aneurysm repair. *J Vasc Surg.* 2002;35:1048-60.
  23. Carroccio A, Faries PL, Morrissey NJ, Teodorescu V, Burks JA, Gravereaux EC, et al. Predicting iliac limb occlusions after bifurcated aortic stent grafting: Anatomic and device-related causes. *J Vasc Surg.* 2002;36:679-84.
  24. Naik J, Hayes PD, Sadat U, See TC, Cousins C, Boyle JR. Internal iliac artery branch graft for common iliac artery aneurysm following previous open abdominal aortic aneurysm repair. *Eur J Vasc Endovasc Surg.* 2008;35:436-8.
  25. Malina M, Dirven M, Sonesson B, Resch T, Dias N, Ivancev K. Feasibility of a branched stent-graft in common iliac artery aneurysms. *J Endovasc Ther.* 2006;13:496-500.
  26. Serracino-Inglott F, Bray AE, Myers P. Endovascular abdominal aortic aneurysm repair in patients with common iliac artery aneurysms: Initial experience with the Zenith bifurcated iliac side branch device. *J Vasc Surg.* 2007;46:211-7.
  27. Tielliu IF, Bos WT, Zeebregts CJ, Prins TR, van den Dungen JJ, Verhoeven EL. The role of branched endografts in preserving internal iliac arteries. *The J Cardiovasc Surg.* 2009;50:213-8.
  28. Haulon S, Greenberg RK, Pfaff K, Francis C, Koussa M, West K. Branched grafting for aortoiliac aneurysms. *Eur J Vasc Endovasc Surg.* 2007;33:567-74.
  29. Ziegler P, Avgerinos ED, Umscheid T, Perdikides T, Erz K, Stelter WJ. Branched iliac bifurcation: 6 years experience with endovascular preservation of internal iliac artery flow. *J Vasc Surg.* 2007;46:204-10.
  30. Verzini F, Parlani G, Romano L, De Rango P, Panuccio G, Cao P. Endovascular treatment of iliac aneurysm: Concurrent comparison of side branch endograft versus hypogastric exclusion. *J Vasc Surg.* 2009;49:1154-61.
  31. Karthikesalingam A, Hinchliffe RJ, Holt PJ, Boyle JR, Loftus IM, Thompson MM. Endovascular aneurysm repair with preservation of the internal iliac artery using the iliac branch graft device. *Eur J Vasc Endovasc. Surg.* 2010;39:285-94.
  32. Karthikesalingam A, Hinchliffe RJ, Malkawi AH, Holt PJ, Loftus IM, Thompson MM. Morphological suitability of patients with aortoiliac aneurysms for endovascular preservation of the internal iliac artery using commercially available iliac branch graft devices. *J Endovasc Ther.* 2010;17:163-71.
  33. Pearce BJ, Varu VN, Glocker R, Novak Z, Jordan WD, Lee JT. Anatomic suitability of aortoiliac aneurysms for next generation branched systems. *Ann Vasc Surg.* 2015;29:69-75.
  34. Eagleton M, Shah S, Petkosevek D, Mastracci TM, Greenberg RK. Hypogastric and subclavian artery patency affects onset and recovery of spinal cord ischemia associated with aortic endografting. *J Vasc Surg.* 2014;59:89-95.



## ORIGINAL

# Tratamiento endovascular de la isquemia crítica en mujeres



J.D. Herrera Mingorance\*, S. Lozano Alonso, C. López Espada, M. Hebberecht López, J.B. Cuenca Manteca y L.M. Salmerón Febres

Unidad de Gestión Clínica de Angiología y Cirugía Vasculard de Granada, Hospital Campus de la Salud, Granada, España

Recibido el 6 de diciembre de 2016; aceptado el 7 de febrero de 2017  
Disponibile en Internet el 2 de abril de 2017

### PALABRAS CLAVE

Mujeres;  
Patología vascular;  
Enfermedad arterial periférica

### Resumen

**Introducción/objetivo:** Se han postulado ciertas características distintivas de la enfermedad arterial periférica en mujeres, por lo que el objetivo del estudio ha sido analizar las diferencias entre hombres y mujeres con isquemia crítica de miembros inferiores, en cuanto a factores de riesgo, forma de presentación de la enfermedad y el resultado del tratamiento endovascular.

**Material y métodos:** Estudio retrospectivo de pacientes con isquemia crítica intervenidos en nuestro centro mediante técnica endovascular entre 2010-2012. Se recogieron factores de riesgo, estado funcional (escala Barthel), estadio Rutherford y tiempo de evolución, tipo de procedimiento endovascular, ITB pre- y postintervención, complicaciones, tasas de permeabilidad, amputación mayor y muerte. Se empleó el paquete estadístico SPSS 21.0 para el análisis.

**Resultados:** Ciento veinte pacientes (32,5% mujeres) con un seguimiento medio de 16,8 meses. El análisis univariante mostró diferencias estadísticamente significativas en la proporción de fumadores (69,1% varones vs. 15,4% mujeres), obesidad (34,5 vs. 53,8%), puntuación escala Barthel < 35 (12,3 vs. 51,3%), tiempo de evolución de la enfermedad (58,31 vs. 36 días) y edad (71,3 vs. 76,9 años). El multivariante fue significativo para la creatinina basal (1,5 vs. 1,2 mg/dl), tabaco, obesidad y escala Barthel. La supervivencia y las permeabilidades fueron menores en mujeres, sin alcanzar la significación estadística.

**Conclusiones:** Las mujeres con isquemia crítica son mayores, con mayor porcentaje de obesidad, menor proporción de fumadoras, mayor tiempo de evolución de la enfermedad y peor estado funcional. No se han encontrado diferencias significativas en cuanto a la permeabilidad del procedimiento o la morbimortalidad.

© 2017 SEACV. Publicado por Elsevier España, S.L.U. Todos los derechos reservados.

\* Autor para correspondencia.

Correo electrónico: [damianherrer@gmail.com](mailto:damianherrer@gmail.com) (J.D. Herrera Mingorance).

**KEYWORDS**

Peripheral artery disease;  
Women;  
Vascular disease

**Endovascular treatment of critical limb ischaemia in women****Abstract**

*Introduction/objective:* Some distinctive characteristics of peripheral arterial disease in women have recently been identified. The purpose of this study is to analyse differences between men and women with critical limb ischaemia, as regards risk factors, clinical manifestations, and outcomes of endovascular treatment.

*Material and methods:* A retrospective analysis was performed on patients with critical limb ischaemia who underwent endovascular surgery in our centre during 2010-2012. An assessment was made of the risk factors, quality of life (Barthel score), Rutherford grade, time-to-diagnosis, endovascular procedure, pre- and post-interventional ankle brachial index, complications, major amputation rate, patency rates and mortality. Statistical analysis was performed using the SPSS 21.0 statistics package.

*Results:* The study included 120 patients (32.5% women), with a mean follow-up of 16.8 months. Univariate analysis showed significant differences in the proportion of smokers (69.1% men vs. 15.4% women), obesity (34.5 vs. 53.8%), Barthel score < 35 (12.3 vs. 51.3%), time-to-diagnosis (58.31 vs. 36 days), and age (71.3 vs. 76.9 years). The multivariate analysis showed differences in baseline creatinine levels (1.5 vs. 1.2 mg/dl), smoking, obesity and Barthel score < 35. Patency rates and survival after endovascular treatment were lower in women, with no statistical significance.

*Conclusions:* Women with critical limb ischaemia were older, suffer from obesity, were less likely to be smokers, and had less impaired quality of life. There were no differences in patency rates and mortality after endovascular treatment.

© 2017 SEACV. Published by Elsevier España, S.L.U. All rights reserved.

**Introducción**

La enfermedad arterial periférica (EAP) es una de las afecciones más prevalentes en nuestro medio y de forma habitual coexiste con enfermedad vascular a otros niveles, suponiendo una fuente de morbimortalidad importante. Los pacientes con EAP tienen un mayor déficit funcional y un mayor riesgo de eventos cardiovasculares comparado con los pacientes con aterosclerosis sintomática en otras localizaciones, como la coronaria, carotídea o cerebral<sup>1,2</sup>.

El progresivo envejecimiento de la población y el rápido desarrollo de las técnicas endovasculares, hacen que sea cada vez mayor el número de pacientes susceptibles de ser sometidos a una revascularización de este tipo. De ello se deriva la importancia del estudio de esta patología, en la que si bien existen algunos factores cuya influencia está bien estudiada (insuficiencia renal, diabetes), existen otros, como el sexo, donde aún existen lagunas. El estudio del pronóstico de la EAP es escaso y los determinantes del mismo han sido estudiados principalmente en hombres<sup>3</sup>.

Pese a la creencia tradicional de que la prevalencia de la EAP es mayor en hombres que en mujeres, estudios poblacionales más recientes han demostrado que la prevalencia de EAP asintomática e isquemia crítica es significativamente mayor en mujeres<sup>4</sup>, de forma más evidente a mayor edad<sup>5</sup>.

Por otro lado, el empleo de técnicas endovasculares en otros campos de la cirugía vascular ha permitido obtener buenos resultados en mujeres, con menor mortalidad que la cirugía abierta en la enfermedad aneurismática aórtica en mujeres<sup>6</sup> y similares resultados a los obtenidos en hombres en el stentig carotídeo<sup>7</sup>.

**Objetivo**

El objetivo de este estudio es analizar las diferencias entre hombres y mujeres con isquemia crítica de miembros inferiores en cuanto a factores de riesgo, forma de presentación de la enfermedad y resultados del tratamiento endovascular en nuestra serie.

**Material y métodos**

Se incluyó, de manera retrospectiva, a aquellos pacientes diagnosticados de isquemia crítica de miembros inferiores que fueron tratados mediante técnica endovascular entre enero de 2010 y enero de 2012 en nuestro centro. Se excluyeron aquellos pacientes que ya habían sido sometidos previamente a revascularización de miembros inferiores de cualquier tipo, y a aquellos en los que el procedimiento endovascular se asociaba a cirugía abierta en el mismo acto quirúrgico.

Se definieron variables agrupables en tres conjuntos. En primer lugar, aquellas referentes al estado del paciente previo a la cirugía: edad, factores de riesgo cardiovasculares, cifras de urea y creatinina, obesidad ( $IM \geq 30 \text{ kg/m}^2$ ), estado funcional (reflejado mediante el índice Barthel), presencia de cardiopatía isquémica (historia previa de angina inestable o infarto agudo de miocardio con o sin revascularización coronaria asociada), enfermedad cerebrovascular (historia previa de accidente isquémico transitorio o accidente cerebrovascular isquémico), estadio Rutherford, índice tobillo-brazo preoperatorio y tiempo de evolución de la clínica antes del diagnóstico.



En segundo lugar, aquellas referentes al procedimiento revascularizador en sí y su ingreso asociado: tipo de anestesia, tipo de acceso femoral (punción percutánea o abordaje quirúrgico abierto), localización del procedimiento endovascular realizado (distinguiendo entre el sector iliaco, femoropoplíteo o distal), tipo de procedimiento (angioplastia simple, angioplastia asociada a stent autoexpandible, stent balón-expandible), éxito técnico (definido como la permeabilidad de todo el eje con continuidad distal por al menos un eje tibial sin estenosis superiores al 30%), días de ingreso y complicaciones perioperatorias (<1 mes): derivadas de la punción o de la herida quirúrgica y complicaciones médicas.

Los procedimientos se realizaron preferentemente bajo anestesia locorregional. En caso de contraindicación para la misma, se optó por anestesia local asociada a sedación o anestesia general, en función de las características del paciente y de las preferencias del equipo quirúrgico. El tipo de acceso femoral (percutáneo o quirúrgico, ipsi- o contralateral), dependió de la localización de la lesión o lesiones a tratar. En los sectores iliaco y femoropoplíteo, se procedió a recanalización de las lesiones, predilatación de la arteria mediante angioplastia con balón de diámetro menor al necesario para tratar, seguido de angioplastia con balón de diámetro adecuado a la arteria, posterior colocación de stent (a nivel iliaco prácticamente siempre, a nivel femoropoplíteo en aquellos casos con intenso recoil, disección, estenosis residual, recanalizaciones de más de 10 cm o si existe intensa calcificación arterial). En el sector distal se procedió a la angioplastia simple de las lesiones recanalizadas sin predilatación previa y sin colocación de stent posterior.

Por último se definieron aquellas variables relacionadas con el resultado del procedimiento y el seguimiento: ITB postoperatorio, tiempo de seguimiento, permeabilidad primaria, secundaria y primaria asistida, necesidad de reintervención precoz (<1 mes) o tardía, amputación mayor y muerte.

Se compararon los datos obtenidos entre hombres y mujeres empleando el paquete estadístico SPSS 21.0. Se representaron las variables cualitativas mediante valor absoluto y proporción y las cuantitativas mediante media y desviación típica. Se realizó análisis univariante aplicando el test  $\chi^2$  para variables cualitativas a partir de tablas de contingencia y la prueba t-Student para las variables cuantitativas. También se llevó a cabo análisis multivariante mediante regresión logística, así como curvas de supervivencia de Kaplan-Meier.

## Resultados

Se incluyeron 120 pacientes (39 mujeres, representando un 32,5% del total) con una edad media de  $73,1 \pm 10,2$  años y un seguimiento medio de  $16,8 \pm 9,8$  meses.

En la [tabla 1](#) se detallan las características basales de ambos grupos junto con la significación estadística obtenida al realizar el análisis. Se obtuvo significación estadística para la edad ( $71,3 \pm 10,1$  años en hombres vs.  $76,9 \pm 9,6$  años en mujeres,  $p < 0,01$ ), el hábito tabáquico (69,1% de hombres vs. 15,4% de mujeres,  $p < 0,01$ ) y la obesidad (34,6% de hombres vs. 53,9% de mujeres,  $p = 0,04$ ), así como la puntuación en la escala Barthel < 35 (12,3% de hombres vs. 51,3% de mujeres,  $p = 0,01$ ), que representa un peor nivel funcional.

En el análisis multivariante, realizado mediante regresión logística, se obtuvo significación en valores de creatinina basal (OR=12,27, IC al 95%=1,91-78,61,  $p = 0,01$ ), tabaco (OR=0,08, IC al 95%=0,01-0,52,  $p = 0,01$ ), obesidad (OR=30,01, IC al 95%=1,56-582,72,  $p = 0,02$ ) y la puntuación en la escala Barthel < 35 (OR=147,02, IC al 95%=4,55-4747,88,  $p = 0,01$ ). No se observaron diferencias significativas para la cardiopatía isquémica, enfermedad cerebrovascular, diabetes, hipertensión arterial y dislipemia.

El tiempo medio de evolución de la clínica al momento del diagnóstico ([tabla 1](#)) fue de  $43,6 \pm 50,1$  meses,

**Tabla 1** Características basales de ambos grupos

	Hombres	Mujeres	Valor-P
n	81	39	
Edad (años)	$71 \pm 10,1$	$76,9 \pm 9,6$	<0,01
Hábito tabáquico (%)	69,1	15,4	<0,01
Diabetes mellitus (%)	77,8	79,5	0,83
Hipertensión arterial (%)	74,1	79,5	0,42
Dislipemia (%)	39,5	43,6	0,67
Obesidad (%)	34,6	53,9	0,04
Cardiopatía isquémica (%)	22,2	28,2	0,55
Enfermedad cerebrovascular (%)	22,2	17,9	0,72
Barthel < 35 (%)	12,3	51,3	0,01
Creatinina basal (mg/dl)	$1,51 \pm 1,33$	$1,2 \pm 0,63$	0,18
Urea basal (mg/dl)	$67,4 \pm 43,4$	$64,8 \pm 34$	0,67
Tiempo de evolución (meses)	$36,6 \pm 11,7$	$58,3 \pm 12,1$	0,05
ITB previo a intervención	$0,43 \pm 0,24$	$0,36 \pm 0,15$	0,13
Rutherford 4 (%)	24,7	5,1	0,09
Rutherford 5 (%)	44,4	53,8	0,33
Rutherford 6 (%)	29,6	41	0,21



**Tabla 2** Tipo de procedimiento realizado y estancia hospitalaria

	Hombres	Mujeres	Valor-P	
Tipo de anestesia	Local + sedación (%)	8,2	10,4	0,77
	Locorregional (%)	79,3	82,4	0,87
	General (%)	12,5	7,2	0,63
Acceso	Percutáneo (%)	70,3	74,6	0,72
	Abierto (%)	29,7	25,4	0,77
Localización	ATP iliaca (%)	8,6	0	0,06
	ATP femoropoplíteo (%)	63	61,5	0,52
	ATP distal (%)	63	79,5	0,07
Tipo	Angioplastia simple	68,4	82,6	0,66
	Angioplastia + stent autoexp.	54,2	58,3	0,82
	Stent balón-exp.	7,7	3,2	0,32
Éxito técnico (%)	95	94		0,74
ITB postoperatorio	0,71 ± 0,16		0,67 ± 0,19	0,13
Días de ingreso	18,1 ± 12,9	17,9 ± 11,1		0,38

**Tabla 3** Resultados precoces (primer mes) tras la revascularización

	Hombres	Mujeres	Valor P
Complicación de la herida/punción (%)	11,1	5,1	0,24
Complicación médica <1 mes (%)	40,7	33,3	0,26
ITB postoperatorio	0,71 ± 0,16	0,67 ± 0,19	0,13
Permeabilidad primaria 1 mes (%)	86,5	82,3	0,51
Permeabilidad primaria asistida 1 mes (%)	86,5	82,3	0,51
Permeabilidad secundaria 1 mes (%)	87,1	82,3	0,44
Reintervención precoz (%)	16	21,1	0,50
Amputación mayor < 1mes (%)	9	16,7	0,23
Mortalidad < 1 mes (%)	7,6	8,8	0,75

significativamente mayor en mujeres ( $36,6 \pm 11,7$  meses en hombres vs.  $58,3 \pm 12,1$  meses en mujeres,  $p=0,05$ ), y el índice tobillo-brazo  $0,41 \pm 0,22$  sin apreciarse diferencias significativas entre ambos sexos. Un 18,3% de pacientes (24,7% de hombres vs. 5,1% de mujeres) presentaban dolor de reposo, un 47,5% pérdida tisular menor, y un 33,3% pacientes pérdida tisular mayor, obteniendo tendencia a la significación solo en el caso del dolor de reposo ( $p=0,09$ ), sin resultar significativo en los otros dos casos.

Respecto a las diferencias por sexos del tipo de procedimiento endovascular realizado (tabla 2), se encontraron diferencias tendentes a la significación en la proporción de

angioplastias sobre territorio distal (63% de los hombres y 79,5% de las mujeres,  $p=0,07$ ) y a nivel iliaco (8,6% de los hombres y ninguna mujer,  $p=0,06$ ). No se encontraron diferencias en cuanto a los días de estancia hospitalaria, complicaciones del lugar de punción o la herida quirúrgica o las complicaciones precoces de otro tipo. El éxito técnico fue del 95% en varones y un 94% en mujeres sin diferencias significativas.

Las permeabilidades primaria, primaria asistida, secundaria y mortalidad se representan en las tablas 3 y 4 (resultados en el primer mes o precoces y posteriores al primer mes o tardíos, respectivamente), y mediante las cur-

**Tabla 4** Resultados tardíos (posteriores al primer mes) tras la revascularización

	Hombres	Mujeres	Valor P
Permeabilidad primaria 6 meses (%)	82,1	78,3	0,32
Permeabilidad primaria asistida 6 meses (%)	82,1	78,3	0,32
Permeabilidad secundaria 6 meses (%)	84,2	79,6	0,52
Permeabilidad primaria 12 meses (%)	72,6	63,4	0,27
Permeabilidad primaria asistida 12 meses (%)	74,8	63,4	0,20
Permeabilidad secundaria 12 meses (%)	77,4	64,1	0,20
Reintervención tardía (%)	27,2	34,2	0,35
Amputación mayor 12 meses (%)	17,2	23,6	0,33
Mortalidad 12 meses (%)	22,3	31,5	0,39

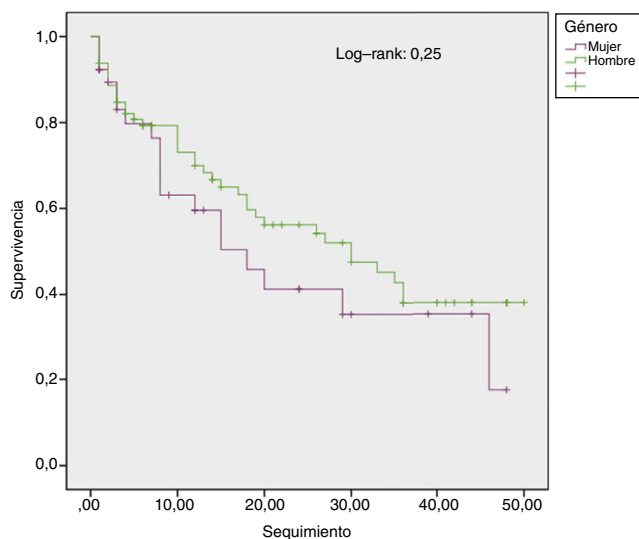


Figura 1 Curva Kaplan-Meier para la mortalidad.

vas de Kaplan Meier (figs. 1 y 2). No se han encontrado diferencias significativas entre hombres y mujeres en cuanto al ITB postoperatorio ni al incremento medio del ITB tras la revascularización. Tampoco se han observado diferencias estadísticamente significativas entre hombres y mujeres en cuanto a permeabilidades primaria, secundaria o primaria asistida, mortalidad o tasas de amputación mayor, pese a la diferencia que pueda apreciarse en la curva de supervivencia de Kaplan Meier (donde se intuye una menor permeabilidad y mayor mortalidad en mujeres).

## Discusión

Los factores de riesgo clásicos asociados a la EAP son la hipertensión, diabetes, dislipemia, tabaco y edad. En las distintas series se encuentra que las mujeres con EAP son mayores y con peor estado funcional<sup>8</sup>, mientras que la tasa de fumadores y presencia de cardiopatía isquémica es mayor en hombres. Acorde con estos datos, en nuestro estudio

hemos encontrado diferencias significativas para la edad y el grado de dependencia funcional (mayor en mujeres) así como para el hábito tabáquico (mayor en hombres), aunque no se han demostrado para la cardiopatía isquémica o la enfermedad cerebrovascular.

Se describe también en la literatura la presentación de la enfermedad en estadios más avanzados en el caso de las mujeres. En nuestro caso, hay una tendencia a la significación en cuanto a la mayor proporción de varones con dolor de reposo. Además, el tiempo de evolución de la clínica es mayor en mujeres (diferencia estadísticamente significativa), datos que sugieren que las mujeres de nuestra serie fueron diagnosticadas con una enfermedad más avanzada.

En este sentido, algunos posibles factores implicados sean el menor apoyo familiar o social del que dispone el sexo femenino cuando es precisa una revascularización electiva<sup>9</sup>, la mayor frecuencia de EAP asintomática en mujeres<sup>10</sup>, posiblemente relacionada con un menor nivel de actividad física<sup>11</sup> que la enmascara hasta que evoluciona a isquemia crítica, o su presentación más atípica en estadios iniciales<sup>12</sup>. Todo ello puede estar implicado en un retraso diagnóstico que condiciona la ausencia de tratamiento durante largos periodos de la enfermedad, con el elevado riesgo de eventos cardiovasculares.

Se han encontrado diferencias tendentes a la significación en cuanto al sector arterial sobre el que se ha actuado durante el procedimiento endovascular. Al compararlos, en hombres se han realizado más angioplastias sobre el sector iliaco y en mujeres más angioplastias sobre sector distal, siendo similar la proporción de angioplastias sobre el sector femoropoplíteo. Esto atiende a las diferencias entre sexos respecto al nivel de localización de la enfermedad vascular<sup>13</sup>. Por otra parte no se aprecian diferencias en cuanto a complicaciones perioperatorias (del lugar de punción o herida quirúrgica) o en cuanto al número de días de ingreso, contrariamente a lo encontrado en otros estudios<sup>14,15</sup>.

La permeabilidad primaria, secundaria o la tasa de salvación de la extremidad en los procedimientos endovasculares realizados a nivel infrainguinal no muestran diferencias en cuanto al sexo según la mayoría de los autores<sup>16-18</sup>. Tan

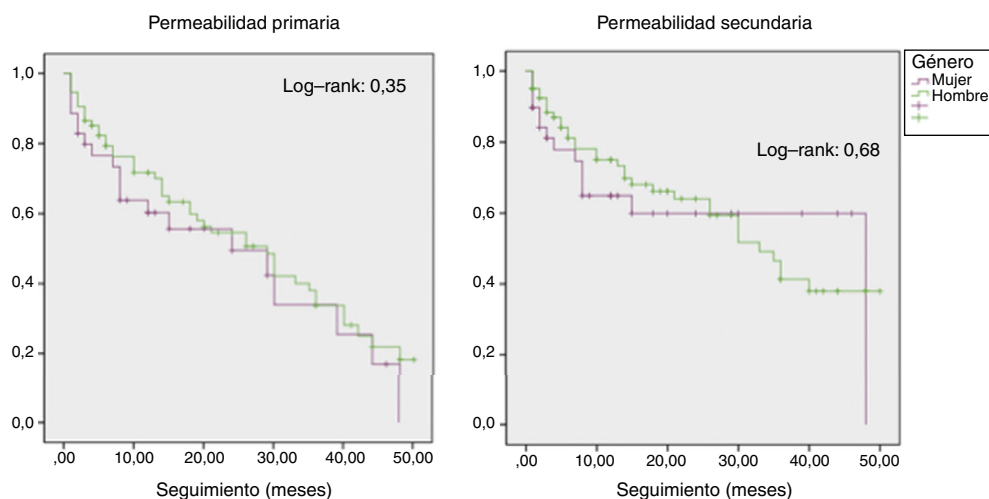


Figura 2 Curva Kaplan Meier para permeabilidades primaria y secundaria.

solo, Lo et al.<sup>19</sup> encuentran mayor mortalidad perioperatoria en mujeres tanto en bypass, procedimiento endovascular o amputación. Pese al hecho de encontrar en el grupo de las mujeres una mayor edad, peor estado funcional, presentación más evolucionada de la enfermedad y a un nivel más distal, no se han demostrado en nuestro estudio diferencias significativas en la permeabilidad, mortalidad o amputación mayor, como podría esperarse. Sí hemos observado que las mujeres tienen permeabilidades medias más bajas, mayores tasas de amputación mayor y mortalidad y en las curvas de Kaplan-Meier hay diferencias entre ambos sexos, aunque estos hallazgos no son estadísticamente significativos.

El diseño retrospectivo de este estudio y el número relativamente bajo de pacientes (120, de los cuales solo 39 son mujeres) constituyen limitaciones importantes a la hora de analizar los datos. Son necesarios estudios con diseño prospectivo e inclusión de un mayor número de mujeres para realizar diferentes recomendaciones respecto del manejo de la isquemia crítica en este colectivo. Parece razonable hacer especial hincapié en el diagnóstico precoz y tratamiento en las mujeres con esta patología, dada la presentación habitual de la misma ya en estadios más avanzados<sup>20</sup>.

## Conclusión

Existen diferencias entre sexos en cuanto a la isquemia crítica de miembros inferiores. En la muestra estudiada, la edad, la obesidad y la dependencia funcional es mayor en las mujeres, y el hábito tabáquico más frecuente en los hombres. Las mujeres acuden con mayor tiempo de evolución de la enfermedad, en estadios más avanzados con una localización más frecuentemente en el sector distal. No se han encontrado diferencias en cuanto a complicaciones perioperatorias, tiempo de ingreso, permeabilidades, mortalidad ni amputación mayor. Son necesarios estudios prospectivos y con un mayor número de pacientes para poder realizar diferentes recomendaciones al respecto al tratamiento de la isquemia crítica de miembros inferiores según el sexo.

## Responsabilidades éticas

**Protección de personas y animales.** Los autores declaran que los procedimientos seguidos se conformaron a las normas éticas del comité de experimentación humana responsable y de acuerdo con la Asociación Médica Mundial y la Declaración de Helsinki.

**Confidencialidad de los datos.** Los autores declaran que han seguido los protocolos de su centro de trabajo sobre la publicación de datos de pacientes.

**Derecho a la privacidad y consentimiento informado.** Los autores han obtenido el consentimiento informado de los pacientes y/o sujetos referidos en el artículo. Este documento obra en poder del autor de correspondencia.

## Conflicto de intereses

Los autores declaran no tener ningún conflicto de intereses.

## Bibliografía

1. Norgren L, Hiatt WR, Dormandy JA, Nehler MR, Harris KA, Fowkes FG, et al. Inter-society consensus for the management of peripheral arterial disease (TASC II). *Eur J Vasc Endovasc Surg.* 2007;33 Suppl. 1:S1-75.
2. Norgren L, Hiatt WR, Dormandy JA, Hirsch AT, Jaff MR, Diehm C, et al. The next 10 years in the management of peripheral artery disease: perspectives from the 'PAD 2009' Conference. *Eur J Vasc Endovasc Surg.* 2010;40:375-80.
3. Hoel AW, Kayssi A, Brahmanandam S, Belkin M, Conte MS, Nguyen LL. Underrepresentation of women and ethnic minorities in vascular surgery randomized controlled trials. *J Vasc Surg.* 2009;50:349-54.
4. Sigvant B, Wiberg-Hedman K, Bergqvist D, Rolandsson O, Wahlberg E. Risk factor profiles and use of cardiovascular drug prevention in women and men with peripheral arterial disease. *Eur J Cardiovasc Prev Rehabil.* 2009;16:39-46.
5. Diehm C, Schusterb A, Allenbergc JR, Dariusd H, Haberle R, Lange S, et al. High prevalence of peripheral arterial diseases and co-morbidity in 6880 primary care patients: cross-sectional study. *Atherosclerosis.* 2004;172:95-105.
6. Dillavou ED, Muluk SC, Makaroun MS. Improving aneurysm-related outcomes: nationwide benefits of endovascular repair. *J Vasc Surg.* 2006;43:446-51, discussion 451-2.
7. Goldstein LJ, Khan HU, Sambol EB, Kent KC, Faries PL, Vouyouka AG. Carotid artery stenting is safe and associated with comparable outcomes in men and women. *J Vasc Surg.* 2009;49:315-23, discussion 323-4.
8. Dreyer RP, van Zitteren M, Beltrame JF, Fitridge R, Denollet J, Vriens PW, et al. Gender differences in health status and adverse outcomes among patients with peripheral arterial disease. *J Am Heart Assoc.* 2014;3:110-9.
9. Duffy RP, Adams JE, Callas PW, Schanzer A, Goodney PP, Ricci MA, et al. The influence of gender on functional outcomes of lower extremity bypass. *J Vasc Surg.* 2014;60:1282-90.
10. Vouyouka AG, Kent KC. Arterial vascular disease in women. *J Vasc Surg.* 2007;46:1295-302.
11. McDermott MM, Guralnik JM, Ferrucci L, Tian L, Liu K, Liao Y, et al. Asymptomatic peripheral arterial disease is associated with more adverse lower extremity characteristics than intermittent claudication. *Circulation.* 2008;117:2484-91.
12. McDermott MD, McGrae M, Greenland P, Liu K, Criqui MH, Guralnik JM, et al. Sex differences in peripheral arterial disease: leg symptoms and physical functioning. *J Am Geriatr Soc.* 2003;51:222-8.
13. Kumakura H, Kanai H, Araki Y, Kasama S, Sumino H, Ito T, et al. Sex-related differences in Japanese patients with peripheral arterial disease. *Atherosclerosis.* 2011;219:846-50.
14. Hirsch AT, Allison MA, Gomes AS, Corriere MA, Duval S, Ershow AG, et al. A call to action: women and peripheral artery disease: a scientific statement from the American Heart Association. *Circulation.* 2012;125:1449-72.
15. Jackson EA, Munir K, Schreiber T, Rubin JR, Cuff R, Gallagher KA, et al. Impact of sex on morbidity and mortality rates after lower extremity interventions for peripheral arterial disease. *J Am Coll Cardiol.* 2014;63:2525-30.
16. Seymour KA, Sadowitz B, Amankwah KS, Gahtan V. Outcome of lower extremity revascularization for peripheral artery occlusive disease: is there a difference between men and women? *Vascular.* 2011;19:59-67.
17. Tye A, Han DK, Tadros RO, Spyris CT, Teodorescu V, Marin ML, et al. Percutaneous intervention for infrageniculate arterial disease in women may be associated with better outcomes when compared to men. *J Vasc Surg.* 2013;57:706-13.
18. Tadros RO, Faries PL, Rocha-Singh KJ, Kim S, Malik RK, Ellozy SH, et al. The impact of sex on angioplasty and primary stenting for

- femoropopliteal occlusive disease: results of the DURABILITY II Trial. *Ann Vasc Surg.* 2014;28:1–9.
19. Lo RC, Bensley RP, Dahlberg SE, Matyal R, Hamdan AD, Wyers M, et al. Presentation, treatment, and outcome differences between men and women undergoing revascularization or amputation for lower extremity peripheral arterial disease. *J Vasc Surg.* 2014;59:409–18.
  20. Walker JP, Hiramoto JS. Diagnosis and management of peripheral artery disease in women. *Health.* 2012; 4:625–34.



## ORIGINAL

# Epidemiología y evolución perioperatoria de lesión vascular periférica en civiles por trauma penetrante durante una década



F. Reyna-Sepúlveda, M. Hernández-Guedea\*, J. Rodríguez-García, A. Martínez-Fernández, J. Rodríguez-Briseño y G. Muñoz-Maldonado

Departamento de Cirugía General, Hospital Dr. José Eleuterio González, Monterrey, Nuevo León, México

Recibido el 30 de diciembre de 2016; aceptado el 7 de febrero de 2017

Disponible en Internet el 24 de marzo de 2017

### PALABRAS CLAVE

Lesión vascular periférica;  
Penetrante;  
Trauma

### Resumen

**Introducción:** Las lesiones causadas por trauma penetrante son una de las principales causas de morbimortalidad en todo el mundo. Para una gestión eficiente y un tratamiento adecuado, es esencial lograr una rápida detección, localización y caracterización de la lesión.

**Objetivo:** Determinar la epidemiología y revisar el manejo perioperatorio de lesiones vasculares periféricas en extremidades durante una década.

**Material y métodos:** Se utilizaron datos de 2006-2015 de un hospital universitario con pacientes con diagnóstico de lesión vascular en extremidades.

**Resultados:** Se reportó un total de 110 casos. En 26 de los pacientes (23,6%) la lesión fue causada por una herida por arma punzo cortante y en 84 pacientes (76,4%) por proyectil de arma de fuego. El sitio lesionado más común fue la extremidad inferior. Veintiséis pacientes (23,6%) no mostraron lesión durante la angiografía. Se identificaron un total de 150 lesiones vasculares.

**Conclusiones:** La arteria más comúnmente lesionada fue la femoral. Los factores predictivos de las lesiones estadísticamente significativos fueron la puntuación de la gravedad de la lesión, el grado de choque y los pacientes con lesiones múltiples. Seis amputaciones reportadas coinciden con un trauma severo. La ausencia de signos duros no descarta la posibilidad de lesión arterial. Se recomienda la reparación con injerto de safena invertido para las lesiones no reparables de manera primaria.

© 2017 SEACV. Publicado por Elsevier España, S.L.U. Todos los derechos reservados.

\* Autor para correspondencia.

Correo electrónico: [publications.uanl@gmail.com](mailto:publications.uanl@gmail.com) (M. Hernández-Guedea).

**KEYWORDS**

Peripheral vascular injury;  
Penetrating;  
Trauma

## Epidemiology and outcomes for civilian peripheral vascular injury in penetrating trauma during a decade

**Abstract**

*Background:* Penetrating trauma injuries are a leading cause of morbidity and mortality worldwide. For efficient management and appropriate treatment, the injuries need to be rapidly detected, located, and characterised.

*Objective:* To describe the epidemiology and review the management of vascular injuries over a 10-year period.

*Material and methods:* Data were used from patients with a diagnosis of vascular injury in extremities between 2006 and 2015 from a university hospital.

*Results:* A total of 110 cases were reported. In 26 (23.6%) patients the injury was caused by a stab wound, and by a gunshot wound in 84 (76.4%) patients. The most common injury site was the lower limb. Twenty-six (23.6%) patients showed no injury in the angiography. A total of 150 vascular injuries were identified.

*Conclusion:* The most commonly injured artery was the femoral. Statistically significant injury predictive factors were the injury severity score, the degree of shock, and patients with multiple injuries. Six amputations reported were associated with severe trauma. The absence of severe signs does not rule out the possibility of arterial injury. Inverted saphenous vein graft repair is recommended for non-repairable injuries.

© 2017 SEACV. Published by Elsevier España, S.L.U. All rights reserved.

## Introducción

Las lesiones ocasionadas por trauma penetrante representan la principal causa de morbilidad y mortalidad alrededor del mundo. La incidencia de traumatismos ha aumentado en los últimos años y, aunque las lesiones vasculares corresponden solo al 1-2% de estos, conllevan una mayor morbilidad, así como una mayor utilización de recursos<sup>1</sup>. Las lesiones vasculares por trauma contuso son raras<sup>2</sup>. El trauma penetrante es el principal origen de estas<sup>3</sup>.

Para el manejo eficiente y tratamiento adecuado es esencial lograr una detección, localización y caracterización rápida de la lesión. Hemorragias ocultas no controladas pueden causar rápidamente la muerte en un politraumatizado. Por otro lado, la isquemia no diagnosticada o no tratada a tiempo puede conllevar desde daño neurológico hasta la pérdida de extremidades<sup>4,5</sup>, agrega procedimientos como fasciotomías y aumenta la morbilidad y los costos de los servicios de salud.

El tratamiento de las lesiones vasculares durante los conflictos bélicos del siglo pasado aportó grandes avances para el diagnóstico y tratamiento actuales de las lesiones vasculares<sup>6</sup>. De igual manera, el aumento de conflictos por crimen organizado y actos de terrorismo aumentan exponencialmente el caso de lesiones vasculares por trauma penetrante en la población civil<sup>7</sup>.

Los signos clásicos «duros» de lesión arterial son hemorragia pulsátil, hematoma en expansión, «thrill» palpable, soplo audible o ausencia de pulsos en la extremidad afectada. Otra presentación clásica de estas lesiones es en su complicación de síndrome compartamental, caracterizado por la presencia de palidez, parestia, parestesias, poiquilothermia, parálisis y dolor. A pesar de la presencia de pulsos periféricos, una lesión arterial no puede ser descartada debido al flujo retrógrado o por colaterales<sup>8</sup>. La lesión puede

resultar por mecanismos penetrante o contuso, como la laceración, rotura, oclusión, disección, o por estrés, como en el pseudoaneurisma.

La historia clínica y la exploración física siguen siendo el pilar para el diagnóstico. El estudio inicial es un índice tobillo brazo que, de encontrarse menor a 0-9, tiene una sensibilidad del 87% con especificidad del 97% para disrupción arterial comparada con la angiografía, además de un valor predictivo negativo del 96%<sup>9</sup>. Algunas de sus respectivas limitantes son el vasoespasmio transitorio, hipotensión arterial o lesiones que impidan la colocación del manguito. Para el caso del ultrasonido doppler, hay una sensibilidad del 95% y una especificidad del 99%. Su principal limitante es el tiempo que toma realizar el estudio y que es operador dependiente.

La cirugía sigue siendo al estándar de oro para el manejo, sin embargo, se asocia a una mayor morbilidad<sup>2</sup>. Los procedimientos endovasculares se han agregado a las modalidades terapéuticas para la atención de estas lesiones, las cuales incluyen la oclusión con balón, umbilicación y colocación de stent. Sus principales beneficios son la mínima invasión y la rápida recuperación del paciente.

## Objetivo

Revisión de la epidemiología y manejo perioperatorio de lesiones vasculares periféricas.

## Material y métodos

Se solicitaron al Departamento de Estadística del Hospital Universitario Dr. José Eleuterio González los datos del 2006-2015 de pacientes ingresados a quirófano con



posible diagnóstico de lesión vascular en extremidad superior o inferior. El estudio tiene un diseño retrospectivo.

El criterio de exclusión fue la ausencia del expediente clínico. La indicación para exploración vascular y pasar a quirófano fue basada en la presencia de datos duros con inestabilidad hemodinámica o estudio de imagen (ultrasonido doppler o angiogramografía) positivo o dudoso para lesión vascular.

El grado de choque se agrupó de acuerdo con la clasificación de hemorragia del Comité de Trauma del American College of Surgeons<sup>10</sup>. El grado 1 de choque a la llegada de los pacientes predominó con 64 (58,2%), hubo 30 (27,3%) de grado 2 y 16 pacientes (14,5%) con grado 3.

### Variables utilizadas

Antecedentes: género, edad, antecedentes hereditarios, antecedentes médicos. En urgencias: signos vitales a su llegada, presencia y clasificación del estado de choque, escala de la severidad de la lesión (ISS)<sup>11</sup>, escala de severidad de la extremidad lesionada (MESS)<sup>12</sup>, signos duros y blandos, exploración física, escala de coma de Glasgow y presencia o no de traumas asociados. Lesión: tipo de lesión, mecanismo, sitio anatómico, lesiones asociadas, tiempo transcurrido desde ocurrida la lesión hasta la revascularización y urgencias a quirófano. Diagnóstico: necesidad o no de utilizar estudio de imagen y tipo de estudio realizado. Cirugía y tratamiento: tiempo en llegar a quirófano desde urgencias, tipo de reparación en quirófano, lesiones asociadas, uso o no de shunt, realización o no de fasciotomía, tiempo quirúrgico, paquetes globulares transfundidos (primeras 24 h), sangrado transoperatorio. Evolución: días en terapia intensiva, tiempo de internamiento, complicaciones tempranas (infección, trombosis del injerto o embolia), necesidad o no de reintervención, permeabilidad del injerto, mortalidad en el primer mes postoperatorio o durante su internamiento.

Para el análisis estadístico se utilizó el programa SPSS versión 22 (IBM, Armonk, NY, EE. UU.). Las variables fueron comparadas utilizando U de Mann-Whitney y Chi cuadrado, con significación estadística  $p < 0,05$ . Se realizó análisis de riesgo relativo (RR) con intervalo de confianza mayor a 95% (IC > 95%).

### Resultados

Se reportaron un total de 118 casos; 8 fueron descartados por falta de expediente clínico. Un total de 110 casos se revisaron (tabla 1), con una edad promedio de 28 años, todos del género masculino. Un total de 106 pacientes (96,4%) arribaron en 15 puntos de la escala de coma de Glasgow (tabla 2).

Se realizaron 3 análisis estadísticos, en el primero se compararon los pacientes con lesión versus los que no presentaban lesión. En él se obtuvieron las variables como el tipo de lesión (por arma punzo cortante [APC] o por arma de fuego [AF]), el grado de choque (estable o inestable), el ISS (menor o mayor de 27), si el paciente era politraumatizado, el tiempo quirúrgico y el sangrado como variables estadísticamente significativas ( $p \geq 0,05$ ).

**Tabla 1** Resultados de pacientes con y sin lesiones vasculares en extremidades

Resultados	n (%)
<i>Total pacientes</i>	110
<i>Internamiento (días)</i>	11
<i>Internamiento &gt;15 días</i>	20 (18,2)
<i>Tipo de lesión</i>	
APC	26 (23,6)
AF	84 (76,4)
<i>Sitio de lesión</i>	
EI	54 (49,1)
ES	36 (32,7)
<i>ISS</i>	
$\leq 18$	18 (16,4)
19-27	76 (69,1)
$\geq 28$	14 (12,7)
<i>MESS</i>	
$\geq 6$	40 (36,3)
<i>Signos duros</i>	
1	42 (38,2)
2	42 (38,2)
$\geq 3$	6 (5,4)
<i>Signos blandos</i>	
1	30 (27,2)
2	22 (20)
Pacientes con lesión vascular	84 (76,4)
Tiempo urgencias-quirófano (min)	134
Tiempo quirúrgico (min)	274
Sangrado transoperatorio (ml)	594
Sangrado >1.000 ml	20 (18,2)
<i>Complicaciones</i>	
Fasciotomías	16 (14,5)
Trombosis del injerto	10 (9,1)
Amputaciones	6 (5,4)
Mortalidad	1 (1,8)

AF: herida por proyectil de arma de fuego; APC: herida por arma punzo cortante; EI: extremidad inferior; ES: extremidad superior; ISS: escala de severidad de la lesión; MESS: escala de severidad por trauma en extremidad.

En el segundo análisis estadístico se realizó entre APC o AF y se obtuvieron solo la presencia o no de lesión, los días de internamiento, las transfusiones y las complicaciones como variables estadísticamente significativas ( $p \geq 0,05$ ).

Finalmente se realizó un análisis estadístico de RR en pacientes con lesión arterial, y se obtuvo, con una relación significativa, la presencia de inestabilidad hemodinámica (RR=1,2 IC > 95%), el MESS igual o menor a 5 (RR=3,75 IC > 95%), signos duros (RR=4,6 IC > 95%), signos blandos (RR=4,03 IC > 95%).

### Discusión

Las lesiones vasculares periféricas son inusuales con relación al trauma. Cuando llegan a presentarse, la demora en

**Tabla 2** Anatomía del total de lesiones arteriales y venosas en pacientes con trauma vascular penetrante

Lesión vascular	Ligadura	Reparación primaria	Injerto de vena safena invertida	Injerto protésico	Total
Arteria femoral	4	6	14	2	26
Arteria braquial	0	4	18	0	22
Arteria cubital	2	6	2	0	10
Arteria poplítea	0	4	4	0	8
Arteria circunfleja	2	4	0	0	6
Arteria peronea	6	0	0	0	6
Arteria radial	0	0	6	0	6
Arteria tibial posterior	2	0	0	0	2
Vena femoral	8	6	6	0	20
Vena humeral	8	2	0	0	10
Vena poplítea	6	4	0	0	10
Vena yugular	6	0	0	0	6
Vena subclavia	0	2	4	0	6
Fístula AV femoral	0	4	2	0	6
Vena cefálica	4	0	0	0	4
Vena axilar	2	0	0	0	2
Total arterias lesionadas n (%)	16 (18%)	24 (27%)	44 (51%)	2 (2,3%)	86
Total venas lesionadas n (%)	34 (53%)	18 (28%)	12 (18%)	0	64
Total venas y arterias lesionadas n (%)	50 (33%)	42 (28%)	56 (37%)	2 (1,3%)	150

Un total de 150 lesiones en 110 pacientes.

AV: arteriovenoso.

el diagnóstico o la ejecución de un manejo incorrecto conllevar una alta tasa de morbilidad en el paciente<sup>13</sup>.

Esta revisión de nuestra institución se enfocó en los patrones de las lesiones, la etiología, el manejo quirúrgico y la evolución de los pacientes. Debido a las limitaciones de un estudio retrospectivo, solo reportamos con base en la decisión tomada por el cirujano y no comentamos la necesidad o no de la cirugía.

Los pacientes con AF presentaban múltiples lesiones, a diferencia de los de APC. Todas estas lesiones representan un reto de manera individual. Las lesiones por AF requirieron injerto, mientras que en las de APC fue más común la anastomosis terminoterminal de manera primaria.

De todos los pacientes que entraron a quirófano con alta sospecha de lesión vascular, se decidió manejo conservador en 13 casos que presentaron angiografía transoperatoria normal. Debido a las limitaciones del estudio retrospectivo, solo podemos reportar el manejo basado en el juicio clínico y no podemos comentar la necesidad de un manejo quirúrgico sin pasar por un periodo de manejo conservador. En la revisión del expediente clínico no se reportó el índice tobillo brazo como parte del manejo de estos pacientes. Los estudios de imagen utilizados fueron la ecografía, angiotomografía o angiografía transoperatoria.

Dentro de nuestro grupo de pacientes se realizaron 16 fasciotomías; 14 de esos pacientes presentaban un MESS de 6 o superior. Con solo 2 pacientes que requirieron amputación en este grupo. En todos estos casos el tiempo transcurrido desde la lesión hasta su llegada a la sala de urgencias fue menor de 8 h. Se ha comprobado que realizar fasciotomías tempranas en pacientes que cumplan criterios antes de las 8 h de evolución de la lesión se asocia a menos días de internamiento y mejor pronóstico respecto a las realizadas en pacientes con más de 8 h de evolución de la lesión<sup>14</sup>.

En nuestro medio todas las lesiones fueron tratadas por residentes de cirugía general y cirujanos generales con buenas tasas de éxito comparados con otras instancias del mismo o mayor nivel de experiencia. En cuanto al desempeño de los cirujanos de trauma, se ha reportado que usan menos recursos, con resultados similares a los de los cirujanos vasculares<sup>15</sup>.

La ausencia de signos duros no descarta la posibilidad de lesión arterial. En nuestro estudio no se reportó ninguna lesión por trauma contuso en extremidades: es más común la lesión vascular asociada a trauma penetrante<sup>16</sup>. Las 6 amputaciones reportadas coinciden con trauma severo asociado a un MESS mayor de 6.

Deberán hacerse esfuerzos adicionales por parte de los servicios de urgencias para contar con la opción de cirugía endovascular, ya que actualmente el 8,1% de todos los casos abordados pueden ser manejados con esta opción<sup>17</sup>. La inestabilidad hemodinámica, los retrasos innecesarios en el manejo, la falta de entrenamiento en el personal, largos tiempos de activación del equipo de endovascular y las distancias largas de traslado entre el quirófano y el área endovascular son algunos de los factores que contraindican la utilización de un procedimiento endovascular.

Nuestro estudio coincide con la literatura internacional en cuanto a la arteria más comúnmente lesionada, que es la femoral<sup>18</sup>. Para el tratamiento, el manejo más común de la lesión arterial fue la colocación de injerto de safena invertida, recomendado como el injerto más durable y efectivo para reparaciones vasculares<sup>19</sup>. En un solo paciente con lesión en la arteria femoral se utilizó injerto protésico, que se asocia a mayor riesgo de infección<sup>20</sup>.

En nuestro estudio se ligaron 34 de 54 lesiones venosas, el resto fue reparado. Actualmente la reparación venosa es controversial. Por una parte, al ligar las venas de las

extremidades se aumentan las posibilidades de hipertensión venosa, flegmasia y compromiso del flujo arterial<sup>21</sup>; por otro lado, la reparación de la vena puede llevar a trombosis del injerto y embolia pulmonar<sup>22</sup>. Un estudio militar con más de 100 casos de ligaduras concluye que sigue siendo controversial la ligadura versus la reparación. Las ligaduras venosas deben ser evitadas en áreas sin circulación colateral, como la poplítea o la región ileofemoral<sup>23</sup>.

A todas las reparaciones asociadas a fracturas que requirieron fijación externa se les colocó primero un shunt arterial para disminuir el tiempo de isquemia. Nuestra tasa de amputaciones fue del 5%. La tasa de amputación reportada en la literatura es del 17%<sup>24</sup>. Reportamos una mortalidad de 1,8% durante la estancia hospitalaria asociada a neumonía intrahospitalaria.

La presencia de inestabilidad hemodinámica, signos duros y blandos y MESS bajo se asocian con una elevada correlación en el RR de lesión en los pacientes. Los factores estadísticamente significativos de lesión fueron el ISS, el grado de choque y el estado politraumatizado del paciente. Se realizó el análisis entre los pacientes APC vs. AF: solo las transfusiones y las complicaciones resultaron significativas, por lo que se propone que ambos tipos de lesiones deberán tratarse por igual.

## Conclusiones

Nuestra tasa de amputaciones fue del 5%. Se recomienda la reparación con injerto de safena invertido para las lesiones no reparables de manera primaria. Los factores predictivos de las lesiones estadísticamente significativas fueron la puntuación de la gravedad de la lesión, el grado de shock y los pacientes con lesiones múltiples.

## Responsabilidades éticas

**Protección de personas y animales.** Los autores declaran que para esta investigación no se han realizado experimentos en seres humanos ni en animales.

**Confidencialidad de los datos.** Los autores declaran que en este artículo no aparecen datos de pacientes.


**Derecho a la privacidad y consentimiento informado.** Los autores declaran que en este artículo no aparecen datos de pacientes.

## Conflicto de intereses

Ninguno que declarar por los autores.

## Bibliografía

- Loh SA. Existing trauma and critical care scoring systems underestimate mortality among vascular trauma patients. *J Vasc Surg.* 2011;53:359–66.
- Hafez HM, Woolgar J, Robbs JV. Lower extremity arterial injury: Results of 550 cases and review of risk factors associated with limb loss. *J Vasc Surg.* 2001;33:6.
- Lonn L, Delle M, Karlstrom L, Risberg B. Should blunt arterial trauma to the extremities be treated with endovascular techniques. *J Trauma.* 2005;59:1224–7.
- Velmahos GC, Toutouzas KG. Vascular trauma and compartment syndromes. *Surg Clin North Am.* 2002;82:125–41.
- Lee JT, Bongard FS. Iliac vessels injuries. *Surg Clin North Am.* 2002;82:21–47.
- Fox J, Gillespie DL, O'Donnell SD, Rasmussen TE, Goff JM, Johnson CA, et al. Contemporary management of wartime vascular trauma. *J Vasc Surg.* 2005;41:638–44.
- Slater MS, Trunkey DD. Terrorism in America: An evolving threat. *Arch Surg.* 1997;132:1059–6610.
- Gelberman RH, Menon J, Fronck A. The peripheral pulse following arterial injury. *J Trauma.* 1980;20:948–51.
- Lynch K, Johansen K. Can Doppler pressure measurement replace «exclusion» arteriography in the diagnosis of occult extremity arterial trauma. *Ann Surg.* 1991;214:737–41.
- Committee on Trauma. Advanced trauma life support manual. Chicago: American College of Surgeons; 1997. p. 103–12.
- Baker SP. The Injury Severity Score: A method for describing patients with multiple injuries and evaluating emergency care. *J Trauma.* 1974;14:187–96.
- Johansen K, Daines M, Howey T, Helfet DL, Hansen ST. Objective criteria accurately predict amputation following lower extremity trauma. *J Trauma.* 1990;30:568–73.
- White J, Stannard A, Burkhardt G. The epidemiology of vascular injury in the wars in Iraq and Afghanistan. *Ann Surg.* 2011;253:1184–9.
- Farber A, Tan TW, Hamburg NM, Kalish JA, Joglar F, Onigman T, et al. Early fasciotomy in patients with extremity vascular injury is associated with decreased risk of adverse limb outcomes: A review of the National Trauma Data Bank. *Injury.* 2012;43:1486–91.
- He JC, Clancy K, Schechtman D, Conrad-Schnet KJ, Claridge JA. Traumatic vascular injuries: Who are repairing them and what are the outcomes? *Am J Surg.* 2016;211:619–25.
- Milas ZL, Dodson TF, Ricketts RR. Pediatric blunt trauma resulting in major arterial injuries. *Am Surg.* 2004;70:443–7.
- Reuben BC, Whitten MG, Sarfati M, Kraiss LW. Increasing use of endovascular therapy in acute arterial injuries: Analysis of the National Trauma Data Bank. *J Vasc Surg.* 2007;46:1222.
- Frykberg ER, Schinco MA. Peripheral vascular injury. En: Moore EE, Feliciano DV, Mattox KL, editores. *Trauma.* 5th ed Nueva York: McGraw-Hill; 2004. p. 969e1004.
- Rich NM, Rhee P. An historical tour of vascular injury management: From its inception to the new millennium. *Surg Clin North Am.* 2001;81:1199–215.
- Scott R. British military surgery. *J Trauma.* 1988;28:83–5.
- Wright C, Hobson R, Swan KG. Extremity venous ligation: Clinical and hemodynamic correlation. *Ann Surg.* 1975;41:203–8.
- Smith LM, Block EF, Buechter KJ. The natural history of extremity venous repair performed for trauma. *Am Surg.* 1999;65:116–20.
- Quan RW, Gillespie DL, Stuart RP. The effect of vein repair on the risk of venous thromboembolic events: A review of more than 100 traumatic military venous injuries. *J Vasc Surg.* 2008;47:571–7.
- Hafez HM, Woolgar J, Robbs JV. Lower extremity arterial injury: Results of 550 cases and review of risk factors associated with limb loss. *J Vasc Surg.* 2001;3:1212–9.



## ARTÍCULO ESPECIAL

# Abordaje híbrido de la disfunción aórtica: a propósito de 2 casos y revisión de la literatura



K.N. Moreno Bermudez <sup>a,\*</sup>, C.A. Arias Páez <sup>b</sup> y C.A. Bautista Vacca <sup>c</sup>

<sup>a</sup> Servicio de Cirugía General, Hospital Militar Central, Bogotá, Colombia

<sup>b</sup> Especialidad Cirugía Vascular Periférica y Cardiovascular, Hospital Militar Central, Bogotá, Colombia

<sup>c</sup> Especialidad Cirugía General, Hospital Militar Central, Bogotá, Colombia

Recibido el 19 de agosto de 2015; aceptado el 24 de diciembre de 2016

Disponibile en Internet el 18 de marzo de 2017

### PALABRAS CLAVE

Aneurisma toracoabdominal;  
Arco aórtico;  
Tratamiento híbrido;  
Procedimiento endovascular;  
Endoprótesis;  
Circulación extracorpórea;  
Anastomosis

### KEYWORDS

Thoraco-abdominal aneurysm;  
Aortic arch;  
Hybrid management;

**Resumen** La corrección de los aneurismas de la aorta toracoabdominal y del arco aórtico es sumamente compleja debido a su relación con las arterias viscerales y con los troncos supraaórticos respectivamente. El desarrollo progresivo de las técnicas endovasculares ha permitido realizar abordajes híbridos, en los que estos procedimientos se han combinado con intervenciones quirúrgicas abiertas. La aplicación de la cirugía híbrida ha mejorado las tasas de morbimortalidad en los últimos años, y es la primera opción en pacientes de edad avanzada o que presentan comorbilidades que contraindican el abordaje quirúrgico abierto. Ello es debido a que se pueden evitar los tiempos quirúrgicos prolongados, el pinzamiento aórtico o la circulación extracorpórea.

En este artículo describimos 2 casos de tratamiento híbrido, uno de aorta toracoabdominal y otro de arco aórtico y realizamos una revisión de la literatura al respecto.

© 2017 SEACV. Publicado por Elsevier España, S.L.U. Todos los derechos reservados.

### Hybrid approach to aortic disease: Report of 2 cases and literature review

**Abstract** The correction of aneurysms of the thoraco-abdominal aorta and aortic arch is extremely complex, due to their relationship with the visceral arteries and the supra-aortic trunks, respectively. The progressive development of endovascular techniques has allowed hybrid approaches to be made, in which these procedures have been combined with open

\* Autor para correspondencia.

Correo electrónico: [nicoletta.moreno@hotmail.com](mailto:nicoletta.moreno@hotmail.com) (K.N. Moreno Bermudez).

Endovascular  
procedure;  
Stent;  
Extracorporeal  
circulation;  
Anastomosis

surgical procedures. The application of hybrid surgery has improved morbidity and mortality rates in recent years. It is the first choice in elderly patients or those with comorbidities that contraindicate the open surgery approach. This is due to preventable prolonged surgical time, aortic clamping, and/or extracorporeal circulation.

In this paper we describe 2 cases of hybrid treatment are described in this work; one of the thoraco-abdominal aorta, and the other of the aortic arch. A review of the literature is also presented.

© 2017 SEACV. Published by Elsevier España, S.L.U. All rights reserved.

## Introducción

Los aneurismas de la aorta toracoabdominal (AATA) y del arco aórtico son comunes en pacientes ancianos y su prevalencia aumenta con el envejecimiento de la población. La mayoría de los pacientes que no son tratados mueren por rotura del aneurisma, lo cual se encuentra asociado a la edad<sup>1</sup>.

El tratamiento convencional del aneurisma torácico, aneurisma abdominal y AATA, que afectan a los troncos supraaórticos, las arterias viscerales y renales, sigue estando asociado con una alta mortalidad y con complicaciones neurológicas, especialmente de la médula espinal<sup>2,3</sup>.

La terapia endovascular para las lesiones aórticas complejas no siempre es posible, por lo cual el uso de una técnica híbrida que combine la transposición de las ramas viscerales o troncos supraaórticos, seguida de un procedimiento endovascular para la exclusión del aneurisma es requerido. La utilización de estas técnicas se recomienda sobre todo en aquellos pacientes de alto riesgo quirúrgico que no pueden tolerar un procedimiento abierto convencional, con pinzamiento aórtico o circulación extracorpórea (CEC)<sup>4,5</sup>.

Los procedimientos híbridos se pueden realizar en una sola etapa o de forma diferida. La principal desventaja de este último es el riesgo de rotura del aneurisma en el intervalo entre las 2 etapas, por lo cual se debe tener en cuenta la estabilidad del paciente para su elección<sup>2</sup>.

El presente manuscrito presenta los casos clínicos de 2 pacientes con aneurismas complejos de aorta que comprometían los troncos supraaórticos o viscerales que ingresaron a nuestro centro y a los que se les practicaron técnicas híbridas; además se realiza una revisión de la literatura al respecto.

## Casos clínicos

### Primer caso

Paciente masculino de 49 años con antecedente de nefropatía lúpica, insuficiencia renal estadio V en hemodiálisis a través de fístula arteriovenosa. Consultó en urgencias por presentar dolor torácico que se irradió a región interescapular y región abdominal asociado a diaforesis. Fue valorado en un centro de II nivel de complejidad, donde evidenciaron cambios electrocardiográficos con infradesnivel del

segmento ST en pared inferior y lateral, además de bloqueo completo de rama derecha y enzimas cardíacas negativas.

Fue remitido a nuestro centro de salud, donde se realizó angio-TC que evidenció disección aórtica de tipo B con extensión retrógrada a zona 2 (fig. 1). Se practicó ecocardiograma transesofágico, que demostró integridad del cayado aórtico, con disección desde la subclavia izquierda. Consistentemente con el antecedente de fístula arteriovenosa se identificó en la angio-TC arterialización de todos los lechos venosos en el cuello, dilatación marcada de la vena subclavia y el confluente yugulosubclavio izquierdo, lo que hacía el acceso quirúrgico en el cuello de alto riesgo para lesión vascular y sangrado.

Se propuso para este paciente la realización de una técnica híbrida con transposición de troncos supraaórticos y, en un segundo tiempo quirúrgico, tratamiento endovascular con implantación de una endoprótesis desde la zona 1.

**Primer tiempo quirúrgico:** Se realizó una derivación axiloaxilar de derecha a izquierda con injerto de PTFE anillado de 6 mm, con avance transmediastinal por vía toracoscópica y una derivación axilocarotídea izquierda con ligadura de arteria carótida común y de subclavia izquierda en el origen del arco.

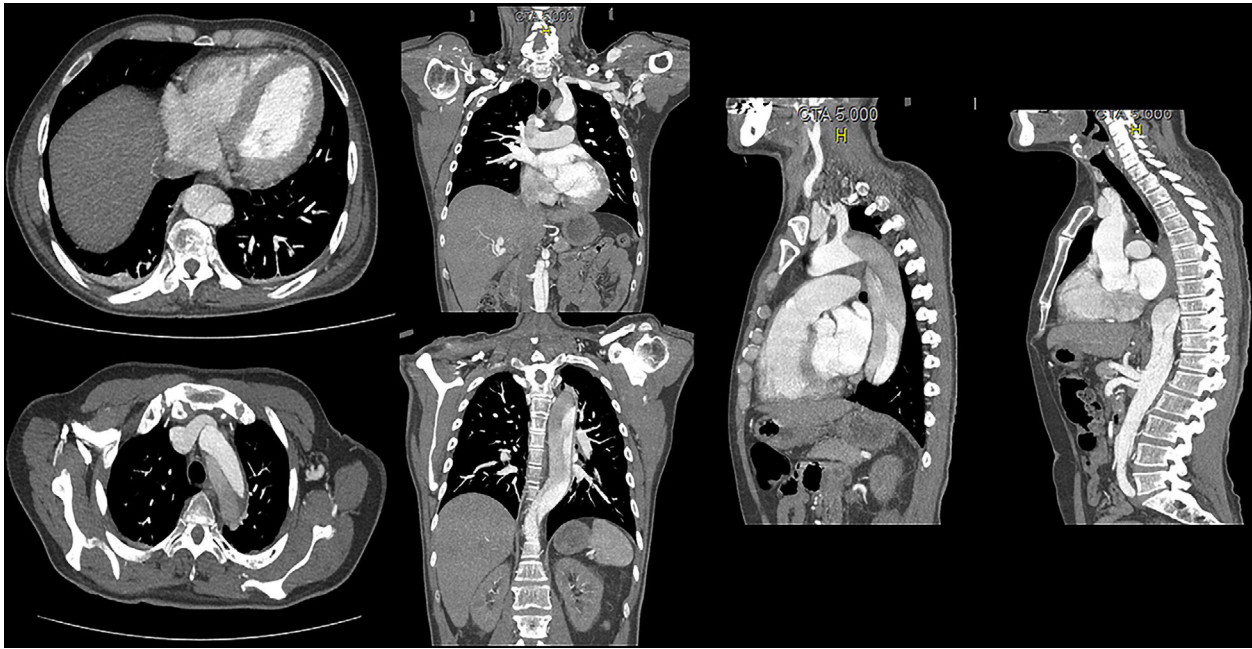
**Segundo tiempo quirúrgico (endovascular):** Se realizó 24 h después del primer tiempo quirúrgico. Se colocó drenaje de líquido cefalorraquídeo para protección espinal. El aortograma evidenció disección aórtica de tipo B con desgarramiento distal a la subclavia izquierda con extensión hasta las ilíacas, con sitios de reentrada a nivel del hiato diafragmático y otro a nivel infrarrenal. Injerto axiloaxilar (fig. 2A) y axilocarotídeo izquierdo con permeabilidad adecuada (fig. 2B) y zona de estenosis de arteria subclavia derecha a 15 mm proximal de la anastomosis axilar derecha. Se practicó angioplastia con balón sobre zona de estenosis, que se logró vencer y permitió adecuado flujo por el injerto. Se colocaron 2 endoprótesis *medtronic valiant* cubriendo desde la zona 1 hasta 3 cm por encima del tronco celiaco (fig. 2C-D).

El paciente evolucionó adecuadamente y se dio alta hospitalaria al día 14 con control tomográfico (fig. 2E).

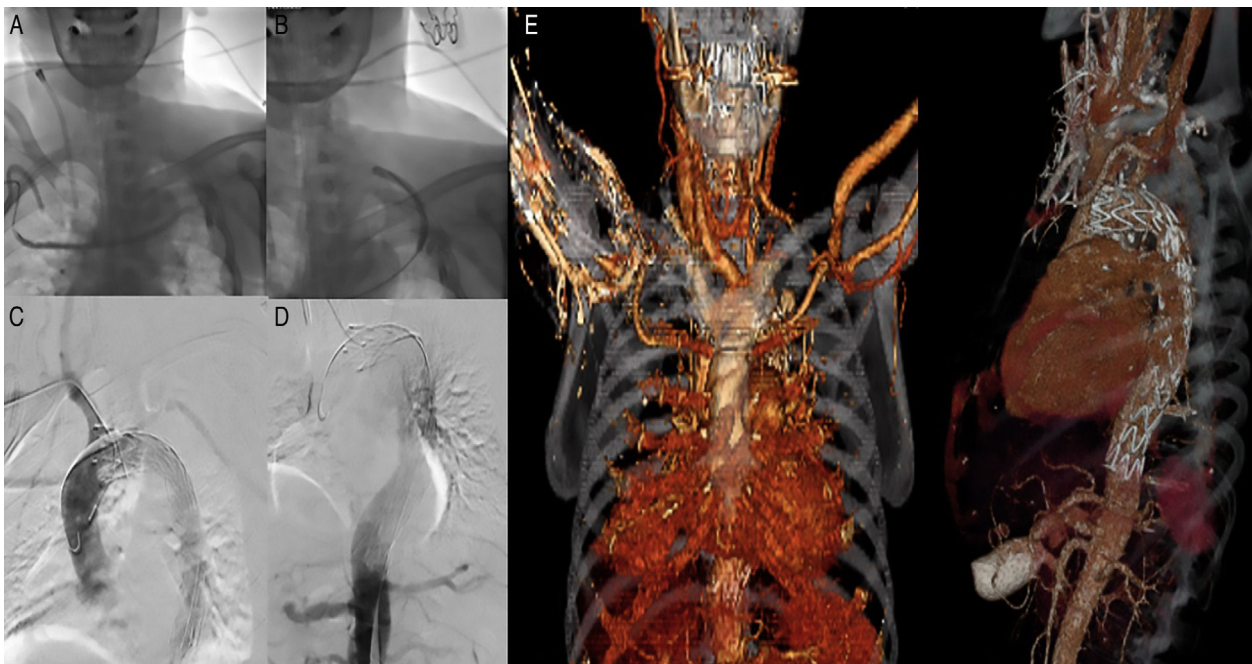
### Segundo caso

Paciente masculino de 64 años, quien 5 años antes del ingreso presentó dolor torácico retroesternal intenso y a





**Figura 1** AngioTC de ingreso caso 1. Disección aórtica tipo B con extensión retrógrada a zona 2 que se extiende en forma helicoidal hasta las ilíacas, con predominio de la ilíaca derecha; trombo mural hacia el arco aórtico a nivel de la carótida izquierda, oclusión casi total a nivel de la primera porción de la aorta descendente con un diámetro de luz falsa a este nivel de 30 mm, sin dilataciones aneurismáticas; salida de la luz verdadera de ramas viscerales.



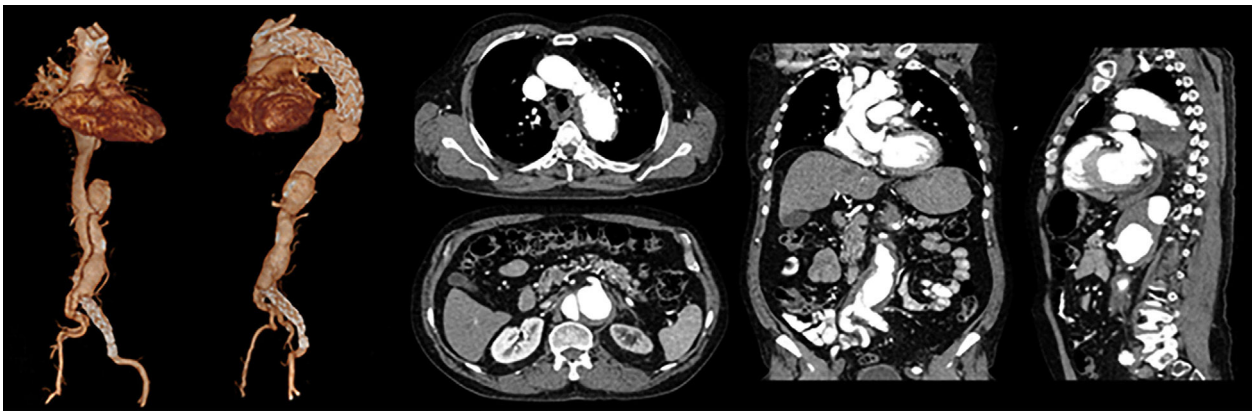
**Figura 2** Segundo tiempo endovascular. A) Derivación axiloaxilar. B) Derivación axilocarotídea. C y D) Endoprótesis que cubre desde la zona 1 hasta 3 cm por encima del tronco celiaco. E) Control tomográfico postoperatorio con el procedimiento híbrido completado.

quien en el servicio de urgencias se le realizó angio-TC que evidenció disección de tipo B en tercio medio de la aorta descendente, por lo que se practicó corrección endovascular con endoprótesis TALENT.

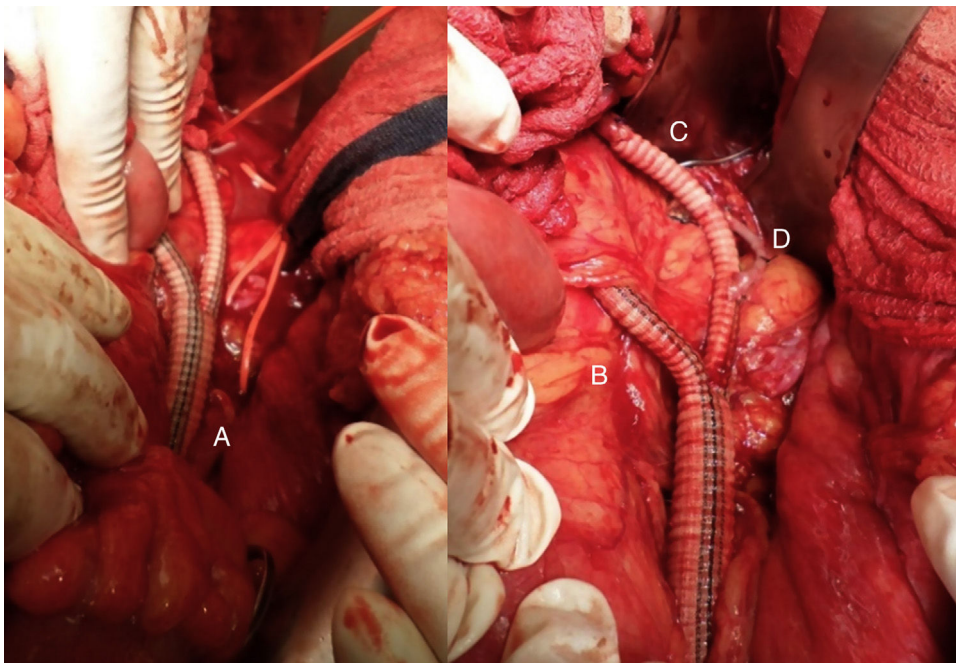
En control tomográfico posterior se identificó zona de reentrada en la arteria ilíaca primitiva izquierda en su

tercio proximal, 1 cm por debajo de su bifurcación. Se realizó corrección endovascular colocando una extensión ilíaca con endoprótesis TALENT. El paciente permaneció asintomático, pero 4 años después presentó dolor torácico, por lo que se realizó nueva angio-TC, en la que se identificó disección aneurismática de aorta abdominal con el tronco





**Figura 3** AngioTC de ingreso caso 2. Stent en cayado aórtico con dilatación aneurismática y trombo intramural concéntrico con un diámetro mayor de 82 mm con una luz verdadera de 38 mm; disección aneurismática de aorta abdominal con diámetro mayor de 44 mm con flap intimal; tronco celiaco que sale de la luz falsa; disección de arteria mesentérica superior; arterias renales que salen de la luz verdadera con progresión de la disección a la iliaca derecha; stent iliaco izquierdo permeable.



**Figura 4** Primer tiempo quirúrgico. Transposición de vasos viscerales. A) Anastomosis de la iliaca externa izquierda al cuerpo principal del injerto. B) Anastomosis de la rama derecha del injerto a la arteria esplénica. C) Anastomosis de la rama izquierda a la arteria mesentérica superior. D) Anastomosis de la rama izquierda del injerto protésico a la arteria renal izquierda.

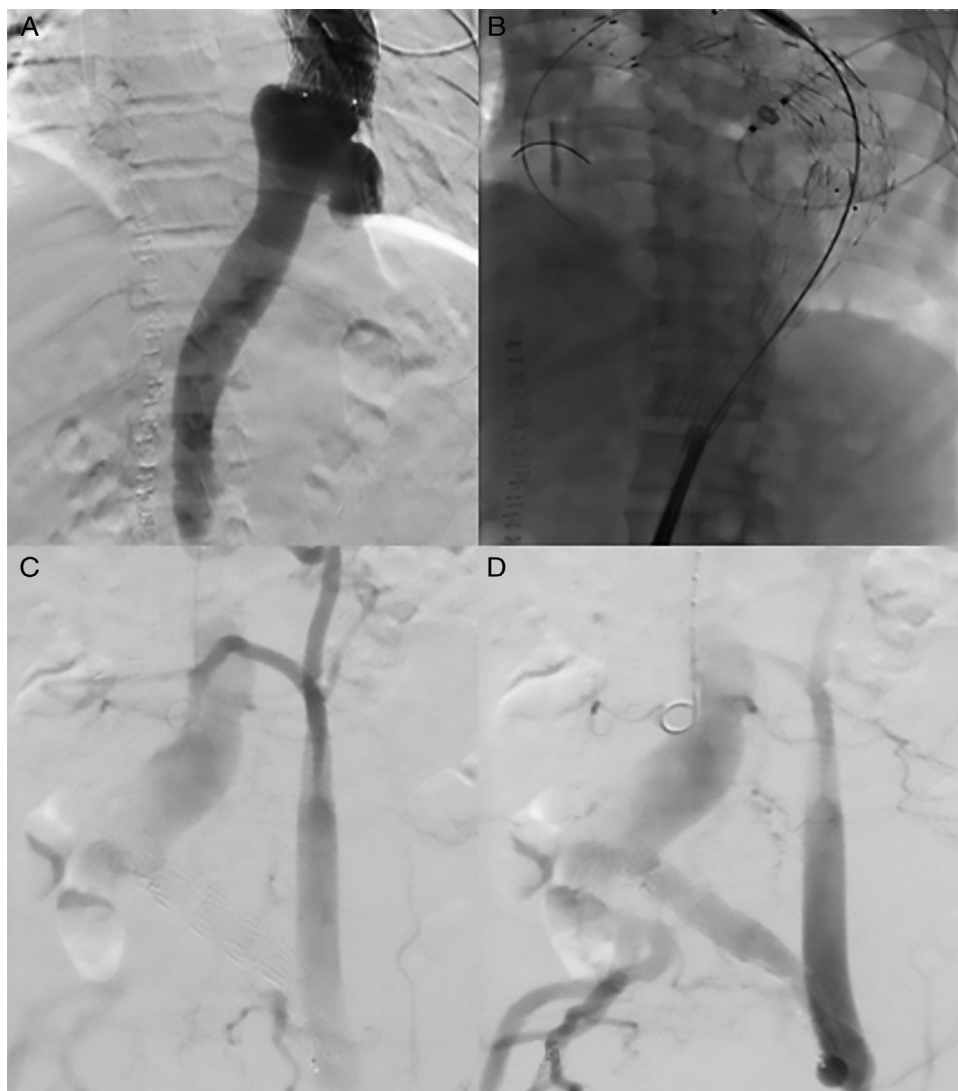
celiaco, arteria mesentérica superior que salía de la luz falsa, y progresión de la disección a la arteria iliaca derecha (fig. 3).

Se propuso para este paciente un procedimiento híbrido con trasposición de ramas viscerales, con puentes desde la iliaca externa izquierda y, en un segundo tiempo, corrección endovascular de la AATA.

**Primer tiempo quirúrgico:** Se realizó una transposición de vasos viscerales con anastomosis terminolateral, con injerto de dacrón, de la arteria iliaca primitiva izquierda al cuerpo principal del injerto (fig. 4A), con anastomosis terminolateral de la rama derecha del injerto a la arteria esplénica (fig. 4B) y anastomosis de la rama izquierda a la arteria

mesentérica superior (fig. 4C). También se realizó un puente de vena safena invertida de las arterias renales al cuerpo del injerto (fig. 4D) y ligadura del tronco celiaco, arterias renales y arteria mesentérica superior en su nacimiento de la aorta.

Se dejó en bolsa de laparostomía para realizar revisión a las 48 h; al encontrar necrosis del bazo en 2/3 de su área, se practicó esplenectomía. En el segundo lavado quirúrgico se encontró la cavidad limpia y se realizó cierre de cavidad abdominal. Presentó bacteriemia por *Enterobacter cloacae* con disfunción multiorgánica, que se manejó con cefepime, lo cual retrasó el procedimiento endovascular.



**Figura 5** Segundo tiempo quirúrgico endovascular. A) Aneurisma toracoabdominal roto. B) Colocación de endoprótesis. C y D) Arteriografía con integridad de las anastomosis de trasposición de vasos viscerales.

Al día 20 después de la primera etapa, el paciente presentó anemia y *shock* con requerimiento de soporte vasoactivo en la unidad de cuidado intensivo. Se practicó angio-TC, que evidenció imagen sugestiva de rotura de aneurisma de aorta torácica, con drenaje a cavidad pleural.

*Segundo tiempo quirúrgico (endovascular):* Se llevó al paciente de manera urgente a corrección de aneurisma toracoabdominal roto, cubriendo adecuadamente la lesión (fig. 5).

El paciente moduló respuesta inflamatoria y completó el tratamiento antibiótico, con alta hospitalaria adecuada.

## Discusión

Varias estrategias de tratamiento para la disfunción de la aorta han evolucionado en las últimas décadas, utilizando desde derivaciones aórticas toracofemorales temporales con homoinjertos, evidenciando una mortalidad del 50%<sup>6,7</sup>. Para 1994, las técnicas endovasculares estaban bien

desarrolladas, de tal manera que se utilizaban para aneurismas de aorta descendente; sin embargo, este aporte fue limitado por la presencia de ramas viscerales y renales<sup>6,8</sup>.

Las soluciones endovasculares fueron rápidamente adoptadas para el tratamiento de aneurismas de la aorta descendente infrarrenal o de aneurismas aislados de la región torácica. En las últimas décadas esta técnica se ha considerado en pacientes con AATA o del arco aórtico, con una disminución de la mortalidad operatoria para los aneurismas infrarrenales al igual que para los AATA, con el desarrollo de prótesis ramificadas o fenestradas. Pero estos dispositivos son extremadamente complejos y requieren de un equipo sofisticado, con un diseño personalizado, el cual puede demorar entre 6 y 12 semanas su realización, con lo que su uso en entornos urgentes o emergentes resulta poco práctico<sup>3,6</sup>.

Por la complejidad quirúrgica que se presenta sobre las ramificaciones vasculares, se ha propuesto la utilización de técnicas híbridas, en las que se realiza la transposición de sus ramas más la reparación endovascular del aneurisma

**Tabla 1** Comparación de mortalidad, paraplejía y permeabilidad del injerto de las principales publicaciones de técnica híbrida

Autoría	Año de publicación	N	Mortalidad a 30 días (%)	Paraplejía (%)	Permeabilidad (%)
Lee et al. <sup>23</sup>	2007	17	24	0	97
Bockler et al. <sup>24</sup>	2008	28	14,3	16	89
Chisea et al. <sup>25</sup>	2009	31	19,4	3,2	93
Quiñones-Baldrich et al. <sup>26</sup>	2009	20	0	6,6	100
Kuratani et al. <sup>5</sup>	2010	86	2,2	0	98
Cochennec et al. <sup>27</sup>	2011	81	11,8	10	94
Hughes et al. <sup>7</sup>	2012	47	8,5	0	97
Rosset et al. <sup>2</sup>	2013	76	34,2	11,8	99

aórtico como una opción terapéutica<sup>3</sup>. Crawford introdujo el concepto de endoaneurismorrafia con anastomosis en botón, que contenga los orificios de los vasos viscerales en el lado de un injerto de dacrón, con pinzamiento aórtico sin shunt, y con una mortalidad del 7%<sup>9</sup>.

### Corrección de aneurisma de aorta toracoabdominal

La reparación abierta implica la realización de una incisión toracoabdominal, utilización de ventilación unipulmonar, CEC o pinzamiento aórtico, lo que conlleva un estrés fisiológico elevado y complicaciones mayores, como son las pulmonares, cardíacas, renales (4%) y neurológicas, principalmente accidente cerebrovascular e isquemia de la médula espinal (6%)<sup>1</sup>.

Los procedimientos híbridos no sustituyen la reparación convencional, que es el estándar de oro en candidatos adecuados, pero permite una alternativa para los pacientes de alto riesgo, en los que su desenlace sería potencialmente fatal<sup>3,10</sup>. En centros especializados la mortalidad de los procedimientos abiertos para la reparación de AATA es del 10%; este porcentaje puede aumentar al 25% de forma global en Estados Unidos<sup>7</sup>, y en pacientes mayores de 70 años la mortalidad llega a aumentar hasta un 20%<sup>1</sup>. Las tasas de permeabilidad del injerto pueden llegar a ser hasta del 97%, con una supervivencia global hasta del 70% a los 2 años y del 57% a los 5 años<sup>7</sup>. Los factores de riesgo asociados con resultados adversos en la reparación abierta son la edad avanzada y la enfermedad pulmonar<sup>11,12</sup>.

Los AATA ocurren con mayor frecuencia en personas mayores de 65 años, que muchas veces no son candidatas óptimas para la reparación abierta por sus comorbilidades o el antecedente de cirugía aórtica previa, y en las que el tratamiento híbrido puede ser una opción que disminuye la morbimortalidad (tabla 1)<sup>7</sup>.

La CEC se ha utilizado en casos difíciles en un esfuerzo para minimizar el riesgo de lesión isquémica de órganos y médula espinal, con una mortalidad global del 7%, pero este porcentaje puede aumentar al 15% en pacientes Crawford II. La ventaja de las técnicas híbridas es evitar la necesidad de CEC y pinzamiento aórtico. Comparando la técnica abierta con la técnica híbrida se ha evidenciado una mortalidad temprana del 12% asociada al uso de CEC en cirugía abierta como factor independiente, pero la supervivencia a largo plazo entre las 2 técnicas y las tasas de mortalidad global tardía (7,5%) no tuvo diferencias significativas<sup>3,13</sup>.

La realización en una sola etapa de las técnicas híbridas tiene la ventaja de evaluar la permeabilidad y la integridad del injerto inmediatamente después de la colocación de la endoprótesis. Sin embargo, los pacientes intervenidos en etapas tienen tiempos quirúrgicos menores, disminución de las transfusiones de hemoderivados, más probabilidades de ser extubados en la sala de cirugía y una adecuada reanimación, con optimización del momento del procedimiento endovascular y disminución de las tasas de mortalidad, paraplejía y falla renal<sup>2,5</sup>. La utilización de drenajes de líquido cefalorraquídeo disminuye las tasas de paraplejía, que es la complicación principal en la reparación extensa de la aorta toracoabdominal<sup>5,14</sup>.

Completar la segunda etapa dentro de los 3-7 días después de la cirugía abierta permite una vigilancia más estrecha de los parámetros fisiológicos<sup>7</sup>. La principal desventaja del procedimiento en etapas es el riesgo de rotura del aneurisma en el intervalo entre las 2 intervenciones, por lo cual se debe practicar en pacientes con una aparente lesión aneurismática estable<sup>2</sup>.

La permeabilidad de la reconstrucción visceral depende, esencialmente, del lugar elegido para la anastomosis proximal; lo ideal es sobre la aorta infrarrenal; si esta no es posible, el *bypass* se puede realizar desde la arteria iliaca común, siempre y cuando ambas arterias ilíacas sean de buena calidad. La arteria renal derecha se anastomosa sobre la iliaca derecha y la renal izquierda y las arterias viscerales, en la arteria iliaca izquierda. Este enfoque tiene la ventaja de no comprometer todas las derivaciones en caso de un deterioro de una arteria iliaca<sup>2</sup>. Para poder realizar el cubrimiento del tronco celiaco, tiene que existir como requisito una arteria mesentérica superior permeable, con arterias gastroduodenales intactas, así como una vena porta permeable<sup>15</sup>. Esta técnica es bien tolerada en pacientes ancianos con múltiples comorbilidades, pero hasta el 32% de los pacientes pueden presentar algún tipo de endofuga<sup>8</sup>.

### Corrección de aneurismas del arco aórtico

El reemplazo total abierto del arco aórtico ha sido la opción quirúrgica estándar, pero la técnica híbrida para la aorta ascendente ha atraído la atención como un nuevo tratamiento menos invasivo y ha superado al abordaje abierto en resultados como la mortalidad perioperatoria, que va del 4 al 28%, y una tasa de eventos adversos neurológicos que va del 1 al 10%<sup>16-18</sup>. La técnica híbrida no requiere la utilización de CEC, pero sí el pinzamiento lateral de la aorta



ascendente para lograr la anastomosis proximal, lo que puede conducir a complicaciones como el ictus, la disección aórtica o el pseudoaneurisma<sup>16</sup>. El procedimiento híbrido tiene una menor mortalidad en pacientes de edad superior a 75 años o con comorbilidades significativas, con buenos resultados a mediano plazo y tasas de permeabilidad a 5 años del 92%<sup>18-20</sup>. Esta técnica se realiza mediante un *bypass* de las ramas supraaórticas más la reparación endovascular del aneurisma. Se deben tener 2 conceptos fundamentales: derivación braquiocefálica o revascularización de los grandes vasos y construcción de una zona de anclaje proximal y distal adecuada<sup>17</sup>. La preservación de las principales colaterales de la arteria vertebral puede contribuir a proteger el flujo medular para disminuir el riesgo de isquemia<sup>21</sup>. Existe un riesgo 2,8 veces mayor de mortalidad en la reparación de los aneurismas que se encuentran en zona 0, pero no mostró diferencias significativas con las complicaciones neurológicas<sup>22</sup>.

Se han desarrollado nuevas técnicas, como es la técnica en chimenea, que pueden lograr la anastomosis entre la aorta ascendente y un injerto ramificado sin la necesidad del pinzamiento aórtico y así reducir el riesgo de complicaciones cerebrales. Además, disminuyen la incidencia de endofugas, especialmente de tipo I, que varía del 5 al 30%, con una tasa de mortalidad más baja (de hasta el 10%) y una tasa de complicaciones neurológicas de hasta del 3%<sup>16,22</sup>.

Se han demostrado las ventajas en realizar el procedimiento en 2 fases, con una menor incidencia de isquemia de la médula espinal en comparación con la realización del procedimiento en una sola etapa<sup>7</sup>.

## Conclusiones

El papel de las técnicas híbridas en el tratamiento de los AATA y del arco aórtico ha sido el de disminuir la tasa de complicaciones peri- y postoperatorias y de mortalidad a corto plazo, con lo que han demostrado que son actualmente la primera opción en la reparación de este tipo de aneurismas para pacientes de edad avanzada o con múltiples comorbilidades que no podrán ser intervenidos mediante un tratamiento quirúrgico abierto.

## Responsabilidades éticas

**Protección de personas y animales.** Los autores declaran que para esta investigación no se han realizado experimentos en seres humanos ni en animales.

**Confidencialidad de los datos.** Los autores declaran que en este artículo no aparecen datos de pacientes.

**Derecho a la privacidad y consentimiento informado.** Los autores declaran que en este artículo no aparecen datos de pacientes.

## Conflicto de intereses

Los autores declaran no tener ningún conflicto de intereses

## Agradecimientos

Al Servicio de Radiología e Imágenes Diagnósticas y a su grupo técnico, al señor sargento segundo Duan Andrés González Aguilera por su aporte a esta publicación.

## Bibliografía

- Hughes GH, Mccann RL. Hybrid thoracoabdominal aortic aneurysm repair: Concomitant visceral revascularization and endovascular aneurysm exclusion. *Semin Thorac Cardiovasc Surg.* 2009;21:355-62.
- Rosset E, Ben Ahmed S, Galvaing G, Favre JP, Sessa C, Lermusiaux P, et al. Editor's choice-hybrid treatment of thoracic, thoracoabdominal, and abdominal aortic aneurysms: A multicenter retrospective study. *Eur J Vasc Endovasc Surg.* 2014;47:470-8.
- Patel HJ, Upchurch GR Jr, Eliason JL, Criado E, Rectenwald J, Williams DM, et al. Hybrid debranching with endovascular repair for thoracoabdominal aneurysms: A comparison with open repair. *Ann Thorac Surg.* 2010;89:1475-81.
- Quiñones-Baldrich WJ, Panetta TF, Vescera CL, Kashyap VS. Repair of type IV thoracoabdominal aneurysm with a combined endovascular and surgical approach. *J Vasc Surg.* 1999;30:555-60.
- Kuratani T, Kato M, Shirakawa Y, Shimamura K, Sawa Y. Long-term results of hybrid endovascular repair for thoraco-abdominal aortic aneurysms. *Eur J Cardiothorac Surg.* 2010;38:299-304.
- Greenberg RK, West K, Pfaff K, Foster J, Skender D, Haulon S, et al. Beyond the aortic bifurcation: Branched endovascular grafts for thoracoabdominal and aortoiliac aneurysms. *J Vasc Surg.* 2006;43:879-86, discussion: 886-7.
- Hughes GC, Barfield ME, Shah AA, Williams JB, Kuchibhatla M, Hanna JM, et al. Staged total abdominal debranching and thoracic endovascular aortic repair for thoracoabdominal aneurysm. *J Vasc Surg.* 2012;56:621-9.
- Drinkwater SL, Böckler D, Eckstein H, Cheshire NJ, Kotelis D, Wolf O, et al. The visceral hybrid repair of thoraco-abdominal aortic aneurysms-a collaborative approach. *Eur J Vasc Endovasc Surg.* 2009;38:578-85.
- Crawford ES. Thoraco-abdominal and abdominal aortic aneurysms involving renal, superior mesenteric, celiac arteries. *Ann Surg.* 1974;179:763-72.
- Coselli JS, Bozinovski J, LeMaire SA. Open surgical repair of 2286 thoracoabdominal aortic aneurysms. *Ann Thorac Surg.* 2007;83:S862-4, discussion S890-2.
- Wong DR, Parenti JL, Green SY, Chowdhary V, Liao JM, Zarda S, et al. Open repair of thoracoabdominal aortic aneurysm in the modern surgical era: Contemporary outcomes in 509 patients. *J Am Coll Surg.* 2011;212:569-79, discussion 579-81.
- Coselli JS, LeMaire SA, Miller CC 3rd, Schmittling ZC, Köksoy C, Pagan J, et al. Mortality and paraplegia after thoracoabdominal aortic aneurysm repair: A risk factor analysis. *Ann Thorac Surg.* 2000;69:409-14.
- Greenberg RK, Lu Q, Roselli EE, Svensson LG, Moon MC, Hernandez AV, et al. Contemporary analysis, of descending thoracic and thoracoabdominal aneurysm repair: A comparison of endovascular and open techniques. *Circulation.* 2008;118:808-17.
- Tiesenhausen K, Amann W, Koch G, Hausegger KA, Oberwalder P, Rigler B. Cerebrospinal fluid drainage to reverse paraplegia after endovascular thoracic aortic aneurysm repair. *J Endovasc Ther.* 2000;7:132-5.
- Rao AS, Rhee RY. Coverage of the celiac artery during TEVAR: Is it ever, appropriate? *Semin Vasc Surg.* 2009;22:152-8.

16. Kato M, Kagaya H, Kubo Y, Banno H, Ohkubo N. Real chimney technique for total debranching of supra-aortic trunks. *J Vasc Surg.* 2015;61:542–5.
17. Vallabhajosyula P, Bavaria J, Szeto W. Hybrid approaches to complex aortic arch aneurysms. *Spring.* 2012;17:15–26.
18. Murashita T, Matsuda H, Domae K, Iba Y, Tanaka H, Sasaki H, et al. Less invasive surgical treatment for aortic arch aneurysms in high-risk patients: A comparative study of hybrid thoracic endovascular aortic repair and conventional total arch replacement. *J Thorac Cardiovasc Surg.* 2012;143:1007–13.
19. Milewski RK, Szeto WY, Pochettino A, Moser GW, Moeller P, Bavaria JE. Have hybrid procedures replaced open aortic arch reconstruction in high-risk patients? A comparative study of elective open arch debranching with endovascular stent graft placement and conventional elective open total and distal aortic arch reconstruction. *J Thorac Cardiovasc Surg.* 2010;140:590–7.
20. Czerny M, Fleck T, Zimpfer D, Kilo J, Sandner D, Cejna M, et al. Combined repair of an aortic arch aneurysm by sequential transposition of the supraaortic branches and consecutive endovascular stent-graft placement. *J Thorac Cardiovasc Surg.* 2003;126:916–8.
21. Cao P, De Rango P, Czerny M, Evangelista A, Fattori R, Nienaber C, et al. Systematic review of clinical outcomes in hybrid procedures for aortic arch dissections and other arch diseases. *J Thorac Cardiovasc Surg.* 2012;144:1286–300.
22. Gelpi G, Vanelli P, Mangini A, Danna P, Contino M, Antona C. Hybrid aortic arch repair procedure: Reinforcement of the aorta for a safe and durable landing zone. *Eur J Vasc Endovasc Surg.* 2010;40:709–14.
23. Lee WA, Brown MP, Martin TD, Seeger JM, Huber TS. Early results after staged hybrid repair of thoracoabdominal aortic aneurysms. *J Am Coll Surg.* 2007;205:420–31.
24. Böckler D, Kotelis D, Geisbüsch P, Hyhlik-Dürr A, Klemm K, von Tengg-Kobligk H, et al. Hybrid procedures for thoracoabdominal aortic aneurysms and chronic aortic dissections: a single center experience in 28 patients. *J Vasc Surg.* 2008;47:724e32.
25. Chiesa R, Tshomba Y, Melissano G, Logaldo D. Is hybrid procedure the best treatment option for thoraco-abdominal aortic aneurysms. *Eur J Vasc Endovasc Surg.* 2009;38:26–34.
26. Quiñones-Baldrich WJ, Jimenez JC, DeRubertis B, Moore WS. Combined endovascular and surgical approach (CESA) to thoraco-abdominal aortic pathology: A 10 year experience. *J Vasc Surg.* 2009;49:112534.
27. Cochennec F, Riga C, Cheshire N. Hybrid procedures for thoraco-abdominal aortic aneurysms. *Springer.* 2011;44:1–50.



## ARTÍCULO ESPECIAL

# La anemia como factor de riesgo quirúrgico en cirugía vascular. Algoritmos de diagnóstico y tratamiento



M.J. Preciado Mora<sup>a,\*</sup>, G. Azparren Cabezón<sup>b</sup>, J.R. Escudero Rodríguez<sup>c</sup>, C. Esteban García<sup>d</sup>, A. Font Gual<sup>b</sup> y V. Moral García<sup>b</sup>

<sup>a</sup> Servicio de Anestesiología, Hospital Universitari Germans Trias i Pujol, Badalona, Barcelona, España

<sup>b</sup> Servicio de Anestesiología, Hospital de la Santa Creu i Sant Pau, Barcelona, España

<sup>c</sup> Servicio de Angiología y Cirugía Vasculard, Hospital de la Santa Creu i Sant Pau, Barcelona, España

<sup>d</sup> Servicio de Angiología y Cirugía Vasculard, Hospital Universitari Germans Trias i Pujol, Badalona, Barcelona, España

Recibido el 4 de julio de 2016; aceptado el 2 de agosto de 2016

Disponible en Internet el 28 de septiembre de 2016

### PALABRAS CLAVE

Cirugía vascular mayor;  
Anemia perioperatoria;  
Déficit de hierro;  
Hierro intravenoso;  
Agentes estimulantes de la eritropoyesis;  
Transfusión sanguínea

**Resumen** La anemia es una entidad clínica que se detecta frecuentemente en la evaluación preoperatoria, especialmente en pacientes de edad avanzada. Se asocia a un aumento de la morbimortalidad perioperatoria, así como a una mayor probabilidad de transfusión de sangre alogénica (TSA), con los riesgos que ello implica.

Aunque la anemia puede ser multifactorial y difícil de tipificar en algunos casos, sus causas más frecuentes son las deficiencias nutricionales (hierro, ácido fólico y vitamina B<sub>12</sub>) y la anemia por enfermedad crónica o anemia inflamatoria.

En el paciente candidato a cirugía vascular arterial la prevalencia de anemia preoperatoria se sitúa alrededor del 50%. Además, uno de cada 3 pacientes presenta anemia en los 3 meses previos a la cirugía.

El estado inflamatorio, inherente al proceso crónico vascular, y las pérdidas sanguíneas quirúrgicas favorecen la predisposición a padecer anemia.

La anemia, como factor de mal pronóstico perioperatorio, exige su diagnóstico y tratamiento.

Se proponen algoritmos para el manejo de la anemia, diferenciando la cirugía programada de la urgente. Se destaca la administración preferente de hierro por vía intravenosa en los períodos preoperatorio y postoperatorio precoz.

© 2016 SEACV. Publicado por Elsevier España, S.L.U. Todos los derechos reservados.

\* Autor para correspondencia.

Correo electrónico: [kokke40@hotmail.com](mailto:kokke40@hotmail.com) (M.J. Preciado Mora).



**KEYWORDS**

Major vascular surgery;  
Preoperative anaemia;  
Iron deficiency;  
Intravenous iron;  
Erythropoiesis stimulating agents;  
Blood transfusion

**Anaemia as surgical risk factor in vascular surgery. Diagnostic and treatment algorithms**

**Abstract** Anaemia is a clinical condition that is frequently detected in the pre-operative evaluation, particularly in elderly patients. Anaemia is associated with increased peri-operative morbidity and mortality, as well as a greater likelihood of allogeneic blood transfusion, along with the risks involved.

Although anaemia can be due to many factors and difficult to establish in some cases, its most common causes are nutritional deficiencies (iron, folic acid, and vitamin B<sub>12</sub>) and anaemia of chronic inflammatory disease.

In patient candidates for arterial vascular surgery, preoperative anaemia prevalence is around 50%. In addition, one out of three patients has anaemia in the 3 months prior to surgery.

The inflammatory condition, inherent to chronic vascular processes, and surgical blood loss favours the predisposition to anaemia.

Anaemia, as factor of poor peri-operative prognosis, requires diagnosis and treatment.

Algorithms are proposed for managing the anaemia, differentiating scheduled from urgent surgery. The administration of IV iron should be in the preoperative and early postoperative periods.

© 2016 SEACV. Published by Elsevier España, S.L.U. All rights reserved.

**Introducción**

La anemia es una entidad clínica que se detecta frecuentemente en la evaluación preoperatoria y, de forma especial, en la población de edad avanzada<sup>1</sup>. Se asocia a un aumento de la morbimortalidad perioperatoria<sup>2,3</sup>, así como a una mayor probabilidad de transfusión de sangre alogénica (TSA), con los riesgos que ello implica<sup>4</sup>. Supone, además, una disminución en la calidad de vida del paciente postoperado, frecuentemente ignorada.

La literatura existente sobre el riesgo perioperatorio de la anemia en cirugía ortopédica<sup>5-7</sup> y cirugía cardíaca<sup>8-12</sup> ha conducido al desarrollo de protocolos para optimizar su diagnóstico y su manejo. Sin embargo, en cirugía vascular la investigación es más escasa, condicionando su abordaje en la práctica clínica.

En el paciente candidato a cirugía vascular arterial la prevalencia de anemia preoperatoria es aproximadamente del 50%, aunque supera este porcentaje en mayores de 75 años y en pacientes con diabetes, hipertensión, cardiopatía e insuficiencia renal<sup>13-17</sup>, enfermedades típicamente presentes en este tipo de pacientes. El estado inflamatorio —inherente al proceso crónico vascular— y las pérdidas sanguíneas quirúrgicas aumentan todavía más la predisposición a padecer anemia. La cardiopatía (por baja reserva y/o por coronariopatía) disminuye la capacidad para tolerarla.

Diversos factores, entre los que destacan la anemia y la TSA, son predictores independientes de morbimortalidad a los 30 días de una cirugía arterial. Cada punto de descenso del valor normal de hemoglobina supone un aumento del 4,2% del riesgo de mortalidad a los 30 días, siendo esta mucho mayor en pacientes con anemia preoperatoria<sup>14,15,18,19</sup>. Un valor de Hb < 10 g/dl en el preoperatorio se ha identificado como un factor de riesgo de mortalidad inmediata y tardía en pacientes sometidos a cirugía vascular<sup>20</sup>.

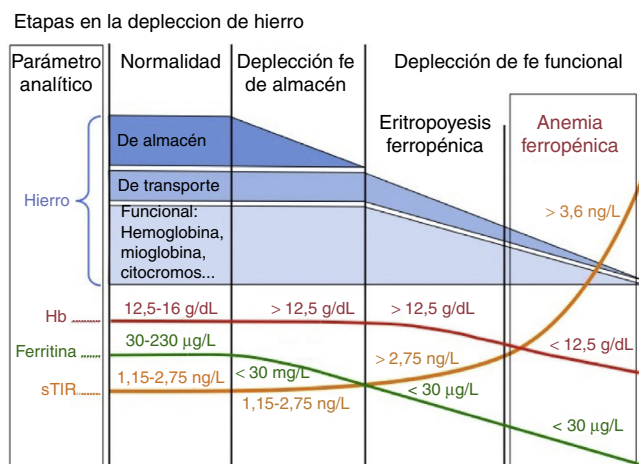
La TSA, pese a sus incuestionables indicaciones y beneficios en determinados casos, no es una medida exenta de riesgos. Sus efectos negativos sobre la morbimortalidad perioperatoria están sobradamente demostrados.

Por todo lo expuesto, actualmente se considera la anemia preoperatoria como un marcador de mala situación sistémica basal y exige por nuestra parte intentos de corrección de la misma tanto pre como postoperatorios para optimizar los resultados a corto y a largo plazo.

**Etiología y fisiopatología de la anemia preoperatoria**

La anemia, según los criterios de la OMS, se define como un valor de hemoglobina (Hb) inferior a 12 g/dl en mujeres y menor a 13 g/dl en varones. Aunque la anemia puede ser multifactorial y difícil de tipificar en algunos casos, sus causas más frecuentes son las deficiencias nutricionales (hierro, ácido fólico y vitamina B<sub>12</sub>) y la anemia por enfermedad crónica (también llamada anemia de la inflamación).

La ferropenia es la deficiencia nutricional más común en el mundo industrializado. Asimismo puede haber carencia de otros nutrientes eritropoyéticos —como vitamina B<sub>12</sub> y folatos—, especialmente en pacientes ancianos y en pacientes desnutridos<sup>21-23</sup>. La mayor parte del hierro necesario para la eritropoyesis proviene del reciclado del grupo hem de los eritrocitos en las células del sistema fagocítico mononuclear (SFM). Cuando aumentan las demandas o las pérdidas o disminuye la absorción se ha de recurrir a los depósitos de hierro, que irán disminuyendo. El déficit de hierro presenta varios estadios, empezando por la depleción férrica, que es seguida por la eritropoyesis ferropénica y acaba originando una anemia ferropénica (típicamente microcítica e hipocrómica) cuando no se dispone del hierro suficiente para la síntesis de la hemoglobina (fig. 1).



**Figura 1** Estudio del metabolismo del hierro. Fe: hierro; Hb: hemoglobina; sTfR: receptor soluble de la transferrina.

La anemia de la inflamación es especialmente prevalente en los pacientes candidatos a cirugía vascular debido a la repercusión sistémica de la propia vasculopatía, a la cronicidad de la misma y a la florida comorbilidad acompañante. En muchas ocasiones también se asocia a ferropenia verdadera. Las principales características de la anemia de la inflamación son<sup>24</sup>:

- Bloqueo de la absorción digestiva de hierro por aumento de la síntesis hepática de hepcidina.
- Secuestro de hierro en las células del SFM, lo que perpetúa la eritropoyesis ferropénica.
- Hipersecreción de mediadores inflamatorios con bloqueo de la producción y de la respuesta a la eritropoyetina endógena y alteración de los progenitores eritroides.

Como hemos apuntado antes, la anemia acompaña a la senectud de manera frecuente. Conforme la edad avanza aumenta el tamaño de los hematíes y la viscosidad de la sangre. Paralelamente disminuye la vida media del eritrocito, el número de células eritropoyéticas, su respuesta a la eritropoyetina endógena y la producción de esta<sup>25</sup>. Además, la participación de citoquinas (aun en ausencia de enfermedad crónica) y alteraciones en la función renal contribuyen a la alta prevalencia de anemia en los pacientes ancianos. En este rango de edad la etiología se reparte a partes iguales entre la anemia por déficit de nutrientes, la anemia de la inflamación y la anemia de causa desconocida<sup>23</sup>.

### Tipificación de la anemia preoperatoria

Pese a la ausencia de síntomas, la anemia en pacientes candidatos a cirugía vascular debe considerarse un signo de alerta y se ha de investigar y tratar para asegurar la mejor preparación perioperatoria.

La conducta clínica comienza por descartar la presencia de pérdidas sanguíneas (digestivas o ginecológicas). Complementaremos el cribado de la anemia con:

- Estudio del metabolismo del hierro (sideremia, ferritina, índice de saturación de la transferrina [IST] y receptor soluble de la transferrina [sTfR]).
- Determinación de otros nutrientes implicados en la eritropoyesis (vitamina B<sub>12</sub> y ácido fólico).
- Valoración del perfil inflamatorio sistémico (proteína C reactiva [PCR] y/o velocidad de sedimentación globular [VSG]).

Los índices eritrocitarios, especialmente el volumen corpuscular medio, solo se ven alterados ante deficiencias prolongadas. No debe esperarse a que aparezca una microcitosis para iniciar el tratamiento de corrección de la anemia, ya que se trata de un indicador tardío<sup>26</sup> que refleja una depleción de depósitos importante.

Se considera patológico un valor de ferritina < 15 ng/ml, aunque para aumentar la sensibilidad se suele incrementar este umbral a 30 ng/ml. Sin embargo, la ferritina es un reactante de fase aguda, y múltiples factores (inflamación, neoplasia, edad...) hacen aumentar sus niveles. Podríamos decir que una ferritina baja confirma una ferropenia, pero una elevación de la misma no la descarta. El valor umbral del IST es del 16%, o algo más alto (20%) en presencia de inflamación<sup>26</sup>. Desafortunadamente es un valor muy cambiante debido a la variabilidad circadiana de la sideremia y de la transferrina, necesarias para su cálculo. El receptor soluble de la transferrina (sTfR) aumenta ante el déficit de hierro funcional y se ve inalterado en la inflamación y en la enfermedad crónica, lo que sirve de ayuda para discriminar casos de ferropenia con ferritina «falsamente» elevada<sup>27</sup> (tabla 1).

### Tratamiento de la anemia en pacientes de cirugía vascular mayor

El tratamiento preoperatorio de la anemia en pacientes de cirugía vascular mayor debería realizarse con hierro intravenoso (i.v.) por 2 razones: por su rapidez de efecto y por la presencia de hepcidina circulante (que bloquea la absorción digestiva de hierro oral y la liberación de hierro intracelular del SFM).

Los preparados de hierro i.v. de uso actual en clínica son hierro sacarosa (Venofer®) y hierro carboximaltosa (Ferinject®). La eficacia de ambos preparados férricos y sus perfiles de seguridad han sido valorados en diferentes situaciones clínicas, tanto en pacientes médicos como quirúrgicos, encontrándose con hierro carboximaltosa una mayor rapidez de recuperación de la anemia (por permitir administrar dosis mayores y en menor tiempo), una mayor comodidad para el paciente y una reducción de recursos sanitarios<sup>28-30</sup>.

Existen estudios farmacoeconómicos (de coste-beneficio, de minimización de costes y análisis coste-utilidad) que demuestran que el hierro carboximaltosa tiene la mejor relación coste-efectividad de los preparados de hierro i.v. disponibles en la actualidad<sup>31-34</sup>, tanto en el paciente ambulatorio como en el hospitalizado.

Cuando el paciente padece anemia inflamatoria, asociada o no a ferropenia, puede estar indicada la estimulación eritropoyética, con eritropoyetina recombinante humana (rHuEPO). Esta se ha utilizado ampliamente en la anemia

**Tabla 1** Diferentes tipos de anemia y parámetros férricos

Parámetro	Anemia ferropénica	Anemia por enfermedad crónica o inflamatoria	Anemia mixta
Ferritina	Baja (a veces alta; ver texto)	Normal o alta	Normal
IST	Baja	Normal o baja	Baja
sTfR	Alta	Normal	Alta o normal

IST: índice de saturación de la transferrina; sTfR: receptor soluble de la transferrina.

asociada a la insuficiencia renal y en oncohematología, aunque en los últimos años se ha extendido su uso a otras indicaciones, como donación autóloga de sangre y trasplante alogénico de médula. El preparado comercial recomendado para el entorno quirúrgico es la eritropoyetina alfa. Sin embargo, no es un tratamiento exento de riesgos (se ha asociado a incremento de eventos tromboembólicos<sup>35</sup>). Junto con el uso de rHuEPO, es imprescindible el tratamiento complementario con hierro para evitar el déficit funcional<sup>36</sup>. Existen estudios de alta calidad metodológica que avalan la eficacia del tratamiento con hierro i.v. y eritropoyetina en pacientes candidatos a cirugía cardíaca y a cirugía oncológica colorrectal<sup>37,38</sup>.

Mantener los parámetros hematológicos en rangos de normalidad es complicado durante el perioperatorio de la cirugía vascular mayor por la pérdida hemática intraoperatoria y por la vulnerabilidad sistémica posterior. En dicho escenario, la TSA es una medida rápida de corrección de la anemia aguda, especialmente en quirófano y en las horas siguientes. Actualmente se recomiendan esquemas transfusionales restrictivos. En el paciente vascular parece juicioso un umbral transfusional que esté en torno a 8 g/dl (más cerca de 9 g/dl si hay cardiopatía isquémica). Diversos estudios abogan por la utilización de la transfusión autóloga intraoperatoria con dispositivos tipo recuperador celular tanto en la cirugía programada como en la urgente de aneurisma de aorta abdominal<sup>39</sup>.

Asimismo, tras la cirugía se debe garantizar la reposición de los depósitos de hierro deplecionados por el episodio quirúrgico. Con ello se puede conseguir un aumento significativo de la Hb a los 30 días de la intervención y mejorar algunos aspectos de la calidad de vida<sup>40</sup>.

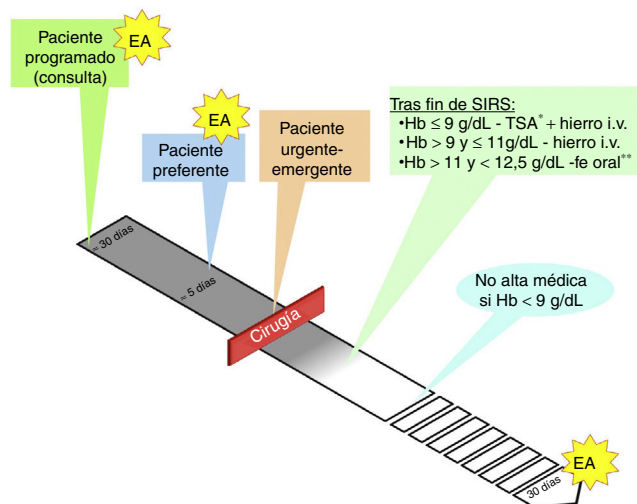
### Aspectos prácticos en el manejo de la anemia en cirugía vascular

La **figura 2** representa de forma esquemática los diferentes tipos de pacientes en cirugía vascular y cuando se aconseja el estudio de anemia.

En la práctica clínica nos podemos encontrar con 3 escenarios para los que proponemos los siguientes algoritmos:

#### Algoritmo 1. Paciente programado para cirugía vascular (fig. 3)

En la visita preoperatoria de los pacientes programados para cirugía vascular (1-2 meses antes de la intervención quirúrgica) se realizará una analítica con hemograma, parámetros férricos y marcadores de inflamación (PCR o VSG) para diagnosticar el tipo de anemia que padece el paciente y cuál



**Figura 2** Manejo perioperatorio en cirugía vascular.

EA: estudio de anemia: Hb, ferritina, IST, sTfR, VSG/PCR, vitamina B<sub>12</sub>, ácido fólico.

\* Umbral transfusional en torno a 8 g/dl, más cerca de 9 g/dl si hay cardiopatía isquémica.

\*\* Hierro i.v. si presenta intolerancia/ineficacia conocida a hierro oral, cardiopatía descompensada, FEVI < 40% o ERC.

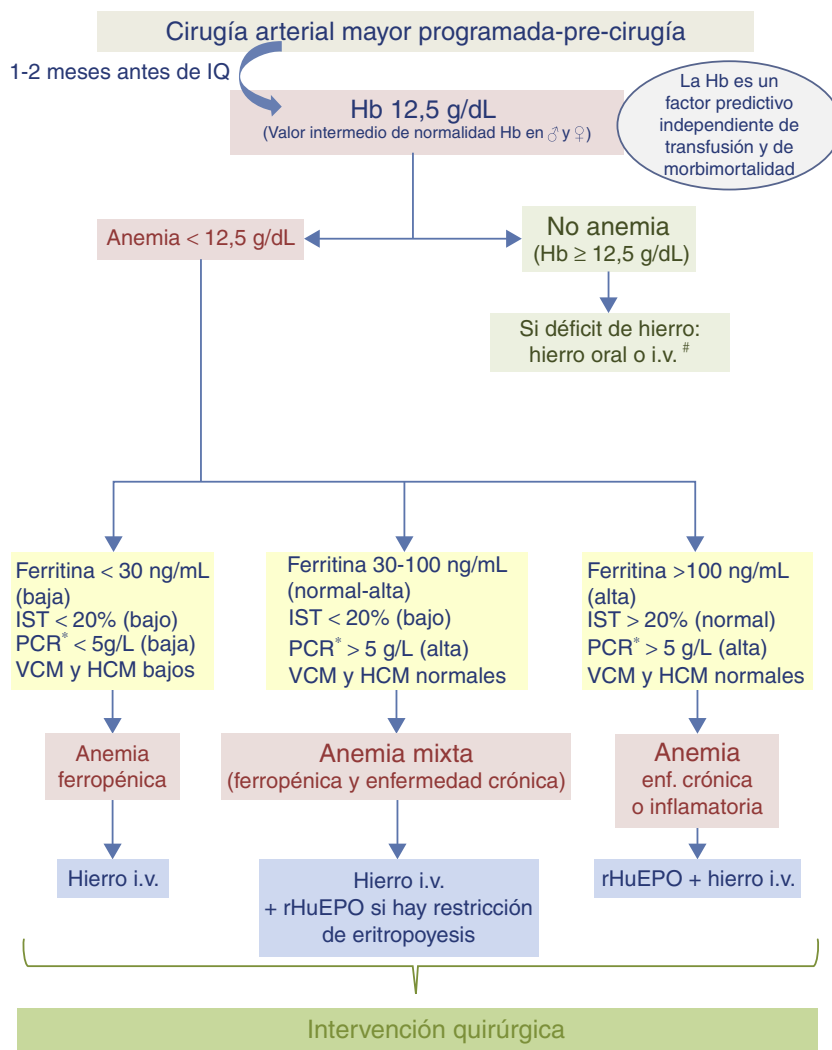
ERC: enfermedad renal crónica; FEVI: fracción de eyección de ventrículo izquierdo; Hb: hemoglobina; IST: índice de saturación de la transferrina; PCR: proteína C reactiva; SIRS: respuesta inflamatoria sistémica; sTfR: receptor soluble de la transferrina; VSG: velocidad de sedimentación globular.

es el tratamiento más adecuado. Si se confirma una anemia ferropénica, el tratamiento recomendado es el hierro i.v. En el caso de pacientes con anemia inflamatoria o con anemia mixta (ferropénica + enfermedad crónica), se recomienda hierro i.v. + rHuEPO.

#### Algoritmo 2. Paciente sometido a cirugía vascular urgente (diferenciamos la cirugía de emergencia de la diferible: menos de 5 días) (fig. 4)

En el paciente sometido a cirugía de emergencia, todos los esfuerzos se dirigirán a minimizar las pérdidas hemáticas, mejorar la tolerancia a la anemia y tratar las complicaciones del postoperatorio.

Cuando la intervención sea urgente pero diferible se valorará el tratamiento con hierro i.v. si su nivel de Hb es superior al umbral transfusional propuesto.



**Figura 3** Algoritmo para el manejo de la anemia del paciente programado para cirugía vascular  
 # Hierro i.v. si presenta intolerancia/ineficacia conocida a hierro oral, cardiopatía descompensada, FEVI ≤ 40% o ERC.  
 \* Determinación de la PCR o, en caso contrario, determinar la VSG.  
 ERC: enfermedad renal crónica; FEVI: fracción de eyección de ventrículo izquierdo; Hb: hemoglobina; HCM: hemoglobina corpuscular media; i.v.: intravenoso; IQ: intervención quirúrgica; IST: índice de saturación de la transferrina; PCR: proteína C reactiva; rHuEPO: eritropoyetina recombinante humana; VCM: volumen corpuscular medio; VSG: velocidad de sedimentación globular.

**Algoritmo 3. Paciente con anemia en el postoperatorio de cirugía vascular (fig. 5)**

En el postoperatorio se recomienda reevaluar los valores de Hb cuando haya transcurrido el periodo inflamatorio asociado a la cirugía. Este momento variará en cada paciente y vendrá dado por una situación de estabilidad clínica en la que habrán desaparecido los signos clínicos de respuesta inflamatoria sistémica (SIRS)<sup>41</sup>. Un valor de Hb inferior al umbral transfusional comentado anteriormente nos obligará a realizar una TSA. Por encima de estos valores, ante anemias moderadas, el tratamiento de elección será el hierro i.v. (el hierro oral no resultará eficaz).

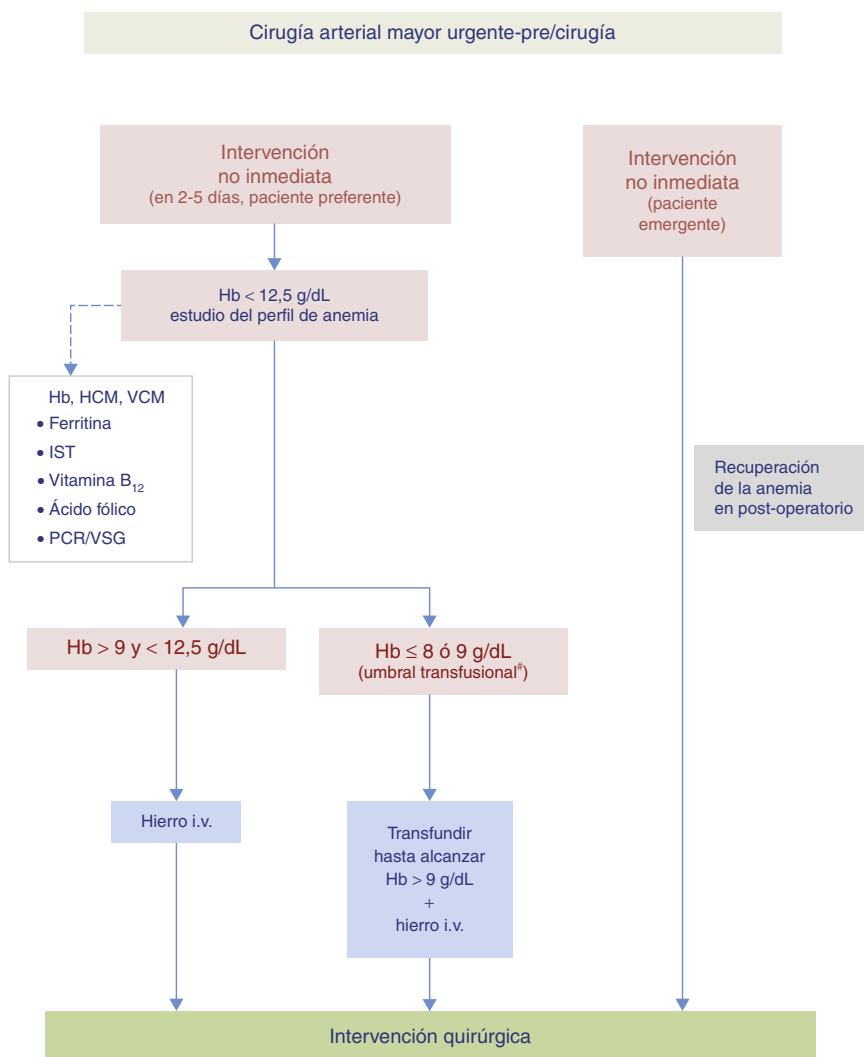
En pacientes con anemia leve (Hb > 11 g/dl) el tratamiento se realizará con hierro oral, excepto en aquellos con

intolerancia o no respondedores al mismo, cardiopatía descompensada, fracción de eyección de ventrículo izquierdo (FEVI) ≤ 40% o enfermedad renal crónica (ERC). En estos casos se administrará hierro i.v.

Debemos tener en cuenta que normalmente, tras el alta hospitalaria, los depósitos férricos siguen descendiendo. Al mes del alta se realizará una analítica con hemograma y determinación de parámetros férricos y se procederá de la misma manera que la comentada previamente.

**Mensajes clave**

- La anemia preoperatoria es una entidad estrechamente relacionada con la necesidad de transfusiones sanguíneas perioperatorias que se asocia a un incremento de



**Figura 4** Algoritmo para el manejo de la anemia preoperatoria del paciente sometido a cirugía vascular urgente.

# Umbral transfusional en torno a 8 g/dl, más cerca de 9 g/dl si hay cardiopatía isquémica.

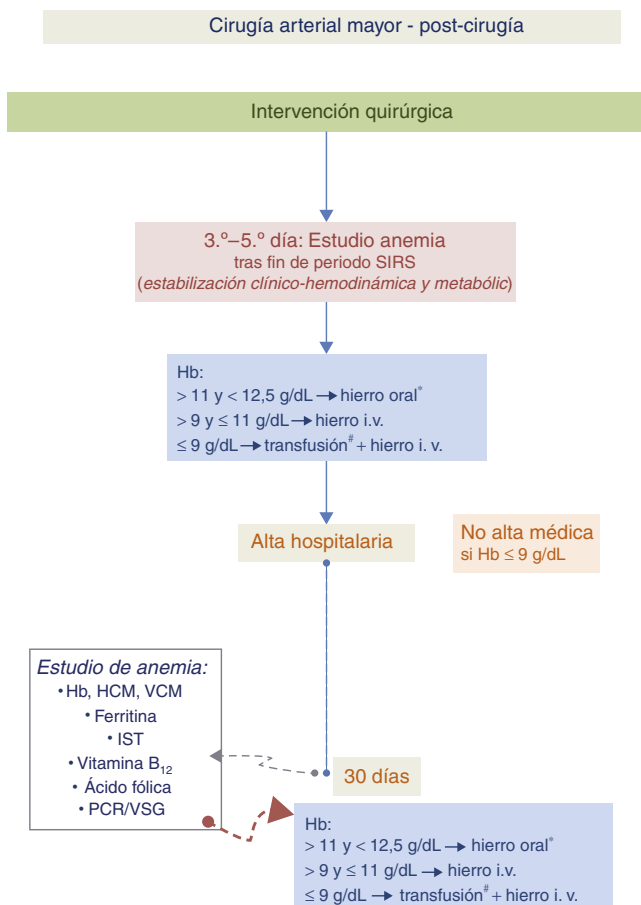
Hb: hemoglobina; HCM: hemoglobina corpuscular media; i.v.: intravenoso; IST: índice de saturación de la transferrina; PCR: proteína C reactiva; VCM: volumen corpuscular medio; VSG: velocidad de sedimentación globular.

la morbimortalidad, compromete la recuperación postoperatoria, los resultados quirúrgicos y la calidad de vida de los pacientes candidatos a cirugía vascular mayor.

- La anemia en el preoperatorio de cirugía vascular afecta alrededor del 50% de los pacientes.
- El 34% de los pacientes intervenidos de cirugía vascular mayor refieren anemia en los 3 meses previos a la cirugía<sup>42</sup>.
- Para mejorar la recuperación perioperatoria, los resultados quirúrgicos y la calidad de vida postoperatoria de los pacientes, el tratamiento de la anemia debe formar parte de los esquemas terapéuticos perioperatorios.
- No debería realizarse una intervención quirúrgica programada mayor (y por tanto con riesgo de sangrado importante) en pacientes con valores de Hb < 12,5 g/dl y en quienes no se haya investigado, y tratado, si es posible, la anemia preoperatoria.

- El tratamiento de recuperación de la anemia preoperatoria en los pacientes de cirugía mayor vascular debe hacerse con hierro i.v., añadiendo, cuando esté indicado, estimulantes de la eritropoyesis.
- La transfusión de sangre alogénica es el tratamiento de elección en pacientes con Hb inferior al umbral transfusional establecido y sin olvidar replecionar los depósitos de hierro con hierro i.v.
- Administrar en el postoperatorio hierro i.v. para reponer los depósitos de hierro deplecionados y corregir la anemia siempre que los signos clínicos de respuesta inflamatoria sistémica (SIRS) inherente a la cirugía hayan desaparecido.
- No dejar de tratar cualquier valor de Hb ≤ 9 g/dl aunque se dé el alta hospitalaria al paciente.
- Solicitar un estudio de anemia a los 30 días del alta hospitalaria por su médico de cabecera.





**Figura 5** Algoritmo para el manejo de la anemia en el postoperatorio de cirugía vascular.

\* Hierro i.v., si presenta intolerancia/ineficacia conocida a hierro oral, cardiopatía descompensada, FEVI  $\leq$  40% o ERC.

# Umbral transfusional en torno a 8 g/dl, más cerca de 9 g/dl si hay cardiopatía isquémica.

Hb: hemoglobina; HCM: hemoglobina corpuscular media; i.v.: intravenoso; IST: índice de saturación de la transferrina; PCR: proteína C reactiva; VCM: volumen corpuscular medio; VSG: velocidad de sedimentación globular.

## Responsabilidades éticas

**Protección de personas y animales.** Los autores declaran que para esta investigación no se han realizado experimentos en seres humanos ni en animales.

**Confidencialidad de los datos.** Los autores declaran que han seguido los protocolos de su centro de trabajo sobre la publicación de datos de pacientes.

**Derecho a la privacidad y consentimiento informado.** Los autores declaran que en este artículo no aparecen datos de pacientes.

## Financiación

No ha habido fuentes externas de financiación para la realización de este manuscrito.


## Conflicto de intereses

Los autores declaran no tener ningún conflicto de intereses.

## Bibliografía

- Busti F, Camprostrini N, Martinelli N, Girelli D. Iron deficiency in the elderly population, revisited in the hepcidin era. *Front Pharmacol.* 2014;23:83.
- Beattie WS, Karkouti K, Wijeyesundera DN, Tait G. Risk associated with preoperative anemia in noncardiac surgery. *Anesthesiology.* 2009;110:574-81.
- Sabaté S, Mases A, Guilera N, Canet J, Castillo J, Orrego C, et al. Incidence and predictors of major perioperative adverse cardiac and cerebrovascular events in non- cardiac surgery. *Br J Anaesth.* 2011;107:879-90.
- Leal-Naval SR, Muñoz M, Asuero M, Contreras E, García-Erce JA, Llau JV, et al. Documento Sevilla de consenso sobre alternativas a la transfusión de sangre alogénica. Actualización del Documento Sevilla. *Rev Esp Anestesiología Reanim.* 2013;60, 263.e1-263.e25.
- Goodnough LT, Maniatis A, Earnshaw P, Benoni G, Beris P, Bisbe E, et al. Detection, evaluation and management of preoperative anaemia in the elective orthopaedic surgical patient: NATA guidelines. *Br J Anaesth.* 2011;106:13-22.
- Kotzé A, Carter LA, Scally AJ. Effect of a patient blood management programme on preoperative anaemia, transfusion rate, and outcome after primary hip or knee arthroplasty: A quality improvement cycle. *Br J Anaesth.* 2012;108:943-52.
- Saleh E, McClelland DB, Hay A, Semple D, Walsh TS. Prevalence of anaemia before major joint arthroplasty and the potential impact of preoperative investigation and correction on perioperative blood transfusions. *Br J Anaesth.* 2007;99:801-8.
- Karkouti K, Wijeyesundera DN, Beattie WS. Risk associated with preoperative anemia in cardiac surgery. *Circulation.* 2008;117:478-84.
- Westenbrink BD, Kleijn L, de Boer RA, Tijssen JG, Warnica WJ, Baillet R, et al. Sustained postoperative anaemia is associated with an impaired outcome after coronary artery bypass graft surgery: Insights from the IMAGINE trial. *Heart.* 2011;97:1590-6.
- Hogan M, Klein A, Richards T. The impact of anaemia and intravenous iron replacement therapy on outcomes in cardiac surgery. *Eur J Cardiothorac Surg.* 2015;47:218-26.
- Cladellas M, Bruguera J, Comin-Colet J, Vila J, de Jaime E, Martí J, et al. Is pre-operative anaemia a risk marker for in-hospital mortality and morbidity after valve replacement? *Eur Heart J.* 2006;27:1093-9.
- Cladellas M, Farré N, Comin-Colet J, Gómez M, Meroño O, Bosch MA, et al. Effects of preoperative intravenous erythropoietin plus iron on outcome in anemic patients after cardiac valve replacement. *Am J Cardiol.* 2012;110:1021-6.
- Vega de Ceniga M, Bravo E, Izaguirre M, Casco C, Estallo L, Esteban M, et al. Anaemia, iron and vitamin deficits in patients with peripheral arterial disease. *Eur J Vasc Endovasc Surg.* 2011;41:828-30.
- Desormais I, Aboyans V, Bura A, Constans J, Cambou JP, Mesas E, et al. Anemia, an independent predictive factor for amputation and mortality in patients hospitalized for peripheral artery disease. *Eur J Vasc and Endovasc Surg.* 2014;48:202-7.
- Gupta PK, Sundaram A, MacTaggart JN, Johanning JM, Gupta H, Fang X, et al. Preoperative anemia is an independent predictor of postoperative mortality and adverse cardiac events in elderly patients undergoing elective vascular operations. *Ann Surg.* 2013;258:1096-102.

16. Diehm N, Benenati JF, Becker GJ, Quesada R, Tsoukas AI, Katzen BT, et al. Anemia is associated with abdominal aortic aneurysm (AAA) size and decreased long-term survival after endovascular AAA repair. *J Vasc Surg.* 2007;46:676–81.
17. Saratzis A, Melas N, Huter JP, Dixon H, Nightingale P, Kiskinis D, et al. Anemia is associated with mortality following endovascular repair of abdominal aortic aneurysm. *Vasc Endovascular Surg.* 2012;46:223–8.
18. Bursi F, Barbieri A, Politi L, di Girolamo A, Malagoli A, Grimaldi T, et al. Perioperative red blood cell transfusion and outcome in stable patients after elective major vascular surgery. *Eur J Vasc Endovasc Surg.* 2009;37:311–8.
19. Obi AT, Park YJ, Bove P, Cuff R, Kazmers A, Gurm HS, et al. The association of perioperative transfusion with 30-day morbidity and mortality in patients undergoing major vascular surgery. *J Vasc Surg.* 2015;61:1000–9, e1.
20. Velescu A, Clará A, Cladellas M, Peñadiel J, Mateos E, Ibañez S, et al. Anemia increases mortality after open or endovascular treatment in patients with critical limb ischemia: A retrospective analysis. *Eur J Vasc Endovasc Surg.* 2016;51:543–9.
21. Gaskell H, Derry S, Moore RA, McQuay HJ. Prevalence of anemia in older person: Systematic review. *BMC Geriatr.* 2008;14:1–8.
22. Rajan S, Wallace JI, Beresford SA, Brodtkin KI, Allen RA, Stabler SP. Screening for cobalamin deficiency in geriatric outpatients: Prevalence and influence of synthetic cobalamin intake. *J Am Geriatr Soc.* 2002;50:624–30.
23. Dharmarajan TS, Adiga GU, Norkus EP. Vitamin B<sub>12</sub> deficiency. Recognizing subtle symptoms in older adults. *Geriatrics.* 2003;58:30–4, 37–38.
24. Weiss G, Goodnough LT. Anemia of chronic disease. *N Engl J Med.* 2005;352:1011–23.
25. Bisbe E, Lamsfus JA, Castillo J, Ruiz A, Santiveri X, Escolano F. Prevalencia de anemia y de alteraciones de los parámetros hematológicos en pacientes ancianos programados para cirugía ortopédica mayor. *Anemia.* 2008;1:22–30.
26. López A, Cacoub P, Macdougall IC, Peyrin-Biroulet L. Iron deficiency anaemia. *Lancet.* 2016;387:907–16.
27. Basora M, Deulofeu R, Salazar F, Quinto L, Gomar C. Improved preoperative iron status assessment by soluble transferrin receptor in elderly patients undergoing knee and hip replacement. *Clin Lab Haematol.* 2006;28:370–5.
28. Keating GM. Ferric carboxymaltose: A review of its use in iron deficiency. *Drugs.* 2015;75:101–27.
29. Beguin Y, Jaspers A. Iron sucrose-characteristics, efficacy and regulatory aspects of an established treatment of iron deficiency and iron-deficiency anemia in a broad range of therapeutic areas. *Expert Opin Pharmacother.* 2014;15:2087–103.
30. Bisbe E, Garcia-Erce JA, Diez-Lobo AI, Muñoz M. A multicentre comparative study on the efficacy of intravenous ferric carboxymaltose and iron sucrose for correcting preoperative anaemia in patients undergoing major elective surgery. *Br J Anaesth.* 2011;107:477–8.
31. Fragoulakis V, Kourbala G, Goumenos D, Konstantoulakis M, Maniadakis N. Economic evaluation of intravenous iron treatments in the management of anemia patients in Greece. *Clinicoecon Outcomes Res.* 2012;4:127–34.
32. Wilson PD, Hutchings A, Jeans A, Macdougall IC. An analysis of the health service efficiency and patient experience with two different intravenous iron preparations in a UK anaemia clinic. *J Med Econ.* 2013;16:108–14.
33. Calvet X, Ruiz MA, Dosal A, Moreno L, López M, Figuerola A, et al. Cost-minimization analysis favours intravenous ferric carboxymaltose over ferric sucrose for the ambulatory treatment of severe iron deficiency. *PLoS One.* 2012;7:e45604.
34. Comin-Colet J, Rubio-Rodríguez D, Rubio-Terrés C, Enjuanes-Grau C, Gutzwiller FS, Anker SD, et al. Evaluación económica de la utilización de hierro carboximaltosa en pacientes con deficiencia de hierro e insuficiencia cardiaca crónica. *Rev Esp Cardiol.* 2015;68:846–51.
35. Cabrera L, Ruiz B, Sancho A. Eritropoyetina: revisión de sus indicaciones. *Inf Ter Sist Nac Salud.* 2009;33:3–9.
36. Ralley FE. Erythropoietin and intravenous iron in PBM. *Transfus Apher Sci.* 2014;50:16–9.
37. Enko D, Wallner F, von-Goedecke A, Hirschmugl C, Auersperg V, Halwachs-Baumann G. The impact of an algorithm-guided management of preoperative anemia in perioperative hemoglobin level and transfusion of major orthopedic surgery patients. *Anemia.* 2013;2013:641876.
38. Yoo YCh, Shim JK, Kim JCh, Jo YY, Lee JH, Kwak YL. Effect of single recombinant human erythropoietin injection on transfusion requirements in preoperatively anemic patients undergoing heart surgery. *Anesthesiology.* 2011;115:929–37.
39. Shantikumar S, Patel S, Handa A. The role of cell salvage autotransfusion in abdominal aortic aneurysm surgery. *Eur J Endovasc Surg.* 2011;42:577–84.
40. Bisbe E, Molto L, Arroyo R, Muniesa J, Tejero M. Randomised trial comparing ferric carboxymaltose vs oral ferrous glycine sulphate for postoperative anaemia treatment after total knee arthroplasty. *Br J Anaesth.* 2014;113:402–9.
41. Norwood MG, Brown MJ, Lloyd G, Bell PR, Sayers RD. The clinical value of the Systemic Inflammatory Response Syndrome (SIRS) in abdominal aneurysm repair. *Eur J Vasc Endovasc Surg.* 2004;27:292–8.
42. Esteban C, Escudero JR, Preciado MJ, Moral V, Rodríguez P, Clará A, et al. Prevalencia de anemia en pacientes sometidos a cirugía vascular electiva y su influencia en el postoperatorio. *Angiología.* 2016;68, <http://dx.doi.org/10.1016/j.angio.2016.01.015> [Epub ahead of print].



## CARTA CIENTÍFICA

### Síndrome de Ehlers-Danlos de tipo IV: a propósito de un caso



### Ehlers-Danlos syndrome type IV. Presentation of a case

J.A. Torres Hernández<sup>a,\*</sup>, R. Peña Cortés<sup>a</sup>, M. Sancho de Salas<sup>b</sup>, J.F. Granados Ricaurte<sup>c</sup> y F.S. Lozano Sánchez<sup>a</sup>

<sup>a</sup> Servicio de Angiología y Cirugía Vascular, Hospital Universitario de Salamanca, Salamanca, España

<sup>b</sup> Servicio de Anatomía Patológica, Hospital Universitario de Salamanca, Salamanca, España

<sup>c</sup> Servicio de Medicina Intensiva, Hospital Universitario de Salamanca, Salamanca, España

El síndrome de Ehlers-Danlos de tipo IV, vascular o de Sack-Barabas (SED-IV), es una conectivopatía muy rara, de transmisión autosómica dominante, originada por una mutación del gen COL3A1, que provoca un déficit de colágeno de tipo III<sup>1</sup>. Esto ocasiona una fragilidad tisular allí donde está presente: piel, tubo digestivo, paredes vasculares, etc.<sup>2</sup>.

Presentamos el caso dramático, de una paciente, en el que mostramos la rápida aparición de las complicaciones del síndrome, que le ocasionó la muerte, aunque sospechamos el diagnóstico desde el principio.

Mujer de 27 años con antecedentes de hepatitis autoinmune y déficit del factor VIII y XIII de la coagulación, que ingresó en urología tras acudir en 2 ocasiones a urgencias con clínica de dolor en fosas renales, afebril, hematuria, leucocitosis, sin anemia y estudio ecográfico inespecífico. Al tercer día de la hospitalización sufrió hipotensión y abdomen agudo, con Hb de 7,2 g/dl y en la TAC urgente se descubre hemoperitoneo. Se intervino por cirugía general, que encontró hematoma en el meso, con sufrimiento de un segmento de intestino delgado, que obligó a su resección. La paciente pasó a la UCI e inmediatamente, ante la duda de no haber localizado el sangrado, se realizó

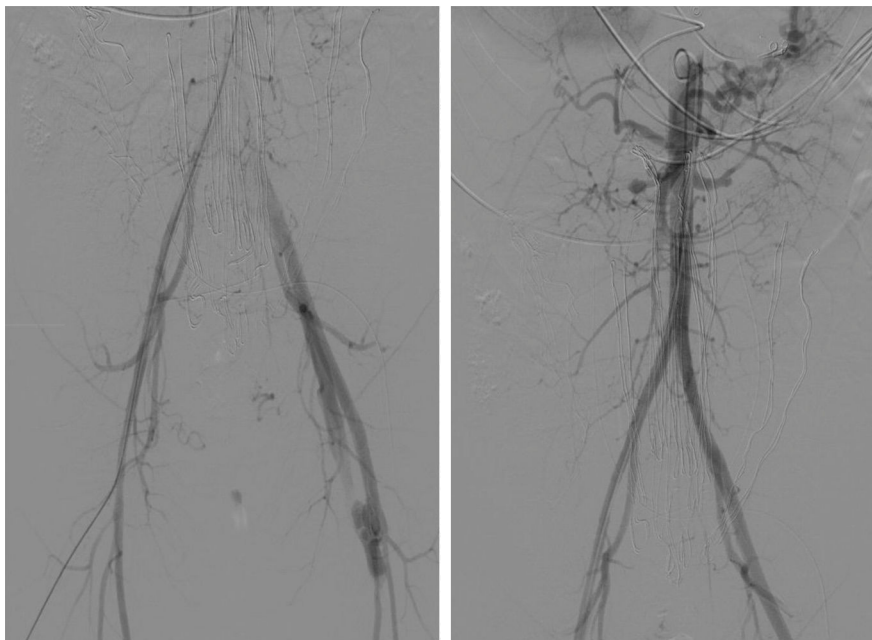
arteriografía urgente que mostró: ausencia de sangrado activo, existencia de fístula arteriovenosa femoral izquierda, tortuosidad y dilatación de arterias renales (fig. 1). Al regresar la paciente a la UCI sufrió un cuadro de shock hipovolémico (Hb: 5,0 g/dl), por lo que nuevamente fue intervenida de forma inmediata, encontrándose sangrado activo por la arteria iliaca izquierda, que obligó a su ligadura para controlar dicha hemorragia.

Es tras este gesto quirúrgico cuando es avisado el equipo de cirugía vascular, que a la llegada al quirófano constata que el sangrado está controlado, pero la pierna izquierda está en grave isquemia. Se revisan los hallazgos de la TAC y la arteriografía, y se observa el fenotipo de la paciente (piel del tórax traslúcida, dejando ver llamativamente la red venosa subyacente, nariz puntiaguda, orejas hipobuladas). Todo ello hace sospechar que nos encontramos ante una conectivopatía con afectación vascular grave.

Dada la necesidad de revascularizar la pierna izquierda, se decide realizar un *bypass* fémoro-femoral, previa explicación de la gravedad de la situación y las posibles complicaciones a sus padres. El acto quirúrgico fue muy complejo porque el simple gesto de control de las arterias, las rompía, y el sangrado fue constante durante la realización de las distintas anastomosis: previo al *bypass* fémoro-femoral, fue preciso realizar un *bypass* desde la arteria iliaca externa hasta bifurcación femoral derecha para solucionar la rotura de la arteria femoral ocasionada

\* Autor para correspondencia.

Correo electrónico: [ja.torresh@gmail.com](mailto:ja.torresh@gmail.com)  
(J.A. Torres Hernández).



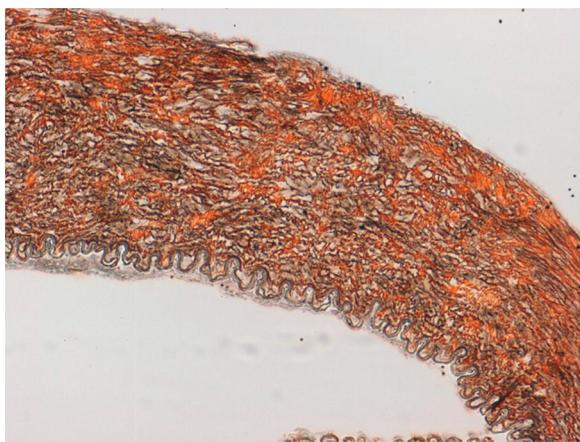
**Figura 1** Arteriografía realizada inmediatamente antes del sangrado de la arteria iliaca izquierda: nótese la ausencia de sangrado, la existencia de fístula arteriovenosa femoral izquierda y las alteraciones de las arterias renales.

durante el clampaje. Se tomó muestra de segmentos arteriales para anatomía patológica.

La paciente regresó a la UCI estable, con las piernas bien perfundidas. Se solicitó estudio genético de la paciente ante la alta sospecha de SED-IV. El resultado de la anatomía patológica de los segmentos arteriales fue compatible con SED-IV (fig. 2).

La paciente evolucionó inicialmente bien, y permaneció estable hasta el 8.º día, en el que sufrió parada cardiaca con signos de IAM y hemopericardio. Pese a las maniobras de resucitación, la paciente falleció.

Se realizó autopsia clínica con el siguiente resultado: a) Infarto de miocardio masivo en ventrículo izquierdo con taponamiento cardiaco por hemopericardio intenso y rotura de arteria descendente anterior como causa inmediata de la muerte; b) Hemotórax bilateral; c) Hemoperitoneo



**Figura 2** Pared arterial. Técnica de Wilder  $\times 10$ : aumento del número de fibras elásticas con fragmentación de las mismas.

residual; d) Hematoma disecante en ambas arterias renales; e) Vejiga con trama vascular marcada y hemorragias. Todo ello compatible con SED-IV como enfermedad fundamental.

Finalmente se recibió el informe del estudio genético solicitado que confirmó que la paciente era portadora de la variante patogénica c.3266G>A en el GEN COL3A1. Variante patogénica asociada al SED-IV. Se solicitó estudio familiar.

El síndrome de Ehlers-Danlos incluye un grupo heterogéneo de enfermedades del tejido conectivo<sup>3</sup>. Una de ellas es el tipo IV, vascular o síndrome de Sack-Barabas. Entidad muy rara, y con una expectativa de vida corta debido a las complicaciones que provoca. La sospecha diagnóstica es fácil si se sabe de su existencia: aparición de rotura arterial, intestinal o uterina en paciente joven (menor de 40 años), con el fenotipo característico y que curiosamente carece de la hiperelasticidad cutánea y articular que tienen el resto de tipos del síndrome (esto puede confundir el diagnóstico a quien nunca se ha enfrentado a este síndrome). Cuando se sospeche se solicitará estudio molecular-genético.

La experiencia internacional se basa en casos y series pequeñas. Una revisión<sup>4</sup> identificó 231 pacientes. El 40% presentaban aneurismas. En el 33% hubo rotura arterial sin aneurisma subyacente. La mortalidad poscirugía fue del 30% frente al 24% postratamiento endovascular, por lo que si es posible, se debe optar por esta modalidad terapéutica. En nuestro caso, no pudimos porque intervenimos cuando ya habían ligado la arteria iliaca, aunque esto no influyó en la muerte de la paciente. La edad media de los pacientes en el momento de su fallecimiento fue de 31 años. Solo en el 24% de los casos recientes se verificó el defecto genético.

En España, los casos publicados son muy escasos<sup>5-7</sup>. El artículo publicado por Escribano et al. tiene muchas semejanzas al nuestro<sup>7</sup>.

En conclusión, el SED-IV es un trastorno grave con elevada mortalidad, sin tratamiento curativo, donde la cirugía solo

debe indicarse en situaciones de riesgo vital y en el que la terapia endovascular no ha mejorado su pronóstico.

## Responsabilidades éticas

**Protección de personas y animales.** Los autores declaran que en este trabajo no se han realizado experimentos en personas y animales.

**Confidencialidad de los datos.** Los autores declaran que en este artículo se han seguido los protocolos del centro sobre la confidencialidad.

**Derecho a la privacidad y consentimiento informado.** Los autores declaran que en este artículo no se muestran datos de la paciente.

## Bibliografía

1. Pepin M, Schwarze U, Superti-Furga A, Byers PH. Clinical and genetic features of Ehlers-Danlos syndrome type IV, the vascular type. *N Engl J Med*. 2000;342:673–80.
2. Barabas AP. Vascular complications in the Ehlers-Danlos syndrome with special reference to the arterial type or Sack's syndrome. *J Cardiovascular Surg (Torino)*. 1972;13:160–7.
3. Beighton P, de Paepe A, Steinmann B, Tsipouras P, Wenstrup RJ. Ehlers-Danlos syndromes: Revised nosology. Villefranche, 1997. Ehlers-Danlos National Foundation (USA) and Ehlers-Danlos Support Group (UK). *Am J Med Genet*. 1998;77:31–7.
4. Bergqvist D, Björck M, Wanhainen A. Treatment of vascular Ehlers-Danlos syndrome: A systematic review. *Ann Surg*. 2013;258:57–61.
5. Jiménez R, Miñano-Pérez JA, Bercial-Arias J, González-Gutiérrez MA, Morant-Gimeno F, Seminario-Noguera I, et al. Ehlers-Danlos tipo IV con complicaciones vasculares precoces. Descripción de un caso y revisión bibliográfica. *Angiología*. 2004;56:251–7.
6. Sala Almonacil VA, Zaragoza García JM, Gómez Palonés FJ, Plaza Martínez A, Ortiz Monzón E. Endovascular repair of an iliac arteriovenous fistula secondary to perforation from a common iliac aneurysm in a patient with Ehlers-Danlos syndrome. *Ann Vasc Surg*. 2012;26, 861.1-5.
7. Escribano N, Medina I, Ortega L, Jiménez MJ, Millana MC, Fernández R, et al. The role of postmortem study in the diagnosis of the cause of death in a young man: A rare case of Ehlers-Danlos syndrome type IV. *BMJ Case Rep*. 2010:2010.



## CARTA CIENTÍFICA

# Disección carotídea secundaria a herida cervical por arma de fuego



## Carotid dissection secondary to cervical wound by a firearm

S. Pérez Pérez<sup>a,\*</sup>, A. Belinchón de Diego<sup>a</sup>, E. Santos Alcántara<sup>b</sup>, E. Juliá Molla<sup>c</sup>  
y C. Almodóvar Álvarez<sup>d</sup>

<sup>a</sup> Servicio de Otorrinolaringología, Hospital General Universitario de Albacete, Albacete, España

<sup>b</sup> Servicio de Angiología y Cirugía Vasculard, Hospital General de León, León, España

<sup>c</sup> Servicio de Radiología Intervencionista, Hospital General de Albacete, Albacete, España

<sup>d</sup> Servicio Otorrinolaringología, Hospital 12 de Octubre, Madrid, España

La disección carotídea se define como la entrada de sangre a la pared arterial, con la posterior formación de un hematoma intramural.

Tiene una incidencia media de 2,6-3/100.000 habitantes, y es más frecuente en pacientes jóvenes<sup>1,2</sup>. La causa más frecuente es la idiopática, seguida por los traumatismos. De ellos, los traumatismos abiertos son mucho menos frecuentes que los cerrados, siendo las lesiones carotídeas por herida de bala infrecuente en nuestro medio, pero con un aumento de su incidencia las últimas 2 décadas<sup>2</sup>.

La sintomatología se caracteriza por la tríada clásica neurológica: cefalea ipsilateral, síntomas o signos de isquemia cerebral y síndrome de Horner, aunque la presencia de estos síntomas no es constante<sup>3</sup>.

El diagnóstico se basa en la historia clínica, acompañada de técnicas radiológicas: ultrasonografía, RMN y angiografía, teniendo la angiografía una alta sensibilidad y especificidad.

## Caso clínico

Presentamos el caso de un paciente varón de 33 años, sin antecedentes personales reseñables, es llevado a urgencias con herida cervical penetrante por arma de fuego.

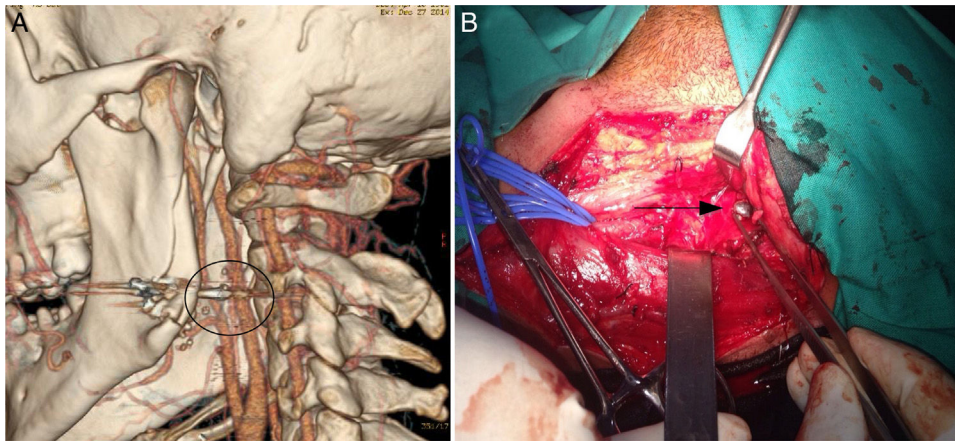
A su llegada presenta herida por arma de fuego con orificio de entrada en el ángulo mandibular izquierdo, sin encontrarse orificio de salida. Clínicamente presentaba, *trismus* moderado y dolor a la palpación mandibular, se encontraba hemodinámicamente estable, consciente y orientado, sin signos de dificultad respiratoria. Se realizó radiografía lateral de cráneo y cuello, en la cual se objetivó cuerpo extraño metálico compatible con proyectil a nivel del ángulo mandibular izquierdo. El resto de la exploración era normal.

Posteriormente se realizó TAC (fig. 1A) y angio-TAC (fig. 2A), en las que se evidenció fractura mandibular conminuta desplazada a nivel del ángulo mandibular izquierdo. Presencia de múltiples esquirlas óseas e imagen de objeto metálico, alojado entre arteria carótida interna (ACI) y externa, con significativa disminución del calibre de la ACI izquierda, dicho hallazgo compatible con disección de la misma. La vía aérea se encontraba ligeramente estenosada por edema de partes blandas, pero sin compromiso respiratorio.

Ante los hallazgos radiológicos mencionados, se decide realizar cervicotomía exploradora urgente, realizándose extracción del cuerpo extraño, alojado a 3 cm de la base del cráneo (fig. 1B), se extrajeron 2 fragmentos entre ambas arterias carótidas, y uno más pequeño de localización superficial, como ya se apreciaba en la TAC previa (fig. 1A). Se observó lesión compatible con hematoma, en la pared de la arteria carótida interna, de aproximadamente 1 cm de longitud, sugerente de pseudoaneurisma carotídeo.

\* Autor para correspondencia.

Correo electrónico: [shijam@hotmail.com](mailto:shijam@hotmail.com) (S. Pérez Pérez).



**Figura 1** A) Reconstrucción multiplanar en la que se observa el proyectil alojado entre ambas arterias carótidas. B) Cuerpo extraño metálico, compatible con bala, durante la cervicotomía (flecha).

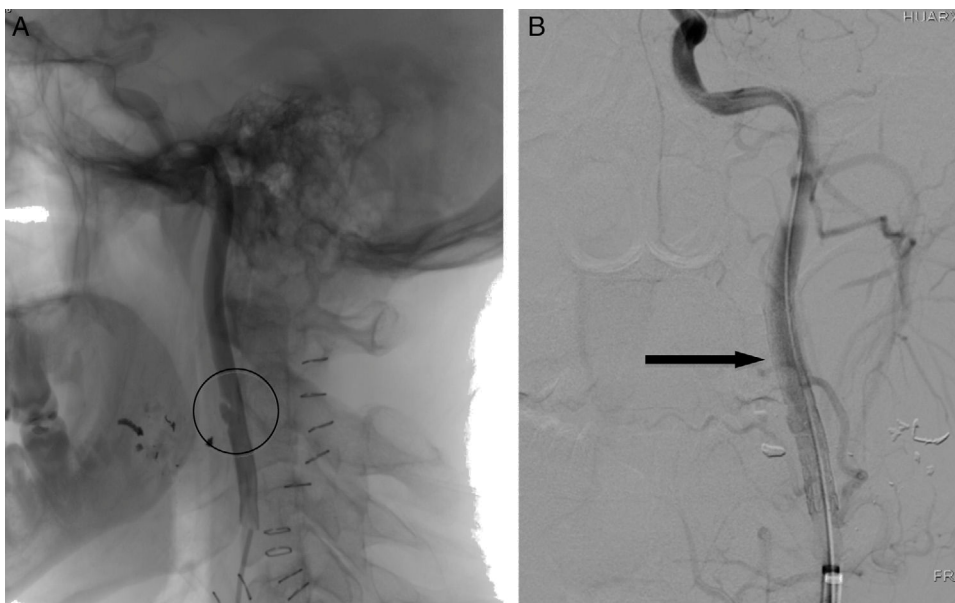
Durante el ingreso se realizó arteriografía selectiva de la arteria carótida interna izquierda, según técnica de Seldinger, en la que se apreció disección postraumática en cara antero-interna del vaso, con dilatación mínima de la zona disecada. Se colocó prótesis autoexpandible (fig. 2B), parcialmente cubierta (Tigris® de 6 × 40 mm) centrada sobre la disección. En el control posterior se observó apertura completa de la prótesis, con remodelamiento de la disección y con persistencia de una mínima lámina de contraste periprotésico.

El paciente evolucionó favorablemente, procediéndose al alta hospitalaria a las 72 h del procedimiento intervencionista, con doble antiagregación y pendiente de tratamiento definitivo de la fractura mandibular.

Durante el seguimiento ambulatorio no se evidenciaron secuelas neurológicas secundarias al traumatismo.

El manejo de estos pacientes en urgencias pasa por una evaluación neurológica precoz, una prueba de imagen mediante TAC craneal-cervical, y un soporte vital avanzado<sup>4</sup>. Se deben evaluar las posibles complicaciones que puedan surgir en la vía aérea o en el estado hemodinámico<sup>5</sup>. Aproximadamente el 90% de las disecciones traumáticas de la ACI son extracraneales y se producen generalmente a 1-3 cm de la bifurcación, pueden complicarse con infarto cerebral, produciendo clínica neurológica franca. El tratamiento se basa en la instauración de anticoagulantes orales y/o antiagregantes plaquetarios y la cirugía. Inclinar por uno u otro dependerá de varios factores, localización de la lesión, estado neurológico y la presencia de otras lesiones asociadas.

La indicación de una cervicotomía exploradora en los casos de herida cervical por arma de fuego, debe esta-



**Figura 2** A) Arteriografía en la que aprecia imagen pseudoaneurismática en ACI secundaria a contusión del proyectil. B) Prótesis endovascular colocada, (Tigris® de 6 × 40 mm) (flecha).

blecerse en función de la exploración y los hallazgos radiológicos, así como también en el estado general del paciente<sup>6</sup>.

En nuestro caso los hallazgos intraoperatorios sugerentes de lesión de la pared arterial condujeron a la realización de pruebas diagnósticas específicas (arteriografía) y al tratamiento mediante la colocación de una prótesis endovascular.

### Responsabilidades éticas

**Protección de personas y animales.** Los autores declaran que para esta investigación no se han realizado experimentos en seres humanos ni animales.


**Confidencialidad de los datos.** Los autores declaran que han seguido los protocolos de su centro de trabajo sobre la publicación de datos de pacientes.

### Derecho de privacidad y consentimiento informado

Los autores han obtenido el consentimiento informado de los pacientes y/o sujetos referidos en el artículo. Este documento obre en poder del autor de correspondencia.

### Bibliografía

1. Schievink WI, Mokri B, Whisnant JP. Internal carotid artery dissection in a community. Rochester, Minnesota, 1987-1992. *Stroke*. 1993;24:1678-80.
2. Roth B, Demetriades D. Penetrating trauma to the neck. *Curr Opin Crit Care*. 1999;5:482-7.
3. Demetriades D, Ascencio J, Velmahos G, Thal E. Complex problems in penetrating neck trauma. *Surg Clin North Am*. 1996;76:661-81.
4. Pate JW. Tracheobronchial and esophageal injuries. *Surg Clin North Am*. 1989;69:111-23.
5. Britt L, Peyser M. Penetrating and blunt neck trauma. En: Moore EE, Mattox KL, Feliciano DV, editores. *Trauma*. 4.<sup>a</sup> edición New York: McGraw-Hill; 2000. p. 437-50.
6. Shatz D, Kirton O, Mckenney M, Civetta J. Penetrating neck injuries. En: Shatz D, Kirton O, Mackenny M, Civetta J, editores. *Manual of trauma and emergency surgery*. 1.<sup>a</sup> edición Philadelphia: W.B. Saunders Company; 2000. p. 34-53.



## CARTA CIENTÍFICA

### Reporte de caso: herida por proyectil de arma de fuego en aorta abdominal



### Case report: Gunshot wound to abdominal aorta

E. Navarro-Bahena, F. Reyna-Sepúlveda, M. Treviño-Martínez, R. Salinas-Dominguez, M. Hernández-Guedea y G. Muñoz-Maldonado\*

Departamento de Cirugía General, Hospital Universitario Dr. José Eleuterio González, Monterrey, Nuevo León, México

Actualmente, la incidencia de pacientes con heridas por proyectil de arma de fuego se encuentra en aumento, en México, siendo en mayor frecuencia lesiones penetrantes en abdomen, en el 90% de los casos. Las lesiones vasculares intraabdominales se encuentran entre las lesiones más letales y difíciles de tratar, con mayor tasa de mortalidad<sup>1</sup>. La mayoría de las lesiones en la aorta abdominal son debido a mecanismo de trauma penetrante en abdomen, la tasa de mortalidad de lesión en la aorta es hasta del 67% de los casos que llegan con vida al hospital<sup>2</sup>. Es imperativo un diagnóstico temprano, y un excelente conocimiento de la anatomía.

Presentamos el caso de un paciente varón de 20 años, sin antecedentes relevantes, inició su padecimiento 30 min previos a su ingreso al sufrir herida, por proyectil de arma de fuego, con orificio de entrada en línea axilar posterior izquierda, 1 cm por arriba de la cresta iliaca izquierda, sin orificio de salida. A su llegada se encuentran los siguientes signos vitales: presión arterial 100/60 mmHg, frecuencia cardíaca 113 lpm, abdomen distendido, peristalsis disminuida, con presencia de irritación peritoneal. Se realizan radiografías de abdomen antero-posterior y lateral, evidencia el proyectil a nivel de la línea media, por delante del disco intervertebral L2-L3. Se decide trasladar a quirófano, en donde se realiza laparotomía exploradora, se aborda

cavidad abdominal en donde se encuentran 50 cc de hemo-peritoneo, así como hematoma retroperitoneal en zona I y III.

Previo control vascular se identifica la lesión en la aorta abdominal infrarrenal en espejo, con el proyectil retenido en la pared derecha de la aorta, a 8 cm de la bifurcación de la aorta abdominal. Se procede a realizar control vascular por encima de las arterias renal y distal al lugar de la lesión, y se procede a extraer el proyectil con posterior cierre primario en espejo con Prolene® vascular 3-0 (fig. 1). Se disecciona la vena cava infrarrenal, sin encontrar lesión. Se ingresa, al paciente, en sala general, donde cursa postoperatorio sin complicaciones. Se inicia dieta al 2.º día del posoperatorio, presenta pulsos distales en ambas extremidades, con buena coloración y temperatura. Inicia deambulación fuera de cama, y continua su evolución favorable, por lo que se decide su alta hospitalaria.

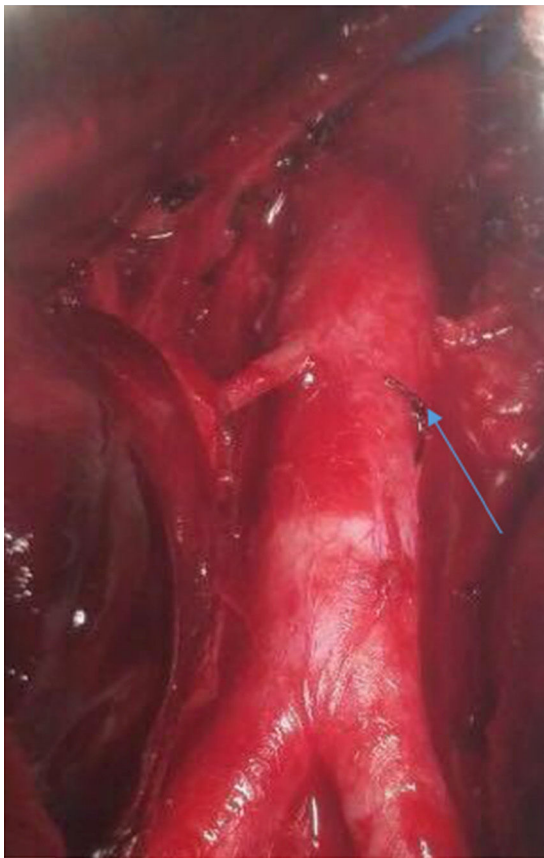
Las lesiones vasculares abdominales son la causa más común de muerte relacionada con trauma abdominal penetrante. Es necesario un traslado rápido hacia un centro de trauma, diagnóstico oportuno, intervención temprana y conocimiento de la anatomía para mejorar la sobrevida del paciente<sup>3</sup>. El trauma penetrante representa el 90% de las lesiones vasculares abdominales y la aorta abdominal el 21% de los casos<sup>4</sup>. De los pacientes que acuden con vida al hospital, la clínica dependerá del tamaño y del tipo de lesión, la existencia de lesiones asociadas y el tiempo de evolución.

Una tercera parte presentarán hipotensión o TA indetectable, irritación peritoneal y distensión abdominal. Otra

\* Autor para correspondencia.

Correo electrónico: [publications.uanl@gmail.com](mailto:publications.uanl@gmail.com)  
(G. Muñoz-Maldonado).





**Figura 1** Aorta abdominal con lesión grado 2 en espejo, con reparación primaria (flecha).

parte requerirán de toracotomía de urgencia por paro cardíaco. El resto se presentarán normotensos y con descompensación en minutos. El 93% presentarán lesiones asociadas (45% intestino delgado, 30% colon)<sup>5</sup>. El 50% de los casos con lesiones en la aorta se presentan en su porción infra renal. Dentro del trauma vascular, el abdomen se divide en 3 zonas: zona I donde se encuentra la vena cava y la aorta abdominal, zona II la arteria y las vena renales, y zona III la arteria y las venas ilíacas.

Los principios generales del tratamiento: el control vascular puede representar un reto y dependerá del lugar del hematoma y lesión a sospechar. La exposición de la aorta se realiza al rotar de forma medial las vísceras de izquierda a derecha. Se deberá realizar arteriorrafia de ser posible. Las lesiones complejas requerirán de prótesis.

El rol de la terapia endovascular para las lesiones aórticas, por herida por arma de fuego, se limita a tratar probables complicaciones (fístula arteriovenosa o pseudoaneurismas)<sup>6</sup>, se han reportado casos de la terapia endovascular ofreciendo ventajas como evitar las consecuencias del clampaje aórtico durante la reparación, tales como isquemia medular, visceral o de los riñones<sup>7</sup>. Su principal inconveniente es la disponibilidad del injerto, el cual está orientado actualmente a los aneurismas abdominales, además que desconoce al desempeño de estos injertos a largo plazo<sup>8</sup>.

La mortalidad es mayor en las lesiones penetrantes de la aorta que en trauma contuso. Pacientes con lesiones de la aorta supra-mesocólica presenta peor pronóstico. La mortalidad en pacientes que requieren de toracotomía de urgencia por lesión penetrante de la aorta abdominal es del 99%<sup>9</sup>.

Se requiere un juicio clínico adecuado, con buen conocimiento de la anatomía y experiencia en lesiones vasculares en pacientes con lesión penetrante en aorta abdominal, para disminución de la mortalidad de la misma. El principio del tratamiento puede ser un reto, dependiendo del lugar anatómico de la lesión.

## Responsabilidades éticas

**Protección de personas y animales.** Los autores declaran que para esta investigación no se han realizado experimentos en seres humanos ni en animales.

**Confidencialidad de los datos.** Los autores declaran que han seguido los protocolos de su centro de trabajo sobre la publicación de datos de pacientes.

**Derecho a la privacidad y consentimiento informado.** Los autores han obtenido el consentimiento informado de los pacientes y/o sujetos referidos en el artículo. Este documento obra en poder del autor de correspondencia.

## Bibliografía

1. Stone PA, Hass SM. Chapter 16: Vascular Laboratory. Cronenwett JL, editor. 8.ª ed. Philadelphia, PA: Rutherford's Vascular Surgery; 2014, p. 230–56.
2. Johnson ON, Fox CJ, White P, Adams E, Cox M, Rich N, et al. Physical exam and occult post-traumatic vascular lesions: Implications for the evaluation and management of arterial injuries in modern warfare in the endovascular era. *J Cardiovasc Surg (Torino)*. 2007;48:581–6.
3. Asensio JA, Navarro-Soto S, Forno W, Roldan G, Rivas LM, Salim A, et al. Lesiones vasculares abdominales: el desafío del cirujano de trauma. *Acta Med Costarric*. 2001;43:2.
4. Fryberg ER, Dennis JW, Bishop K, Laneve L, Alexander RH. The reliability of physical examination in the evaluation of penetrating extremity trauma for vascular injury: Results at one year. *J Trauma*. 1991;31:502–11.
5. DeBakey ME, Simeone FA. Battle injuries of the arteries in World War II; an analysis of 2,471 cases. *Ann Surg*. 1946;123:534–79.
6. Rich NM. Vascular trauma historical notes. *Perspect Vasc Surg Endovasc Ther*. 2011;23:7–12.
7. Lin P, Bush RL, Zhou W, Peden EK, Lumsden AB. Endovascular treatment of traumatic thoracic aortic injury-should this be the new standard of treatment? *J Vasc Surg*. 2006;43:A22–9.
8. García-Gimeno M, Tagarro-Villalba S, González-Arranz MA, García DL, González-González E, Rodríguez-Camarero S. Emergency endovascular treatment of a traumatic sub-diaphragmatic abdominal aorta rupture caused by a firearm. *Eur J Vasc Endovasc Surg*. 2009;18:3–5.
9. Huges CW. The primary repair of wounds of major arteries; an analysis of experience in Korea in 1953. *Ann Surg*. 1955;141:297–303.





## CARTA CIENTÍFICA

# Tratamiento endovascular de aneurismas micóticos en aorta torácica<sup>☆</sup>



## Endovascular treatment of mycotic thoracic aortic

C. Fernández Prendes\*, M.S. Riedemann Wistuba, A.A. Zanabali Al-Sibbai, M. González Gay y M. Alonso Pérez

Servicio de Angiología y Cirugía Vasculare, Hospital Universitario Central de Asturias, Oviedo, Asturias, España

Los aneurismas micóticos son poco frecuentes, con una incidencia del 0,65-2%, siendo aún menor el porcentaje circunscrito a la aorta torácica<sup>1,2</sup>. Tienen mal pronóstico debido a su tendencia al rápido crecimiento y su elevada incidencia de rotura<sup>3</sup>. El tratamiento de elección consiste en antibioticoterapia endovenosa asociada a resección quirúrgica, y desbridamiento de la aorta infectada y de los tejidos circundantes y colocación de *bypass in situ* o extra-anatómico. A pesar de constituir el tratamiento de primera línea, esta opción presenta una morbimortalidad entre el 30-50%<sup>3</sup>. Presentamos 2 casos clínicos de reparación endovascular de aneurismas micóticos de la aorta torácica, tratados mediante reparación endovascular.

### Caso 1

Varón de 79 años, fumador, hipertenso, con fibrilación auricular y enfermedad pulmonar obstructiva crónica. Acudió a urgencias por escalofríos, dolor abdominal y diarrea de 10 días de evolución. Se realizó una angiografía computarizada (angio-TC) que evidenció un halo inflamatorio en la aorta supracelíaca (fig. 1A). Los hemocultivos fueron positivos para *E. coli*, sin leucocitosis en el hemograma. Se inició tratamiento con antibioticoterapia endovenosa, y 7 días

después se repitió el angio-TC, observando un pseudoaneurisma con disrupción de la grasa periaórtica (fig. 1B). Tras 15 días de antibioticoterapia endovenosa, se implantó endoprótesis torácica tipo Relay®. Estando el paciente asintomático, se decidió alta con tratamiento antibiótico indefinido. El angio-TC de control a los 3 años (fig. 1C) no muestra colecciones periprotésicas ni dilatación aneurismática. Tras 48 meses de seguimiento, el paciente se encuentra asintomático.

### Caso 2

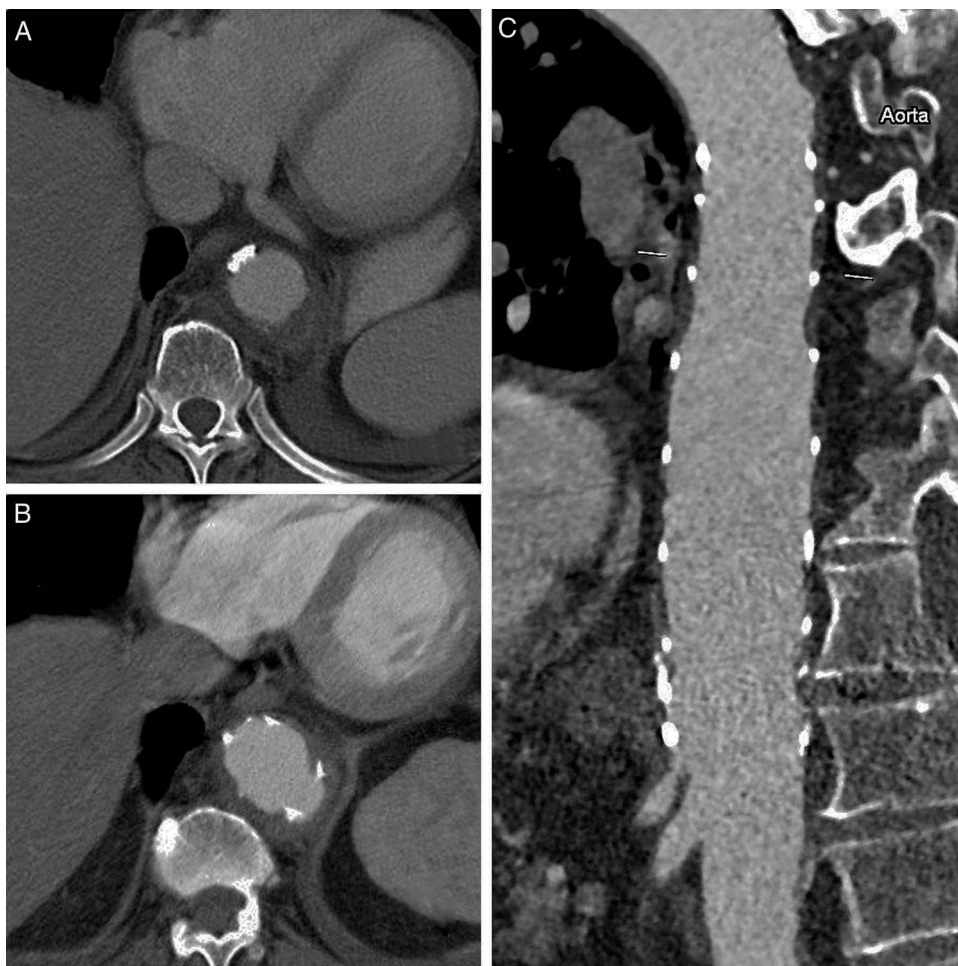
Varón de 69 años, exfumador y bebedor moderado. Antecedente reciente de neumonía manejada de forma ambulatoria. Un mes más tarde, acudió a urgencias presentando dolor abdominal intenso y síndrome general, por lo que se realizó una angio-TC que evidenció una úlcera en aorta torácica (figs. 2A y B). Fue intervenido de urgencia implantándose una endoprótesis torácica tipo Relay®. Los hemocultivos fueron positivos para *S. homidis*. El postoperatorio transcurrió sin incidencias, por lo que tras 2 semanas de tratamiento con antibioticoterapia endovenosa, fue alta con tratamiento antibiótico durante 6 meses. Transcurridos 15 meses, el paciente se encuentra asintomático.

El término de aneurisma micótico fue utilizado por primera vez en 1851 por William Osler para describir la infección arterial causada por embolismos sépticos secundarios a endocarditis infecciosa. Actualmente sirve para designar la arteritis erosiva con desarrollo de un aneurisma por infección de la pared aórtica, así como sobreinfección de un aneurisma preexistente. Pueden producirse por disemina-

<sup>☆</sup> Trabajo presentado, previamente, en el Congreso de la Sociedad Asturiana de Angiología y Cirugía Vasculare, en febrero de 2015.

\* Autor para correspondencia.

Correo electrónico: [carlota.f.prendes@gmail.com](mailto:carlota.f.prendes@gmail.com)  
(C. Fernández Prendes).



**Figura 1** Angiotomografía axial computarizada. A) Corte transversal donde se observa inflamación del tejido periaórtico. B) Corte transversal donde se visualiza pseudoaneurisma micótico en aorta torácica descendente de 42 mm. C) Control a los 2 años. Corte sagital donde se observa buen resultado morfológico, sin colecciones periprotésicas ni saco aneurismático.

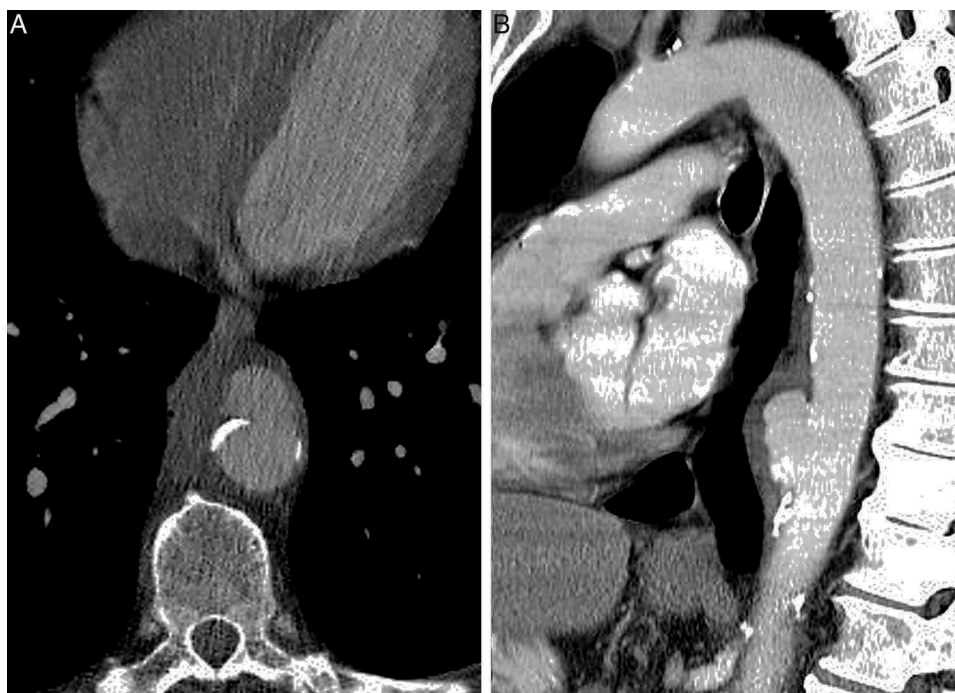ción bacteriana con infección de una lesión intimal o una placa aterosclerótica preformada, embolización séptica, extensión de un foco infeccioso por contigüidad e inoculación bacteriana directa mediante un traumatismo arterial. Tienen una incidencia del 0,65-2%<sup>1</sup>, afectando en un 16% a la aorta torácica descendente<sup>4</sup>.

La presentación clínica suele ser inespecífica y depende del lugar afectado. La fiebre, el dolor torácico, el dolor de espalda y el dolor abdominal son los síntomas más habituales, aunque pueden cursar de forma asintomática. Los aneurismas localizados a nivel de la aorta torácica, también pueden cursar con sintomatología compresiva, como disfagia, disnea, tos y síndrome de vena cava superior<sup>5,6</sup>. Los hemocultivos son positivos, únicamente en un 50-80%, y los cultivos de la pared aórtica en un 64%, pudiendo ser negativos incluso en el caso de fístulas aorto-entéricas<sup>2,5,7</sup>. Los microorganismos más frecuentes son *Staphylococcus*, *Streptococcus*, y microorganismos Gram negativos, como *E. coli* y *Salmonella*<sup>2,5</sup>.

La angio-TC es la prueba de elección para el diagnóstico<sup>6</sup>. La imagen característica es un aneurisma sacular asociado

a un aumento del tejido periaórtico, así como la presencia de cambios en el tamaño o la forma del aneurisma de forma acelerada. La presencia de gas periaórtico también puede ayudar al diagnóstico, aunque es un hallazgo poco frecuente.

El tratamiento de elección es la antibioterapia endovenosa asociada a resección quirúrgica, desbridamiento y revascularización *in situ* o extra-anatómica. La publicación de Semba et al.<sup>8</sup>, en 1998, ofreció el inicio al tratamiento endovascular de esta enfermedad, aunque plantea la incertidumbre de implantar material protésico en el lecho de un tejido infectado, y existe poca información sobre su durabilidad, tasa de complicaciones debidas a la infección subyacente y duración óptima del tratamiento supresor. El estudio actual con mayor número de casos fue publicado en 2014 con 130 aneurismas micóticos, dentro de los cuales el 33% eran de aorta descendente, con una supervivencia del 91% a los 30 días y del 55% a los 5 años, para todos los aneurismas micóticos<sup>9</sup>. A pesar de ello, estos resultados hay que interpretarlos con cautela, ya que existen diversos autores que han publicado series menos exitosas,



**Figura 2** A) Angiotomografía computarizada. Corte transversal donde se visualiza pseudoaneurisma micótico en aorta torácica descendente de 35 mm. B) Angiotomografía computarizada. Corte sagital que demuestra aneurisma micótico en aorta descendente.

generando incertidumbre sobre la infección recurrente<sup>10</sup>. La edad mayor a 65, la rotura del aneurisma o la presencia de fiebre en el momento de la intervención se ha asociado con un aumento de la morbimortalidad, siendo la antibioticoterapia endovenosa superior a una semana previa a la intervención y los procedimientos adjuntos factores protectores<sup>7</sup>.

El tratamiento endovascular constituye una alternativa de tratamiento en esta enfermedad de elevada morbimortalidad, si bien los resultados publicados no siempre han sido satisfactorios, y surgen dudas sobre la evolución de un material protésico desplegado en una zona infectada, por lo que cada caso debe ser valorado individualmente. La antibioticoterapia es imprescindible tanto antes como después de la intervención, sin existir un consenso acerca de su duración.

### Responsabilidades éticas


**Protección de personas y animales.** Los autores declaran que para esta investigación no se han realizado experimentos en seres humanos ni en animales.

**Confidencialidad de los datos.** Los autores declaran que han seguido los protocolos de su centro de trabajo sobre la publicación de datos de pacientes.

**Derecho a la privacidad y consentimiento informado.** Los autores declaran que en este artículo no aparecen datos de pacientes.

### Bibliografía

1. Muller BT, Wegener OR, Grabitz K, Pillny M, Thomas L, Sandmann W. Mycotic aneurysms of the thoracic and abdominal aorta and iliac arteries: Experience with anatomic and extra-anatomic repair in 33 cases. *J Vasc Surg.* 2001;33:106–13.
2. Vallejo N, Picardo NE, Bourke P, Bicknell C, Cheshire NJ, Jenkins MP, et al. The changing management of primary mycotic aortic aneurysms. *J Vasc Surg.* 2011;54:334–40.
3. Hsu RB, Lin FY. Infected aneurysm of the thoracic aorta. *J Vasc Surg.* 2008;47:270–6.
4. Oderich GS, Panneton JM, Bower TC, Cherry KJ, Rowland CM, Noel AA, et al. Infected aortic aneurysms: Aggressive presentation, complicated early outcome, but durable results. *J Vasc Surg.* 2001;34:900–8.
5. Lopes RJ, Almeida J, Dias PJ, Pinho P, Maciel MJ. Infectious thoracic aortitis: A literature review. *Clin Cardiol.* 2009;32:488–90.
6. Steverlynck L, van de Walle S. Mycotic thoracic aortic aneurysm: Review of the diagnostic and therapeutic options. *Acta Clin Belg.* 2013;68:193–8.
7. Chung-Dann K, Hsin-Ling L, Yu-Jen Y. Outcome after endovascular stent graft treatment for mycotic aortic aneurysm: A systematic review. *J Vasc Surg.* 2007;46:906–12.
8. Semba CP, Sakai T, Slonim SM, Razavi MK, Kee ST, Jorgensen MJ, et al. Mycotic aneurysms of the thoracic aorta: Repair with use of endovascular stent-grafts. *J Vasc Interv Radiol.* 1998;9:33–40.
9. Sörelíus K, Mani K, Björk M, Sedivy P, Wahlgren CM, Taylor P, et al. Endovascular treatment of mycotic aortic aneurysms, a European multicenter study. *Circulation.* 2014;130:2136–42.
10. González-Fajardo JA, Guitérrez V, Martín-Pedrosa M, del Río L, Carrera S, Vaquero C. Endovascular repair in the presence of aortic infection. *Ann Vasc Surg.* 2005;19:94–8.



## CARTA CIENTÍFICA

### Aneurisma de arteria mamaria interna en paciente con displasia fibromuscular



### Internal mammary artery aneurysm in a patient with fibromuscular dysplasia

J.M. Fustero Aznar<sup>a,\*</sup>, M.E. Guillén Subirán<sup>b</sup>, A.C. Fernández-Aguilar Pastor<sup>a</sup>, E. Calvo Beguería<sup>c</sup> y V. Hermoso Cuenca<sup>a</sup>

<sup>a</sup> Servicio de Angiología y Cirugía Vasculare, Hospital General San Jorge, Huesca, España

<sup>b</sup> Servicio de Radiodiagnóstico, Hospital General San Jorge, Huesca, España

<sup>c</sup> Servicio de Medicina Interna, Hospital General San Jorge, Huesca, España

Mujer de 70 años de edad, hemitiroidectomía derecha por adenoma tiroideo sobre tiroiditis linfocitaria, luxación de cristalinos, hemangioma D12, cefaleas, aftas bucales, astenia y síndrome depresivo. La paciente es remitida a nuestra consulta por hallazgo casual en la angio-TC, de un aneurisma de arteria mamaria interna izquierda, de 10 mm de diámetro, durante el estudio clínico de inestabilidad.

La angio-TC muestra, además del aneurisma de la arteria mamaria interna izquierda, estenosis arrosariadas en «collar de perlas» en ambas arterias carótidas y vertebrales (fig. 1) características de la displasia fibromuscular (DFM).

Se realizó angio-TC de ramas viscerales, donde puede verse el mismo patrón en las arterias renales (fig. 2). También se realizó una tomografía por emisión de positrones (PET), para descartar una posible vasculitis, ya que la paciente presentaba clínica compatible, que resultó negativa.

Posteriormente, la paciente fue intervenida de anulectasia aórtica mediante técnica de Bentall modificada, por lo que precisó anticoagulación oral indefinida.

Durante el seguimiento de 4 años, apenas ha existido crecimiento del aneurisma de la arteria mamaria (12 mm en el

último control), ni nueva sintomatología, por lo que se ha decidido mantener una actitud expectante, con controles periódicos.

La DFM es una enfermedad de origen desconocido, que afecta principalmente a mujeres de entre 20-60 años, aunque también puede verse en pacientes de mayor edad<sup>1</sup>. La displasia fibromuscular se subdivide en 3 categorías según la capa a la que afecte (intima, media y adventicia), siendo la fibrodisplasia de la media la más frecuente<sup>2</sup>.

Las arterias más frecuentemente afectadas son la renales, seguidas por los troncos supraaórticos que según el Registro Internacional de Displasia Fibromuscular se ven implicados en un 70% de los casos<sup>3</sup>. Existen casos de DFM asociados a otras enfermedades del tejido conectivo, como la arteritis de Takayasu<sup>4</sup>, que fue una de nuestras sospechas iniciales, dada la clínica (subluxación del cristalino, aftas, astenia, tiroiditis linfocitaria, cefaleas, anulectasia aórtica y afectación de troncos supraaórticos), aunque no llegamos a un diagnóstico de certeza.

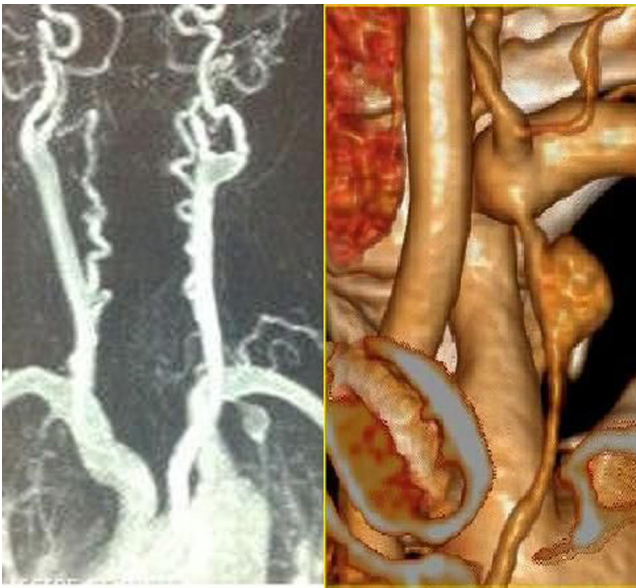
Los aneurismas verdaderos de la arteria mamaria interna son extremadamente raros, encontrándose solo 8 casos tratados con cirugía abierta o endovascular, publicados en la literatura anglosajona hasta 2012, 4 de ellos en relación con enfermedades que afectan al tejido conectivo (Marfan, Ehlers-Danlos y Loeys-Dietz)<sup>5</sup>.

El pronóstico de los pacientes con afectación cerebrovascular por fibrodisplasia de la media es bastante bueno<sup>6</sup>,

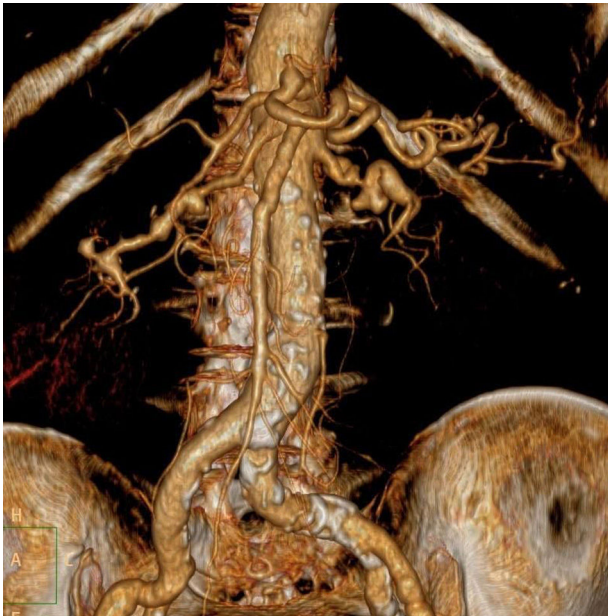
\* Autor para correspondencia.

Correo electrónico: [jmfustero@hotmail.com](mailto:jmfustero@hotmail.com)  
(J.M. Fustero Aznar).





**Figura 1** En la izquierda de la imagen se observa, además del aneurisma de la arteria mamaria interna, la tortuosidad de vertebrales y carótidas, con zonas de estenosis y dilataciones postestenóticas. A la derecha se observa una reconstrucción del aneurisma.



**Figura 2** Reconstrucción de la angio-TC, donde vemos la imagen en «collar de perlas» (estenosis y dilataciones postestenóticas) de las arterias renales, típica de la displasia fibromuscular.

y dado que la paciente no refiere síntomas en relación con su aneurisma se optó por el tratamiento conservador, usando antiagregación en un principio, que se sustituyó por anticoagulación tras la cirugía cardíaca a la que fue sometida.

El avance de las técnicas endovasculares nos permite ofrecer tratamientos menos agresivos, aunque las complicaciones de estas van a depender de la enfermedad de base<sup>7</sup>, por lo que es muy importante la adecuada indicación del tratamiento en dependencia del paciente.

## Responsabilidades éticas

**Protección de personas y animales.** Los autores declaran que para esta investigación no se han realizado experimentos en seres humanos ni en animales.


**Confidencialidad de los datos.** Los autores declaran que han seguido los protocolos de su centro de trabajo sobre la publicación de datos de pacientes.

**Derecho a la privacidad y consentimiento informado.** Los autores declaran que en este artículo no aparecen datos de pacientes.

## Bibliografía

1. Pascual A, Bush HS, Copley JB. Renal fibromuscular dysplasia in elderly persons. *Am J Kidney Dis.* 2005;45:e63–6.
2. Stanley JC, Gewertz BL, Bove EL, Fry WJ. Arterial fibrodysplasia. Histopathologic character and current etiologic concepts. *Arch Surg.* 1975;110:561–6.
3. Olin JW, Sealove BA. Diagnosis, management, and future developments of fibromuscular dysplasia. *J Vasc Surg.* 2011;53:826–836.e1.
4. Janzen J, Vuong PN, Rothenberger-Janzen K. Takayasu's arteritis and fibromuscular dysplasia as causes of acquired atypical coarctation of aorta: Retrospective analysis of seven cases. *Heart Vessels.* 1999;14:277–82.
5. Ohman JW, Charlton-Ouw KM, Azizzadeh A. Endovascular repair of an internal mammary artery aneurysm in a patient with Loeys-Dietz syndrome. *J Vasc Surg.* 2012;55:837–40.
6. Corrin LS, Sandok BA, Houser OW. Cerebral ischemic events in patients with carotid artery fibromuscular dysplasia. *Arch Neurol.* 1981;38:616–8.
7. Loeys BL, Schwarze U, Holm T, Callewaert BL, Thomas GH, Pannu H, et al. Aneurysm syndromes caused by mutations in the TGF- $\beta$  receptor. *N Engl J Med.* 2006;355:788–98.





## NOTA HISTÓRICA

# Serendipia y amistad. El caso de la prótesis vascular de PTFE



## Serendipity and friendship. The case of the PTFE vascular graft

F.S. Lozano Sánchez\* y S. Valverde García

*Servicio de Angiología y Cirugía Vascular, Hospital Universitario de Salamanca, Salamanca, España*

Recibido el 26 de abril de 2016; aceptado el 28 de abril de 2016  
Disponible en Internet el 2 de junio de 2016

El descubrimiento del politetrafluoroetileno expandido como prótesis vascular fue un caso de serendipia y amistad entre un químico y un cirujano. Este artículo relata esos hechos.

### Wilbert (Bill) Lee Gore (1912-1986)

Ingeniero químico, investigador y empresario nacido en Meridian, Idaho. Falleció, con 74 años, en Lander, Wyoming<sup>1</sup>.

Bill Gore estudió en la Universidad de Utah, Salt Lake City. Trabajó, durante 16 años para la compañía DuPont en la investigación de fluoropolímeros. La compañía DuPont había descubierto en 1938, el politetrafluoroetileno (PTFE), registrado como Teflon®; y en 1941, el polietileno-tereftalato (PET) registrado como Dacron®, introducido por DeBakey en 1957, como prótesis vascular; pero esa es otra historia.

En 1958, Bill y su esposa Genevieve (Vieve) fundan la WL Gore & Associates, Inc., en Newark, Delaware. Trabajando desde el sótano de su casa desarrollan un aislamiento para cables eléctricos encapsulando los hilos con PTFE; su éxito condujo a la primera patente de la empresa. Robert (Bob), su hijo, se unió a la compañía en 1963 después de doctorarse

en ingeniería química por la Universidad de Minnesota. En 1969, investigando un proceso para el estiramiento del PTFE, dió lugar la transformación del PTFE sólido en una estructura microporosa (Gore-Tex®). En la actualidad, el PTFE expandido (ePTFE) forma parte de la mayoría de productos de la compañía.

La empresa estuvo en el sótano de los Gore hasta 1960 cuando construyen la planta de Delaware, actualmente en funcionamiento. En 1970, Gore y sus filiales tenían plantas de fabricación en Arizona, Escocia, Alemania y Japón. Actualmente poseen más de 50 instalaciones en todo el mundo y emplean más de 10.000 personas. Es una de las 200 empresas privadas más grandes de EE.UU.; la lista Fortune la considera una de las «100 mejores empresas para trabajar» y la lista Forbes (2015) cita la familia Gore como la «59 fortuna de los EE.UU.» (5,2 billones \$).

Bill Gore recibió numerosos premios y honores por sus investigaciones y descubrimientos. En el 2006, fue incluido en el Salón de la Fama de Inventores Nacionales por el ePTFE.

### Ben Eiseman (1917-2012)

Cirujano, militar y profesor nacido en St. Louis, Missouri. Uno de los grandes cirujanos norteamericanos del siglo xx; su vida fue apasionante y productiva. Fallecido a los 95 años<sup>2</sup>.

\* Autor para correspondencia.

Correo electrónico: [lozano@usal.es](mailto:lozano@usal.es) (F.S. Lozano Sánchez).




Figura 1 1: Bill Gore y 2: Ben Eisman.

Estudió en Yale (1939) y Harvard (1943); internado en el Hospital General de Massachusetts, Boston (1943-44) y residencia en el Hospital Barnes, St. Louis (1946-50).

Servicio militar en la *US Navy* como médico y cirujano. Participó en la Segunda Guerra Mundial (1943-46). Días antes de la invasión de Normandía, conoció a la inglesa Mary Georgina Harding, con quien contrajo matrimonio. Continuó como reservista y sirvió en las guerras de Corea, Vietnam, Irak y Afganistán. Militar de éxito; se retiró como contraalmirante (1974).

Jefe de servicio y profesor asociado de cirugía en el Hospital de Veteranos y Universidad de Colorado en Denver (1953-61). Entre 1961-67 fue profesor de cirugía y jefe del departamento de cirugía en la Universidad de Kentucky en Lexington. En 1967, regresó a Denver como jefe de cirugía del Hospital General (1967-77) y en similares posiciones en el Centro Médico Rose de la Administración de Veteranos (1977-88). Posteriormente se convirtió en profesor emérito de cirugía y medicina de la Universidad de Colorado y Médico Distinguido Nacional de la Administración de Veteranos. La UCI de la Administración de Veteranos de Denver lleva su nombre.

Recibió numerosos premios y distinciones. Alcanzó posiciones de liderazgo en la *Society of University Surgeons* (presidente, 1962), *American Surgical Association* (vicepresidente, 1982-84) y *American College of Surgeons* (vicepresidente, 1985-86). Fue autor de 450 artículos científicos y editor de 7 libros sobre cirugía (*Surgical Decision Making*).

Eiseman será recordado por su apasionada dedicación a la cirugía, pero su pasión por el montañismo lo llevó también a muchos lugares elevados, incluyendo las 54 cumbres de Colorado, el Matterhorn (4.478 m) o el Kilimanjaro (5.895 m), así como a los campamentos base del Everest y K2.

## Amistad y serendipia

El descubrimiento del ePTFE como prótesis vascular fue accidental<sup>3</sup>. Bill Gore y Ben Eisman (fig. 1) eran amigos y aficionados a la montaña. En un viaje a la estación de esquí en Vail, Colorado (1970), Gore se presentó a la hora del cóctel con una corbata hecha de ePTFE; dicha corbata atrajo la atención de Eiseman. Gore le explicó la naturaleza y características del material. Vierten salsas de tomate y mostaza sobre la corbata, la limpian con una servilleta sin dejar rastro. Luego hicieron más experimentos con agua y cerillas, que mostraron un material hidrófobo y resistente. En ese momento, Eiseman estaba buscando un injerto para reemplazar la vena porta, y pensó que el ePTFE podría convertirse en una buena prótesis. Pidió a Gore que produjera injertos de 3-6 cm de longitud y 6-9 mm de diámetro para utilizarlos como sustitutos venosos en experimentos con animales. Gore dijo «no hay problema».

Después de aquel viaje, Eiseman recibió los injertos vasculares de Gore-Tex®. Trabajaron meses para encontrar la mejor combinación entre tamaño del poro y grosor del injerto. Eiseman y colegas implantaron injertos de ePTFE en la vena porta, vena cava inferior y vena ilíaca externa en 27 cerdos; 2 meses después, el 80% estaban permeables. Meses más tarde, utilizaron el Gore-Tex® para sustituir la porta reseca en 3 pacientes con carcinoma de páncreas. Un paciente sobrevivió al procedimiento y vivió durante 32 meses con el PTFE permeable. Estos hallazgos fueron presentados en la *Society for Vascular Surgery*, (junio 1972) y publicados en *Surgery* (diciembre 1972) (fig. 2).

En 1973, Matsumoto et al. informan de la excelente permeabilidad del Gore-Tex® como sustituto arterial en perros. El primer injerto fémoro-poplíteo con esta prótesis lo realizó Gregory en Virginia (1975). Desde entonces, más de un millón de ePTFE se han utilizado para la revascularización infrainguinal.

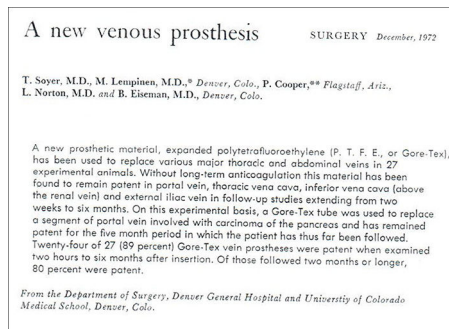


Figura 2 Un artículo de la revista *Surgery*, diciembre 1972.

Indudablemente esta es una fascinante historia de serendipia y amistad, un momento mágico de la cirugía. La percepción de Eiseman fue, como alguien dijo: «El descubrimiento consiste en ver lo que todo el mundo ha visto y pensar lo que nadie ha pensado».

## Responsabilidades éticas

**Protección de personas y animales.** Los autores declaran que para esta investigación no se han realizado experimentos en seres humanos ni en animales.

**Confidencialidad de los datos.** Los autores declaran que en este artículo no aparecen datos de pacientes.


**Derecho a la privacidad y consentimiento informado.** Los autores declaran que en este artículo no aparecen datos de pacientes.

## Conflicto de intereses

En este manuscrito no existe conflicto de intereses.

## Bibliografía

1. Bill Gore - Wikipedia, the free encyclopedia. [consultado 23 Abr 2016]. Disponible en: [https://en.wikipedia.org/wiki/Bill\\_Gore](https://en.wikipedia.org/wiki/Bill_Gore)
2. Chandler JG, Moore EE, Paton BC, Rainer WG, Gallagher JQ, Pomerantz M, et al. Ben Eiseman, MD (1917-2012). *J Trauma Acute Care Surg.* 2013;75:529-35.
3. Yao JS, Eskandari MK. Accidental discovery: The polytetrafluoroethylene graft. *Surgery.* 2012;151:126-8.



## IMAGEN CLÍNICA DEL MES

### Caso 19. Aneurisma gigante de arteria poplítea<sup>☆</sup>



### Case 19. Giant popliteal artery aneurysm

L. Gómez Tollar\*, I.M. López Arquillo, C.L. Blanco Amil y C. Gallego Ferreiroa

*Servicio de Angiología y Cirugía Vascular, Hospital Álvaro Cunqueiro, Vigo, Pontevedra, España*

Recibido el 20 de diciembre de 2016; aceptado el 18 de febrero de 2017

Disponible en Internet el 20 de abril de 2017

Paciente varón de 86 años, anticoagulado con warfarina por fibrilación auricular, que acudió a Urgencias por aumento del perímetro, calor y dolor en el muslo izquierdo de larga evolución con dificultad para la deambulación y empeoramiento de la clínica en los últimos 3 días. En la exploración presentaba una masa pulsátil, sin pulsos distales pero buena perfusión del pie y gran edema de la extremidad. Mediante eco-Doppler se descartó trombosis venosa profunda y por sospecha de aneurisma poplíteo se realizó una angiotomografía axial computarizada (angio-TC), observándose aneurisma de arteria femoral superficial (AFS) distal y primera porción de poplítea (fig. 1), descartándose así mismo aneurismas en otras localizaciones.

#### Pregunta: ¿cuál será el tratamiento más adecuado?

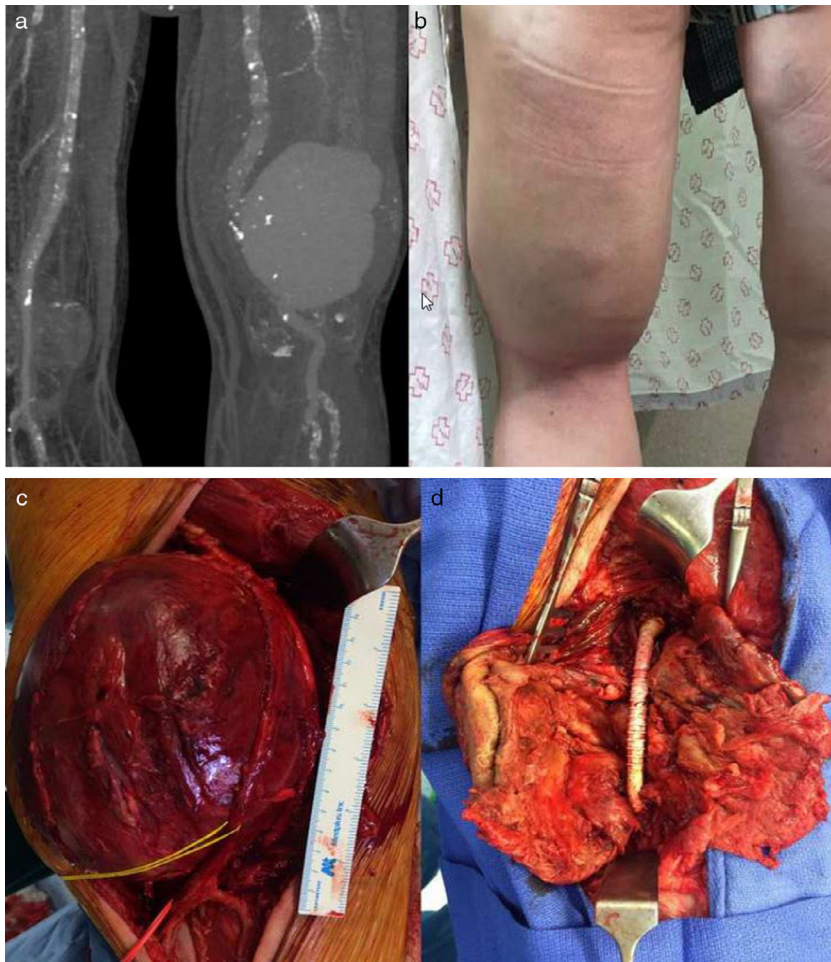
- Debido a la edad del paciente, lo más indicado es realizar un manejo conservador con tratamiento médico y vigilancia clínica.
- Exclusión endovascular del aneurisma.
- Exclusión de aneurisma y bypass fémoro-poplíteo por vía medial.
- Resección del aneurisma y bypass fémoro-poplíteo por vía posterior.

<sup>☆</sup> La información contenida en este manuscrito no ha sido presentada previamente en ningún congreso.

\* Autor para correspondencia.

Correo electrónico: [gomez.tollar.laura@hotmail.com](mailto:gomez.tollar.laura@hotmail.com)

(L. Gómez Tollar).



**Figura 1** Izquierda: imagen de la angio-TC donde se observa aneurisma gigante de la AFS distal y 1.<sup>a</sup> porción poplítea de  $12,5 \times 14,2 \times 18,4$  cm. Derecha: extremidad con aumento del perímetro en muslo y datos inflamatorios.


## Responsabilidades éticas

**Protección de personas y animales.** Los autores declaran que para esta investigación no se han realizado experimentos en seres humanos ni en animales.

**Confidencialidad de los datos.** Los autores declaran que han seguido los protocolos de su centro de trabajo sobre la publicación de datos de pacientes.

**Derecho a la privacidad y consentimiento informado.** Los autores declaran que en este artículo no aparecen datos de pacientes.





## IMAGEN CLÍNICA DEL MES. SOLUCIÓN

### Solución del caso 19. Aneurisma gigante de arteria poplítea



### Solution to case 19. Giant popliteal artery aneurysm

L. Gómez Tollar\*, I.M. López Arquillo, C.L. Blanco Amil y C. Gallego Ferreiroa

Servicio de Angiología y Cirugía Vascular, Hospital Álvaro Cunqueiro, Vigo, Pontevedra, España

Recibido el 20 de diciembre de 2016; aceptado el 20 de febrero de 2017

#### Comentarios

De forma preferente se realizó resección del aneurisma y *bypass* AFS-poplíteo con prótesis (PTFE anillada de 8 mm) por abordaje posterior (figura 1). El paciente presentó una evolución postoperatoria favorable, con recuperación de pulsos distales, reducción de datos inflamatorios y edema, siendo dado de alta a los 5 días de la intervención y permaneciendo asintomático a los 8 meses del seguimiento.

La indicación de tratamiento quirúrgico se establece por tratarse de un aneurisma sintomático, con riesgo de desarrollar complicaciones isquémicas agudas (bien trombosis del aneurisma, bien ateroembolia de territorios arteriales distales) o rotura del mismo<sup>1</sup>.

Descartamos el tratamiento endovascular porque el paciente presentaba clínica compresiva venosa (que no se resolvería) y por el elevado riesgo de persistencia

de geniculares permeables generando endofugas, dado el tamaño del saco aneurismático<sup>2</sup>.

Escogimos el abordaje posterior ya que ofrece una buena exposición de la fosa poplítea, salvo en territorio distal (no siendo necesario en nuestro caso). Queda demostrada su utilidad para el tratamiento de aneurismas localizados exclusivamente en la fosa poplítea y para pacientes con síntomas compresivos, ya que permite la extracción del trombo y la ligadura de todas las colaterales geniculares. Ravn et al.<sup>3</sup> y Björcka et al.<sup>4</sup> demuestran en su estudio que existe una expansión tardía en los casos tratados mediante *bypass* por abordaje medial. Esta complicación, que prácticamente no existía después de una operación por abordaje posterior se asoció con síntomas en la mayoría de los pacientes, con necesidad de reintervención en algunos casos.

Respuesta correcta: d.

Véase contenido relacionado en DOI: <http://dx.doi.org/10.1016/j.angiologia.2017.02.006>

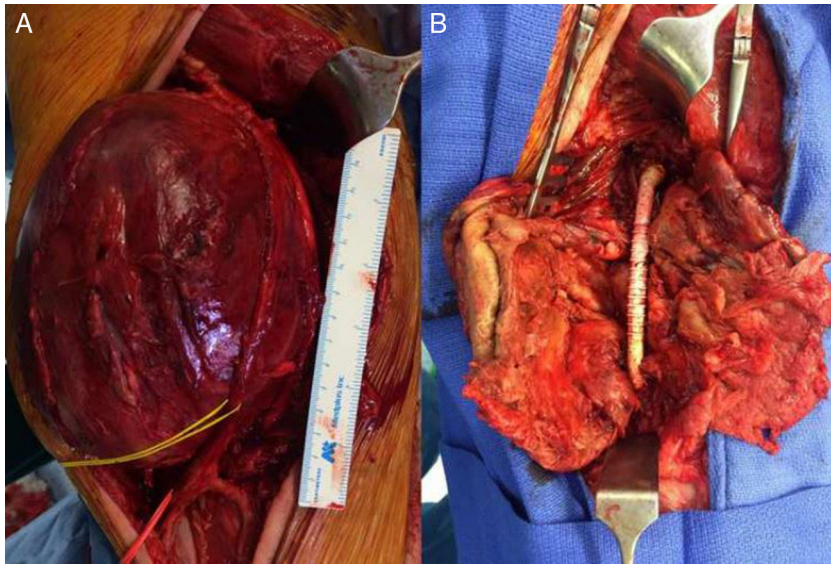
\* Autor para correspondencia.

Correo electrónico: [gomez.tollar.laura@hotmail.com](mailto:gomez.tollar.laura@hotmail.com)

(L. Gómez Tollar).

<http://dx.doi.org/10.1016/j.angiologia.2017.03.003>

0003-3170/© 2017 SEACV. Publicado por Elsevier España, S.L.U. Todos los derechos reservados.



**Figura 1** Imágenes intraoperatorias donde se observa: A) Aneurisma de AFS y 1.ª porción de poplítea con el nervio tibial referenciado (vessel-loop amarillo) y B) Imagen de *bypass* protésico de PTFE tras la resección del aneurisma.

### Bibliografía

1. Cronenwett & Johnston. Rutherford's Vascular Surgery (8th edition). 2014; Section 23.
2. Johnson ON 3rd, Slidell MB, Macsata RA, Faler BJ, Amdur RL, Sidaway AN. Outcomes of surgical management for popliteal artery aneurysms an analysis of 583 cases. *J Vasc Surg.* 2008;48: 845-51.
3. Ravn H, Wanhainen A, Björck M. Surgical technique and long-term results after popliteal artery aneurysm repair Results from 717 operated legs. *J Vasc Surg.* 2007;46:236-43.
4. Björcka M, Beilesb B, Menyheic G, Thomsond I, Wiggere P, Venermof M, et al. Editor's Cchoice: Contemporary treatment of popliteal artery aneurysm in eight countries: A report from the Vascunet collaboration of registries. *Eur J Vasc Endovasc Surg.* 2014;47:164-71.

GAUDEAMUS

## Antonio Giménez Gaibar, doctor en Medicina por la Universidad Autónoma de Barcelona

Antonio Giménez Gaibar, PhD of the Autonomous University of the Barcelona

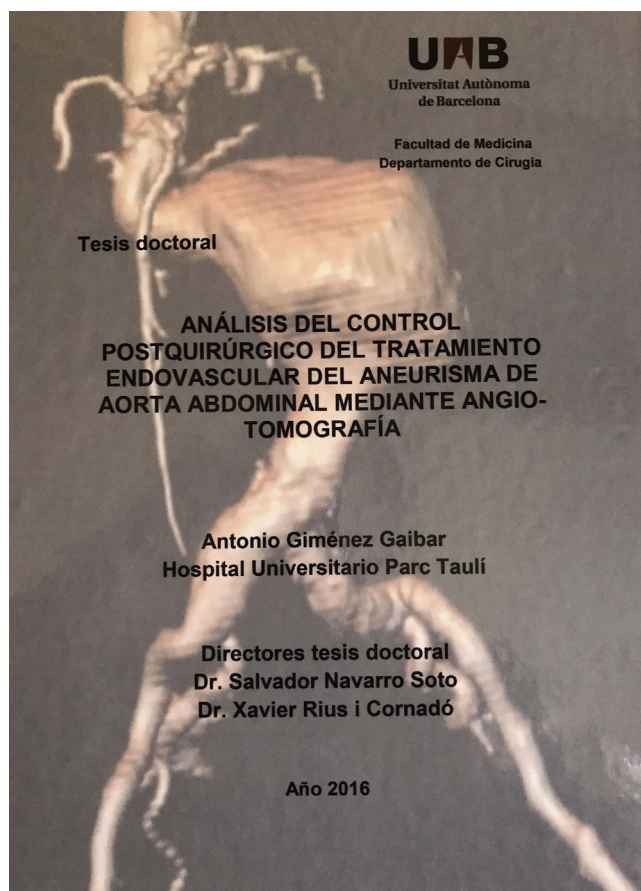


Figura 1 Portada de la tesis.

*Estimados colegas:*

El 10 de marzo de 2017, el Dr. Antonio Giménez Gaibar, jefe del Servicio de Angiología y Cirugía Vasculard en el Hospital Parc Taulí de Sabadell, Barcelona, ha presentado y defendido con brillantez su tesis doctoral, en la Universidad Autónoma de Barcelona. Sus co-directores han sido los profesores Salvador Navarro y Xavier Rius, a quienes también felicitamos.

Su trabajo titulado «Análisis del control postquirúrgico del tratamiento endovascular del aneurisma de aorta abdominal mediante angio-tomografía», incluye un estudio sobre 127 pacientes, que en palabras del profesor Miralles (miembro de la comisión de valoración) «presenta aspectos muy relevantes para los cirujanos vasculares». De hecho, sus conclusiones nos permitirán tomar mejores decisiones clínicas (y más eficientes) en el seguimiento de los pacientes sometidos a endoprótesis para tratar un aneurisma de la aorta abdominal. Aunque parte de su trabajo ya ha sido aceptado para publicación en *Annals of Vascular Surgery*, esperamos que envíe a *ANGIOLOGÍA* alguno de los numerosos resultados obtenidos en su estudio (fig. 1).


F.S. Lozano Sánchez\*  
Servicio de Angiología y Cirugía Vasculard, Hospital  
Universitario de Salamanca, Salamanca, España

\* Autor para correspondencia.  
Correo electrónico: [lozano@usal.es](mailto:lozano@usal.es)



# Angiología

[www.elsevier.es/angiologia](http://www.elsevier.es/angiologia)



GAUDEAMUS

## Ángel Galindo García, doctor en Medicina por la Universidad Complutense de Madrid

Angel Galindo García, PhD in Medicine of the Complutense University, Madrid

*Estimados colegas:*

En poco tiempo he tenido la oportunidad y satisfacción de participar en la comisión de 2 tesis doctorales de nuestra especialidad, ambas personas ilustres de nuestra sociedad científica y colaboradores de la revista ANGIOLOGÍA.

La que ahora comentamos, es la referente al Dr. Ángel Galindo García, miembro de Servicio de Angiología y Cirugía Vascular del Hospital San Carlos de Madrid y editor asociado de ANGIOLOGÍA.

El Dr. Galindo presentó y defendió su tesis, el 22 de febrero de 2017, en la Facultad de Medicina de la Universidad Complutense de Madrid. Su trabajo titulado «Utilidad del PET-TC en la valoración del crecimiento del aneurisma de aorta abdominal y su relación con los cambios en el

metabolismo energético» ha sido co-dirigido por los doctores López Farré y Serrano Hernando (fig. 1). La tesis fue calificada con Sobresaliente «cum laude» por unanimidad.

Finalmente, referir a todos los miembros de la comunidad vascular española, que logren esta u otra distinción académica y/o profesional que será para nosotros un placer hacer llegar la buena nueva, como en este caso la del Dr. Galindo, a todos nuestros lectores.

F.S. Lozano Sánchez\*

*Servicio de Angiología y Cirugía Vascular, Hospital Universitario de Salamanca, Salamanca, España*

\* Autor para correspondencia.  
Correo electrónico: [lozano@usal.es](mailto:lozano@usal.es)

UNIVERSIDAD COMPLUTENSE DE MADRID

FACULTAD DE MEDICINA

PROGRAMA DOCTORADO EN INVESTIGACIÓN EN CIENCIAS MÉDICO-QUIRÚRGICAS

DEPARTAMENTO DE CIRUGÍA



**UTILIDAD DEL PET-TC EN LA VALORACIÓN DEL  
CRECIMIENTO DEL ANEURISMA DE AORTA  
ABDOMINAL Y SU RELACIÓN CON LOS  
CAMBIOS EN EL METABOLISMO ENERGÉTICO**

**TESIS DOCTORAL**

**ANGEL GALINDO GARCIA**

**MADRID, 2016**

Figura 1 Portada de la tesis.