



EDITORIAL

Opciones terapéuticas de las varices

Therapeutic options for varicose veins



E. Roche

Servicio de Cirugía Vascular, Hospital Universitari Sagrat Cor, Barcelona, España

Recibido el 18 de febrero de 2016; aceptado el 27 de mayo de 2016

Disponible en Internet el 22 de septiembre de 2016

El tratamiento de las varices ha sufrido una revolución en los últimos 25 años. En el siguiente número de ANGIOLOGÍA se hará una revisión de diferentes técnicas para su tratamiento. Aunque la figura de Claude Franceschi¹ y su estrategia CHIVA aún genera discusión y polémica, creo justificado reconocer el valor de sus aportaciones a finales de los años 80. El enfoque de su estrategia y la utilidad del estudio ecográfico ha supuesto un importante avance en el manejo de esta afección. Su planteamiento y la terminología específica, aparte de haber provocado una reacción muy polarizada, nos ha obligado a replantearnos ciertas prácticas. La safenectomía indiscriminada ha sido una técnica que ocasionalmente ha sacrificado venas útiles y sanas.

Bibliografía basada en algunos metaanálisis parece concluir que la estrategia hemodinámica CHIVA ofrece mejores resultados frente a la técnica clásica de safenectomía convencional en términos de recuperación física inmediata y en el índice de recidiva a los 5 años²⁻⁴. Sin embargo, debemos tener en cuenta que actualmente la cirugía conocida como convencional se está realizando mediante técnicas menos agresivas y utiliza la información obtenida mediante la exploración ecodoppler para establecer un plan terapéutico idóneo. Por ese motivo, algunos datos analizados en estos estudios actualmente no son aplicables. También conviene destacar que no existen estudios comparativos con resultados a largo plazo entre estrategia CHIVA y las técnicas intravenosas como el endoláser o la radiofrecuencia, que son cada vez más utilizados y suponen aún menos agresividad al evitar el abordaje inguinal o de la fosa poplítea.

Aunque la estrategia CHIVA sigue aplicándose de forma muy frecuente en Cataluña y en algunos hospitales del resto de España, esta no ha sido la tendencia internacional, que se ha decantado más hacia técnicas ablativas endovasculares.

Dos españoles han contribuido a la revolución de la Flebología moderna; aportaciones como la escleroterapia con microespuma de Juan Cabrera⁵ y el endoláser de Carlos Boné han supuesto 2 avances en el tratamiento de las varices que se han convertido en técnicas de práctica común. El endoláser fue publicado en una revista internacional por Min y Navarro, aunque se trata de una invención española⁶.

Lo cierto es que han sido necesarias muchas publicaciones para que tanto la ablación mediante láser como otras técnicas endoluminales, incluyendo el uso de espuma esclerosante, hayan sido aceptadas como equivalentes o potenciales sustitutos de la safenectomía convencional.

La irrupción de toda esta tecnología en el mundo de las varices supuso un punto de inflexión en cuanto al interés que suscitaba la flebología para la industria médico-sanitaria. A partir de este momento se identificó una clara oportunidad de negocio y tanto el endoláser como otros sistemas como la radiofrecuencia, cuya primera publicación se atribuye a Weiss y Weiss⁷, fueron el embrión de un nuevo mercado que se ha desarrollado de forma exponencial.

En cuanto a los resultados clínicos, podemos afirmar que los ensayos comparativos entre las técnicas endoluminales y el procedimiento clásico parecen coincidir en que a corto plazo aparecen evidentes ventajas en cuanto a efectos adversos, días de baja laboral y dolor postoperatorio⁸. Sin embargo, aún queda por demostrar su superioridad a largo plazo, ya que estas ventajas evidentes en el postoperatorio se diluyen a partir del año de seguimiento.

Correo electrónico: enric.roche@gmail.com

<http://dx.doi.org/10.1016/j.angio.2016.05.008>

0003-3170/© 2016 SEACV. Publicado por Elsevier España, S.L.U. Todos los derechos reservados.

Estos 2 sistemas endoluminales, la ablación por láser o mediante radiofrecuencia, han sido los más ampliamente utilizados; sin embargo, han existido otros procedimientos ablativos que han querido aportar ventajas a los posibles inconvenientes de la ablación térmica.

En 2011 se publicaron los primeros resultados de la ablación por vapor de agua (Van den Bos et al., 2011)⁹. Este sistema permitía tratar las varices sin necesidad de anestesia tumescente y ofrecía la posibilidad de tratar ramas tributarias. Probablemente cuestiones de precio, ergonomía del aparataje y el control del dolor puedan haber sido elementos que hayan limitado su implantación.

Más recientemente, Michael Tal ideó un sistema híbrido entre los procedimientos endoluminales y la inyección de productos esclerosantes: el sistema de ablación mecanico-química conocido comercialmente como Clarivein®¹⁰. Este procedimiento se podría aplicar en áreas no quirúrgicas, y aunque no fuera totalmente indoloro, no requería de anestesia regional ni de tumescencia. Esta técnica ha tenido gran aceptación en Estados Unidos, ya que se realiza en áreas no quirúrgicas, suponiendo un atractivo económico para el profesional, dado que exime tanto al paciente como a la aseguradora de pagar los costes de quirófano y del anestesista. De aparición más reciente y de lenta implantación, debemos recordar una nueva estrategia de ablación intravenosa basada en la utilización del cianocrilato como sistema de sellado venoso. Este sistema, desarrollado por Proebstle, utiliza el 2-cianocrilato de n-butilo para obtener una oclusión indolora de la safena interna o externa. Este nuevo sistema, aprobado por la FDA en febrero de 2015, aporta algunas ventajas a los procedimientos que utilizan fuentes de calor, pero actualmente presenta un alto coste. Probablemente este es uno de los aspectos de mayor controversia, aunque aporte como ventajas el ahorro de la anestesia tumescente y la ausencia de necesidad de llevar medias o vendajes tras el procedimiento¹¹.

Finalmente, una de las técnicas que ha experimentado un gran desarrollo a expensas de su versatilidad y bajo precio ha sido la escleroterapia con espuma. La popularización de esta técnica se la debemos a Lorenzo Tessari¹², a pesar de que fue la familia Cabrera la que mostró las posibilidades que ofrecía este tratamiento. Si bien la historia de la escleroterapia no se inició con Cabrera, fueron ellos los que sorprendieron con imágenes impactantes y con resultados nunca vistos como en las malformaciones vasculares. Aunque la microespuma patentada de Cabrera utiliza como gas una mezcla de gases fisiológicos, hoy día se practican a diario miles de sesiones utilizando gas atmosférico con una tasa de efectos adversos mínima¹³.

A pesar de que la escleroterapia ha supuesto un procedimiento clásicamente considerado complementario, algunos autores afirman que este puede suponer un sistema alternativo a la cirugía o a las técnicas intravenosas. Han aparecido algunas variantes que utilizan catéteres y realizan esclerosis asociadas a tumescencia¹⁴; sin embargo, el éxito de la técnica sigue radicando en la sencillez, su bajo precio y la posibilidad de realizarse en una consulta convencional. Una de las muestras del poder de esta técnica se refleja en el desarrollo e inversión millonaria por parte de la compañía británica BTG Corp. en la obtención de una espuma en forma de fármaco contenido en un frasco¹⁵.

Este producto, que ha requerido más de 15 años de desarrollo, es conocido como Varithena®. Fue aprobado por la FDA en 2014 y está demostrando una eficacia similar a la de sistemas endoluminales como la radiofrecuencia. Sin embargo, a pesar de ofrecer todas las garantías de estandarización frente a cualquier espuma realizada por el médico, también tiene un elevado coste.

Realmente parece que las varices lo aguantan casi todo. Las podemos ligar, arrancar, quemar, electrificar, hervir, secar, y al final todas estas técnicas realizadas correctamente parecen ser igual de efectivas a largo plazo. Existe como elemento común que, excepto en la escleroterapia convencional o la estrategia CHIVA, cualquiera de los procedimientos que utilizan dispositivos médicos encarecen el coste del procedimiento a cambio de una menor agresividad.

La cuestión del coste frecuentemente acaba siendo un elemento de discusión con los gestores sanitarios. Este encarecimiento puede ser limitante en cuanto a la implementación de estas técnicas, aunque se intente justificar con la reducción del coste social respecto a la disminución de los días de baja laboral. Lamentablemente este análisis no es común en nuestro entorno sociosanitario ni suele preocupar a los administradores hospitalarios.

Son muchas las técnicas a utilizar, pero el primer dilema que surge ante la decisión terapéutica es si preservar o no preservar la vena safena. La estrategia CHIVA requiere de una habilidad, entrenamiento y correcta formación en exploraciones hemodinámicas mediante ecodoppler. Puede suponer desde un mínimo gesto quirúrgico hasta una cirugía que puede llegar a ser invasiva si requiere la desconexión safenofemoral y largas flebectomías. Si además se realiza bajo preceptos estrictos puede requerir de varios pasos o etapas quirúrgicas, lo cual suele ser mal aceptado por los pacientes. Por todo ello, es muy importante informar al paciente de las potenciales ventajas que existen al preservar ambas safenas pensando en la posibilidad de necesitarlas en el futuro para uso como injerto.

En caso de decantarse por estrategias ablativas existen multitud de opciones que nos permitirán personalizar el tratamiento. La posibilidad de decidir qué características individuales pueden ajustarse más o menos a cada una de las diferentes soluciones técnicas supone un incentivo profesional y siempre es estimulante para el cirujano.


Opino que es muy difícil definir o crear una guía de tratamiento, dadas la gran variabilidad clínica de esta afección y la heterogeneidad profesional.

En definitiva, existen actualmente suficientes opciones que nos permiten escoger la estrategia más adecuada para cada paciente teniendo en cuenta infinidad de variables y condicionantes personales. Además, el dominio de varias de estas estrategias nos permitirá ofrecer a nuestro paciente su traje a medida y, simultáneamente, nos brindará la posibilidad de desarrollar diferentes habilidades técnicas.

Bibliografía

1. Franceschi CL. *Théorie et pratique de la cure conservatrice et hémodynamique de l'insuffisance veineuse en ambulatoire*. Précis-sous-Thil: Editions de l'Armançon; 1988.
2. Bellmunt-Montoya S, Escribano JM, Dilme J, Martínez-Zapata MJ. CHIVA method for the treatment of chronic venous insufficiency. *Cochrane Database Syst Rev*. 2013;7:CD009648.

3. Parés JO, Juan J, Tellez R, Mata A, Moreno C, Quer FX, et al. Varicose vein surgery: Stripping versus the CHIVA method: A randomized controlled trial. *Ann Surg.* 2010;251:624–31.
4. Carandina S, Mari C, de Palma M, Marcellino MG, Cisno C, Legnaro A, et al. Varicose vein stripping vs haemodynamic correction (CHIVA): A long term randomized trial. *Eur J Vasc Endovasc Surg.* 2008;35:230–7.
5. Cabrera J, Cabrera J Jr. Nuevo método de esclerosis en las varices tronculares. *Pat Vasc.* 1995;4:55–73.
6. Min RJ, Navarro L. Transcatheter duplex ultrasound-guided sclerotherapy for treatment of greater saphenous vein reflux: Preliminary report. *Dermatol Surg.* 2000;26:410–4.
7. Weiss RA, Weiss MA. Controlled radiofrequency endovenous occlusion using a unique radiofrequency catheter under duplex guidance to eliminate saphenous varicose vein reflux: A 2-year follow-up. *Dermatol Surg.* 2002;28:38–42.
8. Nordon IM, Hinchliffe RJ, Brar R, Moxey P, Black SA, Thompson MM, et al. A prospective double-blind randomized controlled trial of radiofrequency versus laser treatment of the great saphenous vein in patients with varicose veins. *Ann Surg.* 2011;254:876–81.
9. Van den Bos RR, Milleret R, Neumann M, Nijsten T. Proof-of-principle study of steam ablation as novel thermal therapy for saphenous varicose veins. *J Vasc Surg.* 2011;53:181–6.
10. Elias S, Raines JK. Mechanochemical tumescentless endovenous ablation: Final results of the initial clinical trial. *Phlebology.* 2012;27:67–72.
11. Morrison N, Gibson K, McEnroe S, Goldman M, King T, Weiss R, et al. Randomized trial comparing cyanoacrylate embolization and radiofrequency ablation for incompetent great saphenous veins (VeClose). *J Vasc Surg.* 2015;61:985–94.
12. Tessari L, Cavezzi A, Frullini A. Preliminary experience with a new sclerosing foam in the treatment of varicose veins. *Dermatol Surg.* 2001;27:58–60.
13. Guex JJ, Allaert FA, Gillet JL, Chleir F. Immediate and midterm complications of sclerotherapy: Report of a prospective multicenter registry of 12,173 sclerotherapy sessions. *Dermatol Surg.* 2005;31:123–8.
14. Cavezzi A, Mosti G, di Paolo S, Tessari L, Campana F, Urso SU. Re: 'catheter-directed foam sclerotherapy of great saphenous veins in combination with pre-treatment reduction of the diameter employing the principals of perivenous tumescent local anesthesia'. *Eur J Vasc Endovasc Surg.* 2014;48:597.
15. King JT, O'Byrne M, Vasquez M, Wright D, VANISH-1 Investigator Group. Treatment of truncal incompetence and varicose veins with a single administration of a new polidocanol endovenous microfoam preparation improves symptoms and appearance. *Eur J Vasc Endovasc Surg.* 2015;50:784–93.



EDITORIAL

Búsqueda de cáncer oculto en pacientes con tromboembolismo venoso: un dilema por resolver



Search for occult cancer in patients with venous thromboembolism: A dilemma to resolve

R. Lecumberri

Servicio de Hematología, Clínica Universidad de Navarra, Pamplona, España

Recibido el 30 de marzo de 2016; aceptado el 15 de abril de 2016
Disponible en Internet el 12 de mayo de 2016

La existencia de una estrecha asociación en ambos sentidos entre cáncer y activación del sistema hemostático es bien conocida. En general, el cáncer multiplica por 6-10 veces la incidencia de tromboembolismo venoso (TEV), que constituye un factor pronóstico desfavorable independiente^{1,2}. Las complicaciones tromboembólicas son la segunda causa de mortalidad en el paciente oncológico.

En ocasiones, el desarrollo de un episodio de TEV puede ser la primera manifestación de una neoplasia que había permanecido oculta hasta ese momento. Además, los pacientes que han presentado un episodio tromboembólico idiopático o no provocado tienen un mayor riesgo de presentar una neoplasia en los 12 meses siguientes al episodio en comparación con la población general. La prevalencia de una neoplasia oculta alcanza hasta el 10% de los pacientes con TEV no provocado, frente a solo el 2% de los pacientes con TEV provocado³. Aunque el riesgo relativo de neoplasia oculta es superior en individuos jóvenes, en términos absolutos el impacto es mayor en pacientes con edad superior a 50 años (tabla 1)⁴. Otros factores que se han asociado con una mayor probabilidad de cáncer oculto son la trombosis venosa profunda bilateral o el TEV recurrente⁵.

En consecuencia, la realización de pruebas de cribado de neoplasia oculta en pacientes con TEV idiopático parece una estrategia interesante, facilitando teóricamente un diagnóstico precoz que podría aumentar la supervivencia

de estos pacientes. Sin embargo, toda estrategia de cribado puede resultar cara y supone someter a algunos pacientes a pruebas invasivas innecesarias, además de generar un impacto psicológico negativo. En la actualidad, no existe consenso en el tipo de estrategia que se debe utilizar, ni tan siquiera certeza del beneficio real de cualquiera de ellas. Mientras que algunos expertos defienden una estrategia que incluye la combinación de múltiples exploraciones (algunas de ellas invasivas), otros son partidarios de utilizar estrategias mucho más conservadoras.

En el estudio SOMIT, el primer gran estudio aleatorizado en este campo, la realización de un estudio exhaustivo para descartar una neoplasia oculta, difícilmente aplicable en condiciones de práctica clínica habitual (ecografía abdominal, TAC abdominopélvico, gastroscopia, sigmoidoscopia, citología de esputo, marcadores tumorales, mamografía, citología ginecológica, ecografía prostática), presentaba una alta sensibilidad (93%) para la detección de un cáncer oculto⁶. Aunque las neoplasias halladas en el grupo sometido al cribado extenso se encontraban en estadios más precoces, no se observó un impacto positivo en términos de mortalidad relacionada con el tumor. En un análisis *post-hoc*, la combinación de TAC, citología de esputo y mamografía (en mujeres) ofrecía el mayor rendimiento diagnóstico⁷, pero un estudio prospectivo posterior en más de 600 pacientes no confirmó estos hallazgos⁸. La utilidad de los marcadores tumorales también parece limitada. En un estudio prospectivo en más de 800 pacientes, la sensibilidad para la detección de cáncer oculto mediante ecografía

Correo electrónico: rlecumber@unav.es

Tabla 1 Incidencia ($\times 100$ pacientes-año) de cáncer en pacientes con TEV no provocado y sin TEV, en función de la edad

Edad (años)	No TEV	TEV no provocado	HR (IC 95%)
20-34	0,09	0,41	5,61 (3,91-8,05)
35-49	0,34	1,25	3,73 (3,22-4,32)
50-64	0,86	2,49	2,92 (2,66-3,21)
≥ 65	1,59	2,95	1,82 (1,71-1,93)

Fuente: adaptada de Sun et al.⁴**Tabla 2** Resultados del PET/CT como prueba de cribado de neoplasia oculta en pacientes con TEV no provocado

	n	Cáncer en estudio inicial	Cáncer en seguimiento	S	VPN	NNC
Alfonso et al. ¹⁰	99 ^a	7	2	77,8%	97,1%	14
	99 ^b	6	3	66,7%	96,0%	7
Robin et al. ¹¹	197 ^c	11	1	91,7%	99,5%	27

NNC: número de pacientes necesario cribar para detectar un caso de cáncer oculto; S: sensibilidad; VPN: valor predictivo negativo.

^a PET/CT como estrategia única.^b Realización de PET/CT solo en pacientes con actividad plasmática de factor tisular $> 2,8$ pM.^c PET/CT en adición a estrategia limitada (hemograma, bioquímica básica, radiografía simple de tórax, antígeno específico de próstata, citología de cérvix uterino, mamografía).

abdominopélvica y determinación de marcadores tumorales (antígeno carcinoembrionario, CA-125 en mujeres y PSA en varones) fue del 48%⁵.

El recientemente publicado estudio SOME concluyó que la TAC abdominopélvica con gastrocolonoscopia virtual no aporta ningún beneficio a los pacientes con TEV en términos de diagnóstico de cáncer oculto y supervivencia cuando se añade a una estrategia «limitada» consistente en historia clínica y exploración física completas, hemograma, bioquímica hepática y renal, radiografía de tórax, mamografía (en mujeres > 50 años), citología cervical (mujeres entre 18 y 70 años con actividad sexual en algún momento) y PSA (en hombres > 40 años)⁹. No obstante, este estudio adolece de ciertas limitaciones metodológicas que limitan la validez de sus resultados, como por ejemplo la edad relativamente joven de los pacientes incluidos (una cuarta parte eran < 50 años), o la inclusión de algunos pacientes con TEV provocado.

Por otra parte, también recientemente varios trabajos han evaluado el papel del PET/CT en este escenario, con resultados positivos (tabla 2)^{10,11}. Esta técnica presenta una elevada sensibilidad para la detección de cáncer oculto y un valor predictivo negativo hasta del 99%. Por el contrario, su especificidad es baja, lo que motiva que un número relevante de pacientes sean sometidos a exploraciones innecesarias tras un resultado inicial positivo en el PET/CT. Por supuesto, 2 importantes limitaciones de esta técnica son su coste elevado y su limitada disponibilidad. Sin embargo, el coste podría reducirse con una adecuada selección del paciente candidato a una búsqueda activa de neoplasia oculta. En este sentido, la utilización de algunos biomarcadores podría ayudar en la identificación de aquellos pacientes con mayor probabilidad de neoplasia oculta y que, por tanto, más se beneficiarían de la realización de exploraciones complementarias para su detección. En un estudio piloto la actividad de factor tisular mostró utilidad para este fin, reduciendo un 50% el número de pacientes que se

necesitaban evaluar para la detección de un cáncer oculto, con el consiguiente descenso del coste económico del programa de cribado¹⁰. No obstante, la utilidad de este u otros biomarcadores debería ser contrastada en estudios con mayor número de pacientes.

El principal argumento esgrimido en contra de la realización sistemática de estudios para el cribado de cáncer oculto en pacientes con TEV es que, por ahora, ningún estudio ha mostrado un beneficio en términos de supervivencia¹². Pero ningún estudio realizado hasta la fecha contó con suficiente potencia estadística para evaluar de forma adecuada el impacto en términos de mortalidad por cáncer. Además, la evaluación de la supervivencia siempre estará sometida a la posibilidad de sesgos (adelanto diagnóstico y otros). Por consiguiente, el escenario que debemos afrontar no es tanto una «evidencia de ausencia», sino más bien una «ausencia de evidencia». Siguiendo la línea de las recomendaciones del *National Institute for Health and Clinical Excellence* británico¹³, en pacientes jóvenes con TEV idiopático sería suficiente una estrategia limitada (historia clínica, exploración física, radiografía de tórax, bioquímica básica y análisis de orina), mientras que cabría considerar otras exploraciones adicionales (el PET-CT se postula como una atractiva alternativa) en aquellos pacientes mayores de 50 años.

Financiación

Este trabajo ha sido parcialmente financiado por una ayuda a la investigación del departamento de Salud del gobierno de Navarra (PI 74/2006).

Conflicto de intereses

Ninguno relacionado con el presente trabajo.

Bibliografía

1. Timp JF, Braekkan SK, Versteeg HH, Cannegieter SC. Epidemiology of cancer associated venous thrombosis. *Blood*. 2013;122:1712–23.
2. Sørensen HT, Mellekjaer L, Olsen JH, Baron JA. Prognosis of cancers associated with venous thromboembolism. *N Engl J Med*. 2000;343:1846–50.
3. Carrier M, Le Gal G, Wells PS, Fergusson D, Ramsay T, Rodger MA. Systematic review: The Trousseau syndrome revisited: Should we screen extensively for cancer in patients with venous thromboembolism? *Ann Intern Med*. 2008;149:323–33.
4. Sun LM, Chung WS, Lin CL, Liang JA, Kao CH. Unprovoked venous thromboembolism and subsequent cancer risk: A population-based cohort study. *J Thromb Haemost*. 2016;13:1–9.
5. Monreal M, Lensing AW, Prins MH, Bonet M, Fernández-Llamazares J, Muchart J, et al. Screening for occult cancer in patients with acute deep vein thrombosis or pulmonary embolism. *J Thromb Haemost*. 2004;2:876–81.
6. Piccioli A, Lensing AW, Prins MH, Falanga A, Scannapieco GL, Ieran M, et al. Extensive screening for occult malignant disease in idiopathic venous thromboembolism: A prospective randomized clinical trial. *J Thromb Haemost*. 2004;2:884–9.
7. Di Nisio M, Otten HM, Piccioli A, Lensing AW, Prandoni P, Buller HR, et al. Decision analysis for cancer screening in idiopathic venous thromboembolism. *J Thromb Haemost*. 2005;3:2391–6.
8. Van Doormaal FF, Terpstra W, van der Griend R, Prins MH, Nijziel MR, van de Ree MA, et al. Is extensive screening for cancer in idiopathic venous thromboembolism warranted? *J Thromb Haemost*. 2011;9:79–84.
9. Carrier M, Lazo-Langner A, Shivakumar S, Tagalakis V, Zarychanski R, Solymoss S, et al. Screening for occult cancer in unprovoked venous thromboembolism. *N Engl J Med*. 2015;373:697–704.
10. Alfonso A, Redondo M, Rubio T, del Olmo B, Rodríguez-Wilhelmi P, García-Velloso MJ, et al. Screening for occult malignancy with FDG-PET/CT in patients with unprovoked venous thromboembolism. *Int J Cancer*. 2013;133:2157–64.
11. Robin P, Le Roux PY, Planquette B, Accassat S, Roy PM, Couturaud F, et al. Limited screening with versus without ¹⁸F-fluorodeoxyglucose PET/CT for occult malignancy in unprovoked venous thromboembolism: An open-label randomised controlled trial. *Lancet Oncol*. 2016;17:193–9.
12. Robertson L, Yeoh SE, Stansby G, Agarwal R. Effect of testing for cancer- and venous thromboembolism (VTE)-related mortality and morbidity in patients with unprovoked VTE. *Cochrane Database Syst Rev*. 2015;3:CD010837.
13. National Institute for Health and Clinical Excellence Guidance. Venous thromboembolic diseases: The management of venous thromboembolic diseases and the role of thrombophilia testing. London, UK: Royal College of Physicians. National Clinical Guideline Centre; 2012.

ORIGINAL

La osteopontina como biomarcador de riesgo neurológico en la enfermedad carotídea



J.A. González Fajardo^{c,*}, N. Zamora González^a, B. Aguirre Gervás^a,
H. Marcos Sánchez^a, I. Vidriales Vicente^a, M.D. Calvo Nieves^a y C. Vaquero Puerta^b

^a Servicio de Laboratorio y Análisis Clínicos, Hospital Clínico Universitario, Valladolid, España

^b Servicio de Angiología y Cirugía Vascular, Hospital Clínico Universitario, Valladolid, España

^c Servicio de Angiología y Cirugía Vascular, Hospital Universitario 12 de Octubre, Madrid, España

Recibido el 26 de abril de 2016; aceptado el 1 de junio de 2016

Disponible en Internet el 1 de julio de 2016

PALABRAS CLAVE

Osteopontina;
Estenosis carotídea;
Placa inestable

Resumen

Introducción: La osteopontina (OPN) incrementa el reclutamiento, migración y adhesión de los macrófagos y modula la expresión de citocinas proinflamatorias e interleucinas. Actualmente, no está definida su asociación con la inestabilidad de la placa de ateroma carotídea y la sintomatología clínica de los pacientes.

Objetivos: Estudiar los niveles en plasma de OPN de pacientes intervenidos quirúrgicamente de endarterectomía carotídea (ECA) y correlacionarlos con la sintomatología clínica preoperatoria, con el fin de valorar el riesgo neurológico y la inestabilidad de placa.

Material y métodos: Se diseñó un estudio prospectivo con una muestra de pacientes consecutivos intervenidos quirúrgicamente de ECA, previamente evaluados por el neurólogo o con la realización de una TAC o RMN cerebral. Los pacientes se dividieron en 2 grupos (sintomáticos y asintomáticos) y se compararon con un grupo control. Se excluyeron aquellos con enfermedades intercurrentes. La OPN se determinó mediante enzimoanálisis. Se utilizó para el análisis estadístico el programa SPSS v. 18.0. Las variables categóricas se describen como frecuencias y las cuantitativas como media y desviación estándar en el caso de utilizar pruebas paramétricas, y como mediana y rango intercuartil en el caso de utilizar pruebas no paramétricas. Se estableció que la relación fue estadísticamente significativa si p era inferior a 0,05.

Resultados: Durante el periodo de estudio, 44 pacientes (39 hombres, 5 mujeres), de edad media $75 \pm 6,62$ años, fueron intervenidos de ECA por presentar una placa de ateroma que producía una estenosis significativa ($>70\%$ con ecodoppler). De acuerdo con sus antecedentes cerebrovasculares, 24 fueron sintomáticos y 20 asintomáticos. El grupo control fue de 25 sujetos sanos. La OPN en el grupo control fue de $60 \pm 6,62$ ng/mL, de $74,3 \pm 60,8$ ng/mL en asintomáticos y de $90,3 \pm 45,4$ ng/mL en sintomáticos ($p = 0,003$).

* Autor para correspondencia.

Correos electrónicos: jafajardo@jet.es, jagf1961@orange.es (J.A. González Fajardo).

KEYWORDS

Osteopontin;
Carotid stenosis;
Unstable plaque

Conclusiones: La (OPN) se comporta como un buen indicador de riesgo cerebrovascular en pacientes con placa carotídea, a pesar de que sus niveles y los mecanismos moleculares de expresión no están del todo aclarados.

© 2016 SEACV. Publicado por Elsevier España, S.L.U. Todos los derechos reservados.

Osteopontin as a neurological risk marker in carotid diseases

Abstract

Introduction: Osteopontin (OPN) increases recruitment, migration and adhesion of macrophages and modulates the expression of proinflammatory cytokines and interleukins. Its association with the instability of carotid atheromatous plaque and the clinical symptoms of patients is currently not defined.

Aims: To study plasma levels of OPN in patients operated on by carotid endarterectomy (ECA) and correlate them with preoperative clinical symptoms, in order to assess the neurological risk and instability of plaque.

Material and methods: A prospective study was designed with a sample of consecutive patients who underwent surgery by ECA, and previously evaluated by a neurologist and/or by performing a CT or MRI brain scan. Patients were divided into 2 groups (symptomatic and asymptomatic) and compared with a control group. Those with intercurrent diseases were excluded. OPN was determined by enzyme immunoassay. Windows SPSS v. 18.0 program was used for statistical analysis. Categorical variables are described as frequencies, and quantitative variables as mean and standard deviation, in the case of using parametric tests, and median and interquartile range when using non-parametric tests. A $P < .05$ was established as a statistically significant relationship.

Results: During the study period, 44 patients (39 males, 5 females), mean age 75 ± 6.62 years old, were operated on by ECA due to having a plaque that produced a significant stenosis ($> 70\%$ with echodoppler). According to their stroke history, 24 were symptomatic and 20 asymptomatic. The control group was 25 healthy subjects. The OPN in the control group was 60 ± 6.62 ng/mL, 74.3 ± 60.8 ng/mL in asymptomatic, and 45.4 ± 90.3 ng/mL in symptomatic patients ($P = .003$).

Conclusions: OPN behaves as a good indicator of stroke risk in patients with carotid plaque, even though its levels and molecular mechanisms of expression are not entirely clear.

© 2016 SEACV. Published by Elsevier España, S.L.U. All rights reserved.

Introducción

Numerosos biomarcadores de inestabilidad de placa carotídea han sido descritos en la literatura. El objeto ha sido ayudar al clínico en la determinación de la vulnerabilidad de la placa en relación con la sintomatología neurológica. La osteopontina (OPN) es una glicoproteína N-ligada perteneciente a la familia SIBLING. Los miembros de la familia SIBLING (proteínas N-glicosiladas con ligandos de unión de integrina) son glicoproteínas sintetizadas por células óseas con actividad de conexión celular^{1,2}. Fue identificada por primera vez en 1986 como una proteína de la matriz del hueso en los osteoblastos y se expresa en varias células inmunes y vasculares. En condiciones proinflamatorias o de cicatrización de heridas, la expresión de OPN se incrementa cerca de las células inflamatorias. La OPN se asocia con la migración y proliferación y regula la quimiotaxis de la célula inflamatoria. La OPN se produce como una citocina en células T activadas y macrófagos, favorece el reclutamiento de monocitos/macrófagos y regula la producción de citocinas, por lo cual se señala que tiene un papel importante en la modulación de la inflamación (fig. 1).

Su expresión en vasos sanguíneos y corazón sanos es muy baja, pero aumenta considerablemente en respuesta al daño y predice una función cardíaca pobre. Los niveles plasmáticos de OPN se correlacionan con la extensión de la aterosclerosis coronaria y tiene implicación en el desarrollo de la enfermedad cardiovascular^{3,4}. Se encuentra como componente de las placas de ateroma y está asociada con su calcificación⁵. Por todo esto, se piensa que la OPN participa

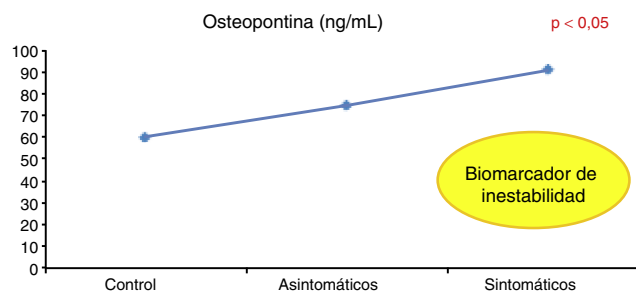


Figura 1 Elevación significativa de los niveles según el riesgo neurológico.

en la inflamación, aterosclerosis y calcificación vascular y que tiene importancia en la progresión de la enfermedad^{5,6}.

Por esta razón, hemos diseñado este estudio en el que la hipótesis general postula que existen diferencias en cuanto a los niveles de inflamación en los pacientes sintomáticos y en aquellos que permanecen asintomáticos, aunque ambos padezcan aterosclerosis carotídea. El objetivo ha sido valorar la OPN como marcador en la aparición de la enfermedad aterosclerótica y su repercusión clínica neurológica, con la idea de utilizarla como marcador diagnóstico y pronóstico que ayude a la identificación de pacientes asintomáticos con riesgo neurológico que precisen de un tratamiento quirúrgico precoz.

Material y métodos

Diseño del estudio

Se diseñó un estudio prospectivo de casos y controles de pacientes consecutivos intervenidos de endarterectomía carotídea (ECA) en el Hospital Clínico Universitario de Valladolid durante el periodo de enero a junio de 2012. Los sujetos controles procedieron de Salud Laboral. A todos se les realizó una historia clínica en la que se recogieron las principales características demográficas y una extracción sanguínea para estudio analítico.

Todos los pacientes dieron su consentimiento escrito para la realización de este estudio que fue aprobado por la Comisión de Ética e Investigación del Hospital Clínico. Este estudio contó con la financiación económica del Proyecto de la Gerencia Regional de Salud de la Junta de Castilla y León GRS 367/A/09.

Sujetos incluidos en el estudio

Se incluyó en el estudio a todos los pacientes mayores de 18 años que iban a ser intervenidos de ECA. Fueron evaluados por un neurólogo o con prueba de imagen preoperatoria (angio-TAC o RNM). Los criterios de exclusión del estudio fueron: pacientes oncológicos, gestantes, pacientes en tratamiento con corticoides o inmunosupresores y pacientes trasplantados.

El grupo control consistió de sujetos voluntarios, sanos, procedentes de Salud Laboral.

Determinaciones

A los pacientes que accedieron a participar en el estudio y a los controles se les realizó una historia clínica detallada donde se recogieron sus antecedentes, características demográficas y medicación actual. Estos datos fueron contrastados con los informes médicos que en su caso ellos aportaban, lo que acentúa la validez de la información.

Se les tomó una muestra sanguínea (10 ml en tubo de gel sin anticoagulante para las determinaciones en suero y 20 ml en tubo con EDTA para las determinaciones en plasma) en la hora previa a la cirugía con objeto de que no interfiriese el estrés quirúrgico en las determinaciones. La muestra se trasladó al laboratorio en condiciones de frío a 4°C, donde se centrifugó a 3.500 rpm durante 15 min y fue alicuotada

para su posterior análisis. Al grupo control se le realizaron las mismas extracciones y estudios analíticos que al grupo quirúrgico.

Las mediciones en suero se realizaron en el autoanalizador Cobas C711 Hitachi de Roche Diagnostics® mediante los reactivos proporcionados por Roche Diagnostics®, a excepción del colesterol LDL (mg/dL) que se obtuvo de forma calculada mediante la fórmula de Friedwald. La OPN se determinó mediante enzoinmunoanálisis (ng/mL) en laboratorio externo (Reference).

Análisis estadístico

Todos los datos recogidos de la población estudiada se introdujeron en una base de datos Microsoft Excel®. Posteriormente fueron analizados mediante el paquete estadístico SPSS® versión 18.0.

En el análisis descriptivo se presentaron los datos en tablas de frecuencia. Las variables categóricas se describen como frecuencias y las cuantitativas como media y desviación estándar en el caso de utilizar pruebas paramétricas, y como mediana y rango intercuartil en el caso de utilizar pruebas no paramétricas. Tras realizar un estudio de distribución (normalidad) de las variables continuas, y en función del resultado, se utilizaron pruebas paramétricas o no paramétricas. Se estableció que la relación es estadísticamente significativa si p es inferior a 0,05.

Resultados

Sujetos

El grupo tratado consistió de un total de 44 pacientes consecutivos, 39 hombres y 5 mujeres, intervenidos quirúrgicamente de ECA por el Servicio de Angiología y Cirugía Vascular del Hospital Clínico Universitario de Valladolid, con una edad media de 75,02 años \pm 6,62. El grupo control fue un grupo de 25 individuos voluntarios, 14 hombres y 11 mujeres, procedentes de Salud Laboral, con una edad lógicamente inferior de 59,32 años \pm 9,49.

Síntomas neurológicos

En el subgrupo de pacientes sintomáticos ($n=24$), estos se distribuyeron de acuerdo con la valoración clínica neurológica o las pruebas de imagen en: 11 presentaron un accidente isquémico transitorio, lo que supone un 45,8%, 11 presentaron un accidente cerebrovascular agudo, lo que supone un 45,8% y 4 presentaron amaurosis fugax, lo cual supone un 16,7%. Como se puede apreciar, 2 de los individuos tuvieron más de un tipo de sintomatología. Veinte pacientes asintomáticos ($n=20$) fueron operados mediante ECA por presentar una estenosis mayor o igual al 70%, con base en datos hemodinámicos de ecodoppler o pruebas objetivas de imagen (angio-TAC o angiografía). EL 94,7% de los pacientes sintomáticos presentaron una estenosis mayor o igual al 70%.

El intervalo de tiempo entre la presencia de clínica y la intervención quirúrgica fue de 3 a 90 días, con una mediana de 16 días y un rango intercuartil de 13-30 días.

Tabla 1 Controles, asintomáticos y sintomáticos. Datos demográficos

	Control (n = 25)	Asintomáticos (n = 20)	Sintomáticos (n = 24)	p
Edad ^a (años)	59,32 (9,49)	74,47 (8,13)	75,46 (5,28)	<0,001
Sexo ^b (varones) % (n)	56 (14)	95 (19)	83,3 (20)	0,006
Fumador ^c % (n)	44 (11)	100 (8)	55 (6)	0,005
Enfermedad del sistema nervioso ^c % (n)	0 (0)	10,5 (2)	4,3 (1)	0,175
Enfermedad psiquiátrica ^c % (n)	4 (1)	10 (2)	0 (0)	0,194
Enfermedad coronaria/cardiopatía isquémica ^b % (n)	0 (0)	50 (10)	33,3 (8)	<0,001
Aterosclerosis ^b % (n)	4 (1)	75 (15)	54,2 (13)	<0,001
Diabetes mellitus ^b % (n)	4 (1)	30 (6)	50 (12)	0,001
Enfermedad renal ^c % (n)	8 (2)	20 (4)	8,3 (2)	0,409
Enfermedad reumatológica ^c % (n)	4 (1)	33,3 (3)	25 (2)	0,061
Hta ^b % (n)	0 (0)	90 (18)	95,8 (23)	<0,001
EPOC ^c % (n)	0 (0)	10,5 (2)	16,7 (4)	0,046
Aas/antiagregantes ^b % (n)	4 (1)	85 (17)	96 (23)	<0,001
AINE ^c % (n)	4 (1)	15 (3)	13 (3)	0,374
Estatinas ^b % (n)	16 (4)	85 (17)	100 (23)	<0,001
Anticoagulantes ^c % (n)	0 (0)	25 (5)	20,8 (5)	0,007

Se muestran porcentajes con el número de pacientes (entre paréntesis), excepto en la edad, donde se muestran medias con su desviación estándar (entre paréntesis).

^a Significación estadística mediante prueba de Kruskal-Wallis.

^b Prueba de Chi-cuadrado de Pearson.

^c Razón de verosimilitudes o estadístico exacto de Fisher.

Relación estadísticamente significativa si p es inferior a 0,05.

Los principales resultados aparecen descritos en las [tablas 1 y 2](#). Aunque se encontraron diferencias estadísticas entre los distintos grupos en diversas variables, que no son objeto de este manuscrito, centraremos el estudio en los valores de OPN, que fueron de $60,0 \pm 25$ ng/mL en el grupo control, de $74,3 \pm 60,8$ ng/mL en los pacientes asintomáticos y de $90,3 \pm 45,4$ ng/mL en los pacientes sintomáticos, con valores significativos ($p = 0,003$).

Discusión

Como es bien conocido por todos, el primer mecanismo de ictus relacionado con la arteria carótida es un evento

ateroembólico que proviene de la rotura de una placa aterosclerótica inestable⁷.

Los factores implicados en la patogenia del ictus isquémico de origen carotídeo son básicamente el estado de la circulación intracerebral, el grado de estenosis de la arteria carótida interna y la morfología de la placa. Es conocido que en la modificación de estos factores influyen, por una parte, los hábitos y antecedentes patológicos de los individuos y, por otra parte, los cambios de una serie de parámetros que podemos medir, ya sea en la circulación sanguínea o directamente en la placa de aterosclerosis. En nuestro estudio hemos realizado un amplio análisis de estos parámetros, aunque este manuscrito se centre en el papel de la OPN.

Tabla 2 Controles, asintomáticos y sintomáticos. Variables bioquímicas

	Control (n = 25)	Asintomáticos (n = 20)	Sintomáticos (n = 24)	p
Triglicéridos (mg/dL)	93,0 (34,0)	126,7 (68,0)	88,1 (46,7)	0,249
Colesterol total ^a (mg/dL)	207,7 (26,9)	155,6 (29,0)	129,7 (40,0)	<0,001
LDL ^a (mg/dL)	130,2 (28,8)	92,2 (23,3)	74,3 (30,8)	<0,001
HDL (mg/dL)	49,0 (15,0)	36,3 (10,8)	30,5 (10,3)	<0,001
Proteínas totales (g/dL)	7,0 (0,0)	5,9 (1,0)	5,8 (0,8)	<0,001
Urea (mg/dL)	32,0 (12,0)	48,3 (53,2)	51,9 (40,9)	<0,001
Creatinina (mg/dL)	1,0 (0,0)	1,1 (0,7)	0,9 (0,6)	0,144
Glucosa (mg/dL)	101,0 (9,0)	116,7 (31,0)	127,3 (35)	<0,001
Osteopontina (ng/mL)	60,0 (25,0)	74,3 (60,8)	90,3 (45,4)	0,003

Se muestran medias con desviación estándar (entre paréntesis) en el caso de distribuciones normales y medianas con rango intercuartil (entre paréntesis) en el caso de distribuciones no normales. Significación estadística mediante ANOVA en distribuciones normales y prueba de Kruskal-Wallis en distribuciones no normales. Relación estadísticamente significativa si p es inferior a 0,05.

^a Distribución normal.

Con respecto a la edad, podemos observar que la diferencia entre los grupos es importante, significativamente menor en la población control, ya que estos procedían de Salud Laboral, con lo cual se trata de trabajadores en activo y, por tanto, más jóvenes que la media de los enfermos reclutados. Este factor influye en la distribución de otras comorbilidades tales como la cardiopatía isquémica, hipertensión o diabetes.

La proporción de varones en nuestro estudio, como en otros^{8,9}, es mayor en enfermos que en controles, lo cual es lógico atendiendo a que el sexo masculino representa un factor de riesgo para la enfermedad aterosclerótica.

Respecto al hábito de fumar, para lo que describimos como «fumador», obtenemos proporciones claramente superiores entre los enfermos, lo cual concuerda con la bibliografía¹⁰, ya que el tabaco supone uno de los factores de riesgo más importantes para la enfermedad, tal y como se describió previamente. Podemos observar cómo el porcentaje de fumadores es casi el doble entre los asintomáticos, lo cual indica que los pacientes sintomáticos son, probablemente, más conscientes de su enfermedad y del riesgo que supone el tabaco en su evolución, por lo que habrían seguido con más entusiasmo la recomendación de abandonar este hábito nocivo. Lo mismo sucede con el consumo de fármacos antiagregantes plaquetarios o estatinas.

La relación de asociación entre la aterosclerosis y EPOC ya está previamente descrita¹¹ y en nuestro estudio así se corrobora. La EPOC es más frecuente en enfermos con aterosclerosis carotídea que en los sujetos control.

Como señalan todas las guías, tanto en pacientes asintomáticos como en sintomáticos, con o sin tratamiento de revascularización, el manejo óptimo de la ECA requiere, además de cambios en el estilo de vida (dejar de fumar y controlar la hipertensión, la hiperlipidemia y la diabetes), el tratamiento con antiagregantes y estatinas.

Es conocido que la OPN tiene una buena correlación con la inflamación y la incidencia de eventos cardiovasculares relacionados con la aterosclerosis. En este estudio hemos pretendido correlacionarla con la sintomatología cerebrovascular, demostrando una elevación progresiva y significativa entre sujetos controles, pacientes asintomáticos y sintomáticos. Sus niveles en plasma, que se incrementan en situaciones de estrés oxidativo, se pueden utilizar, por tanto, como marcador de aterosclerosis en pacientes con enfermedad arterial carotídea. Nuestros resultados están en concordancia con otros estudios que analizan su relación con eventos cardiovasculares coronarios. No obstante, conviene señalar, en relación con otros autores^{11,4,12,13}, que los niveles predictores son variables dependiendo de la técnica inmunoenzimática utilizada. En nuestro estudio, niveles superiores a los 70 ng/mL son sugestivos de riesgo.

La aterosclerosis es un proceso inflamatorio crónico que conduce a la formación de la placa en condiciones de disfunción endotelial y a elevados niveles de colesterol en sangre. Estas placas tienen un componente inflamatorio importante con macrófagos infiltrados y otras células del sistema inmune. La OPN, que se encuentra en lesiones ateroscleróticas, especialmente asociada con los macrófagos y células espumosas (*foam cell*), puede ser un biomarcador de riesgo vascular, ya que participa en la progresión de la enfermedad, el remodelado vascular y la reestenosis^{6,14}.

En conclusión, este trabajo propone la OPN como biomarcador novedoso y útil para la enfermedad carotídea. En pacientes con enfermedad aterosclerótica carotídea, los niveles plasmáticos de OPN se incrementan al aumentar el estrés oxidativo (mayor en enfermos sintomáticos que en pacientes asintomáticos o sanos), por lo que puede considerarse un marcador de aterosclerosis. La determinación en plasma de sus niveles puede ser útil para caracterizar a aquellos pacientes con riesgo de ictus. Sin embargo, los mecanismos moleculares de expresión de la OPN no están del todo aclarados^{6,15-17}.

Responsabilidades éticas

Protección de personas y animales. Los autores declaran que para esta investigación no se han realizado experimentos en seres humanos ni en animales.

Confidencialidad de los datos. Los autores declaran que han seguido los protocolos de su centro de trabajo sobre la publicación de datos de pacientes.

Derecho a la privacidad y consentimiento informado. Los autores han obtenido el consentimiento informado de los pacientes o sujetos referidos en el artículo. Este documento obra en poder del autor de correspondencia.


Conflicto de intereses

Los autores declaran no tener ningún conflicto de intereses.

Bibliografía

1. Coloma JL, Ros C, Castelo-Blanco C. Osteoporosis. Fisiología y patología-1. REVCOG. 2009;14:178-87.
2. Lamour V, Nokin M-J, Henry A, Castronovo V, Bellahcène A. SIBLING proteins: Molecular tools for tumor progression and angiogenesis. Médecine Sci MS. 2013;29:1018-25.
3. Cho H-J, Cho H-J, Kim H-S. Osteopontin: A multifunctional protein at the crossroads of inflammation, atherosclerosis, and vascular calcification. Curr Atheroscler Rep. 2009;11:206-13.
4. Ohmori R, Momiyama Y, Taniguchi H, Takahashi R, Kusuhara M, Nakamura H, et al. Plasma osteopontin levels are associated with the presence and extent of coronary artery disease. Atherosclerosis. 2003;170:333-7.
5. Mazière C, Gomila C, Mazière J-C. Oxidized low-density lipoprotein increases osteopontin expression by generation of oxidative stress. Free Radic Biol Med. 2010;48:1382-7.
6. Cho H-J, Cho H-J, Kim H-S. Osteopontin: A multifunctional protein at the crossroads of inflammation, atherosclerosis, and vascular calcification. Curr Atheroscler Rep. 2009;11:206-13.
7. Bazan HA, Smith TA, Donovan MJ, Sternbergh WC. Future management of carotid stenosis: Role of urgent carotid interventions in the acutely symptomatic carotid patient and best medical therapy for asymptomatic carotid disease. Ochsner J. 2014;14:608-15.
8. Yahagi K, Davis HR, Arbustini E, Virmani R. Sex differences in coronary artery disease: Pathological observations. Atherosclerosis. 2015;239:260-7.
9. Brown MM, Czuriga-Kovács KR. Carotid artery: Overview on current trials -selecting the low-risk patient. J Cardiovasc Surg (Torino). 2015;56:177-88.

10. Tsialtas D, Bolognesi MG, Tecchio T, Azzarone M, Quaini F, Bolognesi R. Clinical, electrocardiographic and echocardiographic features in patients with major arterial vascular disease assigned to surgical revascularization. *Vasa*. 2014;43:443–9.
11. Romme EA, McAllister DA, Murchison JT, van Beek EJ, Petrides GS, Price CO, et al. Associations between COPD related manifestations: A cross-sectional study. *Respir Res*. 2013;14:129–33.
12. Kadoglou NP, Gerasimidis T, Golemati S, Kapelouzou A, Karayannacos PE, Liapis CD. The relationship between serum levels of vascular calcification inhibitors and carotid plaque vulnerability. *J Vasc Surg*. 2008;47:55–62.
13. Berezin AE, Kremzer AA. Circulating osteopontin as a marker of early coronary vascular calcification in type 2 diabetes mellitus patients with known asymptomatic coronary artery disease. *Atherosclerosis*. 2013;229:475–81.
14. Isoda K, Nishikawa K, Kamezawa Y, Yoshida M, Kusuvara M, Moroi M, et al. Osteopontin plays an important role in the development of medial thickening and neointimal formation. *Circ Res*. 2002;91:77–82.
15. Georgiadou P, Iliodromitis EK, Varounis C, Mavroidis M, Kolokathis F, Andreadou I, et al. Relationship between plasma osteopontin and oxidative stress in patients with coronary artery disease. *Expert Opin Ther Targets*. 2008;12:917–20.
16. Rosenberg M, Zugck C, Nelles M, Juenger C, Frank D, Remppis A, et al. Osteopontin, a new prognostic biomarker in patients with chronic heart failure. *Circ Heart Fail*. 2008;1:43–9.
17. Abdel-Azeez HA, Al-Zaky M. Plasma osteopontin as a predictor of coronary artery disease: Association with echocardiographic characteristics of atherosclerosis. *J Clin Lab Anal*. 2010;24:201–6.



ORIGINAL

Estudio prospectivo aleatorizado sobre el impacto de las medidas *fast track* en la cirugía abierta de aneurismas de aorta abdominal



P. Altés Mas^{a,*}, C. Riera Hernández^a, N. Hernández Wiesendanger^a,
M. Esturrica Duch^a, M.J. Preciado Mora^b y S. Llagostera i Pujol^a

^a Servicio de Angiología y Cirugía Vascular, Hospital Universitari Germans Trias i Pujol, Badalona (Barcelona), España

^b Servicio de Anestesiología y Reanimación, Hospital Universitari Germans Trias i Pujol, Badalona (Barcelona), España

Recibido el 1 de marzo de 2016; aceptado el 15 de abril de 2016

Disponible en Internet el 10 de mayo de 2016

PALABRAS CLAVE

Fast track;
Aneurisma de aorta abdominal;
Acceso retroperitoneal;
Cirugía abierta;
Catéter preperitoneal

Resumen

Introducción: La implantación de las medidas *fast track* (FT) en la reparación abierta (RA) de aneurismas de aorta abdominal (AAA) no está convenientemente evaluada en nuestro medio.

Objetivo: Queremos valorar el impacto de la instauración de medidas FT en nuestros pacientes.

Material y métodos: Estudio prospectivo aleatorizado (grupo control, grupo FT) de pacientes consecutivos intervenidos de manera electiva de AAA >55 mm infrarrenal por vía retroperitoneal mediante injerto recto. En el grupo FT se instauran medidas de optimización perioperatorias: ausencia de preparación intestinal, reducción del ayuno preoperatorio, administración de bebida carbohidratada 2 h antes de la intervención, control del dolor con elastómero preperitoneal, movilización y dieta precoces. Hemos comparado las variables postoperatorias: síndrome de respuesta inflamatoria sistémica (SIRS) postoperatorio, necesidad de transfusión, estancia en reanimación, días de ingreso y reintervenciones.

Resultados: De julio de 2011 a enero de 2014 se ha incluido a 38 pacientes (edad 68 años DE = 6,28; 97,4% hombres), 24 pacientes en grupo control y 14 en el grupo FT. La media de días de ingreso (6,17 vs. 4,64 en grupo FT) y de transfusiones son menores en el grupo FT ($p < 0,05$). La estancia en reanimación y las reintervenciones son menores en el grupo FT, aunque sin significación estadística. La incidencia de SIRS tras 48 h desde la intervención en el grupo FT fue 21,4% y del 54,16% en el grupo control (RR = 0,38; IC 95%: 0,15-0,61).

Conclusiones: Las medidas de optimización tipo FT podrían disminuir la incidencia de SIRS y reducir la estancia hospitalaria de los pacientes intervenidos de AAA.

Comité Ética Investigación Clínica: AC-11-122.

© 2016 SEACV. Publicado por Elsevier España, S.L.U. Todos los derechos reservados.

* Autor para correspondencia.

Correo electrónico: palt.es.germanstrias@gencat.cat (P. Altés Mas).

KEYWORDS

Fast track;
Abdominal aortic
aneurysm;
Retroperitoneal
access;
Open surgery;
Pre-peritoneal
catheter

Randomised, prospective study on the impact of *fast track* measures in the open surgery of abdominal aortic aneurysms

Abstract

Introduction: Implementation of fast track (FT) measures for abdominal aortic aneurysm (AAA) open repair (OR) has not been sufficiently evaluated in our area.

Objective: The impact of implementing FT measures in our patients.

Material and methods: A prospective, randomised study (control and FT groups) was designed and conducted on patients with an infrarenal AAA >55 mm between July 2011 and January 2014 undergoing elective OR by retroperitoneal approach using straight graft interposition were included. The following perioperative optimisation measures were established in the FT group: No bowel preparation, reduced pre-operative fasting, administration of carbohydrate drink up to 2 h before surgery, pain control with pre-peritoneal elastomer, early onset of mobilisation and diet. A comparison was made of the postoperative variables: Postoperative systematic immune response syndrome (SIRS), need for transfusion, stay in resuscitation, hospital stay, and further interventions.

Results: A total of 38 patients were included, with a mean age of 68 years (SD = 6.28), of which 97.4% were men. There were 24 patients in control group and 14 in FT group. No statistically significant differences (NSSD) were found in comorbidities of both groups. Mean hospital stay was 6.17 vs. 4.64 days in the FT group, and transfusions were lower in the FT group, with statistically significant differences. Stay in resuscitation unit and re-interventions were also lower in FT group, although NSSD.

The incidence of SIRS 48 h after surgery in FT group was 21.4% compared to 54.16% in control group (RR = 0.38, 95% CI; 0.15 - 0.61).

Conclusions: The FT optimisation measures may reduce the incidence of SIRS, and reduce hospital stay in patients undergoing open repair of AAA.

Clinical Research Ethics Committee: AC-11-122.

© 2016 SEACV. Published by Elsevier España, S.L.U. All rights reserved.

Introducción

La reparación abierta (RA) de los aneurismas de aorta abdominal (AAA) representa una solución definitiva para los pacientes con esta dolencia pero no está exenta de morbimortalidad^{1,2}. La mortalidad perioperatoria varía desde el 1 hasta el 8%, con centros de excelencia donde es del 1%³. En cuanto a la morbilidad, las principales complicaciones son cardíacas en un 5,4% (arritmia 3%, infarto agudo de miocardio 1,4% e insuficiencia cardíaca congestiva 1%), pulmonares en un 4,2% (neumonía 3%, distrés respiratorio 1%, embolia pulmonar 0,2%) y renales, con insuficiencia renal aguda en un 1,7% de los pacientes⁴.

Es conocido que, tras una cirugía mayor, sepsis o gran traumatismo se desarrolla una fase de inflamación aguda. El síndrome de respuesta inflamatoria sistémica (SIRS) es una respuesta inicial al daño o al estrés quirúrgico y refleja la activación de cascadas inflamatorias con producción de marcadores inflamatorios. Se manifiesta con taquicardia, fiebre o hipotermia, leucocitosis o leucocitopenia. Después de la RA electiva de un aneurisma de aorta infrarrenal, un 89% de los pacientes desarrolla SIRS⁵. Este síndrome está relacionado con el fallo orgánico, que lo acompaña o lo sigue en algunas ocasiones. La ausencia de SIRS y de fallo orgánico es un buen marcador predictivo de supervivencia.

Una de las vías de abordaje para RA es la retroperitoneal. Esta vía tiene una indicación clara en abdómenes hostiles, riñones en herradura y cuellos aórticos anatómicamente

complejos. Su uso generalizado parece disminuir la necesidad de ventilación mecánica postoperatoria, reduce el íleo paralítico postoperatorio y la eventración posquirúrgica⁶.

En cirugía de resección colónica⁷, el modelo *fast track* (FT) ha supuesto un avance en cuanto a cifras de recuperación postoperatoria, morbimortalidad y estancia hospitalaria. Evitar la preparación intestinal, reducir el ayuno preoperatorio, la carga de hidratos de carbono, la analgesia mediante bloqueo periférico, además de la movilización y reintroducción de dieta de manera precoz son características comunes en estos modelos. Ya sea con abordaje transperitoneal, ya sea retroperitoneal, este tipo de medidas se han aplicado en la cirugía de RA de AAA y han conseguido reducir la morbilidad postoperatoria y la estancia hospitalaria^{6,8-11}.

Creemos que la introducción de un protocolo de medidas de optimización perioperatorias tipo FT puede mejorar los resultados de la RA de los AAA en nuestros pacientes. El minimizar el ayuno preoperatorio¹², básicamente con ingesta de líquidos la noche previa a la cirugía, no supone un riesgo para el paciente. Es más, la toma de una bebida rica en hidratos de carbono prequirúrgica ha demostrado una reducción de la respuesta endocrina postoperatoria con un mejor control glucémico¹³.

Además de evitar la morbilidad asociada a los ingresos prolongados, se puede conseguir un ahorro considerable reduciendo la estancia hospitalaria para pacientes intervenidos de AAA.

Objetivo

El objetivo del estudio es valorar el impacto de la instauración de un conjunto de medidas FT en la RA de AAA. Se evalúa la incidencia de SIRS postoperatorio, la necesidad de transfusiones, el número de reingresos y reintervenciones, el tiempo de reinstauración de la dieta y la movilidad, la estancia en la unidad de críticos y el tiempo de hospitalización total.

Material y métodos

Se trata de un estudio de intervención prospectivo aleatorizado.

Se ha incluido de manera consecutiva a pacientes con AAA de más de 5,5 cm de diámetro o con crecimiento superior a 0,5 cm en menos de 6 meses y con autonomía domiciliaria. Se ha excluido a pacientes con previsión de pinzamiento suprarrenal, pacientes intervenidos de urgencias o con enfermedad iliaca asociada. Todos los pacientes han firmado un documento de consentimiento informado. El Comité de Ética de Investigación Clínica ha revisado y aprobado el estudio.

Los pacientes se asignan a los diferentes grupos mediante aleatorización con una secuencia obtenida por el programa informático True Number Random Service. Se han seguido las recomendaciones *Consolidated Standards of Reporting Trials (CONSORT)*¹⁴ para este tipo de estudios.

El cálculo del tamaño muestral del estudio se ha realizado mediante el programa GRANMO con un $\alpha = 0,05$ y una $\beta = 0,02$, y se obtuvo una $n = 50$ en cada grupo a tratar.

Todos los pacientes se intervienen de forma electiva con injerto recto aorto-aórtico infrarrenal mediante abordaje retroperitoneal.

En ambos grupos de pacientes se realiza una profilaxis antibiótica con 3 dosis de 1 g de cefazolina, la primera 30 min antes de la incisión y el resto cada 8 h. Los pacientes del grupo control ayunan 12 h antes de la intervención. Se utiliza anestesia general con o sin bloqueo epidural lumbar. Se canaliza una vía venosa central y se procede al sondaje vesical del paciente. Durante la cirugía se utiliza un recuperador de sangre. La analgesia postoperatoria se lleva a cabo con AINE y morfínicos si es preciso. Se inicia la reinstauración de dieta a partir del primer día postoperatorio según la presencia de peristaltismo a la auscultación abdominal. El segundo día se retiran la vía central y la sonda vesical. El tercer día se inicia la deambulación y se planifica el alta para el cuarto día con analgesia oral y visitas programadas con el Servicio de Cirugía Vasculard.

Las medidas FT se pueden desglosar en un protocolo de 3 días. El paciente continúa con su medicación añadiendo omeprazol (20 mg). Se reduce el ayuno preoperatorio añadiendo la ingesta de 100 ml de una bebida rica en hidratos de carbono (*Maxijul*®) 10 h y de 50 ml 2 h antes de la cirugía. Se minimizan las incisiones. La analgesia de las primeras 48 h postoperatorias se realiza con un catéter preperitoneal entre los músculos oblicuos con un elastómero de infusión continua de bupivacaína al 0,5%. A modo de rescate, se usan AINE y se intenta evitar los morfínicos. Además del inicio de la fisioterapia respiratoria en el postoperatorio inmediato, se incentiva la movilización precoz del paciente

con la sedestación en cama. La primera noche después de la cirugía se inicia la ingesta hídrica (zumo de frutas). El primer día postoperatorio se progresa con la dieta y el paciente inicia la deambulación. Se planifica el alta hospitalaria para el tercer día postoperatorio. El tercer día el paciente debería tener una movilización completa que le permita ir a su domicilio con analgesia oral y visitas programadas con el Servicio de Cirugía Vasculard.

Variables

La variable principal es la incidencia de SIRS postoperatorio que viene definida según Bown et al.⁵ al darse 2 o más de los siguientes criterios:

- Temperatura de >38 o <36 °C.
- Frecuencia cardíaca de >90 latidos/minuto.
- Frecuencia respiratoria de >20 respiraciones/minuto o ventilación mecánica asistida.
- Leucocitosis de >12 g/L o de leucocitopenia de <4 g/L.

Se recogerá durante todos los días postoperatorios, pero se diferenciarán los resultados antes y después de las 48 h, dada la esperable alta incidencia en el postoperatorio inmediato.

Como variables secundarias se registrarán las variables demográficas (edad y sexo), factores de riesgo cardiovascular, necesidad de transfusión de hemoderivados, reintervenciones, reingresos, días de estancia en la unidad de críticos y de hospitalización, días de inicio de dieta, movilización y mortalidad a 30 días.

Además de la valoración anestésica con la escala de riesgo preoperatorio de la *American Society of Anesthesiologists (ASA)*, se recogerán los siguientes antecedentes patológicos de los pacientes:

- *Tabaquismo*: aquellos pacientes que presentan un hábito tabáquico activo.
- *Hipertensión arterial (HTA)*: pacientes ya diagnosticados previamente y que están siendo tratados con una dieta o una medicación específicas.
- *Diabetes mellitus (DM)*: pacientes con glucemias basales >127 mg/dL o en tratamiento con dieta, antidiabéticos orales o insulina.
- *Dislipidemia (DLP)*: pacientes con valores séricos de colesterol total >200 mg/dL o colesterol LDL >100 mg/dL, o que se encuentran en tratamiento dietético o farmacológico.
- *Insuficiencia renal crónica (IRC)*: paciente con niveles basales de creatinina sérica de $>1,5$ mg/dL.
- *Cardiopatía isquémica (CI)*: pacientes con antecedentes de síndrome coronario agudo.
- *Enfermedad pulmonar obstructiva crónica (EPOC)*: paciente diagnosticado por pruebas funcionales respiratorias.

Análisis estadístico

Se ha realizado un estudio descriptivo y un análisis bivariante (chi-cuadrado y prueba de t de Student) y se ha calculado el RR con intervalo de confianza del 95%.

Tabla 1 Comparación de resultados de las comorbilidades

Factores de riesgo CV	Grupo control (n = 24)	Grupo FT (n = 14)	p
Edad	68,42	67,29	0,12
Sexo (hombre:mujer)	23:1	14:0	0,439
ASA (%)	ASA II 6 (25) ASA III 18 (75)	ASA II 10 (71,4) ASA III 4 (28,6)	0,005
HTA (%)	14 (58,3)	12 (85,7)	0,080
CI (%)	4 (16,7)	0	0,106
DM (%)	3 (12,5)	1 (7,1)	0,604
EPOC (%)	5 (20,8)	3 (21,1)	0,965
IRC (%)	5 (20,8)	0	0,067
DLP (%)	16 (66,7)	12 (85,7)	0,198
Tabaquismo (%)	7 (29,2)	4 (28,6)	0,969

Negrita: estadísticamente significativo.

Se ha realizado un análisis por intención de tratar.

Todos los datos han sido analizados con SPSS versión 15.

Resultados

Desde julio de 2011 hasta enero de 2014 se ha incluido a 38 pacientes asignados aleatoriamente en los grupos FT (14 pacientes) y el grupo control (24 pacientes). La media de edad ha sido de 68 (DE=6,28 años). El 97,4% de los pacientes fueron hombres. El 42,1% de los pacientes fueron clasificados como ASA II y el 57,9% como ASA III. El 68,4% eran hipertensos, el 10,5% con antecedentes de cardiopatía isquémica, el 10,5% con DM, el 21,5% con EPOC, el 12,5% presentan IRC, el 70% DLP y el 27,5% son fumadores activos.

No hubo diferencias significativas en cuanto a comorbilidades, pero sí en la valoración preanestésica de ambos grupos (tabla 1).

Para la incidencia de SIRS también se ha diferenciado su aparición en las primeras 48 h y las siguientes. Así, 20 pacientes (83,3%) controles desarrollaron SIRS en las primeras 48 h frente a 9 (64,2%) del grupo FT lo que supone un riesgo relativo de 0,77 (IC 95%: 0,53-1,01). En las 48 h posteriores, 13 pacientes (54%) del grupo control desarrollaron SIRS y solamente 3 (21,4%) del grupo FT (RR=0,38; IC 95%: 0,15-0,61) (tabla 2 y fig. 1).

En cuanto a la reintroducción de la ingesta, 3 pacientes (13%) del grupo control frente a 7 pacientes (50%) del grupo FT reiniciaron dieta sólida antes del segundo día postoperatorio. La deambulación antes del tercer día se produjo en

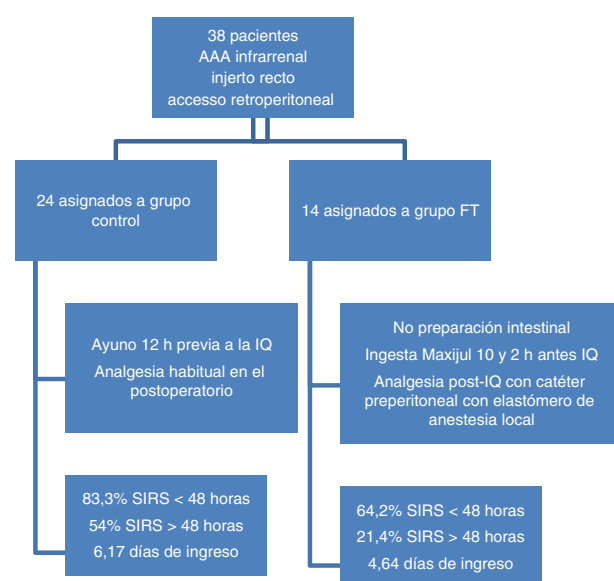


Figura 1 Diagrama de flujo, medidas perioperatorias, resultados de incidencia de SIRS y días de ingreso.

6 pacientes (26,1%) del grupo control y en 9 (64,3%) del grupo FT. Las diferencias fueron estadísticamente significativas en ambas variables (tabla 3).

Se transfundieron 13 pacientes (54,2%) en el grupo tradicional frente a 3 (21,4%) en el grupo FT ($p < 0,05$).

Con relación a la estancia en la unidad de críticos, 8 pacientes del grupo control (33,3%) estuvieron más de 48 h

Tabla 2 Comparación de resultados de SIRS

Grupo control n (%)	Grupo FT n (%)	p
SIRS <48 h		
Sí 20 (83,3)	Sí 9 (64,2)	0,182
No 4 (16,7)	No 5 (35,8)	
SIRS >48 h		
Sí 13 (54)	Sí 3 (21,4)	0,048
No 11 (46)	No 11 (78,6)	

Negrita: estadísticamente significativo.

Tabla 3 Comparación de resultados de inicio de la ingesta de sólidos y deambulación

Grupo control n (%)	Grupo FT n (%)	p
Inicio de sólidos antes del día 2		
Sí 3 (13)	Sí 7 (50)	0,014
No 20 (87)	No 7 (50)	
Inicio de deambulación antes del día 3		
Sí 6 (26,1)	Sí 9 (64,3)	0,021
No 17 (73,9)	No 5 (35,7)	

Tabla 4 Comparación de resultados de las variables secundarias

	Grupo control n (%)	Grupo FT n (%)	p
Transfusión	13 (54)	3 (21)	0,049
>48 h críticos	8 (33)	2 (14)	0,198
Días de ingreso (x)	6,17	4,64	0,021
Reintervenciones	2 (8)	0	0,257
Reingresos	2 (8)	1 (7)	0,867
Mortalidad	1 (4)	0	0,439

Negrita: estadísticamente significativo.

con vigilancia intensiva frente a 2 pacientes del grupo FT (14,3%). Las diferencias no son significativas. Los pacientes del grupo control tuvieron una media de 6,17 días de ingreso mientras que los del grupo FT tuvieron una media de 4,64 días; las diferencias fueron estadísticamente significativas.

Se reintervino a 2 pacientes del grupo control: una esplenectomía urgente y una embolectomía transfemoral.

Hay 2 reingresos en el grupo control: uno de ellos por isquemia intestinal que finalmente fallece y otro por infección del tracto urinario. En el grupo FT reingresa un paciente también por infección del tracto urinario (tabla 4).

Discusión

Existen antecedentes de FT y RA de AAA, aunque no en nuestro medio. Murphy et al.¹⁰ establecieron en 2007 un grupo de medidas de optimización para intentar reducir la estancia hospitalaria a 3 días en los AAA infrarrenales tratados con cirugía abierta. Se trata de un estudio prospectivo no aleatorizado en el que comparan un grupo FT con otro convencional con 30 pacientes en cada grupo. Utilizan el acceso aórtico transperitoneal con incisión tanto transversa como xifopubiana. Las medidas de optimización consisten en la reducción del ayuno postoperatorio (ingesta de líquidos previa a la cirugía), minimización de las incisiones, movilización (sedestación la tarde de la cirugía) e instauración precoz de la dieta en el postoperatorio (taza de té la noche después de la intervención). Concluyen que con un programa de optimización se puede disminuir la estancia hospitalaria en estos pacientes.

Muehling⁶ y su grupo realizaron en 2009 un estudio aleatorizado prospectivo con 2 grupos (n = 101) en el que no se especifica la vía de acceso aórtico. En el grupo de optimización, los elementos comunes fueron: prescindir de la preparación intestinal y reducción del ayuno previos a la cirugía, uso adyuvante de catéter epidural torácico de anestesia (T10-11), inicio de la ingesta hídrica y movilización precoces con fisioterapia supervisada. Como conclusiones, se observa que el grupo FT presenta menos necesidades de ventilación postoperatoria, una más rápida reintroducción de la alimentación enteral completa y un menor número de complicaciones. En el análisis *post hoc* de los datos, demostraron un descenso de la incidencia de SIRS en el grupo FT (28 vs. 50%) y un menor desarrollo de fallo orgánico en el grupo FT (16 vs. 37%)⁸.

Moniaci⁹ publica una serie casos de AAA; un grupo de 94 pacientes tratados con RA por vía transperitoneal (incisión

subcostal izquierda transversa) y FT y 34 pacientes en el otro grupo tratados con endoprótesis. También utiliza el bloqueo epidural y establece una movilización precoz e introducción inmediata de la dieta, pero sin precisar las horas de ayuno previas a la cirugía. Concluye que el FT supone una alternativa al EVAR como tratamiento mínimamente invasivo de los AAA.

Recientemente, Brustia¹¹ ha publicado una serie retrospectiva de 1.000 pacientes operados de cirugía aórtica tanto por afección aneurismática como isquémica. Como el grupo anterior, utilizan el acceso transperitoneal y el bloqueo epidural. Mantienen la preparación intestinal para el vaciado intestinal y, aunque reducen el ayuno preoperatorio con líquidos hasta 2 h antes de la cirugía, no dan suplementos de hidratos de carbono. Evitan el paso postoperatorio por la unidad de críticos. Concluyen que el programa FT es seguro, eficaz y mejora los resultados de la cirugía aórtica.

Nuestro protocolo FT se fundamenta en la reducción del ayuno previo a la cirugía con el aporte de una bebida rica en hidratos de carbono (*Maxijul*®), la utilización de catéter preperitoneal para el bloqueo nociceptivo de las fascias de la musculatura abdominal y del peritoneo parietal, y una movilización e instauración de dieta precoces. El bloqueo preperitoneal mostró una reducción de analgesia, del íleo paralítico y una menor estancia hospitalaria en la cirugía de colon¹⁵.

La reducción del tiempo de ayuno preoperatorio¹² no supone un riesgo para el paciente, sino todo lo contrario: la toma de una bebida carbohidratada prequirúrgica ha demostrado una reducción de la respuesta endocrina postoperatoria con un mejor control glucémico¹³.

Nuestros resultados, aunque con una muestra pequeña, muestran una experiencia satisfactoria con una ligera mejora de los resultados con la inclusión de este tipo de medidas, sobre todo en la incidencia de SIRS a las 48 h y en la estancia hospitalaria total. Además, se ha conseguido una reintroducción de dieta y movilización del paciente de manera más precoz.

A pesar de que la asignación de los pacientes fue aleatoria, y de que no se han observado diferencias estadísticamente significativas entre las comorbilidades, sí se han detectado diferencias entre ambos grupos con relación al ASA. En cualquier caso el ASA es un indicador de riesgo anestésico, y no de riesgo quirúrgico.

Es llamativa la discrepancia entre el tamaño muestral calculado y el final. Creemos que es una limitación del estudio la exclusión de pacientes con enfermedad iliaca asociada. También destaca que el grupo control sea más numeroso que el grupo FT. El sistema de aleatorización se programó para la inclusión de mayor número de pacientes, pero ante futuros cambios en los criterios de inclusión (pacientes con enfermedad aortoiliaca) hemos querido realizar este análisis inicial. Además, se trata de un estudio sin posibilidad de tratamiento ciego.

Conclusiones

Las medidas de optimización de tipo FT de la cirugía abierta de AAA podrían disminuir la incidencia de SIRS en el postoperatorio y reducir la estancia hospitalaria de los pacientes intervenidos de AAA infrarenal con injerto recto.

Responsabilidades éticas

Protección de personas y animales. Los autores declaran que los procedimientos seguidos se conformaron a las normas éticas del comité de experimentación humana responsable y de acuerdo con la Asociación Médica Mundial y la Declaración de Helsinki.

Confidencialidad de los datos. Los autores declaran que han seguido los protocolos de su centro de trabajo sobre la publicación de datos de pacientes.

Derecho a la privacidad y consentimiento informado. Los autores han obtenido el consentimiento informado de los pacientes o sujetos referidos en el artículo. Este documento obra en poder del autor de correspondencia.

Conflicto de intereses

Los autores declaran no tener ningún conflicto de intereses.

Bibliografía

1. Prinszen M, Wixon CL, Buskens E, Blankensteijn JD. Surveillance after endovascular aneurysm repair: Diagnostics, complications, and associated costs. *Ann Vasc Surg.* 2004;18:421–7.
2. Greenhalgh RM, Brown LC, Kwong GP, Powell JT, Thompson SG, EVAR trial participants. Comparison of endovascular aneurysm repair with open repair in patients with abdominal aortic aneurysm (EVAR trial 1), 30-day operative mortality results: Randomised controlled trial. *Lancet.* 2004;364:843–8.
3. Moll FL, Powell JT, Fraedrich G, Verzini F, Haulon S, Waltham M, et al. Management of abdominal aortic aneurysms clinical practice guidelines of the European society for vascular surgery. *Eur J Vasc Endovasc Surg.* 2011;41 Suppl 1:S1–58.
4. Hertzner NR, Mascha EJ, Karafa MT, O'Hara PJ, Krajewski LP, Beven EG. Open infrarenal abdominal aortic aneurysm repair: The Cleveland Clinic experience from 1989 to 1998. *J Vasc Surg.* 2002;35:1145–54.
5. Bown MJ, Nicholson ML, Bell PR, Sayers RD. The systemic inflammatory response syndrome, organ failure, and mortality after abdominal aortic aneurysm repair. *J Vasc Surg.* 2003;37:600–6.
6. Muehling BM, Meierhenrich R, Thiere M, Bischoff G, Oberhuber A, Orend KH, et al. The retroperitoneal approach combined with epidural anesthesia reduces morbidity in elective infrarenal aortic aneurysm repair. *Interact Cardiovasc Thorac Surg.* 2009;8:35–9.
7. Gatt M, Anderson AD, Reddy BS, Hayward-Sampson P, Tring IC, MacFie J. Randomized clinical trial of multimodal optimization of surgical care in patients undergoing major colonic resection. *Br J Surg.* 2005;92:1354–62.
8. Muehling BM, Ortlieb L, Oberhuber A, Orend KH. Fast track management reduces the systemic inflammatory response and organ failure following elective infrarenal aortic aneurysm repair. *Interact Cardiovasc Thorac Surg.* 2011;12:784–8.
9. Moniaci D, Brustia P, Renghi A, Casella F, De Simeis L, Guzzardi G, et al. Abdominal aortic aneurysm treatment: Minimally invasive fast-track surgery and endovascular technique. *Vascular.* 2011;19:233–41.
10. Murphy MA, Richards T, Atkinson C, Perkins J, Hands LJ. Fast track open aortic surgery: Reduced postoperative stay with a goal directed pathway. *Eur J Vasc Endovasc Surg.* 2007;34:274–8.
11. Brustia P, Renghi A, Aronici M, Gramaglia L, Porta C, Musiani A, et al. Fast-track in abdominal aortic surgery: Experience in over 1,000 patients. *Annals of vascular surgery.* 2015;29:1151–9.
12. Brady M, Kinn S, Ness V, O'Rourke K, Randhawa N, Stuart P. Preoperative fasting for preventing perioperative complications in children. *Cochrane Database Syst Rev.* 2009:CD005285.
13. Svanfeldt M, Thorell A, Hausel J, Soop M, Nygren J, Ljungqvist O. Effect of preoperative oral carbohydrate treatment on insulin action—a randomised cross-over unblinded study in healthy subjects. *Clin Nutr.* 2005;24:815–21.
14. Turner L, Shamseer L, Altman DG, Weeks L, Peters J, Kober T, et al. Consolidated standards of reporting trials (CONSORT) and the completeness of reporting of randomised controlled trials (RCTs) published in medical journals. *Cochrane Database Syst Rev.* 2012;11:MR000030.
15. Beaussier M, El'Ayoubi H, Schiffer E, Rollin M, Parc Y, Mazoit JX, et al. Continuous preperitoneal infusion of ropivacaine provides effective analgesia and accelerates recovery after colorectal surgery: A randomized, double-blind, placebo-controlled study. *Anesthesiology.* 2007;107:461–8.



ORIGINAL

Resultados de la angioplastia simple en pacientes con isquemia crítica debida a enfermedad exclusiva del sector infrapoplíteo[☆]



M. Garnica Ureña*, A.A. Reyes Valdivia, B. Castejón Navarro, E. Aracil Sanus, J. Ocaña Guaita y C. Gandarias Zúñiga

Servicio de Angiología y Cirugía Vascular, Hospital Universitario Ramón y Cajal, Madrid, España

Recibido el 19 de marzo de 2016; aceptado el 20 de abril de 2016

Disponible en Internet el 16 de junio de 2016

PALABRAS CLAVE

Isquemia;
Infrapoplíteo;
Angioplastia

Resumen

Introducción: La isquemia crítica se define como dolor de reposo, úlcera o gangrena de la extremidad (estadios IV-VI de Rutherford) en pacientes con enfermedad arterial periférica. El tratamiento endovascular ha demostrado ser una opción válida en el sector infrapoplíteo.

Material y métodos: Estudio retrospectivo, descriptivo, registrado en nuestro centro desde 2005 hasta 2015. El diagnóstico se hizo mediante cartografía doppler prequirúrgica y arteriografía intraoperatoria. Describimos como resultado primario el porcentaje de amputación. Como resultados secundarios describimos el éxito clínico a los 6, 12 y 24 meses, el tiempo de hospitalización y la necesidad de amputación menor. El éxito técnico se define como la posibilidad de realizar angioplastia de al menos un vaso y lograr permeabilidad hasta algún arco. Se describe también la mortalidad.

Resultados: Incluye 72 extremidades y a 68 pacientes (53 hombres y 15 mujeres) con edad media de $73,4 \pm 11,4$ años, 75% hipertensos, 80,5% diabéticos, 54% dislipidémicos, 13,8% fumadores activos, 33% con cardiopatía isquémica, 22% con insuficiencia renal, que presentaban isquemia crítica (87,5% en estadio V-VI de Rutherford) debida exclusivamente a enfermedad del sector infrapoplíteo.

Realizamos angioplastias simples de un vaso distal (59,8%) o más (40,2%), con éxito técnico del 97%. Las lesiones se definieron como 48,6% de miembros con estenosis y 51,4% miembros con oclusión. El porcentaje de amputación mayor fue del 25%. En el análisis univariante con las variables estudiadas, la amputación mayor tuvo relación estadísticamente significativa ($p = 0,014$) con el intento fallido de recanalización de alguno de los vasos enfermos. El éxito clínico fue del 72, 47,2 y del 26,4% a los 6, 12 y 24 meses, respectivamente. La mediana de hospitalización fue de 18 días (rango 3-45). La mediana de seguimiento fue de 365 días (rango 6-2.555) y la mortalidad del 25%.

[☆] Presentado como comunicación oral en el Congreso Internacional del Capítulo de Cirugía Endovascular, en Zaragoza, 5-6 de noviembre de 2015 y como póster con comunicación oral en el Leipzig Interventional Course (LINC), en enero de 2016.

* Autor para correspondencia.

Correo electrónico: Martagarni@gmail.com (M.G. Ureña).

KEYWORDS

Ischaemia;
Below-the-knee;
Angioplasty

Conclusión: Nuestros resultados demuestran que la angioplastia simple en el tratamiento de la isquemia crítica debida a enfermedad del sector infrapoplíteo es una técnica válida, ya que permite tratar pacientes con elevada morbilidad con una aceptable tasa de salvamento del miembro.

© 2016 SEACV. Publicado por Elsevier España, S.L.U. Todos los derechos reservados.

Percutaneous ballon angioplasty of infrapopliteal lesions for critical limb ischaemia. experience of one centre

Abstract

Introduction: Critical limb ischaemia is defined as rest pain, limb ulcers, or gangrene (IV- VI Rutherford Classification) in patients with peripheral arterial disease. Endovascular treatment has been shown to be a suitable option in below-the-knee lesions.

Materials and methods: A retrospective, descriptive study was conducted on patients diagnosed with critical limb ischaemia secondary to isolated infrapopliteal lesions, registered in our centre from 2005 to 2015. Diagnosis was made with Doppler ultrasonound mapping and intra-operative angiography. Technical success was defined as performing one vessel angioplasty. Primary end-point was overall limb salvage. Secondary end-points were described as clinical success, and overall mortality.

Results: The study included a total 72 limbs of 68 patients (53 men and 15 women) with a mean age of 73.4 ± 11.4 years. Of these, 75% were hypertensive, 80.5% were diabetics, 22% had renal failure. A Rutherford classification of v-vi was observed in 86% of patients. One-vessel angioplasty was the most frequent treatment in 59.8%, and 2 or more vessels in 40.2%. There was 97% technical success. Overall limb salvage was 75%. Clinical success rates at 6, 12 and 24 months were 72, 47.2, and 26.4%, respectively. The median hospital stay was 18 days (range 12-35), with a median follow-up of 365 days (range 180-730). Overall mortality during follow up was 25%.

Conclusion: Our results are similar as those described in the literature, and demonstrate that balloon angioplasty is a useful technique in critical limb ischaemia patients with infrapopliteal lesions, and has an adequate limb rate salvage.

© 2016 SEACV. Published by Elsevier España, S.L.U. All rights reserved.

Introducción

La isquemia crítica (IC) de las extremidades inferiores es una causa mayor de morbimortalidad entre los pacientes que padecen enfermedad arterial periférica. La IC se define como dolor de reposo, lesiones tróficas de la extremidad o gangrena, que corresponde con la fase más avanzada de la isquemia crónica de las extremidades inferiores, y representa los estadios IV-VI de la clasificación de Rutherford. Esta clasificación fue aceptada en 2007 cuando se realizó el documento de la TASC2 (*Transatlantic Intersociety Consensus*)¹. La amputación mayor, por esta causa, continúa siendo una práctica frecuente, que atiende al progresivo envejecimiento de la población y a una mayor prevalencia de diabetes² como factores de riesgo determinantes.

El tratamiento endovascular con angioplastia transluminal percutánea (ATP) en pacientes con enfermedad estenooclusiva infrainguinal y con IC es considerado una opción válida de tratamiento incluso cuando se comparan los resultados de dicho procedimiento con la cirugía de *bypass*³. Aunque en las guías clínicas todavía no existe un consenso para el tratamiento de esta dolencia, la literatura propone que la cirugía debería indicarse en pacientes con bajo riesgo

quirúrgico, adecuado *run-off* en el pie y un buen calibre de vena safena interna. Afirma, a su vez, que la ATP debe ser la primera opción de tratamiento debido a las ventajas que ofrece a este tipo de pacientes, cuando esta es técnicamente factible⁴. A diferencia de los resultados obtenidos con la ATP en el sector femoropoplíteo, la ATP del sector infrapoplíteo (IP) se ha empleado con menor frecuencia debido a los resultados subóptimos de permeabilidad que en un principio ofrecía. En cambio, el uso de la ATP en el sector IP en pacientes con IC se ha incrementado en los últimos años debido a la mejora del material endovascular disponible y a las técnicas mínimamente invasivas utilizadas en estos pacientes, que, habitualmente, presentan numerosas comorbilidades. Con el uso de la ATP en el sector IP, se pretende aumentar el salvamento de la extremidad, incentivar la curación de las lesiones tróficas y mejorar la calidad de vida de estos pacientes. Estos objetivos prevalecen sobre la permeabilidad de esta técnica a largo plazo. La curación de la lesión trófica es un fenómeno que parece estar directamente relacionado con el flujo arterial que, tras la revascularización, se dirige hasta el pie, con el fin de maximizar su perfusión⁵.

Estudios recientes en los que se analizan los determinantes que condicionan la tasa de curación de la lesión trófica

en pacientes con IC y lesiones IP parecen concluir que el tratamiento endovascular presenta una aceptable tasa de curación de la lesión y, por tanto, de salvamento de la extremidad⁶.

Este estudio tiene como objetivo principal describir el salvamento de la extremidad utilizando el tratamiento endovascular con ATP simple en pacientes con IC y lesiones exclusivamente del sector IP. Como objetivos secundarios se describen el éxito técnico; el éxito clínico primario a los 6, 12 y 24 meses; la mortalidad; la necesidad de amputación menor; el tiempo de hospitalización y el seguimiento.

Material y métodos

Se presenta un estudio observacional a partir de una base de datos realizada con carácter retrospectivo. Se recogieron todos los pacientes con IC debida a enfermedad exclusiva del sector IP tratados de forma endovascular (ATP), entre los años 2005 y 2015, en nuestro centro.

Se intervino a aquellos pacientes que presentaban IC, es decir, se encontraban en estadios de Rutherford IV-VI, con dolor de reposo, lesiones tróficas o gangrena de la extremidad. Fueron excluidos del estudio aquellos en los que se realizó tratamiento concomitante del sector femoropoplíteo.

Todos los pacientes presentaban ausencia de pulsos distales y firmaron un consentimiento informado antes del procedimiento. El diagnóstico clínico se complementó, según el protocolo del servicio, con cartografía doppler prequirúrgica del sector arterial del miembro afecto y se confirmó mediante arteriografía intraoperatoria. La mayoría de los procedimientos se realizaron bajo anestesia regional o con anestesia local y sedación.

Los procedimientos se realizaron usando introductores de 4 o 5Fr, con abordaje femoral percutáneo anterógrado e ipsolateral. En ocasiones excepcionales, en las que mediante el abordaje anterógrado no se consiguió recanalizar la lesión, se utilizó un abordaje femoral anterógrado combinado con uno retrógrado desde la arteria pedia. Todos los pacientes fueron anticoagulados durante el procedimiento con 5.000 UI de heparina no fraccionada.

Para cruzar las lesiones de los vasos tibiales se utilizaron guías del 0,014" o del 0,018". La recanalización de la lesión fue intralunimal, aunque en algunos casos de oclusión del vaso la recanalización fue subintimal. La angioplastia se realizó con balones de bajo perfil con diferentes presiones de inflado, dependiendo del fabricante. El tiempo de inflado fue de 3 min, y el tamaño y la longitud de los balones se eligieron según las preferencias del cirujano y las características de la lesión. En cuanto al tipo de lesión tratada, estas se clasificaron como estenosis u oclusiones. Al finalizar el procedimiento, se utilizó la compresión manual en el punto de punción tras la retirada del introductor.

Respecto al tratamiento médico, a todos los pacientes se les prescribió estatina más doble antiagregación (con 100 mg de ácido acetil salicílico y 75 mg de clopidogrel durante 6 meses), o antiagregación simple más anticoagulación, si el paciente precisaba esta última por otra causa.

El éxito técnico se define como la posibilidad de realizar angioplastia de al menos un vaso principal que logra la permeabilidad hasta algún arco distal en la arteriografía de

control intraoperatoria. Se describe intento fallido de recanalización como la incapacidad de revascularizar otro de los vasos tibiales enfermos.

El éxito clínico, valorado a los 6, 12 y 24 meses, respectivamente. Se define en función de la evolución clínica de los pacientes: curación de las lesiones tróficas o desaparición del dolor de reposo. En ocasiones, durante el seguimiento, además de la evaluación clínica, se utilizaron métodos objetivos como la ecografía doppler o el índice de Yao, para valorar la permeabilidad de los vasos tratados.

Se consideró reintervención al procedimiento realizado en pacientes con evolución clínica desfavorable durante las siguientes 2-3 semanas de la intervención y en los que, de forma objetiva (ecografía doppler), se visualizó estenosis significativa del vaso distal previamente tratado. Al tratarse de casos aislados, no consideramos la permeabilidad primaria asistida ni la permeabilidad secundaria, puesto que tampoco en estos casos se realizó un seguimiento objetivo posterior de la permeabilidad de los vasos distales.

Fueron consideradas amputaciones menores las amputaciones transfalángicas y las transmetatarsianas.

Se registró la mortalidad a los 30 días y durante el seguimiento, y se cuantificaron los días de estancia hospitalaria tras el procedimiento.

El análisis de los datos se hizo por extremidad. Los pacientes que fallecieron durante el seguimiento, más allá de los 30 días del procedimiento y que fueron dados de alta, se incluyeron en el porcentaje de pacientes libres de amputación mayor.

Análisis estadístico

El estudio estadístico se realizó a través del programa Stata Statistic/Data Analysis, versión 12.0. Las variables continuas se expresaron como medias \pm desviación estándar o mediana con rangos. Las variables categóricas se presentaron como números absolutos o porcentajes. La comparación en el análisis univariante se realizó con t de Student o test de chi cuadrado, dependiendo del tipo de variable. Para estimar las curvas del porcentaje de pacientes libres de amputación mayor y las de éxito clínico de la extremidad tratada, se utilizaron curvas de supervivencia según el estadístico de Kaplan-Meier. Una $p < 0,05$ fue considerada significativa.

Resultados

Se realizó ATP de lesiones IP para tratar 72 piernas en 68 pacientes. Los datos demográficos estudiados se resumen en la [tabla 1](#).

En cuanto al procedimiento realizado, en el 97% de los casos el abordaje fue anterógrado. En 2 extremidades se utilizó un abordaje combinado con punción de la arteria pedia de forma retrógrada. Las lesiones se clasificaron como estenosis (49%) u oclusiones (51%) según la descripción en la arteriografía intraoperatoria. En el 59,8% de los casos se realizó ATP de un solo vaso, y en el 40,2% se angioplastiaron 2 o más vasos.

Se obtuvo un éxito técnico del 97%. En el 40,2% de los procedimientos se intentó recanalizar más de un vaso. Hubo 21 procedimientos (30%) en los que ocurrió un intento fallido de recanalizar otro de los troncos tibiales enfermos. De estos

Tabla 1 Datos demográficos:

Variable	Número absoluto o mediana	Porcentaje o rango
<i>Edad (años)</i>	75	49-94
<i>Sexo (masculino)</i>	53	74
<i>Comorbilidades</i>		
Hipertensión	55	75
Diabetes	58	80,5
Dislipidemia	39	54
Fumadores activos	10	14
Enfermedad renal crónica	16	22
Cardiopatía isquémica	26	33
<i>Estadio Rutherford</i>		
Rutherford IV	9	12,5
Rutherford V-VI	63	87,5

intentos fallidos, 11 fueron oclusiones y 10 estenosis. La [tabla 2](#) resume los vasos tratados y aquellos con intentos fallidos.

Las complicaciones perioperatorias y en los primeros 30 días tras la intervención ocurrieron en 7 pacientes (10%). Seis fueron trombosis precoces que precisaron amputación

infracondílea por ominosa evolución de las lesiones. Además, se describió un caso de pseudoaneurisma, en punto de punción femoral, tratado mediante inyección de trombina a las 48 h del procedimiento.

La mediana de días hasta la amputación fue de 83,5 días (rango 6-240), por lo que todas las amputaciones mayores ocurrieron durante el primer año de seguimiento. El porcentaje de salvamento de la extremidad fue del 75% ([fig. 1](#)). Se realizó amputación mayor a 17 pacientes. En el análisis univariante con las variables estudiadas, la amputación mayor solo tuvo relación estadísticamente significativa ($p=0,014$) con el intento fallido de recanalización de alguno de los vasos enfermos. Datos resumidos en la [tabla 3](#).

La mediana de seguimiento fue de 365 días (rango 6-2.555), en su mayoría se trató de seguimiento clínico. De forma selectiva, en pacientes en los que la lesión no mejoraba tras la revascularización, o continuaban con dolor de reposo, se realizó ecodoppler de troncos distales para comprobar la permeabilidad.

El éxito clínico fue del 72; 47,2 y 26,4% a los 6, 12 y 24 meses, respectivamente ([fig. 2](#)).

En el análisis univariante de las variables estudiadas con la ausencia de éxito clínico, tanto la hipertensión como la CI presentaron una fuerte asociación en todos los intervalos evaluados. En el caso de la hipertensión, esta asociación solo presentó diferencias estadísticamente significativas a

Tabla 2 Datos del procedimiento

Variable	Número absoluto o mediana	Porcentaje o rango
<i>Tipo de lesión tratada</i>		
Estenosis	35	49
Oclusión	36	51
<i>Arteria tratada</i>		
Tibial anterior	22	31
Tibial posterior	8	11
Peronea	13	18
ATP de 2 o más arterias	29	40
<i>Intentos fallidos de recanalización de otro vaso</i>		
Estenosis	21	30
Oclusiones	10	48
Tibial anterior	11	52
Tibial posterior	9	43
Peronea	4	19
Pedia	2	9
Más de un fallo	4	19
Más de un fallo	2	10
<i>Abordaje anterógrado</i>	69	97
<i>Abordaje retrógrado</i>	0	0
<i>Abordaje combinado</i>	2	3
<i>Necesidad de amputación menor</i>		
Amputación digital	46	64
Amputación transmetatarsiana	24	52
Amputación transmetatarsiana	22	48
<i>Éxito técnico</i>		
Amputación mayor <30 días	69	97
<i>Complicaciones</i>		
Pseudoaneurisma	7	10
Amputación mayor <30 días	1	14
Amputación mayor <30 días	6	86
<i>Días de hospitalización</i>		
Días de hospitalización	18	3-45
<i>Días de seguimiento</i>		
Días de seguimiento	365	6-2.555

ATP: angioplastia transluminal percutánea.

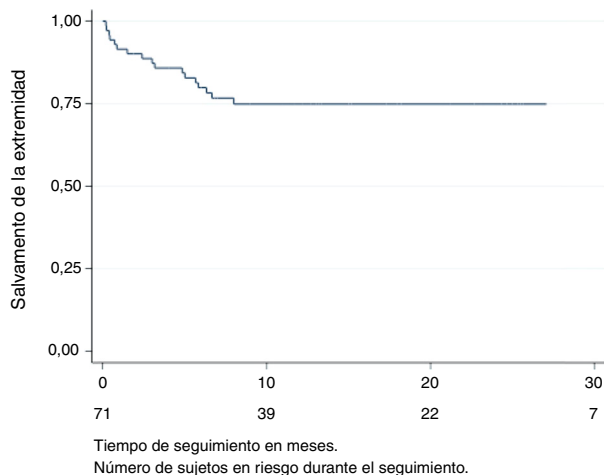


Figura 1 Análisis mediante curva de Kaplan-Meier de supervivencia libre de amputación.

Tabla 3 Análisis univariante de las variables estudiadas frente a la realización de amputación mayor

Variable	Amputación mayor (p)
Sexo (varón)	0,109
Hipertensión	0,045
Diabetes	0,1
Dislipidemia	0,425
Fumador activo	0,628
ERCA	0,436
Cardiopatía isquémica	0,24
Rutherford IV	0,334
Rutherford V-VI	0,334
Intento fallido de recanalización	0,14

ERCA: enfermedad renal crónica avanzada.

En negrita las variables estadísticamente significativas.

partir de los 2 años de seguimiento (*odds ratio* [OR]: 9,09; intervalo de confianza [IC] al 95%: 1,56-49,96; $p=0,005$). Con la cardiopatía isquémica los resultados fueron similares, con fuerte asociación durante todos los periodos estudiados; también fue estadísticamente significativa a partir de los 2 años de seguimiento (OR: 4,266; IC al 95%: 1,002-16,79;

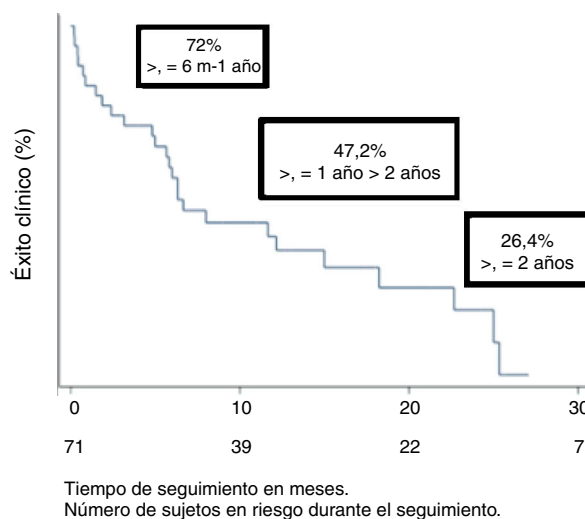


Figura 2 Curva de Kaplan-Meier para el éxito clínico durante los meses de seguimiento.

$p=0,041$). El resto de los resultados están resumidos en la [tabla 4](#).

De todos los pacientes tratados, se reintervino a 7 (9,7%) en las 2-3 semanas posteriores al primer procedimiento. Se realizó una nueva angioplastia de los troncos tibiales previamente tratados. Estos pacientes presentaron una evolución clínica favorable, sin que fuera necesaria la amputación mayor durante el año de seguimiento clínico posterior.

En el 64% de los pacientes fue necesaria la amputación menor. El 52% fueron amputaciones transfalángicas, de uno o más dedos. En el 48% restante, se realizó una transmetatarsiana.

La mediana de días de hospitalización fue de 18 (rango 3-45). La media de días de hospitalización en la amputación menor fue de 38 ± 17 días; en los que no se requirió dicha amputación, esta descendió hasta 17 ± 12 días. La diferencia fue estadísticamente significativa en el análisis univariante ($p=0,003$).

No se registró ningún caso de mortalidad a los 30 días del procedimiento. Aquellos pacientes que fallecieron tuvieron una mediana de días hasta el deceso de 56 días (rango

Tabla 4 Análisis univariante de las variables estudiadas frente a la ausencia de éxito clínico

Variable	Ausencia de éxito clínico ≥ 6 m <1 año (p)	Ausencia de éxito clínico ≥ 1 año <2 años (p)	Ausencia de éxito clínico ≥ 2 años (p)
Varón	0,614	0,829	0,702
Hipertensión	0,025	0,435	0,005
Diabetes	0,239	0,384	0,18
Dislipidemia	0,214	0,244	0,115
Fumador activo	0,802	0,109	0,015
ERCA ^{*1}	0,856	0,291	0,675
Cardiopatía isquémica	0,090	0,053	0,041
Rutherford IV	0,742	0,69	0,95
Rutherford V-VI	0,742	0,69	0,95
Intento fallido de recanalización	0,159	0,112	0,087

En negrita las variables estadísticamente significativas.

52-1.095). La supervivencia global durante el seguimiento fue del 75%.

Discusión

En este estudio de la población tratada en nuestro centro, la intervención endovascular de las lesiones IP se reservó para pacientes con IC de la extremidad. Los pacientes, en su mayoría, eran diabéticos y con lesiones que radiológicamente se presentaban como estenosis u oclusiones largas de los troncos tibiales (TASC C o D). En la actualidad, aún no existe la clasificación TASC para las lesiones del sector IP, ni tampoco para su tratamiento⁷.

La literatura reciente describe en este grupo de pacientes, con numerosas comorbilidades, un beneficio, en el caso de un primer abordaje endovascular, para conseguir el salvamento de la extremidad⁸. En nuestro estudio, no se registró mortalidad perioperatoria. Tewksbury et al.², Peralta Moscoso et al.⁹ y Nakano et al.¹⁰ describen una mortalidad perioperatoria de un 3,6; 1,6 y 2,8%, respectivamente, con lo que afirmamos que la opción endovascular es un tratamiento con un riesgo asumible para este tipo de pacientes.

Aunque en nuestra serie no se contempló, en la actualidad prevalece la tendencia de tratar directamente el angiosoma, unidad anatómica compuesta por un conjunto de tejidos vascularizados por un vaso principal, y que se representan en un territorio cutáneo concreto. Taylor et al. en 1987 describieron 40 angiosomas en todo el cuerpo humano y 5 específicos de la pierna^{11,12}. A pesar de que este concepto es controvertido y todavía es necesaria mayor evidencia para apoyarlo⁹, existe literatura a favor de dicho tipo de tratamiento, para reducir el tiempo de curación de las lesiones^{1,12}. Recientemente, Spillerova et al.¹³ han descrito una cohorte de 744 pacientes con enfermedad IP, en la que demuestran que el tratamiento dirigido al angiosoma presenta mejores tasas de curación de la lesión, y con ello, mayor porcentaje de salvamento de la extremidad.

En nuestra serie, la ausencia de éxito clínico tuvo una fuerte asociación con la hipertensión y con la cardiopatía isquémica. En este último aspecto, podemos asumir que el calibre de los vasos distales es similar a los coronarios, lo que permite prever mayor enfermedad distal en pacientes con cardiopatía isquémica concomitante y, con ello, menores tasas de curación de la lesión trófica.

El éxito clínico entre los 6 meses y el año de la intervención fue aceptable (72%). Sin embargo, pasado el año de seguimiento, presentamos un éxito clínico del 47,2%. Debido a la ausencia de un protocolo establecido de seguimiento de la permeabilidad de las lesiones tratadas, podemos justificar esta recaída con la sintomatología del paciente.

El éxito técnico fue del 97%, en cambio, el porcentaje de amputación mayor en el primer año fue del 25%. Esto se puede justificar por el tipo de lesiones tróficas que presentaban nuestros pacientes, el 30% de ellos: Rutherford VI. Romiti et al.⁵, en un metaanálisis en el que incluyeron a 2.557 pacientes y 2.653 extremidades, describen un 14% de amputación mayor al año, después de ATP del sector IP. No obstante, Nakano et al.¹⁰, en una muestra similar a la nuestra, de 109 pacientes con IC, enfermedad IP y necrosis extensa del pie, describen un 26% de amputación mayor en el primer año.

Con respecto a los datos de permeabilidad de nuestra muestra, al tratarse de un estudio retrospectivo, tuvimos limitaciones para objetivarla, y nos basamos en el seguimiento clínico. Gran parte eran pacientes diabéticos en los que el índice tobillo-brazo estaba limitado por la calcificación habitual de los troncos tibiales, y el ecodoppler en este sector tiene baja sensibilidad⁹. En la literatura, no se realiza un protocolo establecido de seguimiento en la enfermedad IP. Se registra con mayor interés la mejoría del estadio clínico de Rutherford, y la tasa de salvamento de la extremidad^{2,9,10}. Actualmente, además, se han definido predictores independientes que retrasan la curación de la lesión, como son el estadio VI de Rutherford, la infección de la lesión, mínimo *run-off* en arcos plantares y la hospitalización prolongada⁶.

Aunque nuestro estudio se limitó al tratamiento con ATP simple del sector IP, el intento fallido de angioplastia de un vaso enfermo se relacionó con amputación mayor posterior. Actualmente, se están describiendo resultados tras angioplastia con balones fármaco-activos (DEB) y tras colocación de *stents* metálicos o fármaco-activos (DES).

En un metaanálisis reciente, donde se compara el tratamiento con DEB frente a ATP simple, parece existir mayor permeabilidad y menor tasa de reestenosis con DEB, pero no se aprecian diferencias en el porcentaje de salvamento de la extremidad¹⁴. Se han descrito resultados tras la colocación de *stents* de nitinol en IC del sector IP, y pacientes de alto riesgo quirúrgico, cuando el resultado de la angioplastia simple es subóptimo¹⁵. El EXPAND Study, estudio multicéntrico, aleatorizado, compara el *stent* de nitinol primario en lesiones IP frente a ATP más *stent* en un segundo tiempo. Sin embargo, dicho estudio no ha demostrado diferencia estadísticamente significativa entre los 2 tratamientos¹⁶.

El DES también parece disminuir la hiperplasia intimal generada tras la ATP simple. En el PADI Trial¹⁷, basándose en que, por calibre, los vasos distales son similares a los coronarios, afirman que los pacientes con IC del sector IP tratados con DES presentan una permeabilidad a los 6 meses, una mejoría de la lesión trófica y un porcentaje de salvamento de la extremidad mayores que aquellos tratados con ATP simple \pm *stent*. Habrá que esperar a próximos resultados con esta terapia para poder contemplarla como opción de tratamiento primario en este tipo de pacientes.

Por lo tanto, aunque la angioplastia simple presenta una elevada tasa de reestenosis, todavía no hay evidencia suficiente para reemplazarla por otro tratamiento¹³⁻¹⁵.

Conclusiones

El envejecimiento de la población y, con ello, el aumento de la incidencia de factores de riesgo cardiovascular, como la hipertensión y la diabetes, lleva a que el número de casos con IC y enfermedad IP, a los que, como cirujanos vasculares tenemos que ofrecer tratamiento, sea cada día más importante.

El tratamiento endovascular, con ATP simple, en pacientes con enfermedad de vasos distales, es un tratamiento con una mortalidad perioperatoria baja y presenta un porcentaje de salvamento de la extremidad aceptable. Además, es seguro para pacientes ancianos con numerosas comorbilidades y con lesiones tróficas del pie.

Por último, cabe destacar que el mantenimiento clínico del paciente continúa siendo un reto a partir del año de seguimiento. En el futuro, con el fin de prevenir recaídas en IC, será necesario establecer protocolos objetivos de seguimiento sobre la permeabilidad de las lesiones del sector IP tratadas.

Responsabilidades éticas

Protección de personas y animales. Los autores declaran que para esta investigación no se han realizado experimentos en seres humanos ni en animales.

Confidencialidad de los datos. Los autores declaran que han seguido los protocolos de su centro de trabajo sobre la publicación de datos de pacientes.

Derecho a la privacidad y consentimiento informado. Los autores declaran que en este artículo no aparecen datos de pacientes.

Conflicto de intereses


Los autores declaran no presentar conflictos de intereses.

Agradecimientos

A Martín Fabregate, miembro de la Unidad de Patología Endotelial del Hospital Universitario Ramón y Cajal de Madrid.

Bibliografía

- Pernès JM, Auguste M, Borie H, Kovarsky S, Bouchareb A, Despujole D, et al. Infrapopliteal arterial recanalization: A true advance for limb salvage in diabetics. *Diagn Interv Imaging*. 2015;96:423–34.
- Tewksbury R, Peach B, Redmond K, Harper J, Klein K, Quinn J. Outcomes of infrapopliteal endoluminal intervention for transatlantic intersociety consensus C and D lesions in patients with critical limb ischaemia. *ANZ J Surg*. 2014;84:870–86.
- Adam DJ, Beard JD, Cleveland T, Bell J, Bradbury AW, Forbes JF, et al. Bypass versus angioplasty in severe ischaemia of the leg (BASIL): Multicentre, randomised controlled trial. *Lancet*. 2005;366:1925–34.
- Faglia E, Clerici G, Airolidi F, Tavano D, Caminiti M, Curci V, et al. Revascularization by angioplasty of type D femoropopliteal and long infrapopliteal lesion in diabetic patients with critical limb ischemia: Are TASC II recommendations suitable? A population-based cohort study. *Int J Low Extrem Wounds*. 2012;10:1–9.
- Romiti M, Albers M, Brochado-Neto FC, Durazzo AE, Pereira CA, De Luccia N. Meta-analysis of infrapopliteal angioplasty for chronic critical limb ischemia. *J Vasc Surg*. 2008;47:975–81.
- Shiraki T, Iida O, Takahara M, Soga Y, Yamauchi Y, Hirano K, et al. Predictors of delayed wound healing after endovascular therapy of isolated infrapopliteal lesions underlying critical limb ischemia in patients with high prevalence of diabetes mellitus and hemodialysis. *Eur J Vasc Endovasc Surg*. 2015;49:565–73.
- Norgren L, Hiatt WR, Dormandy JA, Nehler MR, Harris KA, Fowkes FG. Inter-society consensus for the management of peripheral arterial disease (TASC II). *J Vasc Surg*. 2007;45:S5–67.
- Soderstrom MI, Arvela EM, Korhonen M, Halmesmaki KH, Alback AN, Biancari F, et al. Infrapopliteal angioplasty versus bypass surgery as first line strategies in critical leg ischemia. A propensity score analysis. *Ann Surg*. 2010;252:765–73.
- Peralta Moscoso MT, Vilariño Rico J, Marini Diaz M, Caeiro Quinteiro S. Clinical predictors of the results of infrapopliteal angioplasty in patients with critical ischaemia. *Angiología*. 2015;67:174–80.
- Nakano M, Hirano K, Yamauchi Y, Iida O, Soga Y, Kawasaki D, et al. Three-year clinical outcome after infrapopliteal angioplasty for critical limb ischemia in hemodialysis patients with minor or major tissue loss. *Catheter Cardiovasc Interv*. 2015;86:289–98.
- Taylor GI, Palmer JH. The vascular territories (angiosomes) of the body: Experimental study and clinical applications. *Br J Plast Surg*. 1987;40:113–41.
- Taylor GI, Pan WR. Angiosomes of the leg: Anatomic study and clinical implications. *Plast Reconstr Surg*. 1998;102:599–616.
- Spillero K, Biancari F, Leppäniemi A, Albäck A, Söderström M, Venermo M. Differential impact of bypass surgery and angioplasty on angiosome-targeted infrapopliteal revascularization. *Eur J Vasc Endovasc Surg*. 2015;49:412–9.
- Ansari MM, García DC, Cardoso RN, Mendoza C, Mustapha JA, Saab F, et al. Meta-analysis of drug-coated balloon versus standard balloon angioplasty for treatment of infrapopliteal lesions in critical limb ischemia. *J Am Coll Cardiol*. 2015;66:15.
- Donas KP, Torsello G, Schwindt A, Schönefeld E, Boldt O, Pitoulias GA. Below knee bare nitinol stent placement in high-risk patients with critical limb ischemia is still durable after 24 months of follow-up. *J Vasc Surg*. 2010;52:356–61.
- Schulte KL, Pilger E, Schellong S, Tan KT, Baumann F, Langhoff R, et al. Primary Self-EXPANDING nitinol stenting vs. balloon angioplasty with optional bailout stenting for the treatment of infrapopliteal artery disease in patients with severe intermittent claudication or critical limb ischemia (EXPAND Study). *J Endovasc Ther*. 2015;22:690–7.
- Spren M, Martens J, Hansen B, Knippenberg B, Verhey E, van Dijk L, et al. Percutaneous transluminal Angioplasty and Drug-eluting stents for Infrapopliteal lesions in critical limb ischemia (PADI) Trial. *Circ Cardiovasc Interv*. 2016;9:e002376.



ORIGINAL

Utilidad del mapeo ecográfico preoperatorio para los accesos vasculares de hemodiálisis



L. Martínez Carnovale^{a,c,*}, V. Esteve Simó^b, M. Yeste Campos^a, V. Artigas Raventós^d y S. Llagostera Pujol^e

^a Servicio de Angiología y Cirugía Vasculard, Hospital de Terrassa, Consorci Sanitari de Terrassa, Barcelona, España

^b Servicio de Nefrología, Hospital de Terrassa, Consorci Sanitari de Terrassa, Barcelona, España

^c Departamento de Cirugía, Universidad Autónoma de Barcelona (UAB), Barcelona, España

^d Servicio de Cirugía General, Hospital de la Santa Creu i Sant Pau, Barcelona, España

^e Servicio de Angiología y Cirugía Vasculard, Hospital Universitario German Trías i Pujol, Badalona, España

Recibido el 6 de abril de 2016; aceptado el 3 de mayo de 2016

Disponible en Internet el 10 de junio de 2016

PALABRAS CLAVE

Fístula arteriovenosa;
Ecografía doppler
color;
Mapeo prequirúrgico;
Tasa de
permeabilidad

Resumen

Objetivos: Valorar la utilidad clínica de la introducción rutinaria del mapeo ecográfico de extremidades superiores en el estudio preoperatorio de los pacientes candidatos a un acceso vascular (AV) para hemodiálisis.

Material y métodos: Estudio unicéntrico retrospectivo de 4 años de duración. Incluimos pacientes con enfermedad renal crónica terminal (ERCT) candidatos a un AV para hemodiálisis, excluyendo a aquellos con fístulas arteriovenosas (FAV) previas en la misma extremidad superior. Dos grupos de estudio: exploración física (EF: junio de 2011-febrero de 2014) y mapeo ecográfico (ECO: marzo de 2014-junio de 2015). Analizamos: variables demográficas, comorbilidad y tipo de AV. En el subgrupo FAV radiocefálicas, analizamos la tasa de permeabilidad inmediata (48 h), precoz (4 semanas), tardía (6 meses) y los procedimientos realizados.

Resultados: Estudiamos a 81 pacientes (EF: 42; ECO: 39), de los que el 63% eran hombres, con una edad media de $66,5 \pm 13,1$ años. El 81% fueron izquierdos. No se evidenciaron diferencias significativas entre los grupos respecto a demografía, comorbilidad ni etiología de la ERCT. Tipo de AV (EF vs. ECO): FAVRC^{*} (47,6 vs. 69,2%; ^{*}p < 0,05); húmero-cefálicas^{*} (38,1 vs. 10,3%); húmero-basílicas (11,9 vs. 17,9%) y prótesis húmero-axilares (2,4 vs. 2,6%). Tasa de permeabilidad FAV radiocefálicas: inmediata (90 vs. 85,2%); precoz (75 vs. 100%^{*}) y tardía (55 vs. 88,9%^{*}), respectivamente. Solo observamos un mayor número de AV realizados en otros territorios (25 vs. 3,7%^{*}) en el grupo EF de las FAV radiocefálicas.

* Autor para correspondencia.

Correo electrónico: LMartinez@CST.CAT (L. Martínez Carnovale).

Conclusiones: En nuestro centro, la introducción rutinaria del mapeo ecográfico de las extremidades superiores en el estudio preoperatorio de los pacientes candidatos a un AV permitió optimizar el territorio vascular distal y mejorar la permeabilidad precoz y tardía de las fístulas radiocefálicas.

© 2016 SEACV. Publicado por Elsevier España, S.L.U. Todos los derechos reservados.

KEYWORDS

Arteriovenous fistulae;
Colour doppler ultrasound;
Pre-operative mapping;
Patency rates

Use of pre-operative ultrasound mapping for haemodialysis vascular access

Abstract

Objectives: To assess the clinical usefulness of routine doppler ultrasound vascular mapping of upper extremities before creating a vascular access (VA) for haemodialysis.

Material and methods: A retrospective single-centre study conducted over a four-year period including end-stage renal disease (ESRD) patients referred to for VA creation for haemodialysis. Patients with previous VA in the same upper extremities were excluded. Two study groups were formed: Physical examination (PE: June 2011-February 2014) and ultrasound mapping (US: March 2014-June 2015). An analysis was performed on the demographic variables, comorbidities and AV location. The results of the patency rates of the radio-cephalic fistulae (RCF) subgroup were recorded, immediately (48 h), early (4 weeks), and late (6 months).

Results: The study included a total 81 patients (42 PE, 39 US), with 63% males. The mean age was 66.5 ± 13.1 years, and 81% were affected on the left side. There were no significant differences between the groups as regards, demographics, comorbidities, or ESRD aetiology. The VA type (PE vs. US): 47.6 vs. 69.2% radio-cephalic fistula* ($P < .05$), 38.1 vs. 10.3% brachial-cephalic fistula*, 11.9 vs. 17.9% brachiobasilic fistula, and 2.4 vs. 2.6% humeral-axillary grafts. RCF patency rates: Immediate 90 vs. 85.2%, early 75 vs. 100%, and late 88.9 vs. 55%; respectively. However, an increase in AV performed in other territories was observed in PE group (25 vs. 3.7%) in RCF.

Conclusions: Routine doppler ultrasound mapping of upper extremities before VA creation in our centre allowed the distal vascular territory to be optimised, and improved the primary patency rates of both early and late radio-cephalic fistulas.

© 2016 SEACV. Published by Elsevier España, S.L.U. All rights reserved.

Introducción

Los accesos vasculares (AV) son una condición indispensable para que los pacientes puedan iniciar tratamiento sustitutivo renal mediante hemodiálisis (HD)^{1,2}. Existe un amplio consenso en que las fístulas arteriovenosas (FAV) son los AV de primera elección, por presentar una mayor permeabilidad y una menor tasa de complicaciones^{3,4}. De los distintos tipos de FAV existentes, las radiocefálicas (FAVRC) descritas en el año 1966 por Cimino y Brescia⁵ son el AV ideal, por lograr preservar el territorio venoso y presentar menor comorbilidad asociada⁶.

Tradicionalmente, la selección de los vasos utilizados en la construcción de las FAV se basaba en la exploración física (EF) de las extremidades superiores (EESS), que aporta información detallada de la circulación venosa superficial, pero la información respecto a la circulación arterial era limitada, y se considera insuficiente en un porcentaje considerable de pacientes (25-50%)⁷. Del mismo modo, el progresivo envejecimiento de la población en programa de HD y el mayor número de comorbilidades que presentan estos pacientes generan un efecto negativo en la permeabilidad y supervivencia de las FAV⁸.

Por estos motivos, en los últimos años está cobrando gran importancia la valoración preoperatoria mediante mapeo

ecográfico de las EESS. La ecografía es una exploración accesible, reproducible, poco costosa, no invasiva y sin riesgos añadidos; capaz de aportar información, tanto morfológica como funcional, del sistema venoso superficial y de la circulación arterial. De esta forma, es posible seleccionar el tipo de acceso más apropiado para cada paciente. No obstante, su uso no está instaurado completamente en la práctica clínica habitual⁹.

El objetivo de nuestro estudio es valorar el aumento en la creación de AV distales y la mejoría de su supervivencia, en aquellos casos en los que se realiza mapeo ecográfico preoperatorio en nuestro centro.

Material y métodos

Se trata de un estudio unicéntrico retrospectivo con 2 cohortes establecidas, entre junio de 2011 y junio de 2015, aprobado por el Comité Ético de nuestra institución y realizado de acuerdo con las normas de la declaración de Helsinki, para valorar la utilidad clínica de la introducción rutinaria del mapeo ecográfico en el estudio preoperatorio de las EESS en los pacientes candidatos a la creación de un AV para HD.

A partir del registro quirúrgico informatizado de nuestro centro, seleccionamos a aquellos pacientes con enfermedad

renal crónica terminal (ERCT) a los que se les realizó un AV primario en EESS para HD con seguimiento mínimo de 6 meses posterior a la intervención. Se excluyó a aquellos pacientes con FAV previas en la misma extremidad superior.

Tras la revisión de las historias clínicas, se recogieron las principales variables demográficas (sexo, edad), etiología y situación de la ERCT (prediálisis, HD o diálisis peritoneal), tipo de AV así como la presencia de los principales factores de riesgo cardiovasculares tradicionales: hipertensión arterial (HTA), diabetes mellitus (DM) y dislipidemia (DLP).

Según la valoración realizada previamente a la cirugía, se establecieron 2 grupos de estudio: grupo exploración física (EF: de junio de 2011 a febrero de 2014) y grupo mapeo ecográfico (ECO: de marzo de 2014 a junio de 2015). El grupo EF fue valorado exclusivamente mediante EF; el grupo ECO, adicionalmente mediante mapeo ecográfico EESS (Siemens Sonoline G40, Siemens Medical Solutions USA, Inc.).

La EF consistía en la valoración visual en ambas EESS de limitaciones articulares, déficits motores o sensitivos, grosor de la piel y grasa subcutánea, presencia de cicatrices o edema de la extremidad, así como existencia de circulación colateral en brazo u hombro. Se valoraba la presencia y calidad de los pulsos arteriales mediante palpación digital, incluyendo la maniobra o test de Allen; la toma de presiones arteriales en ambas EESS y la exploración del sistema venoso mediante la palpación venosa con y sin torniquete.

Los datos ecográficos analizados en ambas EESS fueron los diámetros (mm) de la arteria radial (AR), arteria humeral (AH), vena cefálica antebrazo (VCA) y del brazo, diámetro y profundidad de la vena basilica de brazo, así como la permeabilidad y continuidad de todos los vasos. Del mismo modo, se obtuvieron las velocidades (cm/s), el pico sistólico de AR y de la arteria humeral y el índice de resistencia de la AR tras el test de hiperemia reactiva.

Todas las intervenciones fueron realizadas por el mismo equipo de Cirugía Vascular, mediante la técnica quirúrgica habitual según el tipo de procedimiento. Todos los pacientes siguieron los mismos cuidados postoperatorios y fueron visitados a los 7 días de la intervención para comprobar el correcto funcionamiento de la FAV. Continuaron posteriormente sus controles habituales nefrológicos.

En el subgrupo de las FAVRC, se analizó la tasa de permeabilidad inmediata (48 h), precoz (4 semanas) y tardía (6 meses) así como los procedimientos realizados sobre ellas (reanastomosis quirúrgica, angioplastia percutánea o nuevo AV) en el período de estudio.

El análisis estadístico se realizó con el programa SPSS versión 19.0 (SPSS Inc, Chicago, IL, EE. UU.). Los datos presentaban una distribución normal. Las variables cuantitativas se expresaron mediante la media y la desviación estándar. Las variables cualitativas, mediante porcentaje o distribución de frecuencias. La comparación entre grupos se realizó mediante el test estadístico t de Student para variables cuantitativas y el test de chi cuadrado para las variables cualitativas (con la correlación de Fisher cuando lo requiera). Se estableció como nivel de significación estadística un valor de $p < 0,05$.

Resultados

En el período de estudio, se realizaron en nuestro centro un total de 117 AV para HD. De estos, 36 pacientes fueron excluidos. Los motivos de exclusión fueron: presencia de AV previos en la misma extremidad superior (21), AV realizado en extremidades inferiores (9) y seguimiento inferior a 6 meses (6). Un total de 81 pacientes fueron incluidos en nuestro trabajo (42 pacientes en el grupo EF; 39 en el grupo ECO); con un total de 81 AV primarios. La edad media fue de $66,5 \pm 13,1$ años, 51 hombres (63%). Un total de 66 AV (81%) fueron realizados en la extremidad superior izquierda. En el momento de la realización del AV, un 60% de los pacientes se encontraban en tratamiento sustitutivo renal (54% HD; 6% DP) y un 40% en situación de prediálisis. Las principales comorbilidades asociadas fueron la HTA (88%), DM (56%) y DLP (40%). La principal etiología de la ERCT queda reflejada en la [figura 1](#); la HTA 26% y la DM 26% fueron las más prevalentes. No se evidenciaron diferencias significativas en las características basales de los grupos de estudio respecto a las variables demográficas, etiología de la ERCT ni comorbilidades asociadas ([tabla 1](#)).

Los datos relativos al tipo de AV confeccionado (EF vs. ECO) se muestran en la [figura 2](#). En nuestro estudio observamos significativamente un mayor número de FAVRC (47,6 vs. 69,2%; $p < 0,05$) y menor número de FAV húmero-cefálicas realizadas en el grupo ECO (38,1 vs. 10,3%; $p < 0,05$), mientras que no observamos diferencias relevantes entre grupos con relación a las FAV húmero-basilicas (11,9 vs. 17,9%) ni prótesis húmero-axilares (2,4 vs. 2,6%) realizadas. Únicamente a 2 pacientes del grupo ECO, a los que se les había indicado preoperatoriamente una FAVRC, se decidió realizarles una FAV húmero-cefálica tras los hallazgos intraoperatorios de los vasos.

Con relación al análisis del subgrupo de las 47 FAVRC realizadas, la [figura 3](#) muestra los resultados de las tasas de permeabilidad inmediata (48 h), precoz (4 semanas) y tardía (6 meses) en ambos grupos. En el grupo ECO observamos,

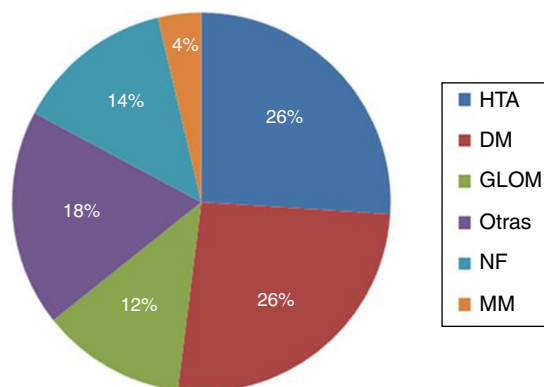


Figura 1 Principal etiología de la enfermedad renal crónica terminal.

DM: diabetes mellitus; ERCT: enfermedad renal crónica terminal; GLOM: enfermedad glomerular; HTA: hipertensión arterial; MM: mieloma múltiple; NF: no filiada; Otras: otras enfermedades renales (poliquistosis, túbulo-intersticiales, nefrectomía, etc.).

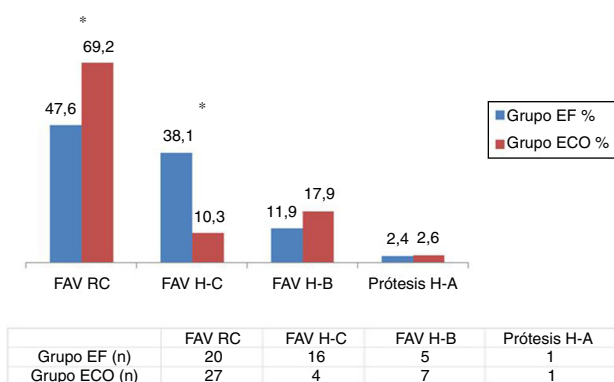
Tabla 1 Datos demográficos, parámetros clínicos, comorbilidad asociada y situación de la enfermedad renal

	Global	Grupo EF	Grupo ECO	p
Edad (años)	66,5 ± 13,1	64,8 ± 12,6	68,3 ± 13,6	0,981
Sexo % (n)				
Hombre	63 (51)	60 (25)	67 (26)	0,506
Mujer	37 (30)	40 (17)	33 (13)	0,552
Lateralidad del AV % (n)				
Derecha	19 (15)	26 (9)	10 (4)	0,450
Izquierda	81 (66)	74 (31)	90 (35)	0,523
Situación de ERCT % (n)				
Diálisis	60 (49)	69 (29)	51 (20)	0,792
Prediálisis	40 (32)	31 (13)	49 (19)	0,610
HTA % (n)	88 (71)	86 (36)	90 (35)	0,582
DM % (n)	56 (42)	47 (17)	64 (25)	0,421
DLP % (n)	40 (32)	43 (18)	36 (14)	0,522

Grupo EF (n = 42) y ECO (n = 39) al inicio del estudio.

AV: acceso vascular; DLP: dislipidemia; DM: diabetes mellitus; ERCT: enfermedad renal crónica terminal; HTA: hipertensión arterial.

Significación estadística: *p < 0,05.

**Figura 2** Tipos de accesos vasculares creados.

Grupo EF (n = 42) y ECO (n = 39).

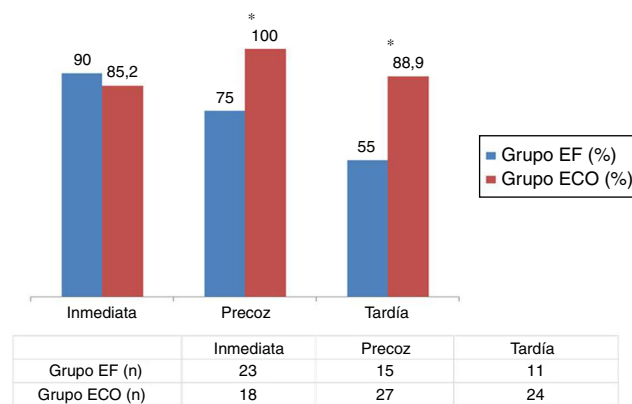
FAV H-B: fístula húmero-basílica; FAV H-C: fístula húmero-cefálica; FAV RC: fístula radiocefálica; Prótesis H-A: prótesis húmero-axilar.

Significación estadística: *p < 0,05.

de manera estadísticamente significativa, una mayor permeabilidad precoz (75 vs. 100%; p < 0,05) y tardía (55 vs. 88,9%; p < 0,05), respectivamente. No se observaron cambios relevantes en la permeabilidad inmediata, si bien esta fue ligeramente mayor en el grupo EF.

Con relación a los procedimientos realizados sobre las FAVRC durante el período de seguimiento, no se encontraron cambios relevantes entre los grupos de estudio con relación al número de angioplastias percutáneas ni de reanastomosis quirúrgicas, si bien todos estos fueron mayores en el grupo ECO. Únicamente observamos de forma significativa un mayor número de nuevos AV realizados en otros territorios en el grupo EF (25 vs. 3,7%; p < 0,05) (tabla 2).

Con relación a los valores ecográficos de las FAVRC realizadas en el grupo ECO, el diámetro medio de la AR fue

**Figura 3** Tasas de permeabilidad inmediata (<48 h), precoz (4 semanas) y tardía (6 meses) de las fístulas arteriovenosas radiocefálicas.

Grupo EF (n = 20) y ECO (n = 27).

Significación estadística: *p < 0,05.

de 2,6 ± 0,4 mm, VCA 3,1 ± 0,7 mm, pico sistólico de la AR 60,2 ± 12 cm/s y el índice de resistencia de la AR 0,76 ± 0,08.

Discusión

Las características del territorio vascular así como la necesidad de iniciar HD a través de una AV funcional son algunos de los factores involucrados en el complejo proceso de elección del tipo de AV en los pacientes con ERCT. Si bien las FAV son el AV ideal, uno de sus principales inconvenientes, en especial de las FAVRC, es su baja supervivencia y permeabilidad, con una tasa de fallo precoz estimada del 15,3%, una supervivencia primaria del 62,5% y secundaria del 66% a los 12 meses, en un reciente metaanálisis publicado por Rooijens et al.¹⁰. Clásicamente, la edad avanzada, el sexo femenino, la presencia de DM y de arteriopatía periférica¹¹⁻¹⁶ son algunos de los factores relacionados con peor supervivencia.

En vista de estos resultados, uno de los aspectos cruciales es utilizar nuevas herramientas para mejorar la supervivencia global de las FAV. Una de las estrategias que se han llevado a cabo en los últimos años es la incorporación del mapeo ecográfico de EESS en la planificación preoperatoria de los AV. La ecografía es una exploración accesible, reproducible, poco costosa, no invasiva y sin riesgos añadidos; capaz de aportar información morfológica y funcional del sistema venoso superficial y de la circulación arterial, lo que hace posible seleccionar el tipo de AV más apropiado para cada paciente.

Si bien las guías K/DOQI² recomiendan la realización de esta exploración en todos los pacientes candidatos a un AV, en la actualidad su uso no está instaurado completamente en la práctica clínica. Esto es debido a la falta de evidencia suficiente para recomendar su aplicación de manera rutinaria. En algunos estudios publicados, los autores refieren que la realización de esta exploración permite aumentar el número de FAV nativas respecto a fístulas protésicas y mejorar, de manera significativa, la tasa de fallo precoz y su permeabilidad a corto plazo¹⁷⁻²⁰. Mientras que una revisión sistemática publicada por Wong et al.²¹ concluye que, si bien

Tabla 2 Procedimientos realizados en el subgrupo de las fístulas arteriovenosas radiocefálicas en el período de estudio (ausencia de procedimientos, angioplastia percutánea, reanastomosis quirúrgicas y creación de nuevos accesos vasculares en otros territorios)

Procedimientos % (n)	Global	Grupo EF	Grupo ECO	p
Ausencia de procedimientos	68,1 (32)	65 (13)	70,4 (19)	0,789
Reanastomosis quirúrgica	25,5 (12)	5 (5)	11,1 (7)	0,541
Angioplastia percutánea	8,5 (4)	5 (1)	14,8 (3)	0,328
Nuevo AV	12,7 (6)	25 (5)	3,7 (1)	0,008*

Grupo EF (n = 20) y ECO (n = 27).

AV: acceso vascular.

Significación estadística: *p < 0,05.

el mapeo preoperatorio puede mejorar las tasas de maduración, los resultados no presentaron significación estadística. Un reciente metaanálisis publicado por Georgadis et al.²², en el que se compara la realización del estudio preoperatorio mediante EF reglada frente al mapeo ecográfico, recomienda que la EF sea siempre complementada con el mapeo ecográfico antes de la creación de un AV. De este modo, se consigue evitar exploraciones quirúrgicas negativas, así como reducir la tasa de fracaso inmediato de los AV de forma significativa.

De forma global, estos resultados son similares a los obtenidos en nuestro trabajo, donde observamos un mayor número de FAVRC, así como una mayor permeabilidad precoz y tardía tras la introducción rutinaria del mapeo ecográfico en la valoración preoperatoria de los pacientes con ERCT candidatos a un AV. Curiosamente, observamos una mayor permeabilidad inmediata, sin significado estadístico, en el grupo valorado por EF. En nuestra opinión, este hallazgo podría atribuirse a la utilización en el grupo ECO de vasos de tamaño y características limítrofes que, posiblemente, por EF no hubieran sido aptos para la realización de un AV distal. En este aspecto, en la literatura no existe un claro consenso acerca del diámetro recomendado de los vasos en la construcción de una FAVRC. Según los distintos autores, el diámetro de la VCA varía entre 2 y 2,6 mm^{23,24}, y de la AR entre 1,5 y 2,1 mm^{25,26}, datos que son similares a los utilizados en nuestro estudio.

En cuanto a la mejor permeabilidad precoz y tardía observada tras la introducción rutinaria del mapeo ecográfico, cabe mencionar que fue a expensas de un aumento no significativo del número de angioplastias percutáneas y reanastomosis de los pacientes del grupo ECO. Adicionalmente, evidenciamos un mayor número de nuevas FAV realizadas en otros territorios en el grupo EF. En nuestra opinión, estos resultados pondrían de manifiesto la utilidad de la ecografía en la elección del territorio vascular más adecuado para cada paciente, y permiten optimizar el territorio vascular distal.

Entre las limitaciones de nuestro estudio, cabe mencionar el diseño retrospectivo y el período de seguimiento no superior a 6 meses. Esta última limitación fue debida a la reciente incorporación del mapeo ecográfico preoperatorio del AV de forma habitual en nuestro centro. A su vez, mencionamos el escaso tamaño muestral de las FAVRC; este subgrupo de AV fue prioritario en nuestro análisis principalmente por los múltiples beneficios que ofrece a los pacientes, considerándose el AV de primera elección.

Concluimos que, en nuestro centro, la introducción del mapeo ecográfico de EESS en el estudio preoperatorio de los pacientes con ERCT candidatos a AV para HD permitió optimizar el territorio vascular distal y mejorar la tasa de permeabilidad precoz y tardía de las FAVRC. Con los resultados obtenidos, consideraremos su introducción rutinaria en nuestra práctica clínica habitual.

Responsabilidades éticas

Protección de personas y animales. Los autores declaran que para esta investigación no se han realizado experimentos en seres humanos ni en animales.

Confidencialidad de los datos. Los autores declaran que han seguido los protocolos de su centro de trabajo sobre la publicación de datos de pacientes.

Derecho a la privacidad y consentimiento informado. Los autores declaran que en este artículo no aparecen datos de pacientes.

Conflicto de intereses

No existe conflicto de intereses.


Agradecimientos

Este trabajo de investigación se ha realizado en el marco del programa de Doctorado en Cirugía de la Universidad Autónoma de Barcelona (UAB).

Bibliografía

1. Besarab A. Access monitoring is worthwhile and valuable. *Blood Purif.* 2006;24:7–89.
2. Clinical practice guidelines for vascular access. *Am J Kidney Dis.* 2006;48:S176–247.
3. Rodríguez Hernández JA, González Parra E, Julián Gutiérrez JM, Segarra Medrano A, Almirante B, Martínez MT, et al. Vascular access guidelines for hemodialysis. *Nefrol Publ Of Soc Esp Nefrol.* 2005;25 Suppl 1:3–97.
4. Clinical practice guidelines for hemodialysis adequacy, Update 2006. *Am J Kidney Dis.* 2006;48:S2–90.
5. Brescia MJ, Cimino JE, Appell K, Hurwich BJ, Scribner BH. Chronic hemodialysis using venipuncture and a surgically created arteriovenous fistula. *J Am Soc Nephrol.* 1996;10:193–9.

6. Hoggard J, Saad T, Schon D, Vesely TM, Royer T. Guidelines for venous access in patients with chronic kidney disease. A position statement from the American Society of Diagnostic and Interventional Nephrology, Clinical Practice Committee and the Association for Vascular Access. *Semin Dial.* 2008;21:186-91.
7. Malovrh M. Native arteriovenous fistula: Preoperative evaluation. *Am J Kidney Dis.* 2002;39:1218-25.
8. Allon M, Robbin ML. Increasing arteriovenous fistulas in hemodialysis patients: Problems and solutions. *Kidney Int.* 2002;62:1109-24.
9. Zamboli PA, Fiorini F, D'Amelio A, Fatuzzo P, Granata A. Color Doppler ultrasound and arteriovenous fistulas for hemodialysis. *J Ultrasound.* 2014;17:253-63.
10. Rooijens PP, Tordoir JH, Stijnen T, Burgmans JP, Smet de AA, Yo TI. Radiocephalic wrist arteriovenous fistula for hemodialysis: Meta-analysis indicates a high primary failure rate. *Eur J Vasc Endovasc Surg.* 2004;28:583-9.
11. Wong V, Ward R, Taylor J, Selvakumar S, How TV, Bakran A. Factors associated with early failure of arteriovenous fistulae for haemodialysis access. *Eur J Vasc Endovasc Surg.* 1996;12:207-13.
12. Smith GE, Gohil R, Chetter IC. Factors affecting the patency of arteriovenous fistulas for dialysis access. *J Vasc Surg.* 2012;55:849-55.
13. Lauvaio LS, Ihnat DM, Goshima KR, Chavez L, Gruessner AC, Mills JL. Vein diameter is the major predictor of fistula maturation. *J Vasc Surg.* 2009;49:1499-504.
14. Lazarides MK, Georgiadis GS, Antoniou GA, Stamos DN. Meta-analysis of dialysis access outcome in elderly patients. *J Vasc Surg.* 2007;45:420-6.
15. Miller PE, Towani A, Luscly CP, Deierhoi MH, Bailey R, Redden DT, et al. Predictors of adequacy of arteriovenous fistulas in hemodialysis patients. *Kidney Int.* 1999;56:275-80.
16. Feldman HI, Joffe M, Rosas SE, Burns JE, Knauss J, Brayman K. Predictors of successful arteriovenous fistula maturation. *Am J Kidney Dis.* 2003;42:1000-12.
17. Silva MB, Hobson RW, Pappas PJ, Jamil Z, Araki CT, Goldberg MC, et al. A strategy for increasing use of autogenous hemodialysis access procedures: Impact of preoperative noninvasive evaluation. *J Vasc Surg.* 1998;27:302-7, discussion 307-308.
18. Allon M, Lockhart ME, Lilly RZ, Gallichio MH, Young CJ, Barker J, et al. Effect of preoperative sonographic mapping on vascular access outcomes in hemodialysis patients. *Kidney Int.* 2001;60:2013-20.
19. McGill RL, Marcus RJ, Healy DA, Brouwer DJ, Smith BC, Sandroni SE, et al. AV fistula rates: Changing the culture of vascular access. *J Vasc Access.* 2005;6:13-7.
20. Ilhan G, Esi E, Bozok S, Yürekli I, Özpak B, Özelçi A, et al. The clinical utility of vascular mapping with Doppler ultrasound prior to arteriovenous fistula construction for hemodialysis access. *J Vasc Access.* 2013;14:83-8.
21. Wong CS, McNicholas N, Healy D, Moloney MC, Coffey JC, Grace PA, et al. A systematic review of preoperative duplex ultrasonography and arteriovenous fistula formation. *J Vasc Surg.* 2013;57:1129-33.
22. Georgiadis GS, Charalampidis DG, Argyriou C, Georgakarakos EI, Lazarides MK. The necessity for routine pre-operative ultrasound mapping before arteriovenous fistula creation: A meta-analysis. *Eur J Vasc Endovasc Surg.* 2015;49:600-5.
23. Mendes RR, Farber MA, Marston WA, Dinwiddie LC, Keagy BA, Burnham SJ. Prediction of wrist arteriovenous fistula maturation with preoperative vein mapping with ultrasonography. *J Vasc Surg.* 2002;36:460-3.
24. Brimble KS, Rabbat CG, Treleaven DJ, Ingram AJ. Utility of ultrasonographic venous assessment prior to forearm arteriovenous fistula creation. *Clin Nephrol.* 2002;58:122-7.
25. Parmar J, Aslam M, Standfield N. Pre-operative radial arterial diameter predicts early failure of arteriovenous fistula (AVF) for haemodialysis. *Eur J Vasc Endovasc Surg.* 2007;33:113-5.
26. Korten E, Toonder IM, Schrama YC, Hop WC, van der Ham AC, Wittens CH. Dialysis fistulae patency and preoperative diameter ultrasound measurements. *Eur J Vasc Endovasc Surg.* 2007;33:467-71.



ORIGINAL

Rápida cicatrización de la úlcera venosa con técnica TAPIRS (ecoesclerosis del eje axial, perforantes y terminal insuficientes) más vendaje multicapa. Ensayo clínico



E. Nieves^{a,*}, C. Montealegre^b y C. Sánchez^c

^a Departamento de Cirugía Vascular, Clínica de Venas Láser y Estética, Hospital de Yopal, Casanare, Yopal, Colombia

^b Departamento de Medicina Estética, Universidad del Rosario, Casanare, Yopal, Colombia

^c Departamento de Estadística y Epidemiología, Hospital de Yopal, Casanare, Yopal, Colombia

Recibido el 9 de noviembre de 2015; aceptado el 27 de febrero de 2016

Disponible en Internet el 15 de abril de 2016

PALABRAS CLAVE

Úlcera venosa;
Espuma;
Escleroterapia

Resumen

Introducción: Las úlceras venosas (UV) son las úlceras más frecuentes de las extremidades, y generan morbilidad importante y altos costos para los sistemas de salud. Las técnicas quirúrgicas usadas para el control de la hipertensión venosa han venido siendo remplazadas con mayor frecuencia por procedimientos mínimamente invasivos como la escleroespuma.

Objetivo: Determinar el tiempo de cicatrización de la UV con un protocolo de manejo que incluyó la oclusión venosa endoluminal con escleroespuma ecoguiada del eje axial, perforantes y terminal insuficientes (técnica TAPIRS) más curaciones con vendaje multicapas (VM) hasta la cicatrización de la herida.

Material y métodos: Ensayo clínico prospectivo no controlado (cuasiexperimental) en pacientes con UV (CEAP C6) realizado en la consulta externa de cirugía vascular, durante 2013-2014. Se incluye a 17 pacientes mayores de 18 años, portadores de una UV con eje axial insuficiente, e índice tobillo-brazo mayor a 0,8. Se analizaron en total 17 extremidades. Se realizó inyección de escleroespuma (técnica de Tessari) usando polidocanol al 3% en el sistema venoso superficial con oclusión del eje venoso axial, perforantes y terminal asociados al lecho de la úlcera, guiada por ecodoppler junto con aplicación de VM y curación según las condiciones de la herida. Se realizaron controles clínicos y fotográficos en cada curación, aplicación de VM hasta el cierre de la UV y controles ecográficos a la 4 y 12 semanas.

Resultados: El promedio de edad fue de 56,4 años, la duración de la úlcera activa previamente al tratamiento fue de 2,96 años, todas las UV cicatrizaron antes de las 7 semanas, con una tasa de cierre de 3,92 cm²/semana y el tiempo de cierre de la úlcera fue de 3,92 semanas (24 días).

* Autor para correspondencia.

Correo electrónico: ernestonieves1@hotmail.com (E. Nieves).

Conclusión: La oclusión endoluminal venosa usando la técnica TAPIRS (cierre de los ejes axiales, perforantes y terminales insuficientes con escleroespuma ecoguiada) junto a la aplicación de VM es una técnica que favorece la rápida cicatrización de las UV.

© 2016 SEACV. Publicado por Elsevier España, S.L.U. Todos los derechos reservados.

KEYWORDS

Venous ulcer;
Foam;
Sclerotherapy

Rapid healing of venous ulcers with terminal, axial and perforator interruption of the reflux source (TAPIRS) plus multilayer bandage: A clinical trial

Abstract

Introduction: Chronic venous ulcers (CVU) are the most common ulcers occurring in the lower limbs, having a high morbidity and place a high financial strain on the health system. The traditional surgical techniques are being replaced by minimally invasive procedures, such as foam sclerotherapy.

Objective: The aim of this study was to determine CVU healing times and rates using the terminal, axial and perforator interruption of the reflux source (TAPIRS) protocol, which included an endoluminal venous occlusion with ultrasound-guided foam and a multilayer bandage system until achieving ulcer healing.

Material and methods: A prospective uncontrolled trial was conducted on patients with chronic venous leg ulcers (CEAP [clinical, etiological, anatomical and pathological elements] C6) during 2013 and 2014. A total of 17 patients aged 18 years and over, presenting with venous insufficiency, CVU, and an ankle-brachial index greater than 0.8, were included, and total of 17 limbs were analysed. All of the patients were subjected to endoluminal occlusion with ultrasound-guided foam in the axial superficial venous system and perforator and terminal veins near to the ulcer, using Tessari method with 3% polidocanol. Follow-up was carried out at every week and a doppler test was conducted after 4 and 12 weeks.

Results: The mean age of the patients was 56.4 years. The active ulcer duration prior to treatment was 2.96 years. The study showed that all CVU were healing before 7 weeks, the healing rate was 3.92 cm²/week, and the time until the ulcer was healed was 3.53 weeks (24 days).

Conclusions: The minimally invasive ablation of terminal, axial and perforator reflux with compression in patients is a technique that leads to faster healing times of CVU.

© 2016 SEACV. Published by Elsevier España, S.L.U. All rights reserved.

Introducción

Las úlceras venosas (UV) son un importante problema de salud en el mundo, generan morbilidad y altos costos a los sistemas de salud, se estima que afectan el 1-2% de la población adulta y este porcentaje aumenta al 3-4% en adultos mayores de 65 años¹.

El objetivo del tratamiento es la cicatrización de la UV y la prevención de la recurrencia; pese a las múltiples estrategias de manejo, los mejores niveles de evidencia en el manejo de las UV se centran en el uso de los vendajes multicapas (VM)² con reportes de tasas de curación del 65% a las 24 semanas³ con un máximo de eficacia del 89% a 3 años de seguimiento⁴.

En el estudio ESCHAR, la adición de la cirugía convencional al manejo con VM no mostró mejorar las tasas de cicatrización, pero sí evidenció un efecto benéfico con menores tasas de recurrencia en los pacientes tratados mediante cirugía vs. pacientes con manejo exclusivo con VM⁴.

Alternativas de manejo que incluyen técnicas menos invasivas y mórbidas son esperanzadoras. Se ha usado la escleroespuma para ocluir el sistema venoso superficial

incompetente y excluir la hipertensión venosa de la úlcera activa, mostrando tasas de curación del 83% a los 6 meses⁵.

Dentro del arsenal terapéutico se han descrito técnicas que buscan eliminar el reflujo terminal de los vasos nutricios con escleroespuma (TIRS)⁶ sin necesariamente excluir el eje axial, con resultados alentadores, y también la exclusión del eje axial, perforantes y terminal sin adicionar VM con tasas de curación del 83,3% a los 6 meses⁷.

Consideramos que una aproximación más agresiva al manejo de la UV con exclusión activa de la hipertensión venosa por técnicas mínimamente invasivas y la aplicación de VM podría mejorar las velocidades y las tasas de cicatrización de los históricos reportados con cirugía convencional.

Se realizó un estudio clínico prospectivo con el objetivo de determinar la velocidad y las tasas de cierre de las UV, luego de la exclusión activa de la hipertensión venosa de la UV, para lo cual se diseñó un protocolo de manejo que incluía oclusión con escleroespuma de los ejes venosos insuficientes axiales, perforantes y de los vasos venosos del lecho terminal asociados a la UV y el uso de sistemas de VM desde el primer día de tratamiento.

Tabla 1 Criterios de inclusión y de exclusión

Criterios de inclusión	Criterios de exclusión
Mayores de 18 años	Enfermedad grave (hepática, pulmonar o cardiaca)
Úlcera venosa presente mínimo hace 4 semanas	Trombosis venosa profunda o antecedente de trombosis venosa profunda
Índice tobillo brazo mayor o igual a 0,8	Falta de adherencia al protocolo de manejo (inasistencia a un control, retiro de vendaje multicapa)
Capacidad de deambular	Participación en algún otro estudio clínico
Insuficiencia venosa confirmada por dúplex venoso	Limitación de arcos de movimiento del cuello del pie
Capacidad de avalar y entender el consentimiento informado	Antecedente de cirugía venosa

Material y métodos

Se realizó un ensayo clínico experimental, sin aleatorización ni cegamiento. Pacientes con criterios de inclusión ingresaban al grupo de intervención. Los pacientes provenían de las consultas externas de cirugía vascular del Hospital de Yopal y de una clínica de atención especializada y ambulatoria de la enfermedad venosa, desde el primer semestre de 2013 hasta el segundo semestre de 2014. Se incluyó a 17 pacientes (17 extremidades) con UV activa que cumplieron los criterios de inclusión (tabla 1).

Determinaciones y seguimiento

Previamente al ingreso en el protocolo de manejo, el servicio de diagnóstico no invasivo de la institución realizó a todos los pacientes una ecodoppler color de los 3 sistemas venosos. Se valoró: a) la insuficiencia venosa superficial de la vena safena mayor o menor con reflujo superior a 0,5s; b) la permeabilidad del sistema venoso profundo, y su posible insuficiencia, teniendo en cuenta un reflujo mayor a un segundo y c) la insuficiencia de las perforantes cuando estaban presentes. Se realizaron controles ecodoppler a las 4 y 12 semanas.

Las UV fueron medidas en cm² teniendo en cuenta sus diámetros mayores longitudinal y transversal. A todos los pacientes se les realizó curación de UV por la clínica de heridas del centro de enfermedades venosas con sistema multicapas, se aplicó tecnología según la necesidad clínica hasta la cicatrización, se incluyó registro fotográfico y toma de las medidas en cada curación.

Técnica TAPIRS de oclusión de los ejes venosos insuficientes

Se realizó cartografía del sistema venoso insuficiente, que corroboró los hallazgos descritos en ecografía doppler color realizada previamente; se señaló el trayecto de la safena mayor con plumón de tinta indeleble, el de las principales tributarias hacia la úlcera y el de las venas perforantes cuando estas existían. El agente esclerosante utilizado fue polidocanol (Etoxiven®, Bogotá, Colombia), Reg. INVIMA: 2011M-0012068 en concentración del 3%. Se realizó técnica de Tessari para la obtención de la espuma con mezcla de agente esclerosante y aire en relación 1 + 4 (una porción de

polidocanol y 4 volúmenes de aire); la secuencia de oclusión de los ejes se realizó de proximal a distal, empezando por los ejes axial, perforantes y lecho periulceroso o terminal.

Oclusión del eje axial

La punción se realizó con aguja de 21 G y jeringa de 10 cc; bajo guía ecográfica se identificó la vena safena insuficiente, realizando la punción en el tercio medio del muslo en decúbito supino o en el tercio superior de la pierna en decúbito prono cuando la vena comprometida era la safena menor. Se visualizó la vena en el eje transversal con transductor lineal de alta frecuencia de 8-12 Mhz, Mindray M5. Se aplicó la espuma visualizando la punta de la aguja en el centro del vaso y se desplazó hacia distal, en dirección a la úlcera; se aplicaron 5 cc de volumen, hasta confirmar su llegada por ecografía en la región periulcerosa y proximalmente al cayado. Posteriormente, se colocó algodón laminado en rollos en el muslo sobre el trayecto de la safena mayor previamente marcado en el muslo, vendaje de algodón laminado circunferencial en muslo y vendaje elástico coplus® BSN. Posteriormente se continuó barrido ecográfico hacia distal, con énfasis en tributarias y perforantes previamente marcadas.

Oclusión del eje de perforantes

Las venas perforantes fueron ocluidas bajo guía ecográfica con 0,5-2 cc de volumen de polidocanol al 3% por técnica de Tessari, punción directa de perforante con catéter pericraneal de 25 G o aguja de 21 G con jeringa de 5 cc hasta contracción del vaso por el esclerosante y aplicación inmediata de compresión externa con mota de algodón y cinta médica de papel adhesiva, ocluyendo el vaso.

Oclusión del eje terminal y lecho de la úlcera

Se identificaron venas cercanas a la úlcera o en el lecho. Estas se ocluían con punción ecodirigida con transductor lineal de alta frecuencia y en vasos de menor tamaño se esclerosaron con ayuda de sistemas de visualización tipo VeinLite II® o VeinViewer® y punción con agujas número 25 G con volúmenes de 2-5 cc de espuma al 3%.

Al final del procedimiento se aplicaba enoxaparina 60 mg subcutánea, reposo por 10 min en Trendelenburg y se realizaba la primera curación de la úlcera, con mediciones y registro fotográfico. Las curaciones se realizaron según las condiciones locales de la herida, con aplicación de hidrogeles, parches hidrocoloides en el lecho, protección cutánea y

VM con algodón laminado, bota de UNNA y vendajes elásticos. Las curaciones se realizaron con una frecuencia de 1-3 a la semana, espaciando los tiempos de curación a medida que avanzaba el proceso de cicatrización, hasta un máximo de una vez a la semana.

Se dieron indicaciones de reposo por 3 h al llegar a casa, con elevación de la extremidad en decúbito supino a 30-45°, limitación de la actividad física por 48 h y con indicaciones generales de no mojar ni retirar los vendajes. En algunos casos, se recomendaron analgésicos y antibiótico en las primeras curaciones cuando las condiciones locales lo ameritaban. Ejercicios de movilidad del arco plantar eran indicados luego de las primeras 48 h del procedimiento y se establecieron ejercicios de fortalecimiento de la bomba muscular.

Análisis estadístico

Se emplearon técnicas de estadística descriptiva mediante el programa EPI-INFO 7 (CDC-Atlanta) y el programa Excel (Microsoft), a partir de los cuales se obtuvieron los datos para la confección de la tabla y las gráficas.

Se realizó un análisis descriptivo de las variables de persona, tiempo, características de la lesión, tipo de tratamiento y progresión de la cicatrización. Se monitoreó específicamente la tolerancia al tratamiento y la posible aparición de efectos secundarios. Este estudio fue aprobado por el Comité de Investigación y Ética del Hospital de Yopal y el Comité de Investigación de la Clínica de Venas, contó con consentimiento informado de cada uno de los pacientes y se desarrolló en concordancia con lo enunciado en la declaración de Helsinki (1964).

Resultados

Un total de 22 pacientes cumplieron los criterios de inclusión; pero solo 17 se tuvieron en cuenta para el análisis de los datos: 5 fueron excluidos; 3 no finalizaron el tratamiento por desplazamiento a otra ciudad, uno se retiró el VM en su domicilio, otro con úlceras bilaterales no podía asistir a controles en las fechas establecidas; estos 2 pacientes salieron del protocolo, pero continuaron manejo hasta la cicatrización de las heridas.

Las características de los pacientes se aprecian en la tabla 2.

De los pacientes que finalizaron el estudio 11 (64,7%) eran mujeres; la edad promedio fue de 56,4 años, con una desviación estándar (DE) de 12,8 años; el tiempo de evolución de las UV fue de 2,96 años (DE 6,7) con un área promedio de 13,79 cm² (DE 22,7).

El estudio ecodoppler evidenció insuficiencia del sistema venoso superficial en todos los pacientes 17 (100%); 12 (70,6%) tenían asociadas perforantes insuficientes y uno (5,8%) presentó insuficiencia venosa profunda; ninguno presentó insuficiencia de los 3 sistemas.

Los diámetros de la safena mayor insuficientes medidos en cayado fueron de 8,5 mm (DE 4) y los de las perforantes de 4,5 mm (DE 1,5).

El tiempo promedio de seguimiento fue de 23,6 semanas (máximo 82-mínimo 12).

Tabla 2 Características demográficas

<i>Pacientes con úlceras</i>	17
Mujeres	11
Hombres	6
<i>Edad en años, media</i>	56,4
Mujeres (43-85) ^a	56,9
Hombres (47-72) ^a	55,5
<i>Tiempo de evolución de úlcera en años</i>	2,96
Mujeres (0,08-25) ^a	4,44
Hombres (0,08-0,5) ^a	0,26
<i>Área de la úlcera en cm²</i>	13,79
Mujeres (0,72-88) ^a	14,99
Hombres (4-77) ^a	11,58

^a Rangos: mínimo-máximo.

El tiempo promedio del cierre de la úlcera fue de 3,4 semanas (DE 1,6), con una tasa de cierre de 3,92 cm² por semana. Las características de cierre de la úlcera agrupadas por diámetros se aprecian en la tabla 3.

Al dividir los grupos por género, la tasa de cierre de las mujeres fue de 4,23 cm²/semana y de los hombres 3,31 cm²/semana, con un promedio de área de úlcera de 14,9 cm² y 11,58 cm², respectivamente. El promedio de tiempo de cierre en días fue para las mujeres de 23,18 y para los hombres de 25,50.

El área total de la sumatoria de las úlceras de los 17 pacientes fue de 234,42 cm² y se logró cicatrización del 100% en la 6 semana (fig. 1).

El volumen promedio usado de povidocanol al 3% en espuma por cada paciente fue de 10,9 cc y cuando presentaban perforantes asociadas fue de 11,4 cc.

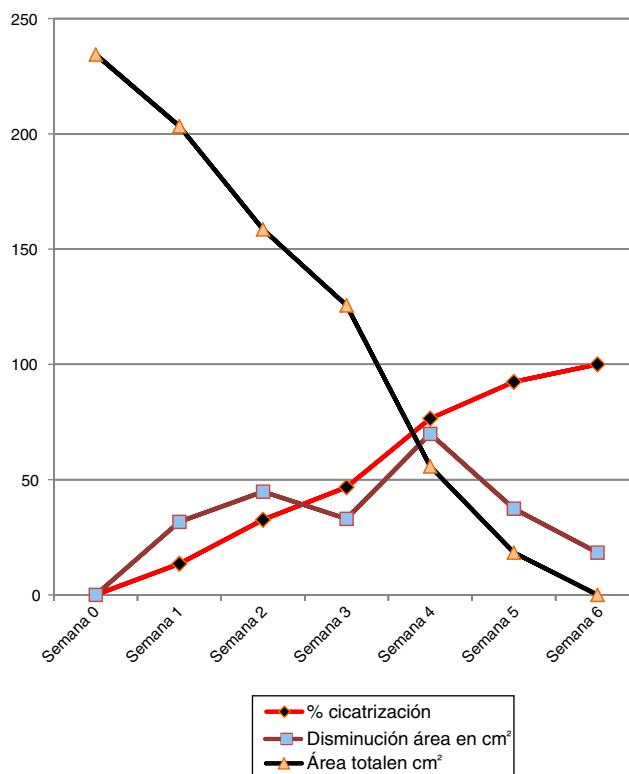


Figura 1 Tasas de cierre.

Tabla 3 Características de cierre de la úlcera

Área de la úlcera en rangos	Frecuencia absoluta	Frecuencia relativa en %	Promedio de úlcera en cm ²	Tiempo promedio de cierre en días	Desviación estándar de cierre en días	Promedio de cierre en cm ² /semana
< 5 cm ²	8	47,1	1,80	18,5	11,7	0,70
5-9 cm ²	4	23,5	7,12	20,8	2,8	2,19
10-19,9 cm ²	2	11,8	15,25	30,5	7,5	3,81
20-39,9 cm ²	1	5,9	24,00	35,5	0,0	4,80
40 > cm ²	2	11,8	68,50	40,5	1,5	11,42
Total	17	100	13,8	24,0	11,6	4,58

Un total de 7 pacientes (41%) presentaron recanalización parcial del sistema venoso axial, perforante o terminal previamente ocluido a la semana 12 de seguimiento y requirieron aplicación de ecoesclerosis de los segmentos venosos recanalizados. Estos pacientes habían presentado tasas de cierre de 2,2 cm²/semana, con un área de promedio de UV 7,23 cm².

La recanalización parcial fue en 3 pacientes en la safena mayor desde el cayado hasta la rodilla, con oclusión de segmentos infrapatelares. Otros 2 pacientes, en perforantes previamente ocluidas y 2 pacientes, en vena safena mayor infrapatelar y algunas venas tributarias en conexión con el lecho ulceroso. La recanalización se asoció con velocidades de cierre menores, pero no con recidiva de la UV a las 24 semanas.

Los diámetros de la vena safena mayor en cayado con recanalización parcial fueron de 13, 7 y 6,5 mm respectivamente. Las perforantes recanalizadas tenían diámetro de 3,6 mm en un paciente y en el otro de 4,1 y 4,4 mm; no se midieron los diámetros de la safena infrapatelares.

Tres pacientes presentaron recidiva (17,6%), 2 hombres y una mujer, a las 24 semanas (6 meses). Estos pacientes tenían promedio de área de UV de 23,3 cm² y habían presentado tasas de cierre de 5,83 cm²/semana.

El procedimiento fue bien tolerado en todos los pacientes, la tos fue el efecto secundario más frecuente y autolimitado (4/17), no se presentaron síntomas visuales, trombosis venosa profunda ni tromboembolia pulmonar.

Discusión

La terapia compresiva presenta los mejores niveles de evidencia en el cierre de las UV como piedra angular en su manejo (nivel de evidencia y grado de recomendación 1A)^{8,9}.

El reto en el manejo se presenta en mejorar los tiempos y las tasas de cierre de las UV, disminuyendo los costos a los servicios de salud y generando una rápida reincorporación laboral y social; lamentablemente los reportes de cicatrización del 65% a 6 meses de seguimiento, en el estudio ESCHAR³, tanto para el grupo de manejo con terapia compresiva exclusiva como para el grupo de pacientes al que se le adicionó manejo quirúrgico convencional distan mucho de ser una terapia rápida y efectiva.

El objetivo final del estudio fue determinar si esta aproximación de manejo TAPIRS (por sus siglas en inglés *Terminal, Axial and Perforator Interruption of the Reflux Source*) mejoraba las velocidades y las tasas de cierre de las UV.

El tiempo promedio del cierre de la úlcera fue de 3,53 semanas (24 días), para una tasa de cierre de 3,92 cm²/semana con cicatrización completa en todos los pacientes que cumplieron los criterios de inclusión y exclusión.

Aunque no hay estudios previos similares con este enfoque agresivo de manejo, hay reportes retrospectivos donde el cierre de las perforantes y el eje axial mejoran las tasas de cicatrización de las UV¹⁰⁻¹⁴ con promedios de tasas de cierre entre 0,34 y 1,6 cm²/semana. Aunque las tasas de cierre son inferiores a las reportadas en nuestros hallazgos, esto podría deberse a una población etaria mayor a la nuestra (entre 66,7 y 71 años), áreas de UV mayor (23 ± 6 cm²) y a que en algunos casos la terapia de manejo mínimamente invasivo se reservó a pacientes considerados no respondedores a manejo convencional con VM.

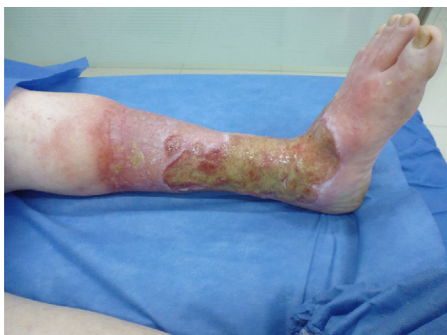El manejo de la hipertensión venosa en el lecho distal para la cicatrización de las UV sin excluir el eje axial ni adicional manejo compresivo ha sido descrito por Bush¹³, en un reporte retrospectivo de 14 pacientes donde se realizó tratamiento del reflujo terminal con escleroespuma ecoguiada, con tasas de cicatrización de 6-8 semanas y tiempos libres de la úlcera de uno a 5 años. En algunos pacientes luego que la úlcera cicatrizó, se llevó a control de la hipertensión venosa del eje axial con cirugía endoluminal cuando estaba indicada.

En el presente estudio también se obtienen tasas de cicatrización del 100% a las 6 semanas, con la diferencia de que se trata el reflujo axial en primera instancia, para luego avanzar a perforantes insuficientes cuando estaban presentes y finalmente a la exclusión de la hipertensión venosa del lecho ulceroso o terminal más la utilización de VM durante todo el proceso de cicatrización de la UV.

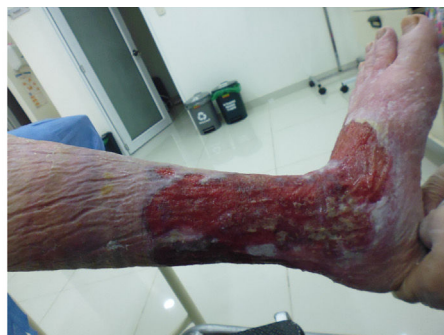En un estudio previo los autores describen la ablación química endoluminal ecoguiada con una técnica enfocada a la oclusión del sistema venoso insuficiente, con tasas de curación del 83,3% a las 24 semanas sin usar VM⁷. En esta oportunidad las tasas de cicatrización fueron superiores y pueden estar asociadas al uso inmediato del VM desde el inicio del tratamiento y a la desconexión temprana de los ejes venosos insuficientes que perpetúan la hipertensión venosa y, por consiguiente, la UV.

Las tasas de recanalización parcial fueron de 7/17 (41%) a la 4.^a semana de seguimiento, similares a las reportadas por Ceratti et al. (44,5%)¹⁵. En el manejo de CEAP C6 con escleroespuma ecoguiada, estos pacientes con recanalización parcial adicionalmente habían presentado menores

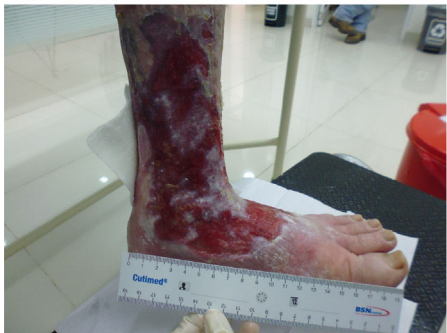Semana 0



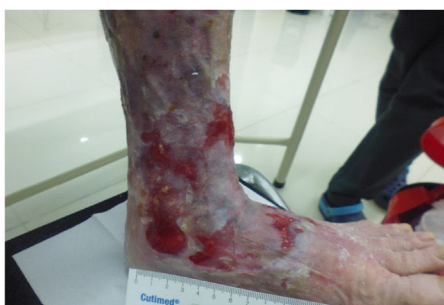Semana 1



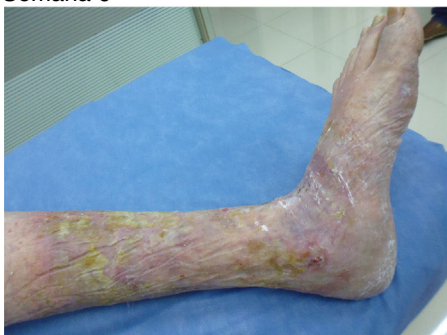Semana 2



Semana 4



Semana 6



Semana 24

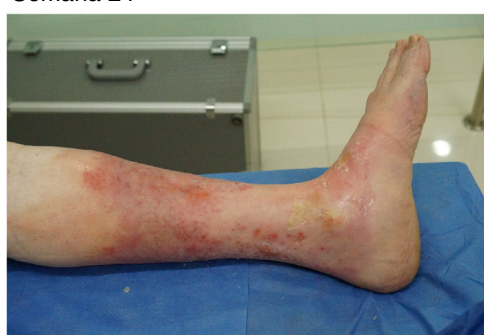

Figura 2 Seguimiento clínico.

tasas de cierre de $2,2 \text{ cm}^2/\text{semana}$, que puede estar relacionada con la persistencia de la hipertensión venosa local o axial. La ventaja de esta técnica es que es fácilmente repetible y con mínima morbilidad. Se les realizó nuevamente a los pacientes que presentaron recanalización parcial ecoesclerosis de los segmentos recanalizados, con oclusión del 100% a las 12 semanas, oclusiones similares a otras series luego de 2 procedimientos de ecoesclerosis en un intervalo breve de tiempo¹⁶.

No se encontró relación de diámetro de las venas tratadas con las tasas de recanalización parcial, posiblemente debido al diseño del estudio y al número de pacientes tratados. Creemos que estas tasas de recanalización se podrían disminuir al realizar el eje axial con procedimiento térmico como el láser diodo o radiofrecuencia, que tradicionalmente presenta menos tasas de recanalización, y al realizar la desconexión distal de los ejes infrapatelares, perforantes y terminales con escleroespuma.

Esta técnica evidenció tasas de cicatrización muy superiores a las reportadas en estudios retrospectivos (fig. 2).

Puede deberse a una rigurosa selección de pacientes que excluyó a quienes tenían limitación para flexoextensión de cuello de pie, UV bilateral y sospecha de síndrome postrombótico, todos ellos factores de mal pronóstico para el cierre de la UV. También esta serie presentó menores medias de edad, con pacientes más jóvenes y menos comorbilidades como factores que pueden influir de manera favorable en el cierre de las UV.

Finalmente el control de la hipertensión venosa local con oclusión del sistema venoso terminal en el lecho de la úlcera, la búsqueda activa de perforantes y el cierre del eje axial desde el inicio del tratamiento, junto con la aplicación de los VM (TAPIRS), favorecen un medio con mejores condiciones para la cicatrización que otros protocolos de manejo menos agresivos que incluyen un manejo inicial por 8-12 semanas con VM¹⁰, antes de considerar llevarlos a cirugía y, por otro lado, aproximaciones de manejo donde la táctica quirúrgica es llevar a cabo procedimientos quirúrgicos³ o mínimamente invasivos¹³ sin excluir del todo los ejes que podrían perpetuar la hipertensión venosa como son venas

perforantes, venas infrapatelares y venas del lecho terminal en relación con la UV.

Se requieren estudios adicionales que confirmen estos resultados, sin embargo, cada vez hay una mayor acumulación de evidencia de que técnicas mínimamente invasivas enfocadas a la desconexión de la hipertensión venosa^{5,11,12} mejoran las tasas y velocidades de cicatrización. Creemos que una aproximación más agresiva a la desconexión de la hipertensión venosa de la UV, junto con el VM, beneficia al paciente en un menor tiempo de tratamiento y reduce los costes finales de tratamientos prolongados.

Responsabilidades éticas

Protección de personas y animales. Los autores declaran que los procedimientos seguidos se conformaron a las normas éticas del comité de experimentación humana responsable y de acuerdo con la Asociación Médica Mundial y la Declaración de Helsinki.

Confidencialidad de los datos. Los autores declaran que han seguido los protocolos de su centro de trabajo sobre la publicación de datos de pacientes.

Derecho a la privacidad y consentimiento informado. Los autores han obtenido el consentimiento informado de los pacientes o sujetos referidos en el artículo. Este documento obra en poder del autor de correspondencia.

Conflicto de intereses

Los autores no declaran conflicto de interés.

Agradecimientos

Agradecimiento especial a la Secretaría de Salud Departamental de Casanare, Hospital de Yopal y a su Comité de Investigación por su acompañamiento, y al personal administrativo y técnico de la Clínica Nieves, centro de excelencia vascular, por su tiempo y dedicación.

Bibliografía

1. Beebe-Dimmer JL, Pfeifer JR, Engle JS, Schottenfeld D. The epidemiology of chronic venous insufficiency and varicose veins. *Ann Epidemiol.* 2005;15:175-84.
2. Cullum N, Nelson EA, Fletcher AW, Sheldon TA. Compression bandages and stockings for venous leg ulcers. *Cochrane Database Syst Rev.* 2000:CD000265.
3. Barwell JR, Davies CE, Deacon J, Harvey K, Minor J, Sassano A, et al. Comparison of surgery and compression with compression alone in chronic venous ulceration (ESCHAR study): Randomised controlled trial. *Lancet.* 2004;363:1854-9.
4. Gohel MS, Barwell JR, Taylor M, Chant T, Foy C, Earnshaw JJ, et al. Long term results of compression therapy alone versus compression plus surgery in chronic venous ulceration (ESCHAR): Randomised controlled trial. *BMJ.* 2007;335:83.
5. Cabrera J, Redondo P, Becerra A, Garrido C, Cabrera J Jr, Garcia-Olmedo MA, et al. Ultrasound-guided injection of polidocanol microfoam in the management of venous leg ulcers. *Arch Dermatol.* 2004;140:667-73.
6. Bush RG. New technique to heal venous ulcers: Terminal interruption of the reflux source (TIRS). *Perspect Vasc Surg Endovasc Ther.* 2010;22:194-9.
7. Nieves E, Fajardo E, Ramirez M, Camacho E, Giraldo O. Tratamiento de la úlcera venosa con escleroespuma frente a un método convencional. Ensayo clínico, prospectivo y aleatorizado. *Angiología.* 2015;67:32-7.
8. Głowiczki P, Comerota AJ, Dalsing MC, Eklof BG, Gillespie DL, Głowiczki ML, et al. The care of patients with varicose veins and associated chronic venous diseases: Clinical practice guidelines of the Society for Vascular Surgery and the American Venous Forum. *J Vasc Surg.* 2011;53 5 Suppl:2S-48S.
9. O'Donnell TF Jr, Passman MA, Marston WA, Ennis WJ, Dalsing M, Kistner RL, et al. Management of venous leg ulcers: clinical practice guidelines of the Society for Vascular Surgery (R) and the American Venous Forum. *J Vasc Surg.* 2014;60 2 Suppl:3S-59S.
10. Alden PB, Lips EM, Zimmerman KP, Garberich RF, Rizvi AZ, Tretinyak AS, et al. Chronic venous ulcer: Minimally invasive treatment of superficial axial and perforator vein reflux speeds healing and reduces recurrence. *Ann Vasc Surg.* 2013;27:75-83.
11. Lawrence PF, Alktaifi A, Rigberg D, DeRubertis B, Gelabert H, Jimenez JC. Endovenous ablation of incompetent perforating veins is effective treatment for recalcitrant venous ulcers. *J Vasc Surg.* 2011;54:737-42.
12. Harlander-Locke M, Lawrence PF, Alktaifi A, Jimenez JC, Rigberg D, DeRubertis B. The impact of ablation of incompetent superficial and perforator veins on ulcer healing rates. *J Vasc Surg.* 2012;55:458-64.
13. Pang KH, Bate GR, Darvall KA, Adam DJ, Bradbury AW. Healing and recurrence rates following ultrasound-guided foam sclerotherapy of superficial venous reflux in patients with chronic venous ulceration. *Eur J Vasc Endovasc Surg.* 2010;40:790-5.
14. O'Hare JL, Earnshaw JJ. Randomised clinical trial of foam sclerotherapy for patients with a venous leg ulcer. *Eur J Vasc Endovasc Surg.* 2010;39:495-9.
15. Ceratti S, Macedo F, Góes A, Pontes A, Nastri R. Ultrasound-guided foam sclerotherapy in the treatment of chronic venous insufficiency. *Radiol Bras.* 2011;44:167-71.
16. Kulkarni SR, Slim FJ, Emerson LG, Davies C, Bulbulia RA, Whyman MR, et al. Effect of foam sclerotherapy on healing and long-term recurrence in chronic venous leg ulcers. *Phlebology.* 2013;28:140-6.



REVISIÓN

Cirugía abdominal híbrida para el tratamiento de los aneurismas toracoabdominales complejos



M. Alonso Pérez*, L.A. Camblor Santervás, M. González Gay, A. Zanabili Al-Sibbai, A.M. Valle González y J.M. Llaneza Coto

Servicio de Angiología y Cirugía Vasculard, Hospital Universitario Central de Asturias (HUCA), Oviedo, España

Recibido el 3 de abril de 2015; aceptado el 8 de junio de 2015

Disponible en Internet el 14 de julio de 2015

PALABRAS CLAVE

Aneurisma;
Toracoabdominal;
Híbrido

Resumen La cirugía abierta de los aneurismas toracoabdominales (ATA) aún hoy presenta una alta morbimortalidad, habiendo surgido distintas alternativas. El tratamiento híbrido renovisceral, rodeado de controversia, es una de ellas. Los datos disponibles en la bibliografía con respecto a morbimortalidad muestran gran disparidad. Sin embargo, la mayoría de las series incluyen un elevado porcentaje de pacientes de alto riesgo y de ATA extensos, considerando por ello que los procedimientos híbridos renoviscerales todavía juegan un papel en el tratamiento de los ATA.

© 2015 SEACV. Publicado por Elsevier España, S.L.U. Todos los derechos reservados.

KEYWORDS

Aneurysm;
Thoracoabdominal;
Hybrid

Abdominal hybrid procedures for treatment of complex thoracoabdominal aortic aneurysms

Abstract Abdominal hybrid procedures have arisen as an alternative to conventional open surgery for thoracoabdominal aortic aneurysms (TAA), although they are surrounded by controversy. Data available in the literature about morbidity and mortality show a great disparity. However, most series include a large number of high risk patients and of extensive TAA. Considering this, renovisceral debranching still has a role in the treatment of TAA.

© 2015 SEACV. Published by Elsevier España, S.L.U. All rights reserved.

Introducción

Desde la primera reparación quirúrgica documentada, realizada por Etheredge¹ en 1955, y el posterior perfeccionamiento de la técnica en la década de los 80 por

* Autor para correspondencia.
Correo electrónico: malonsopcorreo2@gmail.com
(M. Alonso Pérez).

Crawford et al.², la cirugía abierta de los aneurismas toracoabdominales (ATA) mediante toracofrenolaparotomía ha sido el tratamiento de referencia. A lo largo del tiempo se han introducido continuos avances tanto en la técnica quirúrgica como en el manejo anestésico y postoperatorio para reducir los tiempos de isquemia visceral y de miembros inferiores, así como las complicaciones derivadas de la isquemia medular. A pesar de ello, la cirugía convencional de los ATA está asociada a cifras de morbimortalidad elevadas incluso en centros de referencia. El panorama es más sombrío cuando contemplamos los resultados en estudios poblacionales, donde las cifras de mortalidad inmediata llegan al 20% dentro del primer mes y hasta al 30% al cabo del primer año³, sin olvidar otros tipos de complicaciones devastadoras como la insuficiencia renal o la paraplejía. Grupos como el de Coselli⁴ representan la excelencia con más de 2.200 pacientes operados y una incidencia de paraplejía o paraparesia entre el 2,7 y el 13,2%, dependiendo de la extensión del aneurisma, con fracaso renal que requiere diálisis entre el 4,6 y el 5,6% y con mortalidad a 30 días entre el 5 y el 19%. Por estas razones, y dado que el tratamiento endovascular ha disminuido la mortalidad inmediata, tanto en los aneurismas de aorta abdominal como en los de aorta torácica, surgió el tratamiento híbrido renovisceral para los ATA (revascularización retrógrada de las arterias renales y viscerales, seguida por la exclusión endovascular), descrito por primera vez por Quiñones-Baldrich et al. en 1999⁵, como una alternativa frente a la reparación abierta tradicional o a las técnicas endovasculares puras.

Los procedimientos híbridos fueron inicialmente indicados en pacientes de alto riesgo quirúrgico, desechados para cirugía abierta, ya que entre las ventajas esgrimidas con respecto a esta destacan: a) la escasa repercusión hemodinámica, al no ser preciso un pinzamiento total aórtico alto; b) el evitar un insulto isquémico prolongado y simultáneo renovisceral; c) menor agresión quirúrgica, evitando un abordaje toracoabdominal y el colapso pulmonar izquierdo; d) pérdidas hemáticas escasas, con ausencia de coagulopatía, y d) una menor incidencia de paraplejía⁶⁻⁸. Sin embargo, mientras los procedimientos híbridos fueron mejor aceptados en los troncos supraaórticos, su indicación a nivel renovisceral siempre estuvo rodeada de controversia.

El objetivo de este trabajo es analizar los resultados de los procedimientos híbridos renoviscerales y comentar los aspectos técnicos que podrían condicionar su uso, con intención de conocer el papel actual de estos procedimientos en el tratamiento de los ATA.

Estado actual

Los procedimientos híbridos a nivel renovisceral para tratamiento de ATA deben responder a las críticas, principalmente frente a 3 cuestiones fundamentales.

Morbimortalidad

En la literatura no abundan las series individuales de procedimientos híbridos abdominales que incluyan más de una veintena de casos. Una de las primeras es la del año 2006 publicada por el grupo del St. Mary's Hospital con 29 pacientes (10% eran urgentes) portadores de ATA extensos, donde

se excluían los tipo IV, que mostró una mortalidad inmediata del 13% y ausencia de paraplejía. Sin embargo, cuando los autores ampliaron su experiencia, revelaron que aquellos resultados iniciales, considerados prometedores teniendo en cuenta el tipo de pacientes tratados, habían empeorado⁷.

Posteriormente, el grupo del Massachusetts General Hospital⁹ realizó una severa crítica del tratamiento híbrido, tras comparar los resultados en un grupo de pacientes de alto riesgo, desechado para cirugía clásica, con otro grupo de pacientes intervenido mediante cirugía convencional y encontrar que la tasa combinada de mortalidad-paraplejía era 2 veces mayor en el grupo en que se había practicado tratamiento híbrido (21,7 vs. 11,7%). La interpretación de dicho estudio se hace difícil, advirtiéndose un importante sesgo al comparar, por un lado, pacientes que presentan ATA extensos en el grupo híbrido (61% son tipo I o tipo II y no incluye ningún ATA tipo IV), con otro grupo de pacientes completamente diferentes, en el cual, los ATA tipo IV suponen el 34%, y los aneurismas tipo I y II el 28%.

Así mismo, resultan reveladores los resultados de un metaanálisis llevado a cabo por Moulakakis et al. en el año 2012¹⁰, que incluye un total de 528 pacientes (11% con intervención urgente por ATA rotos o sintomáticos): en 3 casos la intervención no se completó por inestabilidad intraoperatoria, 12 pacientes murieron por complicaciones relacionadas con el procedimiento de revascularización visceral, 6 fallecieron por rotura aórtica mientras esperaban la exclusión endovascular y 4 rechazaron la segunda etapa del tratamiento. La mortalidad acumulada a 30 días fue del 14% (68 pacientes) y la isquemia medular estuvo presente en el 7%, de los casos, con un 4,5% de paraplejía irreversible. El registro North American Complex Abdominal Aortic Debranching Registry (NACAAD) arroja cifras de mortalidad a 30 días del 16% y de paraplejía del 14%¹¹.

Por el contrario, no faltan series individuales en las que se han obtenido excelentes resultados con los procedimientos híbridos a nivel renovisceral, con cifras de mortalidad intrahospitalaria a 30 días del 2 al 4%^{12,13}. Nuestra experiencia inicial en aneurismas toracoabdominales extensos, incluyendo pacientes de riesgo, fue publicada en 2010 con ausencia de mortalidad inmediata y sin paraplejía¹⁴. Hughes et al.¹⁵, indicando dichos procedimientos en 47 pacientes de elevado riesgo quirúrgico, presentan una mortalidad a 30 días del 8,5% y una tasa de isquemia medular del 4,3%, sin que se registrase mortalidad ni paraplejía o paresia, en un subgrupo de 14 pacientes en los que la intervención se realizó en 2 tiempos.

Un reciente metaanálisis con 660 pacientes¹⁶ propone que llevar a cabo los procedimientos en 2 etapas resulta ventajoso, aunque sin significación estadística, al resultar los datos actuales insuficientes (muchos de los estudios no contemplan esta diferenciación en sus resultados) para recomendar con certeza la realización del procedimiento en uno o 2 tiempos. Los defensores de un solo tiempo apelan al riesgo de rotura aórtica durante la espera o a la posible negativa del paciente a realizar el tiempo endovascular, así como la posibilidad de usar la vía transabdominal para la liberación de la endoprótesis en el caso de que los ejes ilíacos no sean adecuados, o al posible daño de las anastomosis de los *bypass* retrógrados durante el acceso transfemoral. Sin embargo, la realización en 2 tiempos significa menor duración de la intervención, menor insulto renal, permite la

estabilización hemodinámica del paciente, disminuyendo el riesgo de isquemia medular al evitar la hipotensión y permitir realizar una rápida valoración de la isquemia medular tras la cobertura aórtica. Además, en caso de mala evolución, se podría evitar el gasto asociado a las endoprótesis.

Por otra parte, en la citada recopilación¹⁶, la mortalidad operatoria se sitúa en el 12,6% (0-44%), la incidencia de paraplejía en el 3,4% (0-15,3%) y la tasa de insuficiencia renal permanente, isquemia mesentérica y complicaciones cardiopulmonares severas en el 10,4% (0-27,1%), 4,6% (0-20,8%) y 7,8% (0-17,6%), respectivamente.

Aunque varios estudios de seguridad sobre endoprótesis torácicas comprobaron una menor incidencia de isquemia medular y paraplejía comparada con la cirugía abierta (6 versus 10%)¹⁷⁻¹⁹, la reparación endovascular de la aorta torácica y de los ATA todavía se asocia con una incidencia de paraplejía no despreciable, alcanzando hasta un 13% en un metaanálisis realizado al respecto²⁰.

El tratamiento híbrido, en cuanto riesgo de paraplejía o paraparesia permanente, ofrece mejores resultados que la media de las grandes series de la cirugía abierta (solo comparable a la mejor serie presentada por Coselli et al.⁴ con el 3,8%), ya que con frecuencia los pacientes tratados mediante procedimientos híbridos corresponden a ATA tipos I y II, donde la cirugía convencional ofrece tasas de paraplejía de hasta el 16%²¹.

La menor incidencia de isquemia medular para los procedimientos híbridos podría ser explicable a partir de su etiología multifactorial²², en la que resultan determinantes la hipotensión perioperatoria y la isquemia prolongada en la mitad inferior del cuerpo, ambas evitables mediante el tratamiento híbrido. La transcendencia que tiene el restablecimiento de una rápida perfusión de la pelvis y de los miembros inferiores para disminuir la incidencia de isquemia medular ha sido infraestimada. Su importancia acaba de ser resaltada por Haulon et al.²³ durante la reparación endovascular de ATA tipo I, II y III (excluidos ATA IV), al conseguir reducir la tasa de isquemia medular del 25 al 2% cuando se adoptaba esta medida junto con el drenaje de LCR, la transfusión agresiva y el mantenimiento de una tensión arterial media por encima de 85 mmHg.

En todo caso, debido a la ausencia de homogeneidad en los datos disponibles, no es posible sostener con certeza que la incidencia de isquemia medular sea realmente menor con los procedimientos híbridos que con la cirugía convencional.

Permeabilidad de las reconstrucciones realizadas

Representa otro de los aspectos que preocupa en este tipo de procedimientos. Tenemos pocos datos sobre los resultados actuales de la cirugía de revascularización renal, ya que la mayoría de estas arterias se revascularizan hoy en día mediante técnicas endovasculares. En términos generales, la permeabilidad a largo plazo de los pontajes a las arterias renales y a los troncos digestivos se sitúa en torno al 90%²⁴.

Por otro lado, la literatura existente referida específicamente a los procedimientos híbridos, aunque dispar en cuanto a la duración del seguimiento, aporta cifras de permeabilidad primaria superiores al 95%^{10,25,26}. El metaanálisis llevado a cabo por Canaud et al.¹⁶ demuestra una excelente permeabilidad (94,7%) para las reconstrucciones

realizadas, durante un seguimiento medio de 26,2 meses (6-88,5 meses). Del mismo modo, Shahverdyan et al.²⁷ mencionan buenas cifras de permeabilidad primaria a 5 años en 46 pacientes que son menores para la arteria renal derecha (permeabilidad global $86,1 \pm 3,1\%$, permeabilidad hepática 100%, mesentérica superior $88,8 \pm 4,8\%$, arteria renal izquierda $87,2 \pm 6\%$, y $69,6 \pm 8,8\%$ para arteria renal derecha). La realización de la anastomosis en la arteria renal derecha generalmente entraña mayor dificultad, lo que exigiría extremar la meticulosidad a la hora de realizarla, o bien, el empleo de técnicas alternativas. En este sentido, Lachat et al.²⁸ en el año 2008 describieron la técnica Viabahn Open Rebranching TECHnique (VORTEC) para la revascularización de las arterias renales. Como ventajas fundamentales tiene que se trata de una técnica rápida y sencilla, con un buen comportamiento hemodinámico a nivel experimental y que ha conseguido una importante mejoría con los nuevos injertos *Gore hybrid vascular graft* (W. L. Gore and Associates, Flagstaff, Ariz, USA). También cabe mencionar que, con el objeto de facilitar la técnica endovascular durante la reparación de ATA complejos, ocasionalmente sería posible llevar a cabo un procedimiento VORTEC en las arterias renales, acompañado de una reparación endovascular complementaria que incluya ramas para los troncos digestivos.

Como inconvenientes de la técnica VORTEC se puede decir que conlleva un encarecimiento del procedimiento en unos 7.000€ (en caso de emplear 4 dispositivos) y que se trata de injertos largos que cuentan con un diámetro fijo pequeño (6 mm) en la parte protésica sin stent, lo cual puede ser motivo de estenosis en caso de mínima hiperplasia. Por otro lado, no se dispone de evidencia sobre los mejores resultados con esta técnica.

Endofugas

Constituyen el tercer punto crítico a considerar cuando nos referimos a los procedimientos híbridos renoviscerales, que merman la eficiencia del tratamiento. En el metaanálisis de Moulakakis et al.¹⁰, de 502 pacientes en los que se completó el procedimiento, durante un seguimiento medio de 34,2 meses, el 21% experimentó una endofuga (59% tipo II, un 29% tipo I y un 11% tipo III). La cuarta parte de ellos precisó reintervención. Sin embargo, el problema de las endofugas es común a todas las modalidades de tratamiento endovascular, variando su frecuencia en la literatura entre el 5 y el 26% a nivel de la aorta torácica a los 30 días (media 10%) y entre el 4 y el 28% al cabo del año (media 10%)²⁹. Además, si tenemos en cuenta que en el tratamiento híbrido no se precisa la implantación de ramas para arterias renales y viscerales, se evitarían posibles problemas en este sentido. Para minimizar el riesgo de endofugas tipo I y tipo III (las consideradas como fracaso del procedimiento) en los procedimientos híbridos, basta con conseguir unas adecuadas zonas de sellado proximal y distal, así como un amplio solapamiento entre los dispositivos.

En las tablas 1 y 2 se representan, en términos generales, los resultados inmediatos y tardíos en cirugía híbrida renovisceral. Queda patente que estos procedimientos deben considerarse cirugía compleja acompañada de morbimortalidad no despreciable, si bien es probablemente menor que si se llevara a cabo cirugía convencional en los

Tabla 1 Procedimientos híbridos renoviscerales: resultados inmediatos

Autor	N	Mortalidad inmediata	Paraplejía (%)	Insuficiencia Renal diálisis (%)	Complicaciones pulmonares y cardíacas (%)	Isquemia intestinal
Fulton ³⁰	10	0	0	0	10	0
Resh ³¹	13	23	15,3	15,3	15,3	7,6
Gawenda ³²	6	0	0	0	16,6	0
Lee ³³	17	23,5	0	16,6	17,6	0
Mortel ³⁴	16	25	0	18,7	6,2	25
Da Rocha ³⁵	9	44,4	11,1	11,1	0	11,1
Biasi ³⁶	18	16,7	5,5	0	11	0
Donas ²⁵	58	8,6	3,4	0	3,4	0
Drinkwater ⁶	103	14,9	8,6	27,1	4,8	2,9
Q-Baldrich ²⁶	17	0	5,8	0	11,7	0
Alonso ¹⁴	5	0	0	0	40	0
Kabbani ⁸	36	8,3	0	11,1	8,3	8,3
Kuratani ¹²	86	2,3	0	2,3	0	3,4
Patel ³⁷	29	3,4	3,4	17,2	3,4	3,4
Smith ³⁸	24	12,5	8,3	16,6	8,3	20,8
Wolf ³⁹	20	10	5	15	15	5
Hughes ⁴⁰	58	8,6	3,4	12	13,7	0
Lin ⁴¹	58	24,1	-	10,3	13,7	5,1
Markatis ⁴²	9	0	0	0	0	0
Tshomba ⁴³	52	13,4	1,9	0	7,7	1,9

mismos pacientes, aunque se carece de evidencia científica al respecto.

Otro planteamiento sería si todavía está justificado realizar la cirugía híbrida tras el avance experimentado durante la última década en el tratamiento endovascular de los ATA, con el desarrollo de endoprótesis fenestradas y con ramas

diseñadas para tal fin y la aparición de endoprótesis estandarizadas (*off-the-shelf*). Los estudios preliminares ofrecen resultados prometedores a corto plazo^{44,45}, si bien la mayoría de estas series incluyen un elevado porcentaje de ATA IV. Recientemente, Verhoeven et al.⁴⁶ publicaron su experiencia en 166 pacientes con una mortalidad hospitalaria del 9% y

Tabla 2 Procedimientos híbridos renoviscerales: seguimiento

Autor	N	Seguimiento (meses)	Mortalidad (%)	Endofugas (%)	Endofugas que precisaron cirugía (%)	Trombosis del injerto
Fulton ³⁰	10	22,1	0	0	10	-
Resh ³¹	13	79,2	46,1	61,5	23	4,6
Gawenda ³²	6	23	0	16,6	16,6	0
Lee ³³	17	27,3	23,5	11,7	5,9	7,2
Mortel ³⁴	16	-	31,2	12,5	0	1,4
Da Rocha ³⁵	9	12	44,4	0	-	7,3
Biasi ³⁶	51	23	5,5	38,8	11,8	5,5
Donas ²⁵	58	16,6	25,8	15,5	10,3	6,5
Drinkwater ⁶	103	21	15,5	32	-	5
Q-Baldrich ²⁶	17	30,5	29,4	23,5	11,7	0
Alonso ¹⁴	5	26,5	40	20	0	0
Kabbani ⁸	36	23,9	16,6	44,4	5,5	3,5
Kuratani ¹²	86	26	4,6	10,4	3,4	13,1
Patel ³⁷	29	28	3,4	34,4	6,9	15,5
Smith ³⁸	24	88,5	12,5	8,3	8,3	15,1
Wolf ³⁹	20	5,8	25	35	30	20
Hughes ⁴⁰	58	6	8,6	3,4	3,4	10
Lin ⁴¹	58	8	41,3	3,4	0	3,5
Markatis ⁴²	9	8,7	0	11,1	0	4,5
Tshomba ⁴³	52	11,7	36,5	9,6	1,9	0

unas tasas de isquemia medular perioperatoria también del 9% con paraplejía en el 1%. Durante un seguimiento medio de 29 ± 21 meses, 2 de las muertes acontecidas estuvieron relacionadas con el aneurisma y la reintervención fue necesaria en el 24% de los pacientes. Austermann et al., durante un seguimiento de poco más de un año en 107 pacientes (aneurismas pararenales y toracoabdominales), describieron complicaciones en 28 (26%), precisando 34 reintervenciones (6 trombosis/estenosis de ramas, 8 oclusiones/estenosis en stent viscerales, 8 endofugas tipo I y 12 tipo III)⁴⁷.

La permeabilidad de los vasos renales y viscerales para las endoprótesis fenestradas y con ramas es buena: Verhoeven et al.⁴⁸ mencionan permeabilidades a 5 años del 93%. La mayoría de las oclusiones ocurren en los 2 primeros años y los eventos renales tardíos son la principal preocupación, con un deterioro significativo de la función renal en hasta el 25% de los casos.

Una reciente revisión del tratamiento endovascular en los ATA muestra una mortalidad inmediata del 0 al 21%, isquemia medular entre 0 y 33%, con una tasa de reintervención entre 3 y 25%⁴⁹.

Se puede afirmar que el tratamiento endovascular de los ATA, al igual que el resto de las modalidades de tratamiento para esta dolencia, muestra resultados dispares, aunque prometedores, a corto plazo y en centros seleccionados. Sin embargo, cabe esperar una tasa de reintervención significativa que va a incrementándose a medida que aumenta el seguimiento y aún se carece de resultados consistentes a largo plazo. Además, se trata de procedimientos complejos, de coste elevado, que todavía no están ampliamente difundidos, y con evidentes inconvenientes logísticos. Al margen de esto, también existen limitaciones anatómicas que impiden llevarlos a cabo, como sería el caso de luces aórticas estrechas, que podrían comprometer la permeabilidad de las ramas, angulaciones o tortuosidades severas, enfermedad oclusiva iliaca, etc.

En un intento de paliar parte de estos problemas, están desarrollándose endoprótesis estandarizadas (*off-the-shelf*), que permitirían tratar entre el 60 y el 80% de los ATA. Empleando la Zenith t-Branch (Cook Incorporated, Bloomington, IN, EE. UU.) Bisdas et al. muestran resultados preliminares comparables a los obtenidos con los dispositivos personalizados, aunque con obstrucción del stent renal en el 13,6% de los casos (3/22)⁵⁰.

También han sido empleadas otras técnicas de recurso para el tratamiento de ATA; principalmente las técnicas de *parallel endograft* (chimeneas, periscopios, sandwich), con frecuencia usadas en aneurismas yuxta o pararenales con aparentes buenos resultados⁵¹, aunque su utilización en el caso de los ATA es muy limitado. Sus principales ventajas son el usar dispositivos convencionales y permitir la canulación de las ramas viscerales antes de desplegar la endoprótesis; pero para los ATA su mayor inconveniente sería la aposición defectuosa o incompleta entre el stent recubierto y la endoprótesis aórtica con la presencia de endofugas. Para tratar de evitarlo, se recurre a la sobredimensión excesiva de la endoprótesis aórtica con el subsiguiente riesgo de pliegues (*infolding*) y al solapado extenso, con mayor riesgo de trombosis de las reconstrucciones y oclusión involuntaria de arterias lumbares e intercostales. El uso de dichas técnicas en ATA está muy poco documentada (escaso número de pacientes y grupos muy heterogéneos que mezclan

aneurismas yuxta o pararenales con ATA). Una de las series más largas es la publicada por Lachat et al.⁵² con 77 pacientes incluidos, de los que solo 20 eran ATA (6 tipo I). Con un seguimiento medio de 24 meses (9 muertes por causas desconocidas) existe un 26% de endofugas tipo I/III, un 10% de reintervenciones por problemas con los stents viscerales y un 4% de trombosis. En general, existe consenso en que estos procedimientos deben limitarse a casos de urgencia o anatomía desfavorable, en los cuales no se pueden usar otras técnicas.

Aspectos técnicos

Siempre que sea posible, es recomendable llevar a cabo el procedimiento en 2 tiempos; aunque, la decisión final se tomará basada en la urgencia, el tamaño del aneurisma, la complejidad, la duración estimada de la cirugía y la función renal preoperatoria. En cualquier caso, no conviene «demorar demasiado» la segunda intervención por el riesgo de rotura del aneurisma a la espera de completar el tratamiento.

Se emplea un abordaje transperitoneal mediante laparotomía xifopúbica, si bien, en nuestro caso, preferimos un abordaje subcostal bilateral, con o sin ampliación a xifoides, ya que permite una excelente exposición de la aorta pararenal sin necesidad de usar separador abdominal. El principal inconveniente de este abordaje es una mayor frecuencia de eventraciones.

Como donante (*inflow*) se debe garantizar una zona sana lo más proximal posible, que permita realizar posteriormente el tiempo endovascular de forma cómoda y segura, con una adecuada zona de sellado. Generalmente, esto se consigue originando la revascularización desde la aorta infrarrenal, desde un injerto aórtico (antiguo o realizado a tal efecto) o desde la arteria iliaca común.

La técnica de revascularización a emplear es variable. La preferida por nuestro grupo consiste en un injerto bifurcado retrógrado de dacron (12×6 mm, 12×7 mm o 14×7 mm) para ambas arterias renales, y sobre cuyo cuerpo se sutura un injerto de dacron de 7 u 8 mm, el cual, siguiendo un trayecto retrógrado retropancreático o por delante del páncreas, es anastomosado en término lateral a nivel del tronco celiaco, la arteria hepática común o la arteria esplénica. Para evitar la aparición de endofugas tipo II conviene realizar la ligadura del tronco celiaco próximo a la aorta (antes del origen de la arteria gástrica izquierda u otras ramas esofágicas o diafragmáticas). Sobre este último injerto, se reimplantaré la arteria mesentérica superior (evitando la tracción excesiva en la raíz del meso y la tensión en la arteria en el momento de la sección para evitar una disección iatrogénica). La principal crítica al reimplante de la arteria mesentérica superior sería que toda la vascularización visceral depende de un solo injerto que, en caso de obstrucción, provocará una isquemia digestiva extensa y severa. Siendo esto cierto, sabemos que los principales factores condicionantes de la permeabilidad son: *inflow*, *outflow*, calidad del injerto, técnica quirúrgica, adecuado tratamiento médico y control de los factores de riesgo. Por otro lado, dicho reimplante permite realizar menos suturas y menos injertos en el retroperitoneo, facilitando el aislamiento y cierre retroperitoneal, además de conseguir una mejor disposición

anatómica, evitando largos injertos retrógrados con riesgo de acodaduras. Se considera aconsejable revascularizar el tronco celíaco: estudios recientes muestran una incidencia de isquemia visceral de aproximadamente el 6% con su cobertura⁵³.

La duración de estas intervenciones es larga. Con el objeto de facilitar las anastomosis y minimizar el tiempo de isquemia renal y visceral, Lachat et al. describieron la técnica VORTEC²⁸.

Antes de dar por finalizada la parte abierta del procedimiento, es recomendable prestar atención a varios aspectos:

1) Garantizar que los injertos queden adecuadamente protegidos en el retroperitoneo: si la cobertura directa no es factible, se realizará una omentoplastia y, en caso de no ser posible, se pueden emplear para el cierre retroperitoneal parches de material biológico o una malla de polipropileno y celulosa oxigenada regenerada (usada para la corrección de eventraciones).

2) Asegurar un acceso vascular que permita un tiempo endovascular sin complicaciones. En caso necesario, se efectuaría un injerto aorto- o iliofemoral de 8-10 mm.

3) Marcar con hilo plumado (extraído de una compresa) el origen de los injertos renoviscerales facilita y ofrece seguridad durante el posterior tiempo endovascular.

Experiencia personal

Desde el año 2006, uno de los firmantes (MAP) ha tenido la oportunidad de participar en 17 procedimientos de *debranching* renovisceral, 10 realizados en el Hospital Universitario Central de Asturias y el resto en distintos centros del país. Se trata de un grupo heterogéneo de pacientes con ATA extensa (excluidos ATA tipo IV), en el cual la mortalidad intrahospitalaria fue del 5,9% (una muerte por pancreatitis con isquemia de colon). Se registró un caso de paresia de miembros inferiores con buena recuperación funcional y ninguna paraplejía. Una paciente presentó un hematoma subdural agudo, en probable relación con el drenaje de líquido cefalorraquídeo, que precisó intervención quirúrgica por neurocirugía, recuperándose sin déficit. La permeabilidad inmediata de las reconstrucciones realizadas fue del 97%, habiéndose trombosado la arteria renal derecha en 2 pacientes (permeabilidad: 15/15 tronco celíaco, 16/16 AMS, 32/34 renales y 1/1 hipogástricas). Se identificaron 2 (12%) endofugas en el postoperatorio inmediato (una tipo II y una tipo III). En total, 4 (24%) pacientes fueron reintervenidos durante el postoperatorio inmediato: uno por sangrado intraabdominal, uno por endofuga tipo III, uno con hematoma subdural agudo y otro por isquemia de colon).

En cuanto a los resultados tardíos (seguimiento entre 98-3 meses, mediana 45 meses): se produjeron 4 (25%) fallecimientos, ninguno en relación con el tratamiento realizado (2 hemorragias cerebrales, una endocarditis, una sepsis urinaria). Se registraron 6 endofugas (37%): 2 tipo I (se intervino a un paciente: Bentall y *debranching* de troncos supraórticos); 2 tipo II (sin tratamiento) y 2 pacientes con endofuga tipo III precisaron corrección endovascular. Se constató estenosis en 3 (19%) de los injertos realizados: una estenosis a nivel del reimplante de una arteria mesentérica superior (tratada mediante stent) y 2 estenosis renales que no precisaron tratamiento. Otros 3 (19%) pacientes

presentaron eventración incisional; precisaron reparación quirúrgica 2 casos.

Conclusión

El tratamiento de los ATA continúa representando un reto, que está rodeado de controversia al observarse una gran disparidad en los resultados dentro de las distintas modalidades terapéuticas. El *debranching* renovisceral es un procedimiento cuya complejidad no debe ser infraestimada, que demanda una meticulosa planificación y técnica quirúrgica para disminuir la mortalidad y las complicaciones. No cabe duda de que el desarrollo de nuevos dispositivos y técnicas endovasculares, paralelamente con una mayor experiencia adquirida por el operador, permitirán tratar cada vez un mayor número de casos de ATA de forma puramente endovascular. Sin embargo, los procedimientos híbridos a nivel renovisceral todavía constituyen una alternativa útil para el tratamiento de ATA, fundamentalmente cuando otros procedimientos endovasculares menos invasivos no son posibles por limitaciones anatómicas (luz vascular estrecha, disección de vasos renales y digestivos, angulaciones y tortuosidades severas que dificulten el preciso posicionamiento de la endoprótesis, accesos vasculares limitados, etc.) o no están disponibles en casos que no admiten demora.

Responsabilidades éticas

Protección de personas y animales. Los autores declaran que para esta investigación no se han realizado experimentos en seres humanos ni en animales.

Confidencialidad de los datos. Los autores declaran que en este artículo no aparecen datos de pacientes.

Derecho a la privacidad y consentimiento informado. Los autores declaran que en este artículo no aparecen datos de pacientes.

Conflicto de intereses

No conflictos de interés.

Bibliografía

1. Etheredge SN, Yee J, Smith JV, Succe S, Goldman MJ. Successful resection of a large aneurysm of the upper abdominal aorta and replacement with homograft. *Surgery*. 1955;38:1071-108.
2. Crawford ES, DeNatale RW. Thoracoabdominal aortic aneurysm: Observations regarding the natural course of the disease. *J Vasc Surg*. 1986;3:578-82.
3. Cowan JA, Dimick JB, Henke PK, Huber TS, Stanley JC, Upchurch GR. Surgical treatment of intact thoracoabdominal aortic aneurysms in the United States: Hospital and surgeon volume-related outcomes. *J Vasc Surg*. 2003;37:1169-74.
4. Coselli JS, Bozinovs.ki J, LeMaire SA. Open surgical repair of 2286 thoracoabdominal aortic aneurysms. *Ann Thorac Surg*. 2007;83:S862-4.
5. Quiñones-Baldrich WJ, Panetta TF, Vesceram CL, Kashyap VS. Repair of type IV thoracoabdominal aneurysm with a combined endovascular and surgical approach. *J Vasc Surg*. 1999;30:555-60.

6. Drinkwater SL, Böckler D, Eckstein H, Chesire NJ, Kotelis D, Wolf O, et al. The visceral hybrid repair of thoracoabdominal aortic aneurysm: A collaborative approach. *Eur J Vasc Endovasc Surg.* 2009;38:578–85.
7. Black SA, Wolfe J, Clarck M, Hamady M, Cheshire N, Jenkins M. Complex thoracoabdominal aortic aneurysms: Endovascular exclusion with visceral revascularization. *J Vasc Surg.* 2006;43:1081–9.
8. Kabbani LS, Criado E, Upchurch GR Jr, Eliason JL, Patel HJ, Rectenwald J, et al. Hybrid repair of aortic aneurysms involving the visceral and renal vessels. *Ann Vasc Surg.* 2010;24:219–24.
9. Patel R, Conrad MF, Paruchuri V, Kwolek CJ, Chung TK, Cambria P. Thoracoabdominal aneurysm repair: Hybrid versus open repair. *J Vasc Surg.* 2009;50:15–22.
10. Moulakakis KG, Mylonas SN, Antonopoulos CN, Liapis CD. Combined open and endovascular treatment of thoracoabdominal aortic pathologies: A systematic review and meta-analysis. *Ann Cardiothorac Surg.* 2012;1:267–76.
11. Oderich GS, Timaran C, Farber M. Spinal cord injury after hybrid endovascular repair of thoracoabdominal aortic aneurysms in the North American Complex Abdominal Aortic Debranching (NACAAD) Registry. En: 2012 Vascular Annual Meeting. 2012.
12. Kuratani T, Kato M, Shirakawa Y, Shimanura K, Sawa Y. Long-term results of hybrid endovascular repair for thoraco-abdominal aortic aneurysms. *Eur J Cardiothorac Surg.* 2010;38:299–304.
13. Ham SW, Chong T, Moos J, Rowe VL, Cohen RG, Cunningham MJ, et al. Arch and visceral/renal debranching combined with endovascular repair for thoracic and thoracoabdominal aortic aneurysms. *J Vasc Surg.* 2011;54:30–40.
14. Alonso M, Llana JM, Cambor LA, García de la Torre A, Valle A, Domínguez R. Experiencia preliminar con cirugía híbrida en el tratamiento de los aneurismas toracoabdominales. *Angiología.* 2010;62:45–50.
15. Hughes GC, Barfield ME, Shah AA, Williams JB, Kuchibhatla M, Hanna JM, et al. Staged total abdominal debranching and thoracic endovascular aortic repair for thoracoabdominal aneurysm. *J Vasc Surg.* 2012;56:621–9.
16. Canaud L, Karthikesalingam A, Jackson D, Cresswell L, Cliff M, Markar SS, et al. Clinical outcomes of single versus staged hybrid repair for thoracoabdominal aortic aneurysm. *J Vasc Surg.* 2013;58:1192–200.
17. Makaroun MS, Dillavou ED, Kee ST, Sicard G, Chaikof E, Bayara J, et al. Endovascular treatment of thoracic aortic aneurysms: Results of the phase II multicenter trial of the GORE TAG thoracic endoprosthesis. *J Vasc Surg.* 2005;41:1–9.
18. Matsumura JS, Cambria RP, Dake MD, Moore RD, Svensson LG, Snyder S, et al. International controlled clinical trial of thoracic endovascular aneurysm repair with the Zenith TX2 endovascular graft: 1-year results. *J Vasc Surg.* 2008;47:247–57, discussion 257.
19. Fairman RM, Criado F, Farber M, Kwolek C, Metha M, White R, et al., VALOR Investigators. Pivotal results of the medtronic vascular talent thoracic stent graft system: The VALOR trial. *J Vasc Surg.* 2008;48:546–54.
20. Wong CS, Healy D, Canning C, Coffey JC, Boyle JR, Walsh SR. A systematic review of spinal cord injury and cerebrospinal fluid drainage after thoracic aortic endografting. *J Vasc Surg.* 2012;56:1438–47.
21. Svensson LG, Crawford ES, Hess KR, Coselli JS, Safi HJ. Experience with 1509 patients undergoing thoracoabdominal aortic operations. *J Vasc Surg.* 1993;17:357–70.
22. Safi HJ, Miller CC 3rd, Carr C, Iliopoulos, Dorsay DA, Baldwin JC. Importance of intercostal artery reattachment during thoracoabdominal aortic aneurysm repair. *J Vasc Surg.* 1998;27:58–68.
23. Maurel B, Delclaux N, Sobocinski J, Hertault A, Martin-Gonzalez T, Moussa M, et al. The impact of early pelvic and lower limb reperfusion and attentive peri-operative management on the incidence of spinal cord ischemia during thoracoabdominal aortic aneurysm endovascular repair. *Eur J Vasc Endovasc Surg.* 2015;49:248–54.
24. Hansen KJ, Wong JM. Aortorenal bypass for renovascular hypertension in adults. En: Ernst CB, Stanley JC, editores. *Current therapy in vascular surgery.* 4th ed. St Louis, MO: Mosby; 2001. p. 735.
25. Donas KP, Lachat M, Rancic Z, Oberkofler C, Pfammatter T, Guber I, et al. Early and midterm outcome of a novel technique to simplify the hybrid procedures in the treatment of thoracoabdominal and pararenal. *J Vasc Surg.* 2009;50:1280–4.
26. Quinones-Baldrich W, Jimenez JC, DeRubertis B, Moore WS. Combined endovascular and surgical approach (CESA) to thoracoabdominal aortic pathology: A 10-year experience. *J Vasc Surg.* 2009;49:1125–34.
27. Shahverdyan R, Gawenda M, Brunkwall J. Five-year patency rates of renal and visceral bypasses after abdominal debranching for thoraco-abdominal aortic aneurysms. *Eur J Vasc Endovasc Surg.* 2013;45:648–56.
28. Lachat M, Mayer D, Criado FJ, Pfammatter T, Rancin Z, Genomi M, et al. New technique to facilitate renal revascularization with use of telescoping self-expanding stent grafts: VORTEC. *Vascular.* 2008;16:69–72.
29. Ricotta JJ 2nd. Endoleak management and postoperative surveillance following endovascular repair of thoracic aortic aneurysms. *J Vasc Surg.* 2010;52:S91–9.
30. Fulton JJ, Farber MA, Marston WA, Mendes R, Mauro MA, Keagy BA. Endovascular stent-graft repair of pararenal and type IV thoracoabdominal aortic aneurysms with adjunctive visceral reconstruction. *J Vasc Surg.* 2005;41:191–8.
31. Resch TA, Greenberg RK, Lyden SP, Clair DG, Krajewski L, Kashyap VS, et al. Combined staged procedures for the treatment of thoracoabdominal aneurysms. *J Endovasc Ther.* 2006;13:481–9.
32. Gawenda M, Aleksic M, Heckenkamp J, Reichert V, Gossmann A, Brunkwall J. Hybrid-procedures for the treatment of thoracoabdominal aortic aneurysms and dissections. *Eur J Vasc Endovasc Surg.* 2007;33:71–7.
33. Lee WA, Brown MP, Martin TD, Seeger JM, Huber TS. Early results after staged hybrid repair of thoracoabdominal aortic aneurysms. *J Am Coll Surg.* 2007;205:420–31.
34. Van de Mortel RH, Vahl AC, Balm R, Buth J, Hamming JF, Schurink GW, et al. Collective experience with hybrid procedures for suprarenal and thoracoabdominal aneurysms. *Vascular.* 2008;16:140–6.
35. Da Rocha MF, Miranda S, Adriani D, Urganí F, Rimbau VA, Mulet J. Hybrid procedures for complex aortic pathology: Initial experience at a single center. *Rev Esp Cardiol.* 2009;62:896–902.
36. Biasi L, Ali T, Loosemore T, Morgan R, Loftus I, Thompson M. Hybrid repair of complex thoracoabdominal aortic aneurysms using applied endovascular strategies combined with visceral and renal revascularization. *J Thorac Cardiovasc Surg.* 2009;138:1331–4.
37. Patel HJ, Upchurch GR Jr, Eliason JL, Criado E, Rectenwald J, Williams DM, et al. Hybrid debranching with endovascular repair for thoracoabdominal aneurysms: A comparison with open repair. *Ann Thorac Surg.* 2010;89:1475–81.
38. Smith TA, Gatens S, Andres M, Modrall JG, Clagett GP, Arko FR. Hybrid repair of thoracoabdominal aortic aneurysms involving the visceral vessels: Comparative analysis between number of vessels reconstructed, conduit, and gender. *Ann Vasc Surg.* 2011;25:64–70.
39. Wolf O, Eckstein HH. Combined open and endovascular treatment of thoracoabdominal aneurysms and secondary expanding aortic dissections: Early and mid-term results from a single-centre series. *Ann Vasc Surg.* 2010;24:167–77.
40. Hughes GC, Andersen ND, Hanna JM, McCann RL. Thoracoabdominal aortic aneurysm: Hybrid repair outcomes. *Ann Cardiothorac Surg.* 2012;1:311–9.

41. Lin PH, Kougiyas P, Bechara CF, Weakley SM, Bakaeen FG, Lemaire SA, et al. Clinical outcome of staged versus combined treatment approach of hybrid repair of thoracoabdominal aortic aneurysm with visceral vessel debranching and aortic endograft exclusion. *Perspect Vasc Surg Endovasc Ther.* 2012;24:5–13.
42. Markatis F, Petrosyan A, Abdulamit T, Bergeron P. Hybrid repair with antegrade visceral artery debranching: The preferred treatment option for thoracoabdominal aneurysms in high-risk patients. *J Endovasc Ther.* 2012;19:356–62.
43. Tshomba Y, Melissano G, Logaldo D, Rinaldi E, Bertoglio L, Civilini E, et al. Clinical outcomes of hybrid repair for thoracoabdominal aortic aneurysms. *Ann Cardiothorac Surg.* 2012;1:293–303.
44. Greenberg R, Eagleton M, Mastracci T. Branched endografts for thoracoabdominal aneurysms. *J Thorac Cardiovasc Surg.* 2010;140:S171–8.
45. Guillou M, Bianchini A, Sobocinski J, Maruel B, Délia P, Tyrrell M, et al. Endovascular treatment of thoracoabdominal aortic aneurysms. *J Vasc Surg.* 2012;56:65–73.
46. Verhoeven EL, Katsargyris A, Bekkema F, Oikonomou K, Zeebregts CJ, Ritter W, et al. Ten-year Experience with endovascular repair of thoracoabdominal aortic aneurysms: Results from 166 consecutive patients. *Eur J Vasc Endovasc Surg.* 2015, pii: S1078-5884(14)00649-2. [Epub ahead of print] PubMed PMID: 25599593 [consultado 30 Abr 2015]. Disponible en: <https://acceso.uniovi.es/science/article/pii/DanaInfo=www.sciencedirect.com+S1078588414006492>.
47. Austermann M, Donas KP, Panuccio G, Troisi N, Torsello G. Pararenal thoracoabdominal aortic aneurysm repair with fenestrated and branched endografts: Lessons learned and future directions. *J Endovasc Ther.* 2011;18:157–60.
48. Verhoeven EL, Vourliotakis G, Bos WT, Tielliu IF, Zeebregts CJ, Prins TR, et al. Fenestrated stent grafting for short-necked and juxtarenal abdominal aortic aneurysm: An 8-year single-centre experience. *Eur J Vasc Endovasc Surg.* 2010;39:529–36.
49. Verzini F, Loschi D, de Rango P, Ferrer C, Simonte G, Coscarella C, et al. Current results of total endovascular repair of thoracoabdominal aortic aneurysms. *J Cardiovasc Surg.* 2014;55:9–19.
50. Bisdas T, Donas KP, Bosiers MJ, Torsello G, Austermann M. Custom-made versus off-the-shelf multibranched endografts for endovascular repair of thoracoabdominal aortic aneurysms. *J Vasc Surg.* 2014;60:1186–95.
51. Moulakakis KG, Mylonas SN, Avgerinos E, Papapetrou A, Kakisis JD. The chimney graft technique for preserving visceral vessels during endovascular treatment of aortic pathologies. *J Vasc Surg.* 2012;55:1497–503.
52. Lachat M, Veith FJ, Pfammatter T, Glenck M, Bettex D, Mayer D, et al. Chimney and periscope grafts observed over 2 years after their use to revascularize 169 renovisceral branches in 77 patients with complex aortic aneurysms. *J Endovasc Ther.* 2013;20:597–605.
53. Metha M, Darling RC, Taggart JB, Roddy SP, Sternbach Y, Ozsvath KJ, et al. Outcomes of planned celiac artery coverage during TEVAR. *J Vasc Surg.* 2010;52:1153–8.



REVISIÓN

Vigencia de la endarterectomía carotídea para el tratamiento de estenosis asintomática en la era de las estatinas[☆]



L. Mariné*

Departamento de Cirugía Vasculare y Endovascular, Escuela de Medicina, Pontificia Universidad Católica de Chile, Santiago de Chile, Chile

Recibido el 29 de febrero de 2016; aceptado el 27 de marzo de 2016

Disponible en Internet el 4 de mayo de 2016

PALABRAS CLAVE

Estenosis carotídea asintomática;
Estenosis carotídea;
Infarto cerebral isquémico;
Endarterectomía carotídea

KEYWORDS

Asymptomatic carotid disease;
Carotid artery stenosis;
Stroke;
Carotid endarterectomy

Resumen El beneficio de la endarterectomía carotídea en pacientes asintomáticos es actualmente cuestionado por la reducción observada en la tasa de infarto cerebral con tratamiento médico actual. Se realiza una revisión de la evidencia disponible.

El uso perioperatorio de estatinas, mejor estandarización de técnica quirúrgica, concentración de endarterectomías en cirujanos de mayor volumen quirúrgico e identificación de pacientes de mayor riesgo han permitido una disminución paralela de los infartos postendarterectomía. Se ha identificado una subpoblación asintomática con mayor riesgo de desarrollar eventos neurológicos: estenosis carotídeas severas, rápida progresión de estenosis, presencia de infartos hemisféricos silentes, microembolias en doppler transcraneal, menor reserva cerebrovascular y placas inestables.

El futuro de la endarterectomía carotídea radica en la identificación de lesiones de mayor riesgo de infarto y realizar cirugía con mínima morbimortalidad. Los estudios de imágenes han mostrado un rápido avance, pero se requiere de mejor validación antes de cambiar las guías de manejo vigentes.

© 2016 SEACV. Publicado por Elsevier España, S.L.U. Todos los derechos reservados.

Effectiveness of carotid endarterectomy for asymptomatic carotid stenosis in the statins era

Abstract The benefit of carotid endarterectomy in asymptomatic patients is currently questioned, due to an observed reduction in stroke rate with current medical treatment. A review is carried out on the available evidence.

The perioperative use of statins, better standardisation of surgical techniques, concentration of endarterectomy by surgeons with a higher surgical volume, and identification of high-risk

[☆] Este manuscrito fue presentado en la xv Convención de Cirujanos Vasculares de Habla Hispana. Quito, Ecuador–octubre de 2015.

* Autor para correspondencia.

Correo electrónico: marinepolo@yahoo.com

patients, have led to a parallel decrease in post-endarterectomy stroke. An asymptomatic subpopulation has been identified with an increased risk of developing neurological events: severe carotid stenosis, rapid progression of stenosis, presence of silent hemispherical infarcts, micro-emboli in transcranial doppler, lower cerebrovascular reserve, and unstable plaques.

The future of carotid endarterectomy in asymptomatic patients lies in the identification of lesions with increased risk of stroke and performing surgery with minimal morbidity and mortality. Imaging studies have rapidly progress, but better validation is required before changing current management guidelines.

© 2016 SEACV. Published by Elsevier España, S.L.U. All rights reserved.

Introducción

El accidente vascular encefálico es una patología relevante por su morbimortalidad asociada, siendo una de las tres principales causas de muerte en el mundo y responsable de secuelas permanentes invalidantes, con alto impacto económico a nivel familiar, social y estatal^{1,2}.

Muchos de los infartos cerebrales son prevenibles. La estenosis carotídea aterosclerótica es una de las principales causas de infartos isquémicos, en especial en pacientes que presentan déficit neurológico transitorio. La estenosis carotídea asintomática también es importante ya que puede comenzar con un infarto cerebral, siendo responsable de 11 de cada 100 infartos².

Las indicaciones de endarterectomía carotídea en pacientes asintomáticos se establecieron en estudios prospectivos randomizados de la década de los 80 y 90¹, destacando los estudios de ACAS³ y ACST a 5⁴ y 10 años⁵ que mostraron reducción relativa de la tasa de infarto cerebral/muerte en alrededor de 50% en pacientes tratados con endarterectomía respecto a aquellos con tratamiento médico exclusivo, siendo significativa si sobrevivían más de 5 años. Se redujo el riesgo de infarto cerebral de 2,2% por año en los pacientes tratados solo con medicamentos a 1,1% por año en los tratados con endarterectomía a 5 años³, considerando que la tasa de infarto/muerte perioperatorio fue de 2,3% en ACAS³ y de 2,8% en ACST⁴. Estos estudios mostraron que por cada 1.000 endarterectomías en pacientes asintomáticos se previenen de 46 a 59 infartos cerebrales a 5 años, es decir, deben operarse entre 17 y 22 pacientes para prevenir un solo infarto cerebral. Los beneficios de la endarterectomía carotídea encontrados en estos estudios son menores que los obtenidos en estudios de diseño similar en pacientes sintomáticos y son dudosos para mujeres y pacientes mayores de 75 años, pero presentan la ventaja de perdurar en el tiempo^{5,6}.

El tratamiento médico exclusivo en estos estudios comprendía el control de factores de riesgo y el mejor tratamiento farmacológico disponible en esos años (principalmente antiagregantes plaquetarios). La mejoría del tratamiento médico en los últimos años, en el que suman mejores antihipertensivos y se masifica el uso de estatinas con sus efectos pleiotrópicos con estabilización de la placa aterosclerótica, han disminuido los infartos cerebrales en pacientes con estenosis carotídeas a valores inferiores al 1% de infarto cerebral por año². Esto debe cuestionar la vigencia de los estudios mencionados, así como los

beneficios médicos y de costo-efectividad de la endarterectomía en pacientes asintomáticos².

Pese a los múltiples reportes que describen una reducción significativa en la tasa de infartos isquémicos con el tratamiento médico actual, no existen estudios prospectivos randomizados que apoyen que este tratamiento sea mejor que la endarterectomía. La información disponible debe ser analizada cuidadosamente ya que algunas publicaciones de tratamiento médico: estudiaron cohortes pequeñas, con seguimiento escaso, objetivos definidos deficientemente, cruce de tratamiento a endarterectomía o inclusión de poblaciones mixtas de pacientes sintomáticos y asintomáticos y/o con lesiones con grados no significativos de estenosis, etc. Esto impide obtener conclusiones valederas, requiriéndose de mejor evidencia antes de cambiar las guías de manejo vigentes⁶.

El stenting carotídeo en pacientes asintomáticos no ha mostrado ser mejor que la endarterectomía carotídea por lo que no será considerado en esta revisión. Al igual que múltiples estudios, hemos publicado resultados auspiciosos⁷, pero su indicación no es abierta para pacientes asintomáticos y se deberá esperar los resultados de estudios prospectivos randomizados en curso (SPACE-2⁸ y CREST-2⁹).

Objetivo

Se realiza una revisión en Pubmed de la evidencia disponible que permita establecer el rol actual de la endarterectomía carotídea en pacientes asintomáticos.

Desarrollo

Se analiza la información recopilada en tres aspectos:

- I. Los resultados contemporáneos de la endarterectomía carotídea son mejores.
 - i) Los resultados quirúrgicos han mejorado en los últimos años como muestran una revisión sistemática y análisis con metarregresión realizada por Munster AB et al.¹⁰ con una curva de tasa de infarto postendarterectomía decreciente y tasa de infarto cerebral/muerte actual de 1,2%. Otras publicaciones muestran tasa de infarto cerebral/muerte de 1,5%⁶, que es menor que la de estudios de décadas pasadas.

- ii) Existe mayor evidencia respecto a la técnica quirúrgica: uso rutinario de parche, de shunt, tipo de endarterectomía usada (endarterectomía longitudinal o eversión) y a la técnica anestésica^{6,11}.
 - iii) El uso de estatinas perioperatoria en endarterectomía carotídea se asocia a una significativa menor tasa de infarto cerebral y de déficit cognitivo postoperatorio¹².
 - iv) Los resultados son mejores en cirujanos que realizan esta cirugía con mayor frecuencia, más de 30 endarterectomías al año¹³, mientras que aquellos con menos de 10 endarterectomías en el año previo tienen peores resultados en regresión logística¹⁴.
 - v) Los mejores resultados de la endarterectomía carotídea se dan tanto en hospitales universitarios como en los comunitarios, como muestra Woo et al.¹⁵ a partir de la base de datos del National Surgical Quality Improvement Program que contempla 10.423 pacientes sometidos a endarterectomía carotídea (5.009 asintomáticos) entre el año 2.005 y 2.007 en 110 hospitales, la mitad de ellos comunitarios. La tasa de infarto cerebral perioperatorio fue de un 0,96%.
 - vi) La identificación de condiciones de alto riesgo quirúrgico por razones locales (reestenosis, lesiones altas o bajas, cuellos hostiles, parálisis de cuerdas vocales contralateral, etc.) o condiciones médicas de alto riesgo anestésico (patología coronaria, pulmonar, hepática, renal avanzada) permite una mejor selección de pacientes para cirugía intravascular en vez de abierta¹⁶.
 - vii) Se han demostrado beneficios de la endarterectomía carotídea más allá de la prevención de infartos cerebrales, encontrándose mejoría en funciones cognitivas en pacientes asintomáticos sometidos a intervenciones carotídeas por estenosis^{17,18}.
- II. Consideraciones en pacientes que recibirán tratamiento médico exclusivo.
- i) Los infartos cerebrales isquémicos de origen carotídeo ocurren en pacientes que presentaban estenosis aterosclerótica inicialmente asintomática. Un 80% de la totalidad de los infartos isquémicos por estenosis carotídeas no son precedidos de un accidente isquémico transitorio². El tratamiento médico exclusivo exige una actitud crítica y vigilante ya que estos pacientes mantienen el riesgo de infarto cerebral en el tiempo y el hecho de vivir con una lesión amenazante tiene efectos psicológicos⁶.
 - ii) La baja prevalencia de estenosis carotídea en frecuencia y significación no justifica realizar programas de tamizaje en poblaciones. La mayor frecuencia de estenosis carotídea en enfermedad arterial oclusiva extremidades inferiores (15-25%), aneurisma aorta abdominal (12%), cardiopatía coronaria (30-50%, significativa: 5-12%), expone a este subgrupo de pacientes a riesgo de infarto cerebral tres a cuatro veces mayor^{1,2}. Adicionalmente aquellos pacientes que deberán ser intervenidos por estas otras patologías arteriales presentan aún mayor riesgo de infarto cerebral debido a eventuales cambios hemodinámicos perioperatorios. En estos casos se realiza primero endarterectomía carotídea o cirugía combinada (coronaria y carotídea) de manera de prevenir infartos cerebrales postoperatorios o tomar una conducta expectante asumiendo un mayor riesgo^{19,20}. Más aún, Evans y Wijdicks²¹ estudiaron 284 pacientes sometidos a cirugía general, con anestesia general y que presentaban estenosis carotídea en ultrasonido realizado dentro de un año antes de la cirugía. En el grupo de 224 pacientes con estenosis mayor de 50%, la tasa de infarto cerebral perioperatorio fue de un 3,6%.
 - iii) Existen dudas respecto al impacto y la aplicabilidad del tratamiento médico en grandes poblaciones debido a mala tolerancia o efectos colaterales de algunos medicamentos, costos mayores de nuevos fármacos, disminución en la adherencia después de que los pacientes dejan de pertenecer a estudios clínicos, metas terapéuticas cada vez más exigentes, etc.^{6,22} Aún mayor resistencia ocurre cuando se requiere de cambios de hábitos adictivos como el tabaquismo. El estudio de corte transversal EURO ASPIRE IV²³, auspiciado por la Sociedad Europea de Cardiología en 78 centros de 24 países europeos, incluyó 7.998 pacientes con cardiopatía coronaria y síndrome coronario agudo que fueron evaluados a los 6 meses de seguimiento. El sobrepeso estaba presente en el 82,1% de los pacientes y la obesidad en el 38% (central en 58%), solo un 48% siguieron las recomendaciones dietéticas postinfarto. Más del 60% se encontraba con presión arterial mayor de 130/80 (mayor de 140/90: 43%), 81% tenía valores de LDL $\geq 1,8$ mmol/litro y en los diabéticos, 47% con mal control metabólico. En cuanto al estilo de vida, solo un 40% de los pacientes practicaba actividad deportiva rigurosa de 20 min una a dos veces por semana y se encontró que el 49% de los tabáquicos continuaba fumando.
- III. El futuro de la endarterectomía carotídea en pacientes asintomáticos está en la selección de aquellos con mayor riesgo de desarrollar infarto.
- Estudios han permitido identificar características clínicas, exámenes de laboratorio y estudio de imágenes que permiten identificar subgrupo de pacientes con estenosis carotídea asintomática con mayor riesgo de infarto cerebral.
- i. *Grado de estenosis.* Tanto el estudio ACAS³, como el ACST^{4,5} no mostraron diferencias en frecuencia de infartos cerebrales según grado de estenosis. Posteriormente el estudio ACSRS publicado por Nicolaidis et al.²⁴, estudio de cohortes y multicéntrico más grande sobre este tema, permitió identificar diversas variables que se asociaron con mayor riesgo de infarto. Estudió 1.121 pacientes con 48 meses de seguimiento promedio, encontrándose una mayor frecuencia de infartos en el seguimiento en pacientes asintomáticos que presentaban inicialmente mayor grado de estenosis. En 1.115 pacientes con estenosis 50-99% por dúplex (criterio ECST)²⁵, agrupados por rangos de estenosis, se realizó seguimiento promedio de 37,1 meses:

- grupo con estenosis inicial 50-69% presentó 0,8% de infarto ipsilateral por año, el 70-89% un 1,4% por año y el 90-99% un 2,4% por año.
- ii. *Progresión de la estenosis.* En estudio realizado por Hirt et al.²⁶ se realizó un análisis retrospectivo de 1.469 pacientes del estudio ACST con un seguimiento promedio mayor a 5 años. En base a criterios NASCET en dúplex carotídeo, se establecieron cinco categorías de pacientes asintomáticos según severidad de estenosis: 0-49%, 50-69%, 70-89%, 90-99% y de 100% u oclusión. En el seguimiento se encontró una tasa anual promedio de incidencia de progresión de lesiones de 5,2% y de regresión de 4,5%. Aquellos pacientes que aumentaban en una categoría de severidad el riesgo de infarto aumentaba en 1,4 veces, mientras que si aumentaba en dos categorías este era de 4,0 y ante una progresión en tres categorías fue de 7,6 veces mayor riesgo, siendo las dos últimas estadísticamente significativas ($p=0,150$, $<0,001$, $<0,010$ respectivamente). Expresado, en otros términos, en una categoría de progresión el porcentaje de infarto cerebral por año fue de 6,3%, dos categorías 18,0%, y tres categorías 20,0% por año. El ACSRS²⁷ estudió la evolución del grado de estenosis a 8 años de seguimiento promedio: 19,8% progresaba, 76,4% no presentaban cambios y solo un 3,8% presentaba regresión. Los pacientes que presentaban regresión no presentaban infarto ipsilateral isquémico, mientras que los que no presentaban cambios presentaban un riesgo de infarto de un 9% en 8 años (1,1% por año) y aquellos que evolucionan con progresión presentaron 16% infarto ipsilateral correspondiendo a una tasa de 2,0% por año.
 - iii. *Características clínicas.* El estudio ACST⁴ publicó mayor incidencia significativa de eventos neurológicos ipsilaterales a 5 años en pacientes del grupo de tratamiento médico que presentaban síntomas neurológicos contralaterales previos (OR 1,66; 95% IC 1,28-2,15; $p<0,001$). El ACSRS^{24,25} identificó que pacientes con antecedentes de tabaquismo crónico de más de 10 paquetes-año, presión arterial sistólica elevada, insuficiencia renal crónica o eventos isquémicos contralaterales presentaban mayor riesgo de isquemia ipsilateral. Asimismo, Hirt et al.²⁶ identifican que subgrupos de pacientes con diabetes mellitus o eventos isquémicos contralaterales previos son los que presentan mayor riesgo.
 - iv. *Infartos silentes de encéfalo en estudios de imágenes.* La presencia de infartos silentes en tomografía axial computada (TAC) o en resonancia nuclear magnética (RNM) en pacientes con estenosis carotídea significativa se asocian a un mayor riesgo de infarto hemisférico ipsilateral en el seguimiento. En estudio realizado por Kakkos et al.²⁸, se seleccionaron los 821 pacientes del estudio ACSRS que tenían TAC de encéfalo basal, observándose en estos 146 (17,8%) infartos ipsilaterales asintomáticos, de etiología predominante embólica según clasificación de Stevens. En seguimiento de 44,6 meses promedio, se encontraron 102 eventos isquémicos. En el subgrupo de 462 pacientes con estenosis asintomáticas 60-99% y un TAC basal sin infartos silentes la tasa de infartos cerebrales ipsilaterales fue de 1,0% por año, mientras que aquellos que sí los tenían presentaban 3,6% de infarto por año (log-rank $p=0,002$; regresión de Cox HR 3,0; 95% IC 1,46-6,29).
 - v. *Microembolias en Doppler transcraneal (DTC).* Las microembolias detectadas en DTC es otro indicador de inestabilidad de la placa traduciendo desprendimientos de material a partir de la placa supuestamente asintomática. El estudio multicéntrico, prospectivo y observacional ACES²⁹ involucró 26 centros y eligió 467 pacientes asintomáticos con estenosis mayor a 70% que se sometieron a DTC para evaluación de microembolias. Se repitió el DTC cada 6 meses en el seguimiento. Signos embólicos basales se encontraron en 77 pacientes (16,5%) mientras que hubo 32 (6,6%) eventos isquémicos en el seguimiento (26 accidentes isquémicos transitorios, 6 infartos cerebrales). Pacientes sin embolias presentaron riesgo de infartos ipsilaterales en un 0,7% por año, mientras aquellos que presentaron embolias en DTC presentaron 3,6% de infartos por año (HR 5,57; IC 1,61-19,32; $p=0,007$). En metaanálisis incluido en esta publicación, se aprecia que otros estudios presentaron resultados similares estableciendo una tasa conjunta de infartos cerebrales ipsilaterales de 1,4% en pacientes sin evento embólicos vs. 8,7% en pacientes con embolias detectadas en DTC (OR 6,63; 95% IC 2,85-15,44). Posteriormente Topakian et al.³⁰ seleccionan 435 pacientes del estudio ACES y les realiza seguimiento durante 2 años. El grupo de 164 (37,7%) pacientes con placas ecolúcidas (según Geroulakos³¹) presentaron mayor riesgo de infarto cerebral ipsilateral (HR 6,43; 95% IC 1,36-30,44; $p=0,019$). Al combinar las variables de placa ecogénica con microembolias en DTC el riesgo se aumentó considerablemente (HR 10,61; 95% IC 2,98-37,82; $p<0,001$). Mandani et al.³² reportaron 253 pacientes con estenosis asintomáticas >60% estudiados con DTC para detección de microembolias y con dúplex 3D para estudio de úlceras en la placa. Encontraron que pacientes con más de 3 úlceras (18 vs. 2%, $p=0,03$) y aquellos con microembolias (20 vs. 2%, $p=0,003$) tenían significativo mayor riesgo de infarto cerebral/muerte a tres años.
 - vi. *Reserva cerebrovascular.* En pacientes con agotamiento de la capacidad vasodilatadora en territorios vasculares cerebrales presentan un mayor riesgo de infarto cerebral en presencia de una estenosis carotídea asintomática según metaanálisis de Gupta et al.³³. Contempló 13 estudios de pacientes con estenosis asintomáticas mayores a 70%, no intervenidos, con al menos un año de seguimiento. Se analizaron 991 pacientes que fueron seguidos durante 32,7 meses promedio con DTC o cintigrafía, en los que se midió la disminución de la capacidad reactiva ante la disminución de perfusión antes y después de estímulo vasodilatador

con variación de CO₂ inspirado o administración de acetazolamida. En pacientes con disminución de la reserva de perfusión los eventos isquémicos ipsilaterales aumentaron con OR 4,70 (95% IC 2,00-11,07) para pacientes asintomáticos. Esta interpretación es independiente del método de evaluación y concluye que existe una falta de adaptabilidad a la disminución de flujo por estenosis significativa. A diferencia de las condiciones antes expuestas que tienen mecanismo embólico, este factor sería de origen hemodinámico causado por estenosis de alto grado.

- vii. *Estado de otras arterias involucradas en la perfusión cerebral.* El estudio ACST² encontró un mayor riesgo de infarto cerebral/muerte postendarterectomía en pacientes que tenían una oclusión carotídea contralateral (3,8%). Maatz et al.³⁴ en un estudio retrospectivo más metaanálisis de otras 19 publicaciones involucrando 13.438 endarterectomías carotídeas, encontró un 2,4% de infartos perioperatorios en pacientes sin oclusión contralateral, mientras que aumentaba a 3,7% cuando existía oclusión contralateral (p=0,002).

La asociación de enfermedad carotídea intra- y extracranéana simultánea (lesiones en tándem) es infrecuente y su implicancia en pacientes asintomáticos es controversial³⁵. Rouleau et al.³⁶ comentan que las lesiones en tándem infrecuentemente cambian la decisión de endarterectomía, mientras que Stelagowski et al.³⁷ encontraron en estos pacientes mayor infarto postoperatorio y menor beneficio de la cirugía a un año de seguimiento. Estudio reciente de Ballota et al.³⁸ no muestra mayor riesgo postendarterectomía en 1.143 pacientes sintomáticos y asintomáticos operados (219 con lesiones en tándem).

- viii. *Morfología de la placa carotídea.* Los infartos isquémicos ocurren más frecuentemente en presencia de placas blandas, vulnerables o inestables. Se define como tal la presencia de una rotura de la cápsula fibrosa o cápsula delgada, hemorragia intraplaca, core necrótico rico en lípidos, inflamación de la pared vascular con presencia de macrófagos, neovasculatura de la placa.

- *Histología.* Mauriello et al.³⁹ estudiaron 437 pacientes intervenidos de endarterectomía carotídea en los que se realizó estudio histológico: 220 asintomáticos, 119 con déficit neurológico transitorio y 118 con infarto cerebral. Definieron como placas trombóticas aquellas que presentan rotura, erosión, hemorragia intraplaca o trombo asociado, mientras que las placas no trombóticas se clasificaban en estables (fibro-calcificadas) o vulnerables (cápsula fibrosa delgada). En el grupo de pacientes intervenidos con infarto cerebral, se encontró 79 (66,9%) placas trombóticas y 39 (33,1%) no trombóticas; mientras que en los pacientes asintomáticos había 59 (26,8%) con placas trombóticas y 161 (73,2%) no trombóticas. El subgrupo de pacientes asintomáticos con placas trombóticas (26,8%) podría haber sido susceptible de presentar síntomas en caso de no haber sido operados.

- *Ultrasonido.* Geroulakos et al.³¹ realizaron estudio de placas carotídeas en 121 pacientes con estenosis > 70% en los que se realizó dúplex carotídeo que identificó 72 placas sintomáticas y 75 asintomáticas. Se definieron 5 tipos de placas: las de tipo 1 y 2 que eran ecolúcidas (blandas en la histología): tipo 1 uniformemente ecolúcida, tipo 2 con predominio ecolúcido; las placas tipo 3 y 4 ecogénicas (más fibrinógeno y colágeno): tipo 3 con predominio ecogénico, tipo 4 uniformemente ecogénica, y las tipo 5 indeterminables por calcificación intensa. Este estudio describió una relación entre el tipo de placa y la presentación clínica: pacientes sintomáticos presentaban 57 (81%) placas ecolúcidas (tipos 1 y 2), mientras que los asintomáticos presentaban 43 (59%) placas ecogénicas (tipos 3 y 4). Debe destacarse que un 41% de los pacientes asintomáticos presentaban placas ecolúcidas. Posteriormente y utilizando esta misma clasificación, el estudio ACSRS²⁴ reportó riesgo de infarto cerebral de 3% por año en placas ecogénicas tipo 1-2, mientras que fue de 0,8% por año para el tipo 3 y de 0,4% por año para el tipo 4, con diferencia significativa. Adicionalmente el estudio ACSRS también estudia tipo de área de placa, escala de grises (gray scale median) y área negra yuxtaluminal (JBL, probable marcador de inestabilidad), encontrando diferencias significativamente mayores de riesgo de infarto cerebral en área de placa mayor de 80 mm², gray scale median menor de 15 y JBL mayor de 10 mm².

El ultrasonido presenta limitaciones en la evaluación de placas carotídeas ya que se requiere visión ortogonal para evitar el efecto anisotrópico, es operador dependiente, placas calcificadas presentan una sombra acústica que impide una adecuada evaluación y existen dificultades para distinguir la hemorragia intraplaca de core lipídico.

- *RNM.* Estudio de imágenes promisorio para el estudio de placas inestables. El Dr. Hatsukami (Washington University en Seattle) ha participado en múltiples publicaciones que han favorecido el desarrollo y divulgación de este método de estudio. La RNM ha progresado en este campo en base a los tres elementos fundamentales del estudio: desarrollo de coils de superficie que permiten un aumento de la señal libre de ruido, creación de nuevas secuencias de imágenes y posprocesamiento de las imágenes adquiridas.

Cada nueva técnica de evaluación de placa con RNM requiere de la comparación con otras técnicas de RNM más establecidas y posteriormente su corroboración con estudios de histología, extrayéndose placas indemnes para estudio histológico (patrón de referencia), calculándose especificidad, sensibilidad e índice kappa.

Las técnicas de secuencia de imágenes más conocidas para evaluación de placas inestables son T1-weighted (T1W), T2-weighted (T2W), time of flight, Proton density-weighted. Algunos ejemplos de avances en técnicas de imágenes en RNM son las siguientes. A) Magnetization-prepared rapid acquisition gradient-echo⁴⁰: secuencia especial de T1W 3D que ha sido optimizado para detección de hemorragia intraplaca. B) 3D MERGE (3D motion sensitized driven equilibrium prepared rapid gradient echo)⁴¹: secuencia de sangre negra 3D que permite entregar una calidad de precisión de imágenes similar a las de una arteriografía, con un tiempo de examen de 2 min y una resolución espacial de 0,7 × 0,7 × 0,7 mm³. C) Simultaneous non-contrast angiography and intraplaque hemorrhage⁴²: fuerte correlación con histología en la identificación de hemorragia

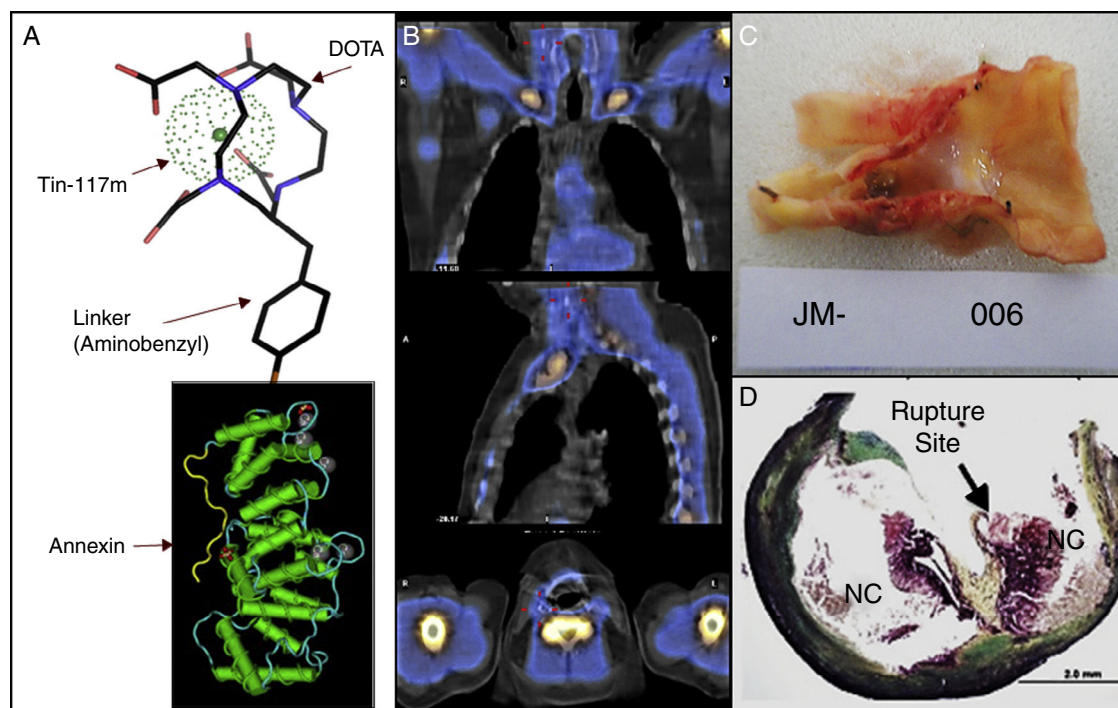


Figura 1 Cintigrafía con anexina (protocolo de estudio). A) Se observa la molécula de anexina, unida a molécula de estaño y al marcador radiactivo Tin-117m; que luego fue administrada a paciente con estenosis carotídea derecha 80% asintomática. B) Se observan imágenes obtenidas con la gamma-cámara en proyecciones coronal, sagital y transaxial. El examen fue positivo, cuatro marcas rojas pequeñas señalan sitio de decoloración blanquecina en localización de placa aterosclerótica a intervenir. Carótida contralateral sin lesiones ni decoloración. C) Se observa la placa íntegra obtenida en la endarterectomía carotídea. Se observan elementos de hemorragia intraplaca y trombo intraluminal asociado. D) Se observa el estudio histológico realizado, señalándose con flecha el sitio de rotura de la placa.

intraplaca ($\kappa=0,82$, $p < 0,001$) y con otros métodos de evaluación en MR (time of flight, magnetization-prepared rapid acquisition gradient-echo) para la determinación de ulceraciones y del grado de estenosis (ICC = 0,96, $p < 0,001$). El tiempo de examen es corto (3,5 min), la resolución espacial alta ($0,8 \times 0,8 \times 0,8 \text{ mm}^3$) y tiene la ventaja de no ocupar gadolinio. Esta técnica permite diferenciar claramente hemorragia intraplaca.

Un tercer nivel de evaluación de estos avances en RNM son los estudios que evalúan la RNM con la evolución clínica. Takaya et al.⁴³ estudiaron 154 pacientes asintomáticos con estenosis 50-79% y seguimiento promedio de 38,2 meses. Se realizó RNM cada 3 meses con protocolo TOF, T1-weighted (T1W), Proton density-weighted, T2-weighted, encontrándose la presencia de una cápsula fibrosa delgada o rota como el principal factor de riesgo de desarrollo de eventos neurológicos ipsilaterales con HR de 17,0 ($p \leq 0,001$). Por otro lado, Underhill et al.⁴⁴ en 108 pacientes asintomáticos con estenosis 50-79% estudiados con protocolos T1W, T2-weighted, Proton density-weighted, encontraron que en estudio de base 23 (21,3%) de los pacientes presentaban disrupción de la superficie placa. En el seguimiento a 3 años, 9 (10,6%) de los 85 pacientes restantes desarrollaron una nueva disrupción de la placa. El parámetro más relevante en el desarrollo de la rotura de cápsula fibrosa en el seguimiento fue el tamaño del núcleo necrótico rico en lípidos (LRNC) (AUC = 0,95; ROC). Saam et al.⁴⁵ publicaron un metaanálisis de 8 estudios que comprenden 689 pacientes

estudiados con RNM (712 arterias), 62,5% con eventos isquémicos transitorios y el resto asintomáticos. La prevalencia basal de hemorragia intraplaca fue de 51% de los estudios. En seguimiento promedio de 19,6 meses ocurrieron 108 eventos neurológicos (15,7%). La presencia de hemorragia intraplaca incrementó el riesgo de infarto cerebral en 6 veces, siendo también válido para el subgrupo de pacientes asintomáticos (HR 3,50; IC 2,59-4,73).

- *Medicina nuclear.* Menos desarrollo ha tenido la evaluación de placas inestables con técnicas de medicina nuclear. Nuestro departamento ha participado de un estudio de bioseguridad y de fase inicial de un estudio de cintigrafía que permita identificar pacientes con placas inestables. Este examen se basa en las propiedades de la anexina v, proteína que tiene la propiedad de unirse a fosfolípidos de membrana que se exponen cuando las células entran en fase apoptótica. Se utiliza anexina unida a molécula de estaño y con marcador radioactivo Tin-117m. Este complejo es administrado intravenoso y detectado posteriormente por una gamma-cámara. En estudio preliminar, la molécula ha mostrado ser captada por placas inestables, pero no en las estables, como es corroborado en estudio histológico posterior a endarterectomía en pacientes asintomáticos (fig. 1).

- *Estudios de laboratorio.* No se han identificado determinaciones serológicas de mayor riesgo de infarto cerebral. La presencia de Lp-PLA2 (lipoproteína plasmática asociada a fosfolipasa A2) se encuentra elevada en pacientes con estenosis carotídea 70-90% que presentan placas inestables en

Tabla 1 Condiciones determinantes en la selección de pacientes asintomáticos para endarterectomía carotídea

Mayor beneficio	Beneficio dudoso o ausente
Paciente menor de 75 años	Mayores de 75 años
Bajo riesgo quirúrgico	Alto riesgo quirúrgico
Estenosis mayor de un 80%	Mujeres
Progresión de estenosis	Expectativa de vida < 5 años
Infartos silentes en la TAC	Oclusión carotídea contralateral
Microembolias en DTC	Placa fibrosa estable
Baja reserva cerebrovascular	
Síntomas contralaterales	
Placa carotídea inestable	

histología postendarterectomía, pero se desconoce si constituye un factor de riesgo independiente⁴⁶.

Al analizar en forma combinada estos y otros parámetros clínicos y estudios de imágenes es posible identificar sinergia en el aumento de riesgo²⁴, pero se requiere aún de mayor validación. Debe considerarse situación de mayor riesgo si la tasa anual de infarto cerebral ipsilateral es sobre 4% y menor riesgo si es bajo 1%.

Conclusiones

La evidencia expuesta permite plantear qué tipo de pacientes asintomáticos obtendrían mayor beneficio con la cirugía o con el tratamiento médico (tabla 1), pero se requiere de una mejor validación clínica y reproducibilidad antes de poder cambiar las guías vigentes de manejo de patología carotídea.

Es probable que en un futuro próximo tengamos nuevos métodos de estudio no invasivo que permitirán definir la inestabilidad de la placa de mejor manera y así realizar endarterectomía en paciente aún asintomático. También sabremos los resultados de estudios prospectivos y randomizados en curso como el SPACE-2⁸ y el CREST-2⁹ que aportarán mejor nivel de evidencia. Por ahora, los pacientes asintomáticos deberán ser estudiados selectivamente con los métodos antes mencionados, como manera de identificar placas asintomáticas inestables, en las que la endarterectomía evitará un infarto cerebral inminente.

Responsabilidades éticas

Protección de personas y animales. Los autores declaran que para esta investigación no se han realizado experimentos en seres humanos ni en animales.

Confidencialidad de los datos. Los autores declaran que han seguido los protocolos de su centro de trabajo sobre la publicación de datos de pacientes.

Derecho a la privacidad y consentimiento informado. Los autores declaran que en este artículo no aparecen datos de pacientes.

Conflicto de intereses

El autor declara no tener ningún conflicto de intereses.

Bibliografía

1. Taussky P, Hanel RA, Meyer FB. Clinical considerations in the management of asymptomatic carotid artery stenosis. *Neurosurg Focus*. 2011;31:E7.
2. Naylor AR. Why is the management of asymptomatic carotid disease so controversial? *Surgeon*. 2015;13:34–43.
3. Executive Committee for the Asymptomatic Carotid Atherosclerosis Study. Endarterectomy for asymptomatic carotid artery stenosis. *JAMA*. 1995;273:1421–8.
4. Halliday A, Mansfield A, Marro J, Peto C, Peto R, Potter J, MRC Asymptomatic Carotid Surgery Trial (ACST) Collaborative Group. Prevention of disabling and fatal strokes by successful carotid endarterectomy in patients without recent neurological symptoms: randomised controlled trial. *Lancet*. 2004;363:1491–502.
5. Halliday A, Harrison M, Hayter E, Kong X, Mansfield A, Marro J, et al., Asymptomatic Carotid Surgery Trial (ACST) Collaborative Group. 10-year stroke prevention after successful carotid endarterectomy for asymptomatic stenosis (ACST-1): a multi-centre randomised trial. *Lancet*. 2010;376:1074–84.
6. Schneider PA, Naylor AR, Transatlantic debate. Asymptomatic carotid artery stenosis-medical therapy alone versus medical therapy plus carotid endarterectomy or stenting. *Eur J Vasc Endovasc Surg*. 2010;40:274–81.
7. Marine LA, Rubin BG, Reddy R, Sanchez LA, Parodi JC, Sicard GA. Treatment of asymptomatic carotid artery disease: similar early outcomes after carotid stenting for high-risk patients and endarterectomy for standard-risk patients. *J Vasc Surg*. 2006;43:953–8.
8. Reiff T, Stingele R, Eckstein HH, Fraedrich G, Jansen O, Mudra H, SPACE2-Study Group. Stent-protected angioplasty in asymptomatic carotid artery stenosis vs. endarterectomy: SPACE2 - a three-arm randomised-controlled clinical trial. *Int J Stroke*. 2009;4:294–9.
9. Moore WS. Issues to be addressed and hopefully resolved in the carotid revascularization endarterectomy versus stenting trial 2. *Angiology*. 2015. Oct 11. pii: 0003319715611281. [Epub ahead of print].
10. Munster AB, Franchini AJ, Qureshi MI, Thapar A, Davies AH. Temporal trends in safety of carotid endarterectomy in asymptomatic patients: systematic review. *Neurology*. 2015;85:365–72.
11. De Borst GJ, Moll FL. Evidence overview for shunting, patching, type of endarterectomy and anesthesia during carotid surgery. *J Cardiovasc Surg (Torino)*. 2014;55 2 Suppl 1:1–9.
12. Heyer EJ, Mergeche JL, Bruce SS, Ward JT, Stern Y, Anastasian ZH, et al. Statins reduce neurologic injury in asymptomatic carotid endarterectomy patients. *Stroke*. 2013;44:1150–2.
13. AbuRahma AF, Stone PA, Srivastava M, Hass SM, Mousa AY, Dean LS, et al. The effect of surgeon's specialty and volume on the perioperative outcome of carotid endarterectomy. *J Vasc Surg*. 2013;58:666–72.
14. Kumamaru H, Jalbert JJ, Nuyen LL, Gerhard-Herman MD, Williams LA, Chen CY, et al. Surgeon case volume and 30-day mortality after carotid endarterectomy among contemporary medicare beneficiaries: before and after national coverage determination for carotid artery stenting. *Stroke*. 2015;46:1288–94.
15. Woo K, Garg J, Hye RJ, Dillely RB. Contemporary results of carotid endarterectomy for asymptomatic carotid stenosis. *Stroke*. 2010;41:975–9.
16. Cremonesi A, Setacci C, Bignamini A, Bolognese L, Briganti F, Di Sciascio G, et al. Carotid artery stenting: first

- consensus document of the ICCS-SPREAD Joint Committee. *Stroke*. 2006;37:2400–9.
17. Migliara B, Trentin M, Idone D, Mirandola M, Griso A, Lino M. Neurocognitive changes after eversion carotid endarterectomy under local anesthesia. *Ann Vasc Surg*. 2013;27:727–35.
 18. Ortega G, Alvarez B, Quintana M, Yugueros X, Alvarez-Sabin J, Matas M. Asymptomatic carotid stenosis and cognitive improvement using transcervical stenting with protective flow reversal technique. *Eur J Vasc Endovasc Surg*. 2014;47:585–92.
 19. Mao Z, Zhong X, Yin J, Zhao Z, Hu X, Hackett ML. Predictors associated with stroke after coronary artery bypass grafting: a systematic review. *J Neurol Sci*. 2015;357:1–7.
 20. Peter Ogutu, Raphael Werner, Frank Oertel, Michael Beyer. Should patients with asymptomatic significant carotid stenosis undergo simultaneous carotid and cardiac surgery? *Interact Cardiovasc Thorac Surg*. 2014;18:511–8.
 21. Evans BA, Wijidicks EF. High-grade carotid stenosis detected before general surgery: is endarterectomy indicated? *Neurology*. 2001;57:1328–30.
 22. Makris GC, Nicolaides A, Geroulakos G. The management of asymptomatic carotid plaque disease: our assumptions when we are less radical. *Angiology*. 2011;62:455–6.
 23. Kotseva K, Wood D, de Bacquer D, de Backer G, Rydén L, Jennings C, et al., on behalf of the EUROASPIRE Investigators. EUROASPIRE IV: A European Society of Cardiology survey on the lifestyle, risk factor and therapeutic management of coronary patients from 24 European countries. *Eur J Prev Cardiol*. 2015, pii: 2047487315569401. [Epub ahead of print].
 24. Nicolaides AN, Kakkos SK, Kyriacou E, Griffin M, Sabetai M, Thomas DJ, et al., Asymptomatic Carotid Stenosis and Risk of Stroke (ACSRS) Study Group. Asymptomatic internal carotid artery stenosis and cerebrovascular risk stratification. *J Vasc Surg*. 2010;52:1486–96, e1-5.
 25. Nicolaides AN, Kakkos SK, Griffin M, Sabetai M, Dhanjil S, Tegos T, et al. Severity of asymptomatic carotid stenosis and risk of ipsilateral hemispheric ischaemic events: results from ACSRS. *Eur J Vasc Endovasc Surg*. 2005;30:275–84.
 26. Hirt LS. Progression rate and ipsilateral neurological events in asymptomatic carotid stenosis. *Stroke*. 2014;45:702–6.
 27. Kakkos SK, Nicolaides AN, Charalambous I, Thomas D, Giannopoulos A, Naylor AR, et al. Predictors and clinical significance of progression or regression of asymptomatic carotid stenosis. *J Vasc Surg*. 2014;59:956–67.
 28. Kakkos SK, Sabetai M, Tegos T, Stevens J, Thomas D, Griffin M, et al., Asymptomatic Carotid Stenosis and Risk of Stroke (ACSRS) Study Group. Silent embolic infarcts on computed tomography brain scans and risk of ipsilateral hemispheric events in patients with asymptomatic internal carotid artery stenosis. *J Vasc Surg*. 2009;49:902–9.
 29. Markus HS, King A, Shipley M, Topakian R, Cullinane M, Reihill S, et al. Asymptomatic embolisation for prediction of stroke in the Asymptomatic Carotid Emboli Study (ACES): a prospective observational study. *Lancet Neurol*. 2010;9:663–71.
 30. Topakian R, King A, Kwon SU, Schaafsma A, Shipley M, Markus HS, ACES Investigators. Ultrasonic plaque echolucency and emboli signals predict stroke in asymptomatic carotid stenosis. *Neurology*. 2011;77:751–8.
 31. Geroulakos G, Ramaswami G, Nicolaides A, James K, Labropoulos N, Belcaro G, et al. Characterization of symptomatic and asymptomatic carotid plaques using high-resolution real-time ultrasonography. *Br J Surg*. 1993;80:1274–7.
 32. Madani A, Beletsky V, Tamayo A, Munoz C, Spence JD. High-risk asymptomatic carotid stenosis: ulceration on 3D ultrasound vs. TCD microemboli. *Neurology*. 2011;77:744–50.
 33. Gupta A, Chazen JL, Hartman M, Delgado D, Anumula N, Shao H, et al. Cerebrovascular reserve and stroke risk in patients with carotid stenosis or occlusion: a systematic review and meta-analysis. *Stroke*. 2012;43:2884–91.
 34. Maatz W, Köhler J, Botsios S, John V, Walterbusch G. Risk of stroke for carotid endarterectomy patients with contralateral carotid occlusion. *Ann Vasc Surg*. 2008;22:45–51.
 35. Moore WS. Does tandem lesion mean tandem risk in patients with carotid artery disease? *J Vasc Surg*. 1988;7:454–5.
 36. Rouleau PA, Huston J 3rd, Gilbertson J, Brown RD Jr, Meyer FB, Bower TC. Carotid artery tandem lesions: frequency of angiographic detection and consequences for endarterectomy. *AJNR Am J Neuroradiol*. 1999;20:621–5.
 37. Stelagowski M, Bogusiak K, Kasielska A, Łysakowski M, Kaźmierski P, Szostek M. Intracranial occlusions and internal carotid artery stenoses: clinical implications. *Ann Vasc Surg*. 2010;24:786–93.
 38. Ballotta E, Toniato A, Da Roit A, Baracchini C. Clinical outcomes of carotid endarterectomy in symptomatic and asymptomatic patients with ipsilateral intracranial stenosis. *World J Surg*. 2015;39:2823–30.
 39. Mauriello A, Sangiorgi GM, Virmani R, Trimarchi S, Holmes DR Jr, Kolodgie FD, et al. A pathobiologic link between risk factors profile and morphological markers of carotid instability. *Atherosclerosis*. 2010;208:572–80.
 40. Zhu DC, Ferguson MS, DeMarco JK. An optimized 3D inversion recovery prepared fast spoiled gradient recalled sequence for carotid plaque hemorrhage imaging at 3.0T. *Magn Reson Imaging*. 2008;26:1360–6.
 41. Balu N, Yarnykh VL, Chu B, Wang J, Hatsukami T, Yuan C. Carotid plaque assessment using fast 3D isotropic resolution black blood MRI. *Magn Reson Med*. 2011;65:627–37.
 42. Wang J, Börner P, Zhao H, Hippe DS, Zhao X, Balu N, et al. Simultaneous noncontrast angiography and intraplaque hemorrhage (SNAP) imaging for carotid atherosclerotic disease evaluation. *Magn Reson Med*. 2013;69:337–45.
 43. Takaya N, Yuan C, Chu B, Saam T, Underhill H, Cai J, et al. Association between carotid plaque characteristics and subsequent ischemic cerebrovascular events: a prospective assessment with MRI-initial results. *Stroke*. 2006;37:818–23.
 44. Underhill HR, Yuan C, Yarnykh VL, Chu B, Oikawa M, Dong L, et al. Predictors of surface disruption with MR imaging in asymptomatic carotid artery stenosis. *AJNR Am J Neuroradiol*. 2010;31:487–93.
 45. Saam T, Hetterich H, Hoffmann V, Yuan C, Dichgans M, Poppert H, et al. Meta-analysis and systematic review of the predictive value of carotid plaque hemorrhage on cerebrovascular events by magnetic resonance imaging. *J Am Coll Cardiol*. 2013;62:1081–91.
 46. Sarlon-Bartoli G, Boudes A, Buffat C, Bartoli MA, Piercecchi-Marti MD, Sarlon E, et al. Circulating lipoprotein-associated phospholipase A2 in high-grade carotid stenosis: a new biomarker for predicting unstable plaque. *Eur J Vasc Endovasc Surg*. 2012;43:154–9.



CARTAS CIENTÍFICAS

Explante quirúrgico de endoprótesis aorto-bi-iliaca por fuga tipo la por crecimiento de aorta visceral[☆]



Aortic bi-iliac endograft explant after type la endoleak with aortic growth

M. Garnica-Ureña^{*}, M.A. Romero-Lozano, B. Castejón-Navarro,
A. Utrilla-López y Á. Osorio-Ruiz

Servicio de Angiología y Cirugía Vascular, Hospital Universitario Ramón y Cajal, Madrid, España

La reparación endovascular (EVAR) del aneurisma de aorta abdominal (AAA) es un procedimiento mínimamente invasivo, que disminuye la morbimortalidad frente a la cirugía convencional. Aunque el éxito técnico es elevado (99%), las complicaciones son frecuentes, con una incidencia entre un 11 y un 30%¹. Gran parte de estas complicaciones pueden solventarse de forma endovascular, aunque pueden presentarse casos complejos en los que un nuevo abordaje endovascular no sea efectivo y se requiera un abordaje quirúrgico explante de la endoprótesis previa. Presentamos el caso de un explante parcial de endoprótesis, por fuga tipo la tardía. Se trata de un varón de 75 años de edad con antecedentes médicos de hipertensión arterial, obesidad y enfermedad pulmonar obstructiva crónica. En angio-TC de seguimiento por tratamiento endovascular previo de aorta abdominal y torácica, se objetiva fuga tipo la asintomática en aorta abdominal con crecimiento del saco aórtico infrarrenal. Dos años antes, había sido tratado mediante EVAR de aneurisma de aorta infrarrenal y de ilíacas comunes, implantándose endoprótesis aorto-bi-iliaca con *branch* a hipogástrica derecha y embolización con *coils* de hipogástrica izquierda. Además, este paciente presentaba el antecedente de aneurisma de cayado aórtico distal que incluía carótida y subclavia

izquierda, tratado mediante tratamiento endovascular de aorta torácica (TEVAR). En esta ocasión se implantó endoprótesis torácica con anclaje en zona 2, cubriendo carótida y subclavia izquierda, que se revascularizaron mediante *bypass* extra-anatómico carótido-carotídeo retroesofágico, y reimplante de arteria subclavia izquierda, en carótida primitiva ipsilateral. En seguimiento mediante angio-TC se objetiva fuga la de endoprótesis abdominal, sin cuello infrarrenal que permita implante endovascular de una extensión a ese nivel. La complejidad del tratamiento endovascular del sector aórtico visceral, mediante prótesis fenestradas, *branches* o chimeneas, nos hace replantear la opción quirúrgica abierta en este paciente. Opción por la que finalmente se opta. Mediante laparotomía media, y a través de abordaje transfemoral bilateral se colocan 2 balones para clampaje, uno en aorta visceral y otro en rama izquierda de endoprótesis. Posteriormente se expone la endoprótesis, seccionando la misma a nivel de segundo *stent* proximal y se explanta el segmento proximal, manteniendo íntegra la bifurcación distal de la endoprótesis. Se interpone prótesis de Dacron[®] de 28 mm de diámetro con anastomosis proximal en la aorta yuxtarenal y distal en la endoprótesis previa. El paciente evoluciona satisfactoriamente, excepto por elevación transitoria de cifras de creatinina, normalizada en los días sucesivos y recibiendo el alta hospitalaria al séptimo día del postoperatorio (figs. 1 y 2).

El abordaje de nuestro paciente a través de cirugía convencional, con clampaje aórtico endovascular con balón y retirada parcial de la endoprótesis, redujo la duración

[☆] Presentado como póster, sin comunicación oral, en el Congreso Nacional de la Sociedad Española de Angiología y Cirugía Vascular, Madrid, junio de 2014.

^{*} Autor para correspondencia.

Correo electrónico: martagarni@gmail.com (M. Garnica-Ureña).

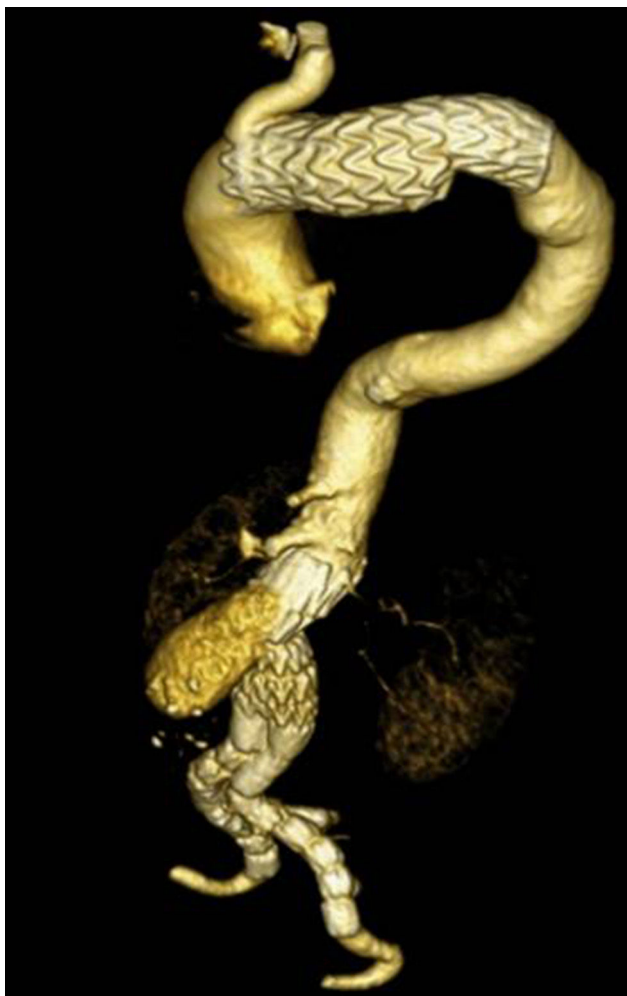

Figura 1 Reconstrucción de aorta 3D, con fuga tipo la de endoprótesis abdominal.

del procedimiento y la posibilidad de lesionar estructuras vasculares adyacentes. Las indicaciones de explante tardío de endoprótesis descritas en la literatura son: infección, fuga persistente con crecimiento del saco aórtico que no presenta opciones terapéuticas con nueva EVAR, rotura del saco o trombosis de extremidades inferiores^{2,3}. Los resultados de este procedimiento empeoran cuando el motivo de realizarlo es la infección de la endoprótesis. Esto se debe a la mayor complejidad técnica del explante, ya que este ha de ser completo, estando además las estructuras adyacentes al saco aórtico recubiertas de tejido inflamatorio y fibrosis periférica⁴.

La conversión tardía a cirugía abierta tras EVAR, no es frecuente, esta viene modificada en función de la endoprótesis utilizada, la planificación prequirúrgica del procedimiento endovascular, y la evolución del saco aórtico en el seguimiento tras EVAR a través de las pruebas de imagen que se soliciten⁵.

Como conclusión queremos destacar que, el explante de endoprótesis supone aumentar la morbimortalidad en un paciente al que previamente se le ha realizado un procedimiento mínimamente invasivo, por lo que consideramos que esta compleja técnica precisa de un equipo

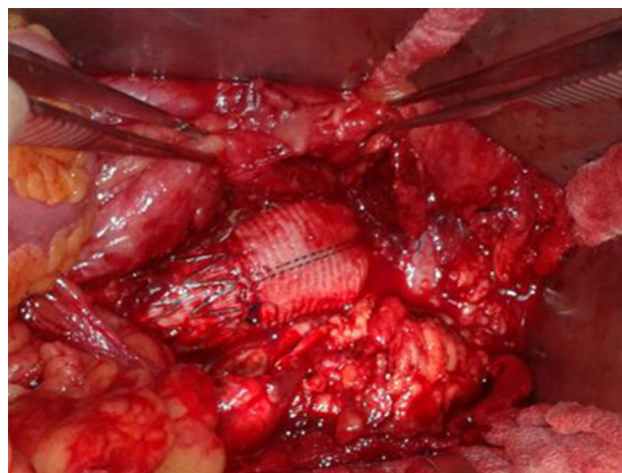


Figura 2 Resultado quirúrgico: *bypass* de Dacron® a endoprótesis previa.

quirúrgico con adecuada experiencia en cirugía aórtica abierta para realizarla. A pesar de ello, podemos afirmar que el explante electivo de endoprótesis debido a endofugas, se considera un tratamiento aceptable y con exitosos resultados, por su menor morbimortalidad, comparada con la cirugía urgente⁶.

Responsabilidades éticas

Protección de personas y animales. Los autores declaran que los procedimientos seguidos se conformaron a las normas éticas del comité de experimentación humana responsable y de acuerdo con la Asociación Médica Mundial y la Declaración de Helsinki.


Confidencialidad de los datos. Los autores declaran que han seguido los protocolos de su centro de trabajo sobre la publicación de datos de pacientes.

Derecho a la privacidad y consentimiento informado. Los autores han obtenido el consentimiento informado de los pacientes y/o sujetos referidos en el artículo. Este documento obra en poder del autor de correspondencia.

Bibliografía

1. Prinssen M, Verhoeven EL, Buth J, Cuypers PW, van Sambeek MR, Balm R, et al., Dutch Randomized Endovascular Aneurysm Management (DREAM) Trial Group. A randomized trial comparing conventional and endovascular repair of abdominal aortic aneurysms. *N Engl J Med.* 2004;351:1607-1618.
2. Schwarze ML, Shen Y, Hemmerich J, Dale W. Age-related trends in utilization and outcome of open and endovascular repair for abdominal aortic aneurysm in the United States, 2001-2006. *J Vasc Surg.* 2009;50:722-9.e2.
3. Harris PL, Vallabhaneni SR, Desgranges P, Becquemin JP, van Marrewijk C, Laheij RJ. Incidence and risk factors of late rupture, conversion, and death after endovascular repair of infrarenal aortic aneurysms: The EUROSTAR experience. *J Vasc Surg.* 2000;32:739-49.

4. Arya S, Coleman DM, Knepper J, Henke PK, Upchurch GR, Recenwald JE, et al. Outcomes after late explantation of aortic endografts depend on indication for explantation. *Ann Vasc Surg.* 2013;27:865–73.
5. Georgiadis GS, Charalampidis D, Georgakarakos EI, Antoniou GA, Trellopoulos G, Vogiatzaki T, et al. Open conversion after endovascular aortic aneurysm repair with the Ovation Prime™ endograft. *Int J Artif Organs.* 2014;37:177–81.
6. Chaar CI, Eid R, Park T, Rhee RY, Abu-Hamad G, Tzeng E, et al. Delayed open conversions after endovascular abdominal aortic aneurysm repair. *J Vasc Surg.* 2012;55:1562–9, e1.



CARTAS CIENTÍFICAS

Tratamiento endovascular de aneurisma de aorta abdominal en paciente trasplantado renal con oclusión de íliaca externa ipsilateral al injerto



Endovascular abdominal aortic aneurysm repair in a renal transplant patient with external iliac occlusion ipsilateral to the graft

E. Paredes Mariñas^{a,*}, C. Llort Pont^a, M.L. Mir Fontana^b y A. Clará Velasco^a

^a Servicio de Angiología y Cirugía Vascular, Hospital del Mar, Barcelona, España

^b Servicio de Nefrología, Hospital del Mar, Barcelona, España

La aparición de un aneurisma de aorta abdominal (AAA) en un paciente trasplantado renal (TR) constituye un desafío terapéutico por el doble objetivo de preservar la supervivencia del paciente y el injerto renal. Clásicamente, el tratamiento de los AAA en pacientes TR ha consistido en la cirugía abierta con resección subtotal del aneurisma e interposición de un injerto vascular aorto-iliaco-femoral¹⁻³ con preservación del injerto renal. Dado que el riñón suele estar anastomosado a la arteria iliaca, el tratamiento quirúrgico del AAA se asocia inevitablemente a un tiempo de clampaje renal no despreciable el cual, conjuntamente con otros factores (pérdidas hemáticas, cirugía abdominal, tiempo quirúrgico entre otros), puede resultar directa o indirectamente lesivo para el órgano trasplantado. A lo largo de las últimas décadas, se han descrito ciertas variantes técnicas de cirugía abierta que permiten disminuir la repercusión de la isquemia sobre el parénquima renal^{4,5}, el riesgo asociado a esta cirugía no es despreciable^{6,7}.

El desarrollo del tratamiento endovascular ha abierto nuevas posibilidades terapéuticas para los AAA en pacientes TR, y aunque esta técnica comporta la administración de contraste yodado potencialmente lesivo para el riñón, se

reducen de forma drástica los efectos nefrotóxicos asociados al clampaje renal, la apertura de cavidades e incluso las pérdidas hemáticas. De hecho, a lo largo de la última década, y siguiendo la misma tendencia que en pacientes no trasplantados, la mayor parte de series y casos publicados de AAA en pacientes TR describen como tratamiento la implantación de una endoprótesis aórtica^{8,9}. No obstante, la indicación de tratamiento endovascular puede verse dificultada por la localización del injerto renal o la coexistencia de lesiones oclusivas o aneurismáticas en el territorio iliaco, situaciones para las que existe poca experiencia publicada¹⁰.

Se presenta un caso de AAA en un paciente TR con una oclusión de íliaca externa ipsilateral al injerto renal y que fue tratado satisfactoriamente mediante un procedimiento endovascular.

Varón de 74 años, hipertenso, diabético, enfermedad coronaria de 3 vasos revascularizada mediante angioplastia y *stent*, con fracción de eyección del 65%, EPOC grave (VEMS del 42%), accidente isquémico transitorio previo con recuperación *ad integrum*, y trasplantado en fosa iliaca derecha con injerto renal procedente de donante fallecido. La anastomosis arterial se efectuó en iliaca primitiva derecha y la venosa en vena cava. La función renal basal del paciente era normal con creatinina de 0,81 mg/dl y FG mayor de 60.

Un control por tomografía axial computarizada puso de manifiesto un AAA infrarrenal de 6,6 cm de diámetro con

* Autor para correspondencia.

Correo electrónico: dr.walls@live.com (E. Paredes Mariñas).

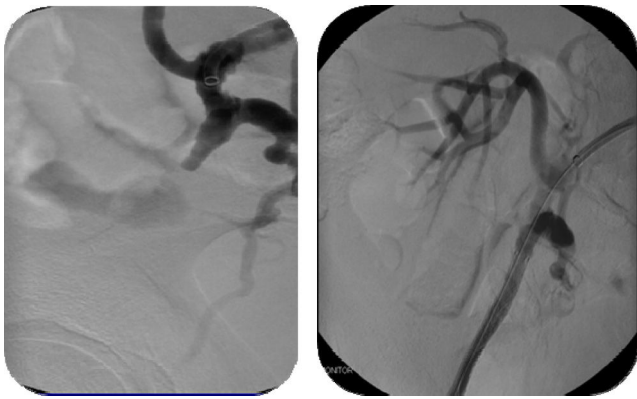

Figura 1 Oclusión y recanalización iliaca externa ipsilateral al injerto.

cuello proximal de 4 cm de longitud, ilíacas primitivas ateromatosas con injerto renal anastomosado en arteria primitiva derecha distal, oclusión de iliaca externa derecha y estenosis significativa en iliaca externa izquierda, confirmadas posteriormente mediante angiografía (fig. 1).

Se realizó un tratamiento endovascular en 2 tiempos:

Primer tiempo

A través de una punción femoral izquierda y cateterismo iliaco contralateral, se recanalizó de forma anterógrada la arteria iliaca externa derecha mediante una guía de 0,014" (Command®, Abbott) y catéter multipropósito. A pesar de que angiográficamente la arteria femoral común parecía ocluida en su segmento proximal, su depresibilidad con el eco-Doppler hacía sospechar un falso positivo, extremo que se confirmó una vez recanalizada la lesión mediante arteriografía. Se intercambió la guía por una de soporte de Nitinol® (Bard), y se progresó un *stent* autoexpandible de 7 × 100 mm (Absolute Pro®, Abbott), que se dilató posteriormente con un balón de 5 × 40 mm. El resultado angiográfico fue satisfactorio (fig. 1) y en ningún momento se puso en peligro la viabilidad del injerto renal. La estenosis de iliaca externa izquierda no se trató para evitar una eventual colocación de *stent*, que habría limitado el avance de la endoprótesis aórtica en el segundo tiempo terapéutico. Tras el procedimiento realizado no hubo complicaciones ni deterioro de la función renal (creatinina 0,84 mg/dl y FG mayor de 60), habiéndose utilizado 60 cc de iodixanol.

Segundo tiempo

A los 9 días se implantó, por vía femoral bilateral, una endoprótesis aorto-bi-iliaca (Endurant® II, Medtronic) desde la aorta yuxtarenal hasta ambas ilíacas primitivas. El cuerpo principal se introdujo por vía femoral izquierda previa angioplastia simple de la estenosis de iliaca externa. La rama contralateral se desplegó en iliaca primitiva proximalmente al injerto renal. Finalmente, se implantó en iliaca externa izquierda un *stent* autoexpandible de 7 × 80 mm (Absolute Pro®, Abbot) dilatado a 5 mm. El tiempo de clampaje renal fue insignificante, durante el remodelado proximal y distal de la endoprótesis. La arteriografía de comprobación

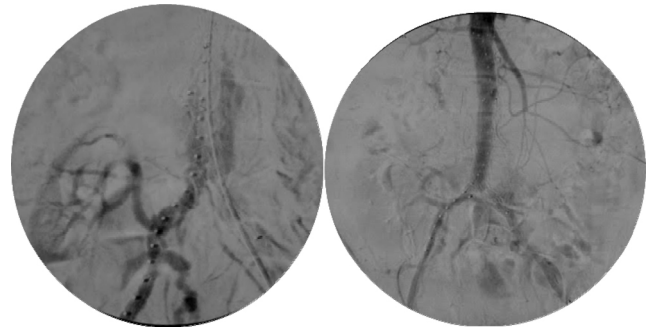


Figura 2 Implantación de endoprótesis aorto-bi-iliaca (Endurant® II, Medtronic) a ambas ilíacas primitivas de forma proximal al injerto renal.

mostró permeabilidad de la técnica con correcta perfusión del injerto renal, sin fugas ni estenosis en el eje iliaco izquierdo (fig. 2). Se administraron 105 cc de iodixanol. Tras la intervención, la función renal se deterioró discreta y transitoriamente (creatinina 1,50 mg/dl y FG 49), sin otras complicaciones. El paciente fue dado de alta al 7.º día con la función renal normalizada (creatinina 1,24 mg/dl y FG mayor de 60).

Seguimiento

A un año de seguimiento, la endoprótesis se encuentra permeable con exclusión completa del aneurisma, un diámetro máximo del saco aneurismático de 59 mm, sin endofugas, ilíacas externas con curvas trifásicas y el injerto renal funcionante (creatinina 1,91 mg/dl y FG 37).

Responsabilidades éticas

Protección de personas y animales. Los autores declaran que para esta investigación no se han realizado experimentos en seres humanos ni en animales.


Confidencialidad de los datos. Los autores declaran que en este artículo no aparecen datos de pacientes.

Derecho a la privacidad y consentimiento informado. Los autores declaran que en este artículo no aparecen datos de pacientes.

Bibliografía

1. Martín-Conejero A, Serrano-Hernando FJ, Reina-Gutiérrez T, Rial-Horcajo R, Ponce-Cano AI, Blanco-Cañibano. E. Surgery for aortoiliac aneurysm after kidney transplant. *Transplant Proc.* 2003;35:2953-7.
2. Reber PU, Vogt B, Steinke TM, Patel AG, Kniemeyer HW. Surgery for aortoiliac aneurysms in kidney transplant recipients. *J Cardiovasc Surg (Torino)*. 2000;41:919-25.
3. Lacombe MJ. Surgical treatment of aortoiliac aneurysms in renal transplant patients. *Vasc Surg.* 2008;48:291-295.
4. Sadat U, Huguet EL, Varty K. Abdominal aortic aneurysm surgery in renal, cardiac and hepatic transplant recipients. *Eur J Vasc Endovasc Surg.* 2010;40:443-9.

5. Cron DC, Coleman DM, Sheetz KH, Englesbe MJ, Waits SA. Aneurysms in abdominal organ transplant recipients. *Vasc Surg*. 2014;59:594–8.
6. Leon LR Jr, Glazer ES, Hughes JD, Bui TD, Psalms SB, Goshima KR. Aortoiliac aneurysm repair in kidney transplant recipients. *Vasc Endovascular Surg*. 2009;43:30-45.
7. Antonello M, Menegolo M, Piazza M, Bonfante L, Grego F, Frigatti P. Outcomes of endovascular aneurysm repair on renal function compared with open repair. *J Vasc Surg*. 2013;58:886–93.
8. Okuma S, Fujii T, Sasaki Y, Katayanagi T, Shiono N, Hara M, et al. Endovascular abdominal aortic aneurysm repair in patients with renal transplants: Reports of two cases. *Ann Thorac Cardiovasc Surg*. 2013;20 Suppl:809–12.
9. Tsilimparis N, Alevizakos P, Yousefi S, Hanack U, Im Spring B, Blank B, et al. Endovascular therapy of an abdominal aortic aneurysm in a renal transplant recipient. *Zentralbl Chir*. 2007;132:220–5, discussion 225-6.
10. Fujimura N, Harada H, Yashiro H, Akiyoshi T, Nakagawa M, Kanai T, et al. Endovascular repair of abdominal aortic aneurysm using bifurcated stent-graft in a patient with complete occlusion from the common to the external iliac artery. *Ann Vasc Surg*. 2014;28:740.e1-5.



CARTAS CIENTÍFICAS

Tratamiento endovascular de la enfermedad aneurismática renal



Endovascular treatment of renal aneurysm disease

A. Duque Santos*, M. Garnica Ureña, M.A. Romero Lozano, A.R. Chinchilla Molina y J.L. Ocaña Guaita

Servicio de Angiología y Cirugía Vasculard, Hospital Ramón y Cajal, Madrid, España

Presentamos 2 casos tratados en nuestro hospital. El caso 1, se trata de una mujer de 46 años, fumadora, hipertensa y con artritis psoriásica, con hallazgo casual en tomografía computarizada (TC) de múltiples aneurismas dependientes de la arteria renal derecha. Solicitamos arteriografía renal derecha, con hallazgo de aneurisma de arteria lobar superior, tipo II, de 42 mm; y 3 en la arteria segmentaria inferior, tipo II, de 10, 13 y 15 mm. Se realiza embolización proximal y distal del aneurisma en arteria lobar superior con *hydrocoils* de liberación controlada, y colocación de *stent* autoexpandible de acero, en arteria segmentaria inferior derecha (fig. 1). La arteriografía de control al mes, muestra trombosis de los aneurismas, permeabilidad de arteria segmentaria inferior y trombosis distal de arteria lobar superior derecha; con creatinina mantenida en 0,59 mg/dl (previa al procedimiento de 0,50 mg/dl). En el caso 2, describimos una mujer de 76 años, hipertensa y episodio de trombosis venosa profunda ilíaca derecha, con hallazgo en TC de aneurisma de 60 mm, dependiente de arteria renal derecha distal, con riñón derecho hipotrófico. La arteriografía renal derecha, confirma aneurisma único previamente descrito, procediéndose al implante de *stent* autoexpandible en arteria renal derecha distal y embolización con *hydrocoils* y Onyx® (fig. 2). La angio-TC de control al mes, objetiva exclusión de aneurisma renal, con trombosis de arteria renal derecha. La paciente conserva función renal, con creatinina

de 0,84 mg/dl (preprocedimiento creatinina de 0,87 mg/dl). En ambos casos, se realiza seguimiento con angio-TC anual y control de tensiones y analítico trimestral.

El aneurisma de arteria renal es una entidad infrecuente, con una incidencia del 0,09%^{1,2-4}. La clasificación de Rundback nos permite distinguir 3 tipos según criterio anatómico, así: el tipo I incluye aneurismas en arteria renal principal, el tipo II aneurisma del hilio renal y, finalmente, el tipo III de localización intrarrenal^{3,5}. La edad media de diagnóstico se encuentra entre los 40 y 60 años. Tras revisión de múltiples series publicadas^{1,4}, la mayoría de los aneurismas renales se localizan en la bifurcación de la arteria renal derecha y son de morfología sacular. Pueden ser múltiples entre un 30 y 40% de los casos, y bilaterales hasta en un 40%⁴.

Respecto a la clínica, la mayoría son asintomáticos, aunque hasta el 30% pueden dar clínica, destacando la hipertensión (90%), dolor inespecífico en flanco, hematuria o hemorragia intraabdominal secundaria a la rotura del aneurisma (5-10%), que puede llegar a poner en riesgo la vida del paciente^{1,3}. El diagnóstico suele ser incidental, al llevarse a cabo pruebas de imagen abdominales, como la ecografía-Doppler, la angio-TC, la resonancia magnética con gadolinio y la arteriografía^{3,4}. La angio-TC es la técnica de elección para su diagnóstico, reservando la arteriografía como prueba diagnóstico-terapéutica.

Existe indicación de tratamiento de aquellos aneurismas renales sintomáticos o con alto riesgo de rotura, como en embarazadas, en los que su rotura se asocia con una mortalidad materno-fetal mayor del 50%³. No existe consenso acerca del tamaño, recomendándose tratarlos a partir de 2 cm¹⁻³.

* Autor para correspondencia.
Correo electrónico: africaduque@hotmail.com
(A. Duque Santos).

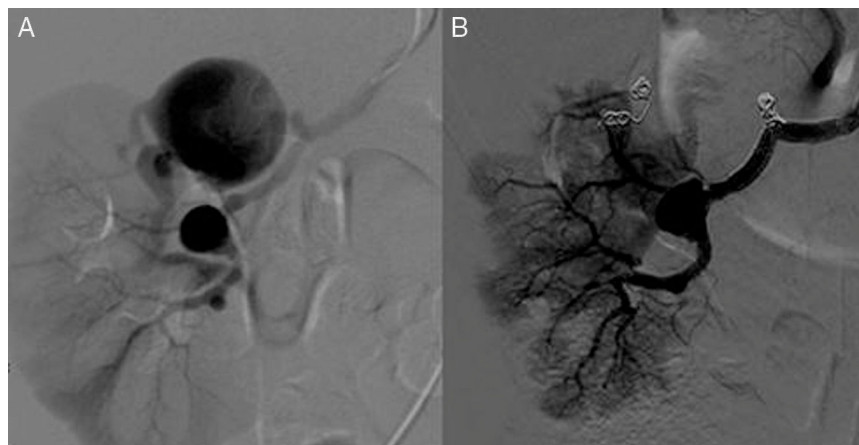


Figura 1 A) Arteriografía pretratamiento con gran aneurisma de arteria lobar superior, 3 de la arteria segmentaria inferior. B) Arteriografía postratamiento con trombosis de los aneurismas, arteria segmentaria inferior permeable y trombosis distal de la arteria lobar superior derecha.

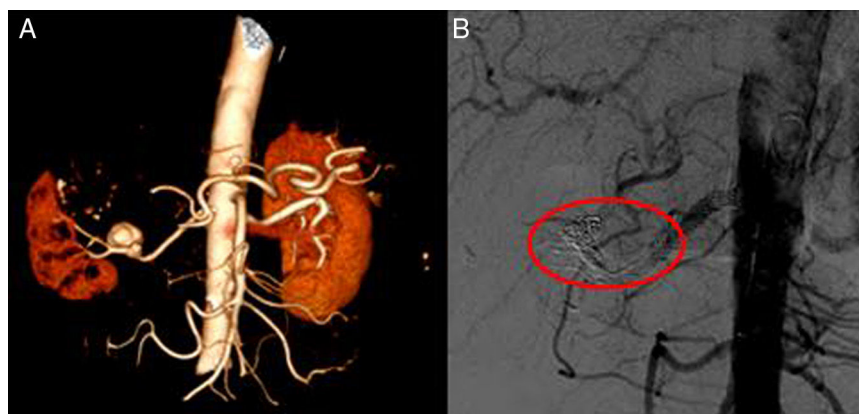


Figura 2 A) Angio-TC diagnóstica con aneurisma de 6 cm, dependiente del tercio distal de arteria renal derecha. B) Arteriografía postratamiento con exclusión de aneurisma renal; «círculo rojo» muestra material de embolización y trombosis de arteria renal derecha.

El tratamiento quirúrgico clásico es aneurismorráfia y reparación primaria de la arteria renal afectada con parche de prótesis o vena autóloga. La nefrectomía es una opción en riñones no funcionantes o en los tipo III^{1,3,4}. Otra alternativa es el tratamiento endovascular, que requieren un minucioso estudio anatómico de la arteria renal, cuello aneurismático y longitud a tratar, previo a su realización. Según estas consideraciones, podemos proceder a la colocación de una endoprótesis recubierta, en los tipo I con zona de sellado entorno a los 15 mm; embolización selectiva con *coils*, en tipo I con cuello estrecho; *stent* autoexpandible y embolización con *coils*, en los tipos I y II con cuello largo y, finalmente, embolización supraselectiva con Histoacryl® u Onyx®, en los tipo III⁶. Los procedimientos endovasculares suponen una menor agresión al paciente, alta hospitalaria precoz, baja tasa de complicaciones y alta tasa de éxito de procedimiento^{2,3}.

El tratamiento de la rotura del aneurisma renal requiere un control precoz de la hemorragia, por lo que se suele preferir el tratamiento quirúrgico. En pacientes inestables hemodinámicamente es de elección la nefrectomía, y cuando el estado del paciente lo permite, la reparación de la arteria renal y del riñón^{3,4}. El manejo endovascular

mediante cateterización de la arteria renal y embolización del aneurisma roto, también es una posibilidad en centros experimentados.

Recientemente Klausener et al. han publicado una revisión de los aneurismas renales en su centro a lo largo de 10 años, sin observarse ninguna rotura de los mismos a lo largo de dicho seguimiento en el grupo del tratamiento conservador¹. Esto certifica la atípica historia natural de los aneurismas renales.

Hay pocos datos que nos permitan establecer conclusiones firmes acerca de esta enfermedad, pero cabe destacar el auge hacia la alternativa del tratamiento endovascular como tratamiento de los aneurismas renales, cuando hay una anatomía arterial y accesos vasculares que así lo permitan; teniendo siempre en cuenta la posibilidad del tratamiento conservador con seguimiento radiológico, debido a su bajo riesgo de rotura.

Responsabilidades éticas


Protección de personas y animales. Los autores declaran que para esta investigación no se han realizado experimentos en seres humanos ni en animales.

Confidencialidad de los datos. Los autores declaran que en este artículo no aparecen datos de pacientes.

Derecho a la privacidad y consentimiento informado. Los autores declaran que en este artículo no aparecen datos de pacientes.

Bibliografía

1. Klausener JQ, Harlander-Locke MP, Plotnik AN, Lehrman E, DeRubertis BG, Lawrence PF. Current treatment of renal artery aneurism may be too aggressive. *J Vasc Surg.* 2014;59:1356–61.
2. Tsilimparis N, Reeves JG, Dayama A, Perez SD, Debus ES, Ricotta JJ 2nd. Endovascular vs open repair of renal artery aneurysms: Outcomes of repair and long-term renal function. *J Am Coll Surg.* 2013;217:263–9.
3. González J, Esteban M, Andrés G, Linares E, Martínez-Salamanca JI. Renal artery aneurysms. *Curr Urol Rep.* 2014;15:376.
4. Henke PK, Cardneau JD, Welling TH 3rd, Upchurch GR Jr, Wakefield TW, Jacobs LA, et al. Renal artery aneurysms: A 35-year clinical experience with 252 aneurysms in 168 patients. *Ann Surg.* 2001;234:454–62.
5. Ferreira Barros KJ, Bastos Metzger P, Henrique Rossi F, Osawa Rodrigues T, Martins Moreira S, Claudia Gomes Petisco AC, et al. Técnicas y tácticas en el tratamiento endovascular del aneurisma de la arteria renal. *Rev Bras Cardiol Invasiva.* 2014;22:64–72.



CARTAS CIENTÍFICAS

Enfermedad quística subadventicial en vena femoral común[☆]



Subadventitial cystic disease of common femoral vein

A.C. Marzo Álvarez*, V. Pobo Ruiz, J.M. Carranza Martínez,
I. Soguero Valencia y M.I. Rivera Rodríguez

Servicio de Angiología y Cirugía Vascular, Hospital Universitario Miguel Servet, Zaragoza, España

La enfermedad quística adventicial es una entidad clínica poco frecuente, típicamente afecta a las arterias, y existen pocos casos que afecten al sistema venoso.

Presentamos el caso de un varón de 62 años que acudió a la consulta por edema rizomélico indoloro de MII. Como antecedentes refería HTA, hipertrofia benigna de próstata; intervenido de apendicitis, hemorroides y menisco de ambas rodillas. Además presentaba hernia inguinal bilateral (de mayor tamaño en el lado izquierdo, usando braguero). No refería ningún antecedente traumático, ni reposo previo. A la exploración con Doppler se apreciaba flujo venoso femoral izquierdo prácticamente abolido. Ante la sospecha de trombosis venosa profunda de MII, se inicia tratamiento anticoagulante con HBPM. En eco-Doppler venoso se aprecia tumoración quística de unos 14 mm de diámetro que comprime de forma extrínseca la vena femoral común e ilíaca externa izquierda (fig. 1). Se completó el estudio con angio-TC, que mostró formación quística en vena femoral común izquierda de unos 16 mm, que prácticamente ocupaba toda la luz, compatible con degeneración quística subadventicial. Se interviene al paciente, realizándose resección del quiste subadventicial sin apreciar invasión de

la luz venosa (fig. 2). Histológicamente se aprecia tejido fibroconectivo que engloba pared de vena y formación quística con material mucoide, todo ello compatible con quiste sinovial perivenoso. El postoperatorio evolucionó sin incidencias, salvo pequeño linfocele que se drenó por punción a los 12 días de la intervención; durante un período de 20 días se anticoaguló al paciente de forma profiláctica con HBPM. A los 6 meses de la intervención no se apreciaba recidiva, ni edema postoperatorio; el Doppler venoso mostraba flujo espontáneo, fásico y normal.

La enfermedad quística subadventicial venosa es una entidad clínica inusual y, por lo tanto, difícil de diagnosticar debido a su baja incidencia, y a que la clínica es similar a la trombosis venosa profunda; el edema unilateral es la forma clínica de presentación más frecuente, como sucedía en nuestro paciente^{1,2}. Según un artículo de revisión de la enfermedad quística adventicial, se han publicado hasta la fecha unos 53 quistes adventiciales venosos. La mayoría de los casos afectan a la vena femoral común, y unos pocos a la vena ilíaca externa y poplítea, el resto de las localizaciones venosas es anecdótico³. Suelen ser más frecuentes en varones, aunque con menor predominancia que en el caso de los quistes arteriales (1,8:1)^{2,3}, la edad media de diagnóstico suele ser 46 años³⁻⁶ y la extremidad izquierda suele estar más afectada³.

Se caracteriza por la acumulación de un material gelatinoso de mucoproteínas y mucopolisacáridos en la adventicia de la vena, sin asociar signos inflamatorios agudos ni crónicos^{1,4,5}.

La etiología no está clara, y hay varias teorías al respecto: 1) durante el desarrollo embrionario células

[☆] Declaramos que el contenido del artículo es original y que no ha sido publicado previamente, ni está enviado, ni sometido a consideración por cualquier otra publicación, en su totalidad o en alguna de sus partes.

* Autor para correspondencia.

Correo electrónico: marzoalvarez@gmail.com
(A.C. Marzo Álvarez).

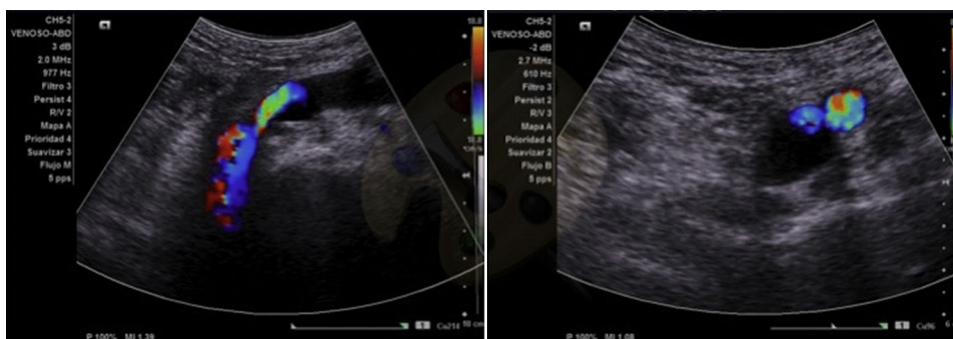


Figura 1 Eco-Doppler diagnóstico, corte longitudinal y transversal de vena femoral común con imagen anecogénica sugestiva de quiste.

mesenquimales se implantan en la adventicia de los vasos; 2) traumatismos de repetición cerca de la articulación, producen degeneración quística adventicial; 3) como consecuencia de una enfermedad del tejido conectivo sistémico, y 4) células sinoviales se implantan en la adventicia próxima a la articulación^{1,2,4}. Según Michaelides et al.⁷, la teoría embrionaria es la más aceptada, sin embargo en nuestro caso probablemente influyera también los microtraumatismos de repetición que produce el uso del braguero para el tratamiento de la hernia inguinal, ya que presenta parte metálica de acero inoxidable. Tal y como opina el grupo de Desy y Spinner³, probablemente el traumatismo influye en la etiología, pero por sí mismo no sea la causa primaria. Desy y Spinner³ creen que la formación quística comienza con un defecto en la cápsula, lo que conlleva el paso de líquido sinovial a través de una rama vascular articular; en su revisión identificaron en un 17% de los casos una conexión con la articulación durante la cirugía, en nuestro caso no se visualizó intraoperatoriamente dicha comunicación.

Como primera línea diagnóstica se realizará eco-Doppler, mostrando quiste con la típica señal anecogénica en su interior (fluido) con refuerzo acústico posterior. A continuación angioTAC o resonancia magnética ayudan a confirmar el diagnóstico y a definir la extensión para planificar la cirugía. Cuando la vena está totalmente ocluida es muy difícil diferenciar entre trombosis y degeneración quística^{4,5}, cuando

la oclusión es parcial se aprecia la típica imagen de reloj de arena.

El tratamiento de elección es la resección quirúrgica, en algunos casos es necesario interponer un injerto o realizar cierre de venotomía con parche preferiblemente de vena safena⁸; en nuestro caso, a pesar de que el quiste en las pruebas diagnósticas ocupaba toda la luz, la vena una vez resecado el quiste se encontraba permeable, por lo que no fue necesario asociar ninguna técnica quirúrgica de reparación o sustitución del eje venoso. Algunos autores proponen la aspiración por punción del quiste guiada mediante imagen, con la desventaja de una incompleta evacuación debido a la viscosidad y, por tanto, un alto porcentaje de recidiva, ya que además se dejan las células mesenquimales secretoras *in situ*⁷⁻¹⁰.

Sobre la necesidad de anticoagulación en el postoperatorio no hay ninguna evidencia, a pesar de ello, en nuestro caso preferimos anticoagular al paciente un período corto de tiempo hasta que reanudó su vida a ritmo completamente normal⁶.

En conclusión, se trata de una enfermedad poco frecuente, y probablemente infradiagnosticada, ya que en muchas ocasiones es difícil diferenciar entre trombosis y oclusión completa por compresión extrínseca por formación quística; hay que sospecharla sobre todo en pacientes con edema sin antecedentes de interés asociados, y cuando se

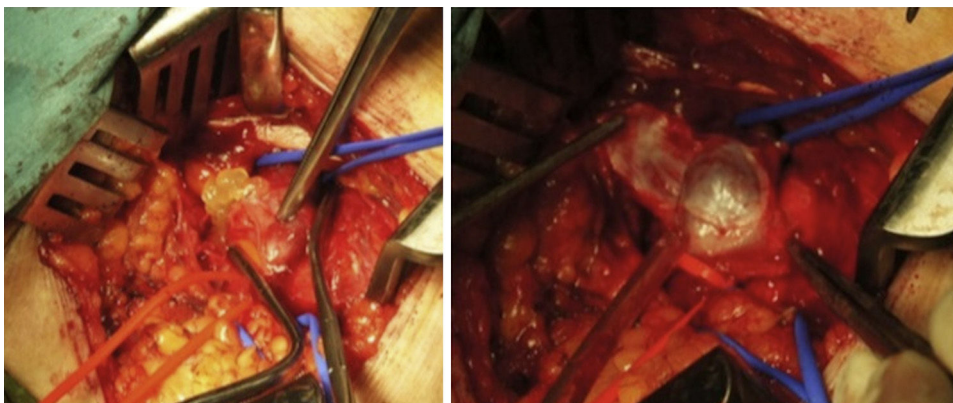


Figura 2 Imagen intraoperatoria en la que se aprecia el material mucoso y la resección del quiste de vena femoral común.

aprecia en el diagnóstico un vaso rodeado de imagen quística hipoecogénica^{4,5}.

Responsabilidades éticas

Protección de personas y animales. Los autores declaran que para esta investigación no se han realizado experimentos en seres humanos ni en animales.

Confidencialidad de los datos. Los autores declaran que en este artículo no aparecen datos de pacientes.

Derecho a la privacidad y consentimiento informado. Los autores declaran que en este artículo no aparecen datos de pacientes.

Autorías

Declaramos que todos los autores han leído y aprobado el manuscrito, y de que los requisitos para la autoría han sido cumplidos por todos ellos: han contribuido sustancialmente en la concepción y diseño, en la adquisición de datos o en el análisis e interpretación de los datos; han escrito el borrador del artículo o han revisado de manera crítica el contenido intelectual del manuscrito y han aprobado la versión que finalmente va a ser publicada.

Conflicto de intereses

No existe ningún conflicto de intereses por parte de los autores del escrito.

Bibliografía

1. Kim YK, Chun HJ, Hwang JK, Kim JI, Kim SD, Park SC, et al. Adventitial cystic disease of the common femoral vein presenting as deep vein thrombosis. *Asian J Surg.* 2013; pii: S1015-9584(13)00059-6.
2. Scott MF, Gavin T, Levin S. Venous cystic adventitial disease presenting as an enlarging groin mass. *Ann Vasc Surg.* 2014;28:489, e15-489.e18.
3. Desy N, Spinner RJ. The etiology and management of cystic adventitial disease. *J Vasc Surg.* 2014;60:235-45.
4. Wu X, Jiang B, Lun Y, Xia Q, Han Y, Liu Z, et al. Venous occlusion due to cystic adventitial degeneration of the common femoral vein. *Vasa.* 2013;42:461-4.
5. Wu X, Lun Y, Jiang H, Gang Q, Duan Z, Xin S, et al. Cystic adventitial of the common femoral vessels: Report of 2 cases and literature review. *Vasc Endovascular Surg.* 2014;48: 325-8.
6. Chen Y, Sun R, Shao J, Li Y, Liu C. A contemporary review of venous adventitial cystic disease and three case reports. *Phlebology.* 2013;30:11-6.
7. Michaelides M, Papas S, Pantziara M, Ioannidis K. High spatial resolution MRI of cystic adventitial disease of the iliofemoral vein communicating with the hip joint. *Cardiovasc Intervent Radiol.* 2014;37:271-4.
8. Mousa AY, Alhalbouni S, Abu-Halimah S, Gill G, Sadek B, Nanjundappa A, et al. Cystic adventitial disease of the common femoral vein: A case report and review of the literature. *Vasc Endovascular Surg.* 2013;47:569-72.
9. Kwun WH, Suh BY. Adventitial cystic disease of common femoral vein. *J Korean Surg Soc.* 2011;80 Suppl 1:575-9.
10. Dix FP, McDonald M, Obomighie J, Chalmers N, Thompson D, et al. Cystic adventitial disease of the femoral vein presenting as deep vein thrombosis: A case report and review of the literature. *J Vasc Surg.* 2006;44:871-4.



CARTAS CIENTÍFICAS

La importancia de la trombosis venosa superficial. A propósito de un caso



The importance of superficial venous thrombosis: Presentation of a case

V. Vílchez Aparicio*, C. Gimeno Galindo, J.A. Penedo Arrugueta y C. Bibiano Guillén

Servicio de Urgencias, Hospital Universitario Infanta Leonor, Madrid, España

Recibido el 30 de marzo de 2015; aceptado el 2 de abril de 2015

La trombosis venosa superficial (TVS) es una trombosis localizada en una vena del sistema superficial. Es una afección común (incidencia estimada entre 3 y 11% en la población general), más frecuente en venas varicosas (varicoflebitis, 70%). Los nuevos conocimientos sobre la TVS aparecidos en los últimos años han modificado su diagnóstico y tratamiento. A continuación exponemos un caso que refleja la importancia de esta entidad¹⁻³.

Mujer de 48 años con antecedentes de varices en miembros inferiores, TVS hace un año, portadora del factor V de Leiden. Acude al Servicio de Urgencias por dolor en miembro inferior izquierdo a nivel gemelar de 24 h de evolución, sin antecedente traumático ni manifestaciones sistémicas asociadas. A la exploración física se apreciaba el miembro inferior izquierdo más empastado y caliente. Doloroso a la palpación en cara posterolateral interna. Hommans (-). La analítica mostraba dímero D (turbidimétrico) 520,0 µg/L (0,0-500,0). Ecodoppler de miembros inferiores sin alteraciones. Es dada de alta diagnosticada como «contractura muscular» con tratamiento antiinflamatorio y reposo relativo. Acude nuevamente por dolor en la cara interna del miembro inferior izquierdo, apreciándose aumento de volumen. En la analítica se detecta dímero D 700,0 µg/L. Ecodoppler de miembros inferiores: extensa TVS de la vena

safena mayor izquierda. Es dada de alta con vendaje compresivo y HBPM a dosis profilácticas durante 3 semanas. Vuelve a Urgencias un mes más tarde por dolor en miembro inferior izquierdo y disnea de moderados esfuerzos. En la exploración se observa empastamiento del miembro inferior izquierdo con edema hasta la rodilla. La analítica muestra dímero D 9.290,0 µg/L. Angio-TAC: tromboembolismo pulmonar bilateral. Se ingresa a la paciente, iniciándose tratamiento anticoagulante con HBPM, con evolución favorable.

La aparición de TVS es un factor de riesgo independiente para la trombosis venosa profunda (TVP). La mayoría de factores de riesgo son los mismos para ambas entidades, incluyendo la trombofilia. Es importante la frecuencia de TVP concomitante con TVS (5-36%). Habitualmente la TVP asienta en la extremidad ipsilateral a la TVS (73%), pero también puede afectar a la contralateral (9%) o de forma bilateral (18%). Si realizáramos sistemáticamente una angio-TAC pulmonar en las TVS, detectaríamos un 33% de embolia de pulmón. Las TVS sobre vena sana son menos frecuentes que sobre venas varicosas, pero más graves ya que presentan mayor asociación con TVP y embolia de pulmón¹⁻³.

El diagnóstico clínico de la TVS es sencillo y, hasta hace pocos años, con esto era suficiente. Sin embargo, los conocimientos actuales obligan a profundizar en el diagnóstico y a realizar un ecodoppler de urgencia, completo y bilateral a todos los pacientes con clínica compatible con TVS (que informará de la presencia o ausencia de TVS, la extensión y la concomitancia de una TVP) y a buscar

* Autor para correspondencia.

Correo electrónico: virginiavilchez@gmail.com
(V. Vílchez Aparicio).

los factores de riesgo que la desencadenaron¹⁻³. Tradicionalmente el tratamiento había sido conservador (vendaje elástico, deambulación precoz, antiinflamatorios). Aunque esto puede ser adecuado en las TVS de «bajo riesgo» (distales y de pequeña extensión), la tendencia actual es utilizar cada vez con mayor frecuencia dosis profilácticas de anti-coagulantes (HBPM o fondaparinux)⁴⁻⁷.

Como observamos, el manejo diagnóstico y terapéutico de la TVS ha cambiado, ya que ha dejado de ser considerada una enfermedad banal.

Responsabilidades éticas


Protección de personas y animales. Los autores declaran que para esta investigación no se han realizado experimentos en seres humanos ni en animales.

Confidencialidad de los datos. Los autores declaran que en este artículo no aparecen datos de pacientes.

Derecho a la privacidad y consentimiento informado. Los autores declaran que en este artículo no aparecen datos de pacientes.

Bibliografía

1. Lozano Sánchez FS, González Porras JR, Zarco Castilla J, Alberca Silva I. La trombosis venosa superficial: ¿es una enfermedad benigna? *Angiología*. 2011;63:25-30.
2. Fernández L, Scovell S. Superficial thrombophlebitis of the lower extremity. Uptodate. This topic last updated: 5 Oct, 2012.
3. Litzendorf M, Satiani B. Superficial venous thrombosis: disease progression and evolving treatment approaches. *Vasc Health Risk Manag*. 2011;7:569-75.
4. Kearon C, Akl EA, Comerota AJ, Prandoni P, Bounameaux H, Goldhaber SZ, et al. Antithrombotic therapy for VTE disease: Antithrombotic Therapy and Prevention of Thrombosis, 9th ed: American College of Chest Physicians Evidence-Based Clinical Practice Guidelines. *Chest*. 2012; 141:e419S.
5. Prandoni P, Mismetti P, Bauersachs RM, Boda Z, Brenner B, Laporte S, et al. Fondaparinux for the treatment of superficial-vein thrombosis in the legs. *N Engl J Med*. 2010;363:1222-32.
6. Di Nisio M, Wichers IM, Middeldorp S. Treatment for superficial thrombophlebitis of the leg. *Cochrane Database Syst Rev*. 2013;4:CD004982.
7. Leizorovicz A, Becker F, Buchmüller A, Quéré I, Prandoni P, Decousus H. Clinical relevance of symptomatic superficial-vein thrombosis extension: lessons from the CALISTO study. *Blood*. 2013;122:1724.



NOTA TÉCNICA

El *stent* preoperatorio en la carótida externa o interna para el tratamiento de paragangliomas y tumores complejos del cuello



The pre-operative stent in the external or internal carotid for the treatment of complex paragangliomas and tumours

F.S. Lozano Sánchez^{a,*} y A. Muñoz Herrera^b

^a Servicio de Angiología y Cirugía Vasculard, Hospital Universitario de Salamanca, Salamanca, España

^b Unidad de Cirugía Oncología Cérvico-Facial, Servicio de Otorrinolaringología, Hospital Universitario de Salamanca, Salamanca, España

Recibido el 21 de febrero de 2016; aceptado el 12 de marzo de 2016

Disponible en Internet el 14 de abril de 2016

En el año 2003, Tripp et al.¹ nos presentaron un nuevo enfoque de exclusión vascular, previa a la resección de un paraganglioma carotídeo (PGC), como alternativa a la embolización convencional. Para ello, antes de la cirugía insertan un *stent* recubierto en la arteria carótida externa (ACE). Este enfoque ha sido considerado, posteriormente, como aceptable por otros autores en PGC muy vascularizados, de gran tamaño y donde las técnicas de embolización pudieran ser complejas o incluso peligrosas (embolismo cerebral). Esta técnica, al igual que la embolización, tiene como misión disminuir la vascularización del tumor, reducir el tamaño del mismo, minimizar la pérdida de sangre intraoperatoria y facilitar así la disección y resección quirúrgica del tumor.

Por otro lado, el cáncer de cuello que afecta a la arteria carótida interna (ACI) representa otro reto quirúrgico. En el año 2000, Nussbaum et al.² describieron una nueva técnica que permite la extirpación del tumor sin interrumpir el flujo de sangre a través de la ACI. Una parte de su técnica consiste en insertar un *stent* autoexpandible y recubierto en la ACI,

que abarque toda la longitud de la arteria involucrada por el tumor. El *stent* permite reforzar la pared arterial y posibilita tener un mejor plano de disección durante la cirugía; ello disminuye posibles lesiones sobre la ACI que pueden obligar a realizar clampajes, inserción de un *shunt* y/o reparaciones sobre dicha arteria.

La inserción del *stent* se realiza aproximadamente un mes antes de la cirugía, tiempo que permite la endotelización del *stent* y la administración de doble antiagregación (ácido acetilsalicílico y clopidogrel). Una semana antes de la cirugía se retirará el clopidogrel.

Así las cosas, recientemente (año 2013) Piazza et al.³ han presentado sus resultados, a largo plazo, sobre la colocación de *stents* preoperatorios (diversos modelos) en la ACI, para intervenir, posteriormente, pacientes portadores de paragangliomas (PG) complejos; su publicación informa bien de las indicaciones (tabla 1) y los detalles técnicos del procedimiento. Esta técnica no excluye la embolización preoperatoria de las ramas vasculares que nutren el PG, y que dependen fundamentalmente de la ACE.

Intervinieron 19 pacientes (14PG yúgulo-timpánicos, 4PG vagales y un PGC bilateral), con un período medio de seguimiento de 53,8 meses después de la inserción de 21

* Autor para correspondencia.

Correo electrónico: lozano@usal.es (F.S. Lozano Sánchez).

Tabla 1 Indicaciones de *stent* preoperatorio de la ACI, para tratar paragangliomas complejos del cuello^a

Relacionadas con la extensión del tumor

Paraganglioma vagal

-Cierre circunferencial de la ACI > 180° (plano axial de TC o RM)

Paraganglioma carotídeo

-Estadio avanzado (Shamblin III)

Relacionadas con los hallazgos arteriográficos

-Invasión de la pared arterial

-Estenosis de la ACI

-Pobre compensación del flujo sanguíneo cerebral contralateral a través del polígono de Willis

Relacionadas con las características del paciente

-Cirugía previa de la ACI

-RT previa sobre la zona a intervenir

-Pacientes con ACI única ipsilateral

ACI: arteria carótida interna; RM: resonancia magnética; RT: radioterapia; TC: tomografía computerizada.

^a Modificada de Piazza et al.³

stents antes de la cirugía. No hubo complicaciones asociadas con el procedimiento endovascular. Se obtuvo la eliminación total del tumor alrededor de la ACI en el 95,2% de los casos. La permeabilidad del *stent* a largo plazo fue evidente en 20 de 21 casos. Los autores concluyen que la colocación de *stents* (preoperatorios) en la ACI representa un procedimiento seguro y eficaz en casos seleccionados, obviando la necesidad de oclusión con balón o procedimientos de derivación, lo cual permite mejorar la resección y reducir el riesgo de lesión vascular intraoperatoria.

Presentamos un caso de una paciente portadora de un gran tumor cervical (carcinoma adenoide quístico), que un año antes había sido intervenida en otro centro (resección parcial del tumor) y recibido radioterapia. Dada las características clínicas del tumor y la sintomatología invalidante de la paciente se decide reintervención; previamente a la misma se implantó un *stent* recubierto tipo Jostent® (Abbott) de 58 mm en carótida interna, cubriendo carótida interna derecha cervical desde su origen hasta escasos 12 mm al inicio del conducto carotídeo del peñasco. Permanece permeable el origen de la carótida externa (figs. 1A y B). Ello permitió la resección tumoral sin necesidad de cirugía reconstructiva arterial o venosa asociada (figs. 1C y D).

Por todo ello, pensamos que en casos muy seleccionados, la inserción preoperatoria de un *stent*, bien en la ACE

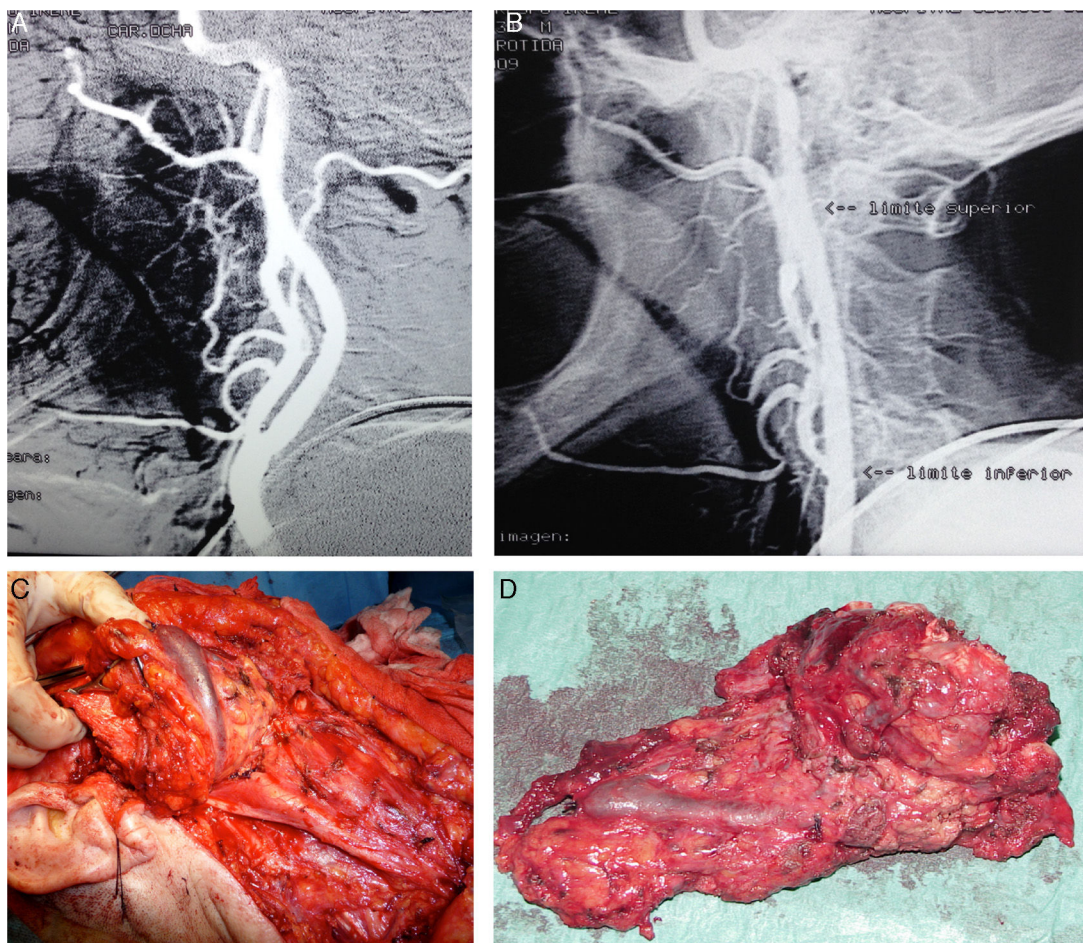



Figura 1 Resección de un tumor cervical gigante (carcinoma adenoide quístico). Arteriografía carotídea previa (A); y control post-*stent* en arteria carótida interna (B). Masa tumoral extirpada (C y D).

o ACI, según las indicaciones, es una herramienta muy útil que puede hacer cambiar la estrategia de PG o tumores del cuello considerados, «a priori», inoperables por su tamaño o extensión.

Bibliografía

1. Tripp HF Jr, Fail PS, Beyer MG, Chaisson GA. New approach to preoperative vascular exclusion for carotid body tumor. *J Vasc Surg.* 2003;38:389–91.
2. Nussbaum ES, Levine SC, Hamlar D, Madison MT. Carotid stenting and extarterectomy in the management of head and neck cancer involving the internal carotid artery: Technical case report. *Neurosurgery.* 2000;47:981–4.
3. Piazza P, di Lella F, Bacciu A, di Trapani G, Ait Mimoune H, Sanna M. Preoperative protective stenting of the internal carotid artery in the management of complex head and neck paragangliomas: Long-term results. *Audiol Neurootol.* 2013;18:345–52.



NOTA HISTÓRICA

Intrahistoria del síndrome de atrapamiento de la arteria poplítea. Un estudiante llamado T.P. Anderson Stuart



Internal history of popliteal artery entrapment syndrome. A student named T.P. Anderson Stuart

J. Torre-Eiriz* y R. Peña-Cortés

Servicio de Angiología y Cirugía Vascular, Hospital Universitario de Salamanca, Salamanca, España

Recibido el 18 de septiembre de 2015; aceptado el 21 de septiembre de 2015

Disponible en Internet el 11 de noviembre de 2015

Introducción

Una rara causa de claudicación intermitente a nivel de los músculos de la pantorrilla en pacientes jóvenes, a menudo no fumadores y activos (e incluso deportistas), es el denominado síndrome de atrapamiento de la arteria poplítea (SAAP).

El SAAP es la compresión extrínseca de la arteria poplítea por una anomalía congénita del desarrollo del eje neurovascular y/o la musculatura del hueco poplíteo. El nervio tibial o la vena poplítea también pueden verse atrapadas. Su incidencia varía del 0,16% (población general) al 3,5% (autopsias). Los tipos I y II (clasificación de Delany y González, 1971) suponen el 75% de los casos. En el 25% es bilateral.

Fue descrita por primera vez en 1879 por un estudiante de medicina de la Universidad de Edimburgo¹. Dicha condición tuvo poca atención por parte de anatómicos y clínicos dado que tuvieron que pasar 80 años para que Hamming, en 1959, describiera por primera vez el tratamiento del SAAP en un joven de 12 años de edad. Al paciente se le realizó una miotomía de la cabeza medial del músculo gemelo y una endarterectomía de la arteria poplítea. Más tarde junto con Vink informaron de 4 casos más, y afirmaron que la

incidencia de esta enfermedad, en pacientes menores de 30 años de edad con claudicación, era del 40%.

En 1965, Love y Whelant proponen el término hoy universalmente aceptado de SAAP². Bouhoutsos y Daskalakis, en 1981, reportaron 45 casos de este síndrome en una población de 20.000 soldados griegos. Finalmente en 1985, Rignault describe el SAAP de origen funcional. Así las cosas, en los últimos años la creciente frecuencia con la que se informa del atrapamiento de la arteria poplítea, sugiere una mayor concienciación sobre el citado síndrome.

Sir Thomas P. Stuart Anderson (1856-1920)

Un joven escocés de 22 años llamado Thomas Peter Stuart Anderson, por aquel entonces compañero de clase de Arthur Conan Doyle (posteriormente famoso más que por médico, por escritor, al ser el creador del célebre detective de ficción Sherlock Holmes) en la Facultad de Medicina de la Universidad de Edimburgo (Escocia), fue quien realizó la primera descripción del SAAP.

El descubrimiento-hallazgo se desarrolló de la siguiente manera: en mayo de 1878, el profesor Spence pidió al alumno Stuart que hiciese una preparación del hueco poplíteo de la extremidad de un hombre de 64 años de edad, que habían tenido que someterle a una amputación a causa de la gangrena del pie, resultante de un aneurisma poplíteo trombosado.

* Autor para correspondencia.

Correo electrónico: jtoeir@yahoo.es (J. Torre-Eiriz).

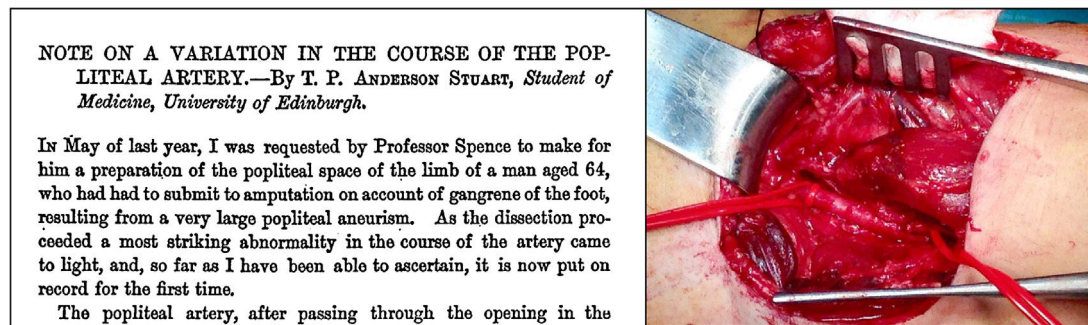


Figura 1 Publicación original del estudiante Anderson Stuart (1879). A la izquierda un caso personal de atrapamiento de la arteria poplítea similar al reportado por Stuart.



Figura 2 Sir Thomas Peter Anderson Stuart (1856-1920). A la izquierda óleo realizado por Sir John Longstaff (Galería de retratos, Universidad de Sydney).

Durante la disección Stuart observó una anomalía del curso de la arteria poplítea; esta después de pasar a través de la abertura en el aductor mayor, en lugar de, como suele suceder, que desciende hacia el centro del espacio poplíteo, de manera que se encuentra entre las 2 cabezas del músculo gastrocnemio, pasaba casi verticalmente hacia abajo internamente a la cabeza interior del gastrocnemio. La arteria giraba alrededor del borde interno de la cabeza del gastrocnemio. También observó una inserción anómala de dicho músculo. El resto de estructuras eran normales. Así las cosas comunicó el hallazgo a su profesor y, posteriormente, publicó una nota en una revista de Anatomía y Fisiología, firmada en su condición de estudiante de medicina de la Universidad de Edimburgo (fig. 1).

Con el paso del tiempo este joven estudiante de medicina pasó a ser un célebre médico y profesor de la época victoriana; de hecho Sir Thomas P. Stuart Anderson está considerado como el padre fundador de la Facultad de Medicina

de la Universidad de Sidney en Australia³. Allí fue profesor de anatomía y fisiología, así como decano de la facultad hasta su fallecimiento, a los 74 años de edad (fig. 2).

Este hecho no es excepcional, pues en el desarrollo del conocimiento de la patología y cirugía vascular se ha repetido históricamente en más estudiantes de medicina o residentes (Jay Mclean, Thomas T. Fogarty, Auguste Maurice Raynaud, Paul Langerhans, Charles H. Best, etc.). Parafraseando a Rubén Darío: «Juventud divino tesoro».

Bibliografía

1. Stuart TP. Note on a variation in the course of the popliteal artery. *J Anat Physiol.* 1879;13:162.
2. Love JW, Whelan TJ. Popliteal artery entrapment syndrome. *Am J Surg.* 1965;109:620-4.
3. Eastcott HH. Popliteal entrapment: An epilogue. *Aust NZ J Surg.* 1986;56:865.

IMAGEN CLÍNICA DEL MES

Caso 14. Dolor abdominal en paciente joven con fenotipo característico



Case 14. Abdominal pain in young patient with characteristic phenotype

R. Salvador Calvo*, J.A. Carnicero, S. Valverde y R. Peña

Servicio de Angiología y Cirugía Vasculard, Hospital Universitario de Salamanca, Salamanca, España

Recibido el 27 de septiembre de 2015; aceptado el 23 de marzo de 2016

Disponible en Internet el 1 de mayo de 2016

Historia clínica

Varón de 42 años en seguimiento por angiología y cirugía vascular por presentar aneurisma de aorta abdominal de 4,5 cm de diámetro transversal máximo, y pendiente de reparación quirúrgica a corto plazo de anuloectasia aórtica de 6 cm por cirugía cardíaca. Sin otros antecedentes de interés salvo alergia no confirmada a contrastes yodados y subluxación congénita de cristalino.

Acude remitido desde otro centro hospitalario por presentar dolor lumbar irradiado en cinturón de 48 h de evolución. Hemodinámicamente estable.

A la exploración física el paciente presenta rasgos fenotípicos característicos (fig. 1). Sin otros hallazgos significativos.

El paciente aporta angio-TAC sin contraste yodados debido a su posible alergia a los mismos. Tras realizar protocolo antialérgico previo fue sometido a un angio-TAC con contraste yodado (fig. 2).

Dados los hallazgos clínicos y radiológicos, ¿cuál considera el diagnóstico más probable?

Pregunta (solo una es correcta)

a) Úlcera aortica penetrante sintomática

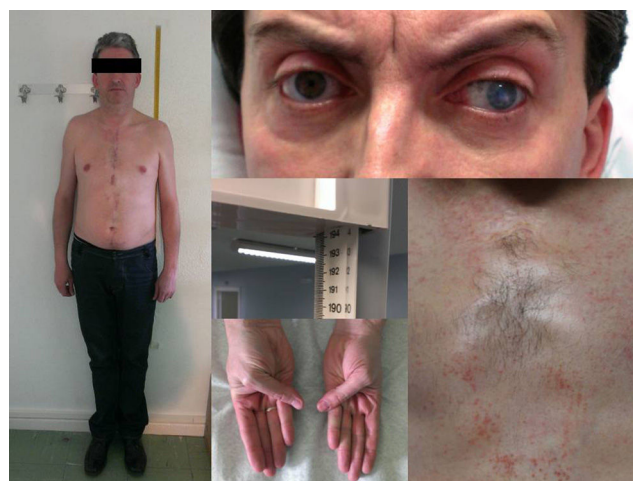

Figura 1 Rasgos fenotípicos del paciente: talla alta, alargamiento de huesos largos, *pectus excavatum*, hiperlaxitud ligamentosa, luxación de cristalino y estrabismo.

- b) Síndrome de Marfan con aneurisma de aorta abdominal sintomático
- c) Pancreatitis aguda
- d) Aneurisma arteriosclerótico de aorta abdominal roto

* Autor para correspondencia.

Correo electrónico: robersc81@hotmail.com (R.S. Calvo).

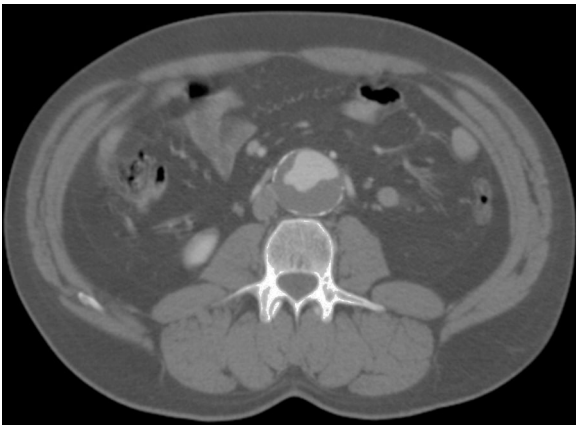

Figura 2 Angio-TAC con contraste iodado.

Responsabilidades éticas

Protección de personas y animales. Los autores declaran que para esta investigación no se han realizado experimentos en seres humanos ni en animales.

Confidencialidad de los datos. Los autores declaran que en este artículo no aparecen datos de pacientes.

Derecho a la privacidad y consentimiento informado. Los autores declaran que en este artículo no aparecen datos de pacientes.




IMAGEN CLÍNICA DEL MES. SOLUCIÓN

Solución del caso 14. Dolor abdominal en paciente joven con fenotipo característico



Solution to case 14. Abdominal pain in young patient with characteristic phenotype

R. Salvador Calvo*, J.A. Carnicero, S. Valverde y R. Peña

Servicio de Angiología y Cirugía Vasculare, Hospital Universitario de Salamanca, Salamanca, España

Recibido el 27 de septiembre de 2015; aceptado el 24 de marzo de 2016

Comentario

El paciente presentaba hábito marfanoide típico con la habitual comorbilidad cardiológica y ocular asociadas, además de huesos largos, hiperlaxitud ligamentosa y *pectus excavatum*. Radiológicamente presentaba AAA de 4,7 cm de diámetro transversal máximo sin hematoma retroperitoneal ni fisuración evidente, pero sí ulceración del trombo mural respecto a los estudios previos. El paciente fue intervenido a las 24 h ante la reaparición de la sintomatología. Se realizó aneurismotomía y *bypass* aorto-aórtico sin complicaciones.

El aneurisma de aorta en el síndrome de Marfan se debe a la necrosis quística de la media de la pared aórtica¹. Los aneurismas verdaderos de aorta abdominal resultan raros en estos pacientes teniendo lugar a edades tempranas (40 años de media en algunas series²). Un importante porcentaje tiende a la rotura (6,5-33% según las series)³, incluso con diámetros por debajo del límite quirúrgico habitual (50-55 mm). Varios aspectos característicos en las pruebas de imagen como la escasa calcificación y ausencia de trombo mural pueden orientar el diagnóstico etiológico de un AAA, sobre todo si afecta a pacientes jóvenes⁴. En los casos de rotura alcanza una mortalidad quirúrgica del 50%.

En cuanto al tratamiento, dada la tendencia a la rotura, incluso con diámetros inferiores a 5-5,5 cm y la esperanza de vida de estos pacientes, podría cuestionarse el tratamiento conservador. Actualmente, el tratamiento endovascular de la enfermedad aórtica en estos pacientes continúa siendo una alternativa como terapia puente a la cirugía abierta, dada su alta tasa de fracasos. Por ello, se considera la reparación convencional como tratamiento de elección^{5,6}.

Bibliografía

1. Hollister DW, Godfrey M, Sakai LY, Pyeritz RE. Immunohistologic abnormalities of the microfibrillar-fiber system in the Marfan syndrome. *N Engl J Med*. 1990;323:152-9.
2. Takayama T, Miyata T, Nagawa H. True abdominal aortic aneurysm in Marfan syndrome. *J Vasc Surg*. 2009;49:1162-5.
3. Hertzner NR, Mascha EJ, Karafa MT, O'Hara PJ, Krajewski LP, Beven EG. Open infrarenal abdominal aortic aneurysm repair: The Cleveland Clinic experience from 1989 to 1998. *J Vasc Surg*. 2002;35:1145-54.
4. Ha HI, Seo JB, Lee SH, Kang JW, Goo HW, Lim TH, et al. Imaging of Marfan syndrome: Multisystemic manifestations. *Radiographics*. 2007;27:989-1004.
5. Ince H, Rehders TC, Petzsch M, Kische S, Nienaber CA. Stent-grafts in patients with Marfan syndrome. *J Endovasc Ther*. 2005;12:82-8.
6. Lee Waterman A, Freezor RJ. Endovascular treatment of acute and chronic aortic pathology in patients with Marfan syndrome. *J Vasc Surg*. 2012;55:1234-41.

* Autor para correspondencia.

Correo electrónico: robersc81@hotmail.com
(R. Salvador Calvo).



CARTA AL DIRECTOR

Comentarios en torno al artículo «Prevalencia de anemia en pacientes sometidos a cirugía vascular electiva y su influencia en el postoperatorio»



Comments on the article «Prevalence of anaemia in patients undergoing elective vascular surgery and its influence in the post-operative period»

Sr. Director:

En primer lugar, felicitar a los autores del artículo por el encomiable esfuerzo en la realización de este trabajo¹. Es especialmente reseñable el hecho de realizar un estudio multicéntrico en el que participan servicios de Angiología y Cirugía Vasculare, representativos de gran parte de la geografía española; este tipo de iniciativas permitirán un más amplio conocimiento de las particularidades de las enfermedades vasculares en la población de nuestro medio, ya que la mayoría de los trabajos de nuestra especialidad provienen del mundo anglosajón.

Entrando en la materia del artículo, la anemia es un marcador de mal pronóstico, reconocido en múltiples situaciones clínicas, tales como la insuficiencia cardíaca², la cirugía en general^{3,4} y la cardíaca en particular⁵. En el campo de la cirugía vascular electiva⁶, también se ha asociado a peores resultados, y asimismo la anemia preoperatoria también se ha relacionado con complicaciones de la herida quirúrgica⁷ y con una menor permeabilidad del injerto⁸.

Las conclusiones a las que llega el artículo, correlacionan la anemia preoperatoria con una mayor estancia media, y la cronicidad de dicha anemia (anemia en los 3 meses anteriores) con mayores complicaciones postoperatorias. Además, los autores del trabajo remarcan el valor de mal pronóstico que conlleva la presencia de anemia, especialmente en el grupo de pacientes con isquemia crítica; este aspecto está en consonancia con el hecho de que las escalas de riesgo PREVENT III⁹ y ERICVA¹⁰, desarrollada recientemente por nuestro grupo, incluyan la anemia como ítem de dichos modelos de riesgo.

Ahora bien, una vez establecido el valor pronóstico de la anemia, cabe plantearse el sentido práctico de dicha

observación. No parece que la simple normalización de la cifra de hemoglobina mediante transfusión sea suficiente para mejorar el pronóstico, ya que la anemia es probablemente una manifestación más del mal estado general de estos pacientes; no obstante, ello no es óbice para la corrección de la anemia según las pautas clínicas establecidas con carácter general.

Uno de los detalles que se echa de menos en el artículo es la evaluación de la mortalidad postoperatoria y su correlación con la anemia, siendo esta una variable relativamente fácil de registrar (por lo menos la mortalidad a corto plazo o intrahospitalaria) en el contexto de un diseño metodológico de esta envergadura; confiamos que en breve los autores aborden dicho punto en un nuevo trabajo.

Finalmente, deseamos que siguiendo el fruto de esta colaboración entre distintos servicios de la geografía española, continúen surgiendo iniciativas que permitan el desarrollo de la investigación clínica de la especialidad en nuestro medio.

Bibliografía

1. Prevalencia de anemia en pacientes sometidos a cirugía vascular electiva y su influencia en el postoperatorio. *Angiología*.
2. Yamauchi T, Sakata Y, Takada T, Nochioka K, Miura M, Tadaki S, et al., CHART-2 investigators. Prognostic impact of anemia in patients with chronic heart failure- with special reference to clinical background: Report from the CHART-2 study. *Circ J*. 2015;79:1984–93.
3. Musallam KM, Tamim HM, Richards T, Spahn DR, Rosendaal FR, Habbal A, et al. Preoperative anaemia and postoperative outcomes in non-cardiac surgery: A retrospective cohort study. *Lancet*. 2011;378:1396–407.
4. Wu WC, Schiffner TL, Henderson WG, Eaton CB, Poses RM, Uttley G, et al. Preoperative hemocrit levels and postoperative outcomes in older patients undergoing noncardiac surgery. *JAMA*. 2007;297:2481–8.
5. Kulier A, Levin J, Moser R, Rumpold-Seitlinger G, Tudor IC, Snyder-Ramos SA. Impact of preoperative anemia on outcome in patients undergoing coronary artery bypass graft surgery. *Circulation*. 2007;116:471–9.
6. Gupta PK, Sundaram A, Mactaggart JN, Johanning JM, Gupta H, Fang X, et al. Preoperative anemia is an independent predictor of postoperative mortality and adverse cardiac events in elderly patients undergoing elective vascular operations. *Ann Surg*. 2013;258:1096–102.

7. Nam JH, Gahtan V, Roberts AB, Kerstein MD. Influence of incisional complications on infrainguinal vein bypass graft outcome. *Ann Vasc Surg.* 1999;13:77–83.
8. Singh N, Sidawy AN, DeZee KJ, Neville RF, Akbari C, Henderson W. Factors associated with early failure of infrainguinal lower extremity arterial bypass. *J Vasc Surg.* 2008;47:556–61.
9. Schanzer A, Mega J, Meadows J, Samson RH, Bandyk DF, Conte MS. Risk stratification in critical limb ischemia: Derivation and validation of a model to predict amputation-free survival using multicenter surgical outcomes data. *J Vasc Surg.* 2008;48:1464–71.
10. Brizuela Sanz JA, González Fajardo JA, Taylor JH, Río Solá L, Muñoz Moreno MF, Vaquero Puerta C. Design of a new risk score

in critical limb ischaemia: The ERICVA Model. *Eur J Vasc Endovasc Surg.* 2016;51:90–9.

J.A. Brizuela Sanz*, J.A. González Fajardo
y C. Vaquero Puerta

*Servicio de Angiología y Cirugía Vasculard, Hospital Clínico
Universitario de Valladolid, Valladolid, España*

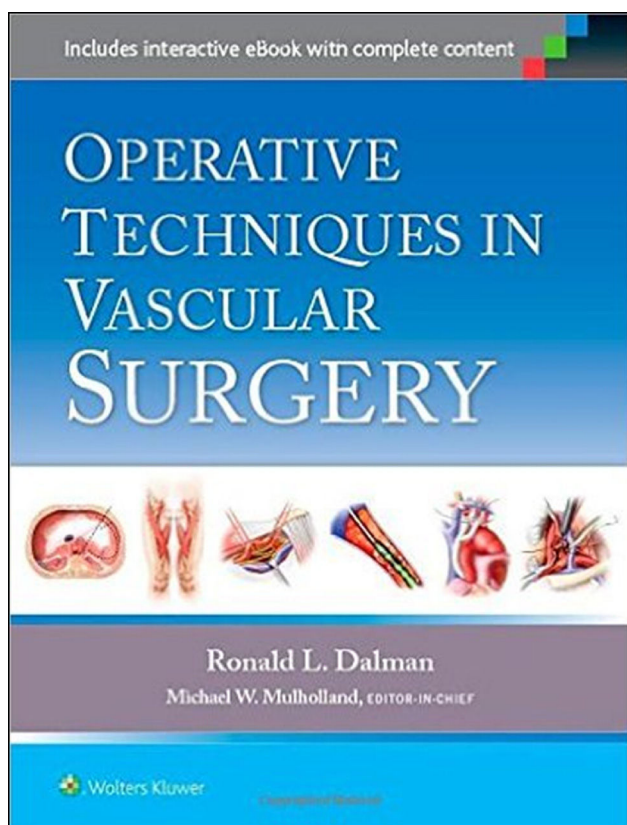
* Autor para correspondencia.

Correo electrónico: briz sanz@yahoo.es (J.A. Brizuela Sanz).

COMENTARIO BIBLIOGRÁFICO

Operative Techniques in Vascular Surgery

Ronald Dalman, Michael W. Mulholland.
Operative Techniques in Vascular Surgery. 1.^a ed. Philadelphia: Wolters Kluwer, 2015.



En junio del 2015 aparece la 1.^a edición, en inglés, del libro titulado *Operative Techniques in Vascular Surgery*, obra coordinada por los norteamericanos Ronald Dalman y Michael W. Mulholland. Editada por Wolters Kluwer, consta de 356 páginas y tiene un precio aproximado de 200€.

Quienes son sus autores

Ronald Dalman, es profesor de cirugía y jefe de la División de Cirugía Vascular de la Facultad de Medicina de la Universidad de Stanford, California, EE.UU.

Michael W. Mulholland, es profesor de cirugía y jefe del Departamento de Cirugía de la Facultad de Medicina de la Universidad de Michigan, Ann Arbor, Michigan, EE.UU.

Comentario

Se trata de un libro que pretende orientar al cirujano a lograr los mejores resultados quirúrgicos gracias a la presentación práctica y visual que nos ofrecen los expertos que redactan cada capítulo. Así este libro, sobre técnicas quirúrgicas en cirugía vascular (fig. 1), ofrece un contenido ideal para profesionales que deseen centrarse en el dominio de los mejores procedimientos vasculares y endovasculares que existen en la actualidad, guiándolos paso a paso a través de cada técnica de una manera consistente, utilizando para ello de forma concisa el texto, ilustraciones a color y fotografías intraoperatorias. Consta de 36 capítulos divididos en 9 secciones y está escrito por 54 expertos (tabla 1). Entre los autores debemos resaltar al español Fernando Gallardo Pedrajas (Santiago de Compostela, La Coruña, España), quien junto a Peter A. Schneiner (Honolulu, Hawai, EE.UU.) escriben el capítulo 30 titulado «Técnicas de reconstrucción percutánea femoral-poplítea: enfoques anterógrados».

Las principales características de la obra son:

- Presentar una amplia gama de procedimientos vasculares.
- Aplicar los últimos avances en intervenciones basadas en catéter, mínimamente invasivos o exposiciones «híbridas», y otras nuevas fronteras importantes de la especialidad.
- Selecciona el mejor abordaje vascular o endovascular para cada paciente, con una cobertura equilibrada de las opciones disponibles.
- Facilita una comprensión de matices fundamentales de la técnica, mediante la visualización de fotografías e ilustraciones.

Tabla 1 Contenidos de la obra**I. Cirugía arterial cerebrovascular**

1. Reconstrucción del arco aórtico y de grandes vasos con técnicas de «debranching»
2. Revascularización extratorácica (carótida-carótida, carótida-subclavia y transposición)
3. Cirugía de la carótida: interposición/endarterectomía (incluyendo eversión)/ligadura
4. Cirugía de la carótida: colocación de *stent* con protección distal
5. Cirugía de la carótida: exposición distal y técnicas de control y gestión de complicaciones
6. Técnicas de transposición vertebral y colocación de *stent*

II. Tratamiento del síndrome de la salida torácica

7. Exposición y descompresión del síndrome de origen neurogénico: supraclavicular
8. Exposición y descompresión del síndrome de origen neurogénico: transaxilar
9. Síndrome de la salida torácica venoso y arterial

III. Reconstrucción/revascularización de la extremidad superior

10. Proximal a la muñeca: reconstrucción/revascularización
11. Distal a la muñeca: revascularización y reconstrucción

IV. Aorta torácica distal al pericardio

12. Exposición y reconstrucción quirúrgica abierta del tórax: la aorta toraco-abdominal
13. Reparación de la aorta torácica mediante endoprótesis por aneurisma, disección y transección traumática
14. Exposición y manejo quirúrgico abierto del diafragma

V. Enfoques híbridos, abierto y endovascular de la aorta abdominal suprarrenal

15. Exposición aórtica retroperitoneal
16. Estrategias de revascularización híbrida para arterias viscerales/arterias renales
17. Revascularización de arterias viscerales mediante *snorkel*/chimenea y periscopio durante una reparación endovascular compleja por un aneurisma
18. Técnicas endovasculares ramificadas y fenestradas

VI. Manejo de la enfermedad tronco celiaco, arteria mesentérica, esplénica, hepática y renal

19. Técnicas de *stenting*, endoprótesis y embolización: enfermedades del tronco celiaco, arterias mesentéricas, esplénica, hepática y renal
20. Reconstrucción visceral para facilitar el tratamiento del cáncer: tronco celiaco, mesentérica, esplénica, hepática y arteria renal
21. Revascularización renal basada en la hepática y esplénica

VII. La aorta abdominal y el eje ilíaco

22. Técnicas avanzadas en el tratamiento de aneurisma: reparación quirúrgica abierta
23. Manejo de aneurismas aórticos: reparación endovascular-estándar y de emergencia
24. Técnicas avanzadas en la gestión de aneurismas: tratamiento del aneurisma de íliaca interna
25. La enfermedad oclusiva: reconstrucción femoral aislada, reconstrucción aorto-femoral abierta y reconstrucción aorto-ilíaca con *bypass* femoral cruzados en el salvamento de extremidades
26. Manejo de la enfermedad oclusiva: angioplastia ilíaca y endarterectomía femoral

VIII. Enfermedad arterial infrainguinal. Estrategias de salvamento de la extremidad

27. Gestión del injerto femoral infectado
28. La exposición quirúrgica de las arterias de las extremidades inferiores
29. Técnicas de reconstrucción percutánea femoral-poplíteo: dispositivos de reentrada
30. Técnicas de reconstrucción percutánea femoral-poplíteo: enfoques anterógrados
31. Maximización el empleo de la vena para *bypass*
32. Intervenciones tibiales: consideraciones sobre la angioplastia
33. *Bypass* perimaleolar y técnicas híbridas

IX. Tratamiento quirúrgico de la enfermedad venosa

34. Trombosis venosa ílio-femoral aguda y síndrome de May-Thurner: manejo intervencionista y quirúrgico
35. Derivación porto-sistémica intrahepática transyugular
36. Cirugía de la hipertensión portal en niños y adultos

- Revisa consideraciones intraoperatorias para cada procedimiento antes de la técnica.


Junto con la edición impresa, se incluye la edición electrónica interactiva, que se puede descargar en una *tablet*, *smartphone* o acceder en línea. Libro muy recomendable a todo tipo y nivel de cirujanos vasculares.

F.S. Lozano Sánchez
Comité editorial de la revista *ANGIOLOGÍA*
Correo electrónico: lozano@usal.es



Angiología

www.elsevier.es/angiologia



GAUDEAMUS

Premios de la revista *Angiología*, 2015. Comité editorial de *Angiología*

Angiología magazine awards 2015. Editorial board of *Angiología*

Premio al mejor Original publicado en ANGIOLOGÍA (2015)

Con la finalidad de reconocer las mejores publicaciones originales y cartas científicas publicadas en ANGIOLOGÍA, la Sociedad Española de Angiología y Cirugía Vasculard, a través de su Comité Científico, anualmente premia desde hace años a 3 publicaciones originales (premio y 2 accésit) y una carta científica. En el año 2015, han obtenido premio los siguientes trabajos:

Primer premio

Título: Valor pronóstico de la TcPO₂ en la cicatrizaciA9-93rsitario A Coruña, A coruña tras revascularizaci las medidasg. 85-tes por AAA rotos y un incremento de los AAA electivos pacón de lesiones en pie diabético tras revascularización. *Angiología*. 2015;67(6):476-482.

Autores: S. Vicente Jiménez, J.M. Alfayate García, J.P. Sánchez Ríos, S. Cancer Pérez, F. Criado Galán, M. Gutiérrez Baz y L. de Benito Fernández.

Centro: Servicios de Angiología y Cirugía Vasculard. Hospital Universitario Fundación de Alcorcón, Alcorcón, Madrid, España.

Primer accésit

Título: Predictores clínicos del resultado de la angioplastia infrapoplítea en pacientes con isquemia crítica. *Angiología*. 2015;67(3):174-180.

Autores: M.T. Peralta Moscoso, J. Vilariño Rico, M. Marini Díaz y S. Caeiro Quinteiro.

Centro: Servicio de Angiología y Cirugía Vasculard, Hospital Universitario A Coruña, A Coruña, España.

Segundo accésit

Título: Valor pronóstico de la anatomía EVAR en el tratamiento quirúrgico del aneurisma de aorta abdominal roto. *Angiología*. 2015;67(2):89-93.

Autores: R. Salvador, A. Revilla Calavia, L. Mengíbar, B. Merino, J.A. González-Fajardo y C. Vaquero Puerta.

Centros: Servicio de Angiología y Cirugía Vasculard, Hospital Clínico Universitario de Salamanca, Salamanca, España. Servicio de Angiología y Cirugía Vasculard, Hospital Clínico Universitario de Valladolid, Valladolid, España. Servicio de Angiología y Cirugía Vasculard, Hospital General Universitario Santa Lucía, Murcia, España. Servicio de Angiología y Cirugía Vasculard, Grupo IMED Hospitales, Alicante, España.

Premio a la mejor Carta Científica publicada en ANGIOLOGÍA (2015)

Título: Experiencia inicial en la implantación de endoprótesis torácica en la zona 0 del arco aórtico: presentación de 2 casos y revisión de la literatura. *Angiología*. 2015;67(2):143-145.

Autores: A.C. Marzo-Álvarez, M.I. Rivera-Rodríguez, J.A. Lechón-Saz, I. Soguero-Valencia y A.C. Fernández-Aguilar Pastor.

Centro: Servicio de Angiología y Cirugía Vasculard, Hospital Universitario Miguel Servet, Zaragoza, España.

...—...

Premios de la II edición del Concurso de Originales

Tema: Patología vascular no arteriosclerótica

Por otro lado se ha resuelto la II edición del Concurso de Artículos Originales (Patología vascular no arteriosclerótica), convocado por el Patronato de la Fundación de la Sociedad Española de Angiología y Cirugía Vasculard, creado con la finalidad de estimular la publicación de artículos originales en ANGIOLOGÍA, órgano oficial de la sociedad. Desde la dirección de la revista ANGIOLOGÍA queremos agradecer la participación, así como felicitar a todos los autores (y servicios implicados) por los excelentes manuscritos

enviados. Los premiados han sido los siguientes trabajos (referencia), cuyos autores y servicios también se detallan:

Primer premio

Título: Eco Johiliss (GEC-E). Prueba simplificada para diagnóstico de estenosis carotídea mediante ecografía Doppler. *Angiología*. 2016;68(3):187-193.

Autores: J.L. Briones Estébanez, M.J. Sos Gallén, E. Vilalta Doñate y S. Martínez Meléndez.

Centro: Servicio de Angiología y Cirugía Vasculard, Hospital General de Castellón, Castellón, España

Segundo premio

Título: Estudio prospectivo aleatorizado sobre el impacto de las medidas «fast track» en la cirugía abierta de aneurismas de la aorta abdominal. *Angiología* (en prensa).

Autores: P. Altes Mas, C. Riera Hernández, N. Hernández Wiesendanger, M. Esturrica Duch, M.J. Preciado Mora y S. Llagostera i Pujol.

Centro: Servicio de Angiología y Cirugía Vasculard, Hospital Universitari Germans Trias i Pujol, Badalona, Barcelona, España.

Tercer premio

Título: Prevalencia de anemia en pacientes sometidos a cirugía vascular electiva y su influencia en el postoperatorio. *Angiología*. 2016;68:396-404.

Autores: C. Esteban Gracia, J.R. Escudero Rodríguez, M.J. Preciado Mora, V. Moral García, P. Rodríguez Cabeza, A. Clarà Velasco, A. Fernández Heredero, M. Botas Velasco, S. Fernández Alonso, F.J. Mateos Otero, L.M. Salmerón Febres, L. Estallo Laliena, Z. Ibrahim y M. Miralles Hernández.

Centros: Servicio de Angiología y Cirugía Vasculard, Hospital Universitari Germans Trias i Pujol, Badalona, Barcelona, España. Servicio de Angiología y Cirugía Vasculard, Hospital de la Santa Creu i Sant Pau, Barcelona, España. Servicio de Anestesiología, Hospital Universitari Germans Trias i Pujol, Badalona, Barcelona, España. Servicio de Anestesiología, Hospital de la Santa Creu i Sant Pau, Barcelona, España. Servicio de Angiología y Cirugía Vasculard, Hospital Josep Trueta, Girona, España. Servicio de Angiología y Cirugía Vasculard, Hospital del Mar, Barcelona, España. Servicio de Angiología y Cirugía Vasculard, Hospital La Paz, Madrid, España. Servicio de Angiología y Cirugía Vasculard, Hospital de Cabueñes, Gijón, Asturias, España. Servicio de Angiología y Cirugía Vasculard, Complejo Hospitalario de Navarra, Pamplona, Navarra, España. Servicio de Angiología y Cirugía Vasculard, Hospital Universitario de Burgos, Burgos, España. Servicio de Angiología y Cirugía Vasculard, Complejo Hospitalario Universitario de Granada, Granada, España. Servicio de Angiología y Cirugía Vasculard, Hospital de Galdakao-Usansolo, Galdakao, Vizcaya, España. Servicio de Angiología y Cirugía Vasculard,

Hospital Universitario de Canarias, Santa Cruz de Tenerife, España. Servicio de Angiología y Cirugía Vasculard, Hospital La Fe, Valencia, España.

Premios de la III edición del Concurso de Cartas Científicas: Angiología y Cirugía Vasculard

Conjuntamente también se ha resuelto la III edición del Concurso de Cartas Científicas para residentes de Angiología y Cirugía Vasculard.

Los premiados son:

Primer premio:

Título: Tratamiento endovascular de aneurismas micóticos en aorta torácica. *Angiología* (en prensa).

Autores: C. Fernández Prendes, M.S. Riedemann Wistuba, A. Amer Zanabali Al-Sibbai, M. Gonzalez Gay y M. Alonso Pérez.

Centro: Servicio de Angiología y Cirugía Vasculard, Hospital Universitario Central de Asturias, Oviedo, España.

Segundo premio:

Título: Ateroembolismo paradójico en paciente con síndrome de Paget-Schroetter. *Angiología* (en prensa).

Autores: I. Cernuda, R. Rial, I. Martínez-López, M. Hernández-Mateo y F.J. Serrano.

Centro: Servicio de Angiología y Cirugía Vasculard, Hospital Clínico San Carlos, Madrid, España.

Tercer premio:

Título: Tratamiento primario con láser diodo en malformación venosa cervical de gran tamaño. *Angiología* (en prensa).

Autores: N. Concepción Rodríguez, E. Marín Manzano, D. Rojas Esquivel, J. López Gutiérrez y L. Riera de Cubas.

Centros: Servicio de Angiología y Cirugía Vasculard, Hospital Universitario La Paz, Madrid, España. Servicio de Cirugía Pediátrica, Hospital Universitario La Paz, Madrid, España.

Comentario final

El Patronato de la Fundación de la Sociedad Española de Angiología y Cirugía Vasculard desea continuar con estas iniciativas, al ser consideradas como muy positivas para la sociedad. En este sentido, desde la Fundación de la SEACV y la dirección de la revista *ANGIOLOGÍA* queremos hacer un llamamiento para que los servicios docentes estimulen y favorezcan el envío de trabajos a la III edición de originales (Tema: Investigación sobre patología vascular) y IV edición de cartas científicas (Tema libre sobre Angiología y Cirugía Vasculard), que próximamente serán convocadas a través de las *web* de la SEACV y de *ANGIOLOGÍA*.