

## Análisis coste-efectividad del tratamiento del aneurisma de aorta abdominal mediante prótesis endovascular en España

M.A. Cairols-Castellote<sup>a</sup>, L.M. Salmerón-Febres<sup>b</sup>, R. Fernández-Samos<sup>c</sup>,  
E. Iborra-Ortega<sup>a</sup>, C. Vaquero-Puerta<sup>d</sup>, M. Marco-Luque<sup>e</sup>,  
M. Doblás-Domínguez<sup>f</sup>, L. Riera de Cubas<sup>g</sup>, L.M. Reparaz-Asensio<sup>h</sup>,  
V. Fernández-Valenzuela<sup>i</sup>, C. Crespo<sup>j,k</sup>, J.M. Rodríguez<sup>l</sup>

### ANÁLISIS COSTE-EFECTIVIDAD DEL TRATAMIENTO DEL ANEURISMA DE AORTA ABDOMINAL MEDIANTE PRÓTESIS ENDOVASCULAR EN ESPAÑA

**Resumen.** *Objetivos.* Determinar si el tratamiento endovascular (TEV) es una opción coste-efectiva en la terapia del aneurisma de aorta abdominal (AAA) respecto a la cirugía abierta, y evaluar el impacto presupuestario de una mayor utilización de estos dispositivos en el Sistema Nacional de Salud. *Pacientes y métodos.* Realizamos un análisis coste-efectividad y coste-utilidad del TEV frente a cirugía abierta utilizando un modelo de Markov de ciclos mensuales basado en datos clínicos de la literatura (esencialmente el estudio EVAR-1) y la opinión de expertos. Tuvimos en consideración una población española hipotética de pacientes con AAA igual o superior a 5 cm y tributarios de cirugía abierta. El análisis lo realizamos desde la perspectiva del Sistema Nacional de Salud, y se descontaron costes y efectos futuros al 3,5%. Adicionalmente realizamos el impacto presupuestario y un análisis de sensibilidad probabilístico con la simulación de Monte-Carlo. *Resultados.* Los resultados mostraron que el TEV se asocia a una mayor efectividad que la cirugía abierta, con ganancias de entre 0,03 y 0,18 años de vida por paciente a uno y cuatro años, respectivamente (resultados similares si se utilizan años de vida ajustados por calidad). El coste medio por paciente fue mayor en TEV, entre 2.879 y 3.492 euros según distintos escenarios, el coste por años de vida ganado con TEV fue de 111.064 a 19.852 euros y el coste por años de vida ajustados por calidad ganado fue de 137.206 a 27.077 euros (análisis a uno y cuatro años, respectivamente). El impacto presupuestario de aumentar la introducción de la endoprótesis evaluada en España durante los próximos cuatro años representa el 0,5-2,2% del coste total de las AAA. *Conclusiones.* El TEV es una alternativa coste-efectiva con respecto a la intervención quirúrgica convencional, ya que a los cuatro años de seguimiento presenta valores por debajo del umbral de eficiencia usualmente aceptado en España. [ANGIOLOGÍA 2009; 61: 51-61]

**Palabras clave.** Aneurisma de aorta abdominal. Cirugía abierta. Coste-efectividad. Coste-utilidad. Endovascular. Impacto presupuestario.

Aceptado tras revisión externa: 02.03.09.

<sup>a</sup>Hospital Universitari de Bellvitge. L'Hospitalet de Llobregat, Barcelona. <sup>b</sup>Hospital Clínico San Cecilio. Granada. <sup>c</sup>Hospital de León. León. <sup>d</sup>Hospital Clínico Valladolid. Valladolid. <sup>e</sup>Hospital Miguel Servet. Zaragoza. <sup>f</sup>Hospital Virgen de la Salud. Toledo. <sup>g</sup>Hospital Universitario La Paz. Madrid. <sup>h</sup>Hospital General Gregorio Marañón. Madrid. <sup>i</sup>Hospital Universitari Vall d'Hebron. Barcelona. <sup>j</sup>Oblikue Consulting S.L. Barcelona. <sup>k</sup>Departamento de Estadística. Universitat de Barcelona. Barcelona. <sup>l</sup>Medtronic Ibérica. Madrid, España.

Correspondencia: Dr. Marc A. Cairols Castellote. Servicio de Cirugía Vascular. Hospital Universitari de Bellvitge. Feixa Llarga, s/n.

E-08907 L'Hospitalet de Llobregat (Barcelona). Fax: +34 932 607 515. E-mail: mcairols@bellvitgehospital.cat

Conflicto de intereses. J.M.R. trabaja para Medtronic Ibérica, que es la empresa promotora del estudio; C.C. trabaja para una consultora independiente y ha participado en la investigación como experto en evaluación económica; los demás autores han participado como expertos clínicos en el estudio.

Agradecimientos. E. Ros (H. Clínico San Cecilio, Granada), J.A. Lechón (H. Miguel Servet), R. Rodríguez (H. Virgen de La Salud), M. Matas (H. Vall d'Hebron, Barcelona) y Max Brosa (Oblikue Consulting).

© 2009, ANGIOLOGÍA

## Introducción

La incidencia y prevalencia de los aneurismas de aorta abdominal (AAA) están condicionadas por el mayor acceso a medios diagnósticos, así como por los cambios de criterio cuantitativo para definir el aneurisma de aorta, la edad, el sexo y la raza [1-4]. En España, para aneurismas  $\geq 3$  cm en varones de 65-75 años de edad hubo una prevalencia del 4,2% [5]. Por otra parte, la mortalidad fue de 2.614 personas mayores de 40 años (2.343 hombres y 271 mujeres) en el período 2002-2004 [6]. El registro EUROSTAR, con más de 5.000 pacientes con AAA, muestra supervivencias de cinco años del 76% [7].

Si bien históricamente el tratamiento de los AAA se efectuaba mediante cirugía abierta (CA), Parodi et al [8] introdujeron la técnica de reparación endovascular (TEV), que se asocia a una recuperación más rápida en el postoperatorio inmediato, con reducidos períodos en la Unidad de Cuidados Intensivos (UCI) y menor estancia hospitalaria [9].

El TEV ha demostrado su eficacia y seguridad en diversos ensayos clínicos controlados, estudios observacionales y series de casos [10-13].

El objetivo del estudio fue determinar si el TEV es una opción coste-efectiva en el tratamiento de los AAA en comparación con la CA y evaluar el impacto presupuestario de una utilización mayor de estos dispositivos en el Sistema Nacional de Salud (SNS).

## Pacientes y métodos

### Modelo

Realizamos un análisis coste-efectividad del TEV frente a CA con el empleo de un modelo de simulación de Markov (ciclos mensuales) para la estimación de los resultados a corto y largo plazo (Fig. 1).

El modelo permitió calcular los costes por paciente asociados a cada opción y estimar el coste-efectividad incremental de TEV frente a la CA en Es-

paña mediante la fórmula:  $(Costes_{TEV} - Costes_{CA}) / (Efectividad_{TEV} - Efectividad_{CA})$ .

Tuvimos en consideración una población española hipotética de pacientes con AAA  $\geq 5$  cm y tributarios de CA. Para el estudio excluimos los pacientes que requerían reparación urgente del AAA. Calculamos los años de vida (AV), los años de vida ajustados por calidad (AVAC) y el coste medio por paciente a uno, dos, tres y cuatro años para cada opción, y se estimó como indicador de coste-efectividad el coste/AV ganado, y como coste-utilidad, el coste/AVAC ganado. El análisis lo realizamos desde la perspectiva del SNS, con un horizonte temporal máximo de cuatro años, y descontando costes y efectos futuros al 3,5% anual. Todos los costes están expresados en euros del año 2008.

### Parámetros del modelo

Los parámetros clínicos y económicos del modelo fueron extraídos de los datos publicados en la literatura [10,12,14-21], y fueron validados por clínicos expertos. Los datos clínicos (Tabla I) los tomamos de comparaciones directas entre las opciones analizadas, en la mayoría de los casos el ensayo clínico aleatorizado EVAR-1. Los datos de mortalidad a largo plazo del TEV han sido extraídos de los estudios de Torsello et al [12], que no sólo son a largo plazo sino que se ajustan a la realidad de su utilización, y de Luengo y Polo [18], que reflejan las complicaciones encontradas en el registro español.

A partir del uso de recursos asociado al seguimiento y reintervenciones descrito por un grupo de expertos y los costes unitarios españoles, estimamos el coste al realizar CA o TEV (Tabla II). Para obtener específicamente el coste hospitalario de la intervención multiplicamos las estancias en la UCI (2,4 días CA frente a 0,53 días TEV) y en planta (13,3 días CA frente a 6,27 TEV) [10,18] por los costes medios por día de estancia según el tipo de sala (1.070,82 € y 459,77 €, respectivamente) [21].

Los costes de seguimiento de TEV provienen de un registro del Hospital Clínic de Barcelona donde se

**Tabla I.** Principales parámetros del modelo [10,12,15,16,18-20].

	Cirugía abierta					Tratamiento endovascular				
	30 días	1 año	2 años	3 años	4 años	30 días	1 año	2 años	3 años	4 años
Muerte (%)	4,7	9,2	13,2	22,0	29,0	1,6	6,9	10,9	13,9	17,6
Reintervención (%)	5,8	5,9	5,9	5,9	6,0	9,8	12,3	14,9	18,3	20,0
Complicaciones (%)	0,4	5,0	5,0	7,0	9,0	2,4	15,0	15,0	15,0	15,0

recogieron, además de los parámetros clínicos, una serie de parámetros económicos [17]. Para ajustar los costes de seguimiento de CA, se tuvo en cuenta que los pacientes con CA no requieren de un seguimiento especial, en cambio los pacientes que han recibido TEV pueden requerir tomografía computarizada o ecografías para valorar la presencia de fugas [21]. Para el grupo de TEV incluimos tres visitas el primer año y dos visitas de seguimiento los siguientes.

Asimismo, el coste de las complicaciones se tomaron directamente de la explotación de los grupos de diagnósticos relacionados del Ministerio de Sanidad y Consumo [22] para la TEV y se aplicó un ajuste de éstos para estimar los costes unitarios de las complicaciones para CA [23].

Los costes de los dispositivos se basaron en precios actuales de mercado para el TEV y de una estimación según datos bibliográficos para la CA [17].

Los valores de utilidad para cada estado de salud, según la media del indicador EQ-5D, provienen directamente del estudio EVAR-1. Los valores del EQ-5D son un indicador numérico que representa el valor que la sociedad concede al estado de salud actual, que toma valores de 1 cuando representa la mejor salud posible y 0 representa la muerte. En este estudio mostraron que los primeros tres meses después de la cirugía, los pacientes con CA tienen una calidad de vida más baja (con una utilidad de 0,67), mientras que los pacientes con TEV tienen una calidad de vida significativamente más elevada (con una utilidad

de 0,73). A partir del primer año observaron que la calidad de vida era similar tanto para el TEV como para la CA (EVAR-1).

El grupo de expertos confirmó la elección del ensayo EVAR-1 como el más próximo a nuestra realidad asistencial, tal y como se puede comprobar en los datos del uso tutelado del ISCIII y de la evaluación de Luengo y Polo [18]. Además, excluimos la incorporación de datos provenientes del ensayo multicéntrico aleatorio controlado EVAR-2 debido a que sólo contemplaba pacientes > 60 años con un tamaño de aneurisma > 5,5 cm en los cuales no era electiva la CA. Igualmente, los resultados encontrados en el estudio EVAR-2 se deben tomar con precaución, ya que un número sustancial de pacientes aleatorizados al grupo sin cirugía precisó finalmente intervención. Por otro lado, la utilización del EVAR-2 nos hubiese obligado a llevar a cabo comparaciones indirectas entre TEV y CA que derivarían en resultados con un grado de incertidumbre muy elevado.

### **Análisis del impacto presupuestario**

Adicionalmente analizamos el impacto presupuestario basado en los costes estimados en el modelo de coste-efectividad, y lo combinamos con estimaciones del uso de los TEV evaluados en España. Para desarrollar el análisis hemos comparado cómo afectaría económicamente una mayor introducción de la endoprótesis evaluada (Talent<sup>®</sup>) respecto a la evolución natural del mercado de endoprótesis durante los

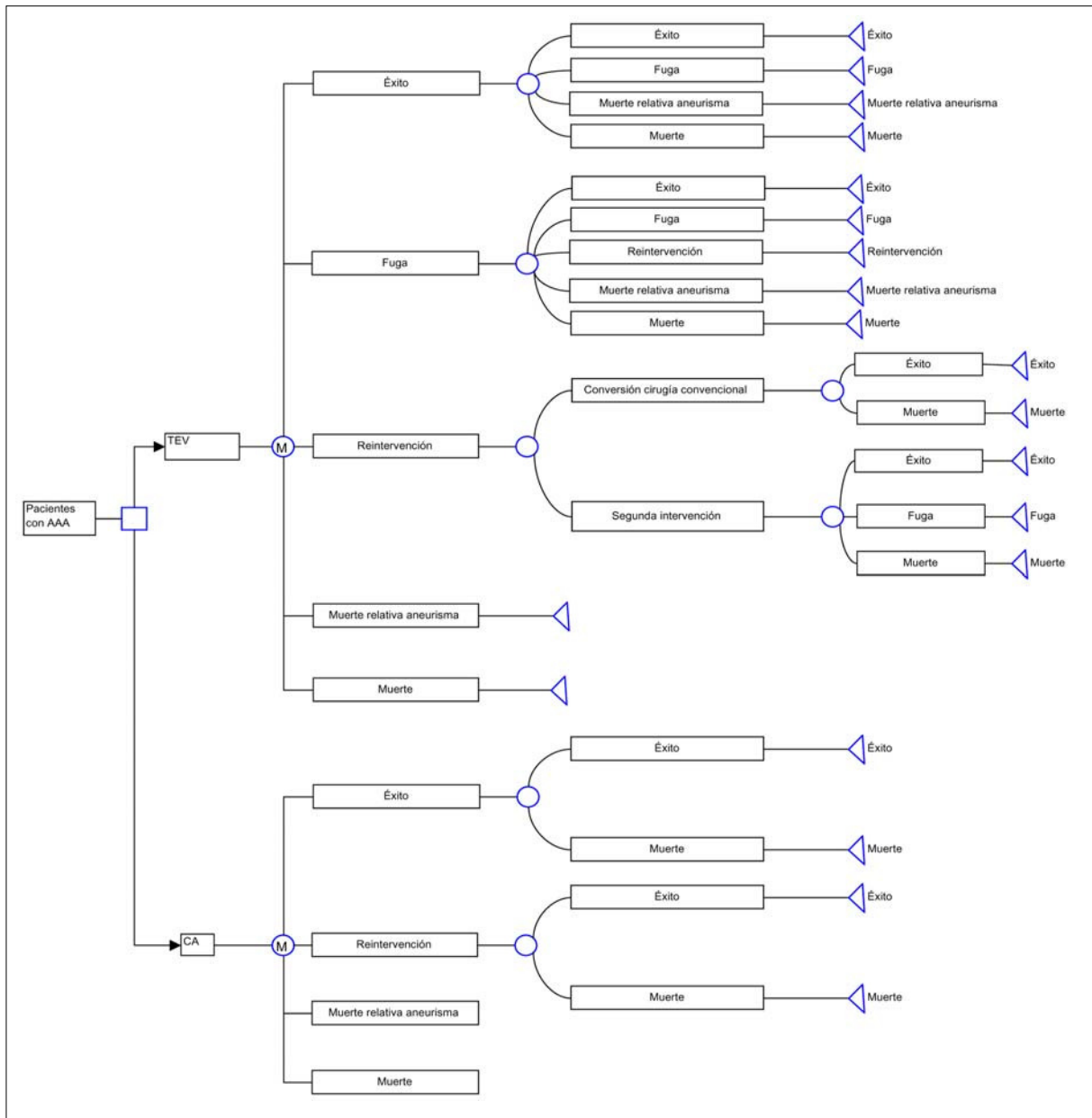


Figura 1. Estructura del modelo.

próximos cuatro años. Asumimos que el crecimiento de la implantación en el mercado de las endoprótesis se basa en la decisión de los clínicos, y la tendencia es incrementar la presencia de esta técnica en el SNS, independientemente de que Talent<sup>®</sup> incremente su presencia en el ámbito español.

### Análisis de sensibilidad

Para valorar la influencia de la incertidumbre de los parámetros en los resultados del estudio y confirmar la solidez de los resultados obtenidos, realizamos un análisis de sensibilidad probabilístico mediante una simulación de Monte-Carlo de segundo orden, de tal

**Tabla II.** Uso de recursos, costes unitarios y costes totales del modelo.

	Costes unitarios		CA Unidades (% pacientes)	TEV Unidades (% pacientes)	Fuente
	Valor	Fuente			
N.º de prótesis (bifurcaciones)	4.808,10 €		0 (100%)	1 (100%)	
N.º de prótesis (extremos ilíacos)	1.502,53 €	Datos internos, Medtronic	0 (100%)	1 (100%)	Opinión de expertos
N.º de prótesis (extensiones)	1.502,53 €		0 (100%)	1 (100%)	
N.º catéter balón Reliant	210,05 €		0 (100%)	1 (100%)	
Otras prótesis	827,28 €	[17]	1 (100%)	0 (100%)	
<i>COSTE DE LA PRÓTESIS</i>			<i>827,28 €</i>	<i>8.023,21 €</i>	
Estancia en planta	459,77 €	[21]	13,3 (100%)	6,27 (100%)	Días CA [10]
Estancia en UCI	1.070,82 €		2,4 (100%)	0,53 (100%)	Días TEV [18]
<i>COSTE DEL PROCEDIMIENTO</i>			<i>8.684,91 €</i>	<i>3.448,92 €</i>	
Vista de cirugía vascular	45,50 €	[21]	1 (100%)	3 (100%)	
Tomografía computarizada	96,50 €	Promedio de tarifas de CA [21]	0 (100%)	3 (50%)	Opinión de expertos
Ecocardiograma	55,80 €	Promedio de tarifas de CA [21]	0 (100%)	3 (50%)	
<i>COSTE DEL SEGUIMIENTO (1.º año)</i>			<i>45,50 €</i>	<i>364,90 €</i>	
Vista de cirugía vascular	45,50 €	[21]	1 (100%)	2 (100%)	
Tomografía computarizada	96,50 €	Promedio de tarifas de CA [21]	0 (100%)	0 (100%)	Opinión de expertos
Ecocardiograma	55,80 €	Promedio de tarifas de CA [21]	0 (100%)	2 (100%)	
<i>COSTE DEL SEGUIMIENTO (sucesivos)</i>			<i>45,50 €</i>	<i>202,60 €</i>	
<i>COSTE DE LAS COMPLICACIONES</i>			<i>707,78 €</i>	<i>3.210,49 €</i>	[22,23]
<i>COSTE DE LA REINTERVENCIÓN</i>			<i>8.684,91 €</i>	<i>3.448,92 €</i>	Estimado a partir del coste de procedimiento

CA: cirugía abierta; TEV: tratamiento endovascular; UCI: Unidad de Cuidados Intensivos.

forma que simulamos 1.000 veces el coste-efectividad de cada comparación [24]. Para llevar a cabo el análisis de sensibilidad seleccionamos unas distribuciones fijas, y estimamos los parámetros de cada dis-

tribución en función de los datos primarios recopilados [25]. Este tipo de tratamiento de la incertidumbre es aconsejable cuando cabe la posibilidad de que los resultados puedan sufrir importantes cambios. Es evi-

dente que no todos los pacientes se comportan como el paciente ‘típico’, así que el modelo refleja de forma explícita la variabilidad que pueda existir entre los distintos sujetos analizados. En el presente estudio, por ejemplo, los días de estancia en planta o la probabilidad de los pacientes de recibir un tratamiento específico no son parámetros constantes. La incorporación de esta incertidumbre es el objeto del análisis de sensibilidad probabilístico. Al simular los resultados, conseguimos observar con qué probabilidad las conclusiones de los resultados básicos se mantienen estables, ya que todos los parámetros estudiados son objeto de variación de forma simultánea. Con ello logramos la validación interna de los resultados e imputamos una distribución log-normal para los costes, una distribución normal para el uso de recursos y una distribución beta para las probabilidades del modelo según la variabilidad descrita en los estudios.

Los resultados del análisis de sensibilidad del modelo los expresamos mediante el plano coste-efectividad en el que representamos en el eje de abscisas los AVAC incrementales, y en el eje de ordenadas, los costes incrementales de TEV frente a CA.

Cada punto mostrado en la gráfica simboliza la diferencia en los costes y los efectos de TEV respecto a CA del escenario simulado según las distribuciones y los parámetros estipulados. En el mismo plano

**Tabla III.** Resultados del análisis coste-efectividad del tratamiento endovascular frente a cirugía abierta.

	Cirugía abierta	Tto. endovascular	Diferencial
Un año			
Costes	9.939 €	12.818 €	2.879 €
Años de vida	0,915	0,941	0,026
Coste por AVG ganados	–	–	111.064 €/AVG
Cuatro años			
Costes	10.077 €	13.568 €	3.492 €
Años de vida	3,178	3,353	0,176
Coste por AVG ganados	–	–	19.852 €/AVG

AVG: años de vida ganados.

**Tabla IV.** Resultados del análisis coste-utilidad del tratamiento endovascular frente a cirugía abierta.

	Cirugía abierta	Tto. endovascular	Diferencial
Un año			
Costes	9.939 €	12.818 €	2.879 €
AVAC	0,658	0,679	0,021
Coste por AVAC ganados	–	–	137.206 €/AVAC
Cuatro años			
Costes	10.077 €	13.568 €	3.492 €
AVAC	2,287	2,416	0,129
Coste por AVAC ganados	–	–	27.077 €/AVAC

AVAC: años de vida ajustados por calidad.

mostramos el umbral de eficiencia que indica la razón coste-efectividad incremental asumible por las administraciones de la sanidad española según la bibliografía (aproximadamente 35.000 €/AVAC para

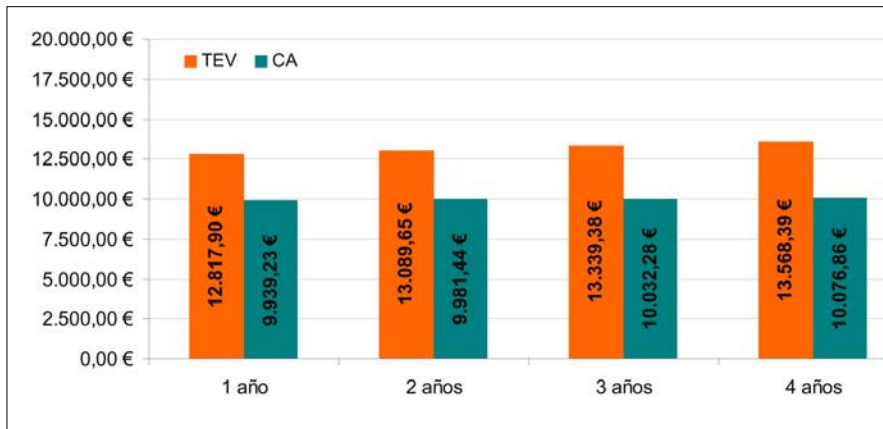


Figura 2. Coste medio por paciente según horizonte temporal.

ser coste-efectivo y 45.000 €/AVAC para ser coste-efectivo de forma moderada) [26,27].

Por otro lado, representamos la curva de aceptabilidad, donde estimamos mediante el modelo de simulación con qué probabilidad un decisor debe escoger un tratamiento según su disponibilidad a pagar.

## Resultados

### Análisis coste-efectividad

El coste medio por paciente del TEV a los cuatro años fue de 13.568 € y de 10.076 € para la CA (Fig. 2). De tal forma que el coste medio anual por paciente fue mayor en el TEV, intervalo entre 2.879 € y 3.492 € adicionales. El coste de la prótesis para el TEV queda parcialmente compensado a los 30 días debido a que el coste hospitalario del procedimiento era aproximadamente un 60% inferior al de la CA.

Los resultados respecto a la salud (años de vida) mostraron que el TEV se asocia a una mayor efectividad en relación con la CA, con ganancias de dos meses de vida adicionales por paciente a los cuatro años (Tabla III). De forma similar a los resultados de AV ganados, el TEV produce un aumento de 0,02 AVAC y 0,13 AVAC respecto a la CA al año y a los cuatro años, respectivamente (Tabla IV).

De tal modo que observamos que el coste/AV ganado con TEV fue de 111.064 € a 19.852 € y el coste/AVAC ganado fue de 137.206 € a 27.077 € (análisis de uno y cuatro años, respectivamente) (Tablas III y IV). Asimismo, si se tiene en cuenta que el umbral de eficiencia en España es aproximadamente de 35.000 €/AVAC para ser coste-efectivo y

de 45.000 €/AVAC para ser coste-efectivo de forma moderada (equivalente para €/AVG), se observa que el TEV es una opción moderadamente coste-efectiva a partir del tercer año y es coste-efectiva al cuarto año [26,27].

El análisis de sensibilidad probabilístico mostró que el coste-utilidad mediano a los cuatro años es de 27.384 €/AVAC (rango intercuartílico: 12.836 €/AVAC). La mayor parte de los 1.000 casos simulados presentó razones de coste por AVAC ganado por debajo del umbral de eficiencia comúnmente utilizado en España [26] (Fig. 2). La representación de la curva de aceptabilidad durante los cuatro años del análisis (TEV frente a CA) permite cuantificar mejor estos resultados, que muestran que el TEV es una opción coste-efectiva en un 60, 77 y 94% de los casos simulados (Figs. 3 y 4). Para estos resultados se utilizó como umbral de coste-efectividad un valor de 30.000, 35.000 y 45.000 € por AVAC ganado, respectivamente [26,27].

### Impacto presupuestario

Con el análisis del impacto presupuestario estimamos de forma cuantitativa la alteración prevista en el gasto sanitario asociado a la atención de una patología tras la introducción de una intervención sanitaria nueva [28]. En términos de impacto presupuestario

para una población hipotética de 500 pacientes, asumimos un incremento de uso del TEV del 3,6% anual, y que la endoprótesis evaluada supondrá entre el 35 y 40% del total de prótesis endovasculares implantadas en España durante los próximos cuatro años. Específicamente, el coste total adicional variaría entre 27.782 y 129.802 € (aproximadamente un 0,5 y un 2,2% del coste total de los AAA) durante los próximos cuatro años (Fig. 5). Como resultado, el coste neto total de la introducción progresiva de este dispositivo tendrá unas consecuencias mínimas.

## Discusión

El tratamiento con el TEV se ha mostrado como una alternativa efectiva y segura que ofrece mejores resultados perioperatorios que la CA en el manejo de los AAA. Esta alternativa está recomendada para pacientes que prefieran el procedimiento menos invasivo y aquellos para los que el abordaje mediante la CA resulta demasiado arriesgado [13,15]. Además, los pacientes con menos patología asociada (coronariopatías o neumopatías, etc.) suelen cumplir con mayor facilidad los criterios anatómicos para el TEV [13]. Estas circunstancias dificultan una evaluación no sesgada de las dos técnicas.

La comparación de TEV con CA mostró que el primero compensa los costes adicionales debido a

una menor incidencia de la mortalidad a corto plazo. Ésta se traduce en una ganancia en AVAC progresiva en el tiempo, y muestra que el análisis de coste-efectividad tiene una relación estrecha con el horizonte temporal. Por otro lado, un estudio en el Reino Unido demostró que el TEV aumenta 0,10 AVAC respecto a la CA, aunque obtuvieron una razón coste-efectividad incremental de 110.000 £ por AVAC ganado, que es considerablemente más elevada que la presentada en nuestro estudio [29]. Los AVAC constituyen

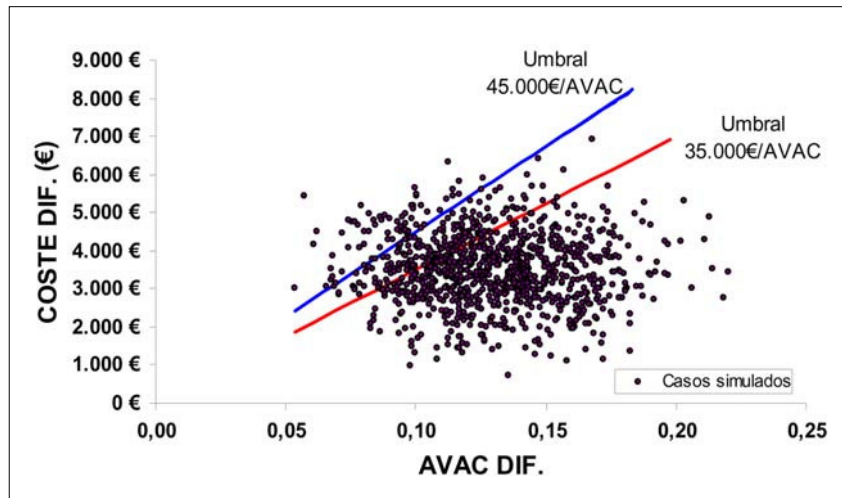


Figura 3. Plano coste-efectividad (TEV frente a CA).

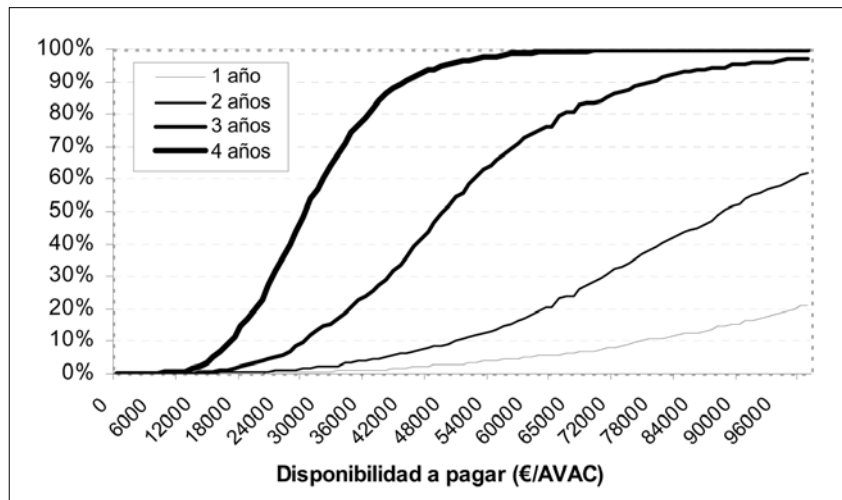


Figura 4. Curva de aceptabilidad a pagar (TEV frente a CA).



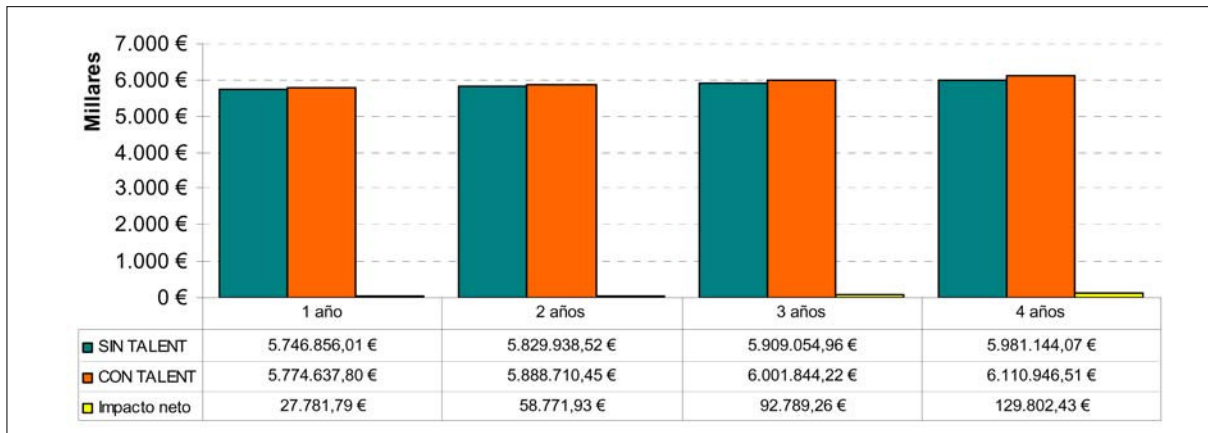


Figura 5. Impacto presupuestario de la introducción de la endoprótesis evaluada.

una medida de los resultados que incorpora en una única medida las dos dimensiones relevantes del beneficio de un tratamiento: la mejora en la supervivencia y las ganancias en calidad de vida. Los valores que se utilizan para ponderar o ajustar los AV ganados en función de la calidad reflejan las preferencias de los individuos en relación con los diferentes estados de salud. Sin embargo, en función del análisis de sensibilidad y los escenarios consiguieron una razón coste-efectividad incremental por debajo del umbral de eficiencia de 30.000 £. Bosch et al [30] probaron que la implementación del TEV presenta una razón de coste-efectividad incremental de 9.905 \$ por AVAC respecto a la CA, y que los resultados son sensibles a las complicaciones, las roturas y los fallos a largo plazo. Previamente, Patel et al [31] ya demostraron que el TEV era coste-efectivo respecto a la CA con una razón coste-efectividad de 22.829 \$, y los resultados no variaron significativamente al aumentar los costes asociados al procedimiento del TEV. Estos autores observaron que a pesar del coste adicional de la prótesis y la necesidad del seguimiento postoperatorio, el TEV es una alternativa coste-efectiva para el tratamiento de los AAA. Las diferencias en los resultados de los estudios coste-efectividad recientemente publicados son, en parte, secundarios a la disparidad en el diseño de los estudios, la estructura de costes en

los diferentes países y a los supuestos asumidos, entre los que destacan el descuento aplicado a los costes o las características de los pacientes incluidos [32].

La principal limitación del presente estudio radica en que los parámetros clínicos del modelo provienen del único ensayo clínico controlado (EVAR-1), donde se comparan las dos opciones evaluadas, es decir, el TEV y la CA. Sin embargo, este estudio, aunque se suponga la mejor evidencia científica disponible, actualmente podría haber quedado obsoleto, ya que desde su realización, la práctica clínica en el manejo de los AAA ha cambiado significativamente. Hoy en día, los resultados del TEV han mejorado en forma de menores tasas de reintervenciones y disminución de la estancia hospitalaria [12]. Por ello podemos suponer que nuestro análisis probablemente ha sobreestimado el coste del TEV y ha subestimado su efectividad.

Actualmente no disponemos de información sobre los costes unitarios para este tipo de pacientes y su tratamiento con el fin de poder separar correctamente la imputación de los costes. Por ello se está llevando a cabo un estudio prospectivo de la endoprótesis utilizada (Talent®) que permitirá conocer estos costes en la práctica clínica en España.

Por último, cabe constatar que no existen resultados a largo plazo que permitan asegurar la situación

del TEV frente a la CA [33]. Las innovaciones y mejoras constantes en los dispositivos, así como el aumento de la experiencia de los cirujanos han permitido ampliar el espectro de los pacientes susceptibles de ser tratados mediante la técnica endovascular.

En conclusión, el presente estudio sugiere que el TEV es una alternativa coste-efectiva con respecto a la intervención quirúrgica convencional, ya que presenta valores por debajo del umbral de eficiencia definido en España.

## Bibliografía

1. Singh K, Bønaa KH, Jacobsen BK, Bjørk L, Solberg S. Prevalence of and risk factors for abdominal aortic aneurysms in a population-based study: the Tromsø Study. *Am J Epidemiol* 2001; 154: 236-44.
2. Wanhainen A, Björck M, Boman K, Rutegard J, Bergqvist D. Influence of diagnostic criteria on the prevalence of abdominal aortic aneurysm. *J Vasc Surg* 2001; 34: 229-35.
3. Powell JT, Greenhalgh RM. Small abdominal aortic aneurysms. *N Engl J Med* 2003; 348: 1895-901.
4. Parlani G, Verzini F, Zannetti S, De Rango P, Lenti M, Lupatelli L, et al. Does gender influence outcome of AAA endoluminal repair? *Eur J Vasc Endovasc Surg* 2003; 26: 69-73.
5. Ortega-Martín JM, Fernández-Morán MC, Alonso-Álvarez MI, García-Gimeno M, Fernández-Samos R, Vaquero-Morillo F. Prevalencia de aneurismas de aorta abdominal en una población de riesgo. *Angiología* 2007; 59: 305-15.
6. Maceira-Rozas MC, Atienza-Merino G, Sampredo-Morandeira JL. Eficacia y efectividad del cribado de aneurisma de aorta abdominal en población de riesgo. Análisis coste-efectividad. Aplicabilidad en el Sistema Nacional de Salud. Santiago de Compostela: Consellería de Sanidade. Axencia de Avaliación de Tecnoloxías Sanitarias de Galicia, avalia-t; 2007. Serie Avaliación de Tecnoloxías. Informe de evaluación: INF2007/01.
7. Harris PL, Buth J, for the EUROSTAR Collaborators. Update on the EUROSTAR Registry. April 2004. URL: <http://www.evtoday.com/AAA/2004/20Files/Update%20on%20the%20EUROSTAR%20Registry.html>. [01.06.2008].
8. Parodi JC, Palmaz JC, Barone HD. Transfemoral intraluminal graft implantation for abdominal aortic aneurysms. *Ann Vasc Surg* 1991; 5: 491-9.
9. Rockman C. Reducing complications by better case selection: anatomic considerations. *Semin Vasc Surg* 2004; 17: 298-306.
10. EVAR trial participants. Endovascular aneurysm repair versus open repair in patients with abdominal aortic aneurysm (EVAR trial 1): randomised controlled trial. *Lancet* 2005; 365: 2179-86.
11. EVAR trial participants. Endovascular aneurysm repair and outcome in patients unfit for open repair of abdominal aortic aneurysm (EVAR trial 2): randomised controlled trial. *Lancet* 2005; 365: 2187-92.
12. Torsello G, Osada N, Florek HJ, Horsch S, Kortmann H, Luska G, et al. Long-term outcome after Talent endograft implantation for aneurysms of the abdominal aorta: a multicenter retrospective study. *J Vasc Surg* 2006; 43: 277-84.
13. Maeso-Lebrun J, Clará A, Escudero-Rodríguez JR, Gestocastromil R, Gómez-Palónés FJ, Riambau-Alonso V, et al. Tratamiento endovascular de la patología aneurismática de la aorta abdominal. *Angiología* 2007; 59 (Supl 1): S3-28.
14. Bowen J, De Rose G, Novick T, Hopkins R, Tarride JE, Goeree R. Systematic review and cost-effectiveness analysis of elective endovascular repair compared to open surgical repair of abdominal aortic aneurysms. Ontario Ministry of Health & Long-term Care. March 2007 HTA Report No.: HTA001-0703-02.
15. Cuypers PWM, Gardien M, Buth J, Peels CH, Charbon JA, Hop WCJ. Randomized study comparing cardiac response in endovascular and open abdominal aortic aneurysm repair. *Br J Surg* 2001; 88: 1059-65.
16. Franks SC, Sutton AJ, Bown MJ, Sayers RD. Systematic review and meta-analysis of 12 years of endovascular abdominal aortic aneurysm repair. *Eur J Vasc Endovasc Surg* 2007; 33: 154-71.
17. Garcia-Madrid C, Matute P, Riambau V, Caserta G, Josa M, Mulet J. Análisis coste-efectividad: reparación endovascular del aneurisma de aorta abdominal. URL: <http://cvvhh.net/diapos/costeefectividad.swf>. [08.08.2007].
18. Luengo S, Polo MM. Uso tutelado del tratamiento intraluminal de los aneurismas de aorta abdominal mediante prótesis intravasculares. Madrid: Agencia de Evaluación de Tecnologías Sanitarias; 2005.
19. Prinssen M, Verhoeven EL, Buth J, Cuypers PW, Van Sambeek MR, Balm R, et al. A randomized trial comparing conventional and endovascular repair of abdominal aortic aneurysms. *N Engl J Med* 2004; 351: 1607-18.
20. Blankensteijn JD, De Jong SE, Prinssen M, Van der Ham AC, Buth J, Van Sterkenburg SM, et al. Two-year outcomes after conventional or endovascular repair of abdominal aortic aneurysms. *N Engl J Med* 2005; 352: 2398-405.
21. E-salud Base de datos de costes 2008. Oblikue Consulting. URL: [www.oblikue.com](http://www.oblikue.com). [01.06.2008].
22. Ministerios de Sanidad y Consumo. Grupos relacionados de diagnóstico 2005. URL: <http://www.msc.es>. [01.06.2008].
23. Prinssen M, Buskens E, De Jong SE, Buth J, Mackaay AJ, Van Sambeek MR, et al. Cost-effectiveness of conventional and endovascular repair of abdominal aortic aneurysms: results of a randomized trial. *J Vasc Surg* 2007; 46: 883-90.
24. Briggs AH. Handling uncertainty in cost-effectiveness models. *Pharmacoeconomics* 2000; 17: 479-500.
25. Claxton K, Schupher M, McCabe C, Briggs A, Akehurst R,

- Buxton M, et al. Probabilistic sensitivity analysis for NICE technology assessment: not an optional extra. *Health Econ* 2005; 14: 339-47.
26. Sacristán JA, Oliva J, Del Llano J, Prieto L, Pinto JL. ¿Qué es una tecnología sanitaria eficiente en España? *Gac San* 2002; 16: 334-43.
  27. WHO. Choosing interventions that are cost effective (WHO-CHOICE): cost-effectiveness thresholds. URL: [http://www.who.int/choice/costs/CER\\_thresholds/en/index.html](http://www.who.int/choice/costs/CER_thresholds/en/index.html). [01.06.2008].
  28. Brosa M, Gisbert R, Rodríguez JM, Soto J. Principios, métodos y aplicaciones del análisis del impacto presupuestario en el sector sanitario. *Pharmacoeconomics Spanish* 2005; 2: 64-78.
  29. Michaels JA, Drury D, Thomas SM. Cost-effectiveness of endovascular abdominal aortic aneurysm repair. *Br J Surg* 2005; 92: 960-7.
  30. Bosch JL, Kaufman JA, Beinfeld MT, Adriaensen ME, Brewster DC, Gazelle GS. Abdominal aortic aneurysms: cost-effectiveness of elective endovascular and open surgical repair. *Radiology* 2002; 225: 337-44.
  31. Patel ST, Haser PB, Bush HL Jr, Kent KC. The cost-effectiveness of endovascular repair versus open surgical repair of abdominal aortic aneurysms: a decision analysis model. *J Vasc Surg* 1999; 29: 958-72.
  32. Wanhainen A, Lundkvist J, Bergqvist D, Björck M. Cost-effectiveness of different screening strategies for abdominal aortic aneurysm. *J Vasc Surg* 2005; 41: 741-51.
  33. Carpenter JP, Baum RA, Barker CF. Durability of benefits of endovascular versus conventional abdominal aortic aneurysm repair. *J Vasc Surg* 2002; 35: 222-8.

*ANALYSIS OF THE COST-EFFECTIVENESS OF USING STENTS  
 TO TREAT ABDOMINAL AORTIC ANEURYSMS IN SPAIN*

**Summary.** *Aims. To determine whether endovascular treatment (EVT) is a cost-effective option for the treatment of abdominal aortic aneurysm (AAA) with respect to open surgery, and to evaluate the budget impact of a more widespread utilisation of these devices in the Spanish National Health Service. Patients and methods. We performed a cost-effectiveness and cost-utility analysis of EVT versus open surgery using a Markov model of monthly cycles based on clinical data from the literature (essentially the EVAR-1 study) and the opinion of experts. The sample taken into account was a hypothetical Spanish population of patients with AAA equal to or larger than 5 cm and who were candidates for open surgery. The analysis was performed from the perspective of the National Health Service, and future costs and effects were discounted at 3.5%. Additionally we also examined the budget impact and performed a probabilistic sensitivity analysis with Monte-Carlo simulation. Results. The results showed that EVT is associated to a higher degree of effectiveness than open surgery, with gains of between 0.03 and 0.18 years of life per patient at one and four years, respectively (similar results to those obtained if quality adjusted life years are used). The mean cost per patient was greater in EVT, between 2879 and 3492 euros, depending on the different scenarios, the cost-life years gained with EVT was from 111 064 to 19 852 euros and the cost-quality adjusted life years gained was from 137 206 to 27 077 euros (analysis at one and four years, respectively). The budget impact of increasing the introduction of stents evaluated in Spain over the next four years represents 0.5-2.2% of the total cost of AAA. Conclusions. EVT is a cost-effective alternative with respect to conventional surgical interventions, because at four years of follow-up it offers values that are below the efficiency threshold that is usually accepted in Spain. [ANGIOLOGÍA 2009; 61: 51-61]*

**Key words.** *Abdominal aortic aneurysm. Budget impact. Cost-effectiveness. Cost-utility. Endovascular. Open surgery.*

## Endarterectomía ilíaca: una técnica en peligro de extinción

A. Salazar-Agorria<sup>a</sup>, M. Vega de Céniga<sup>a</sup>, L. Estallo-Laliena<sup>a</sup>,  
U. Aguirre-Larracochea<sup>b</sup>, V. Portugal-Porras<sup>c</sup>, A. Barba-Vélez<sup>a</sup>

### ENDARTERECTOMÍA ILÍACA: UNA TÉCNICA EN PELIGRO DE EXTINCIÓN

**Resumen.** Introducción. La tromboendarterectomía ilíaca ha sido desplazada primero por los bypass y, posteriormente, por las técnicas endovasculares. Objetivo. Revisar los resultados a corto y largo plazo de la tromboendarterectomía retrógrada y abierta, y su indicación terapéutica actual. Pacientes y métodos. Incluimos todos los pacientes con patología oclusiva del sector ilíaco, independientemente de la afectación fémoropoplíteodistal. Recogimos el sexo, la edad, los factores de riesgo cardiovascular y la comorbilidad. Clasificamos a los pacientes en grupo I: tromboendarterectomía retrógrada, y grupo II: tromboendarterectomía abierta. De cada procedimiento analizamos la indicación quirúrgica, la clasificación de la lesión oclusiva ilíaca según la clasificación TASC II, la sutura arterial, la asociación con revascularización infrainguinal y el número de reintervenciones. Analizamos la permeabilidad primaria, primaria-asistida, secundaria y el salvamento de la extremidad de la serie completa y de cada grupo. Resultados. Intervenimos 101 pacientes con una edad media de  $61 \pm 10,6$  años (38-86). El seguimiento medio fue de  $87,2 \pm 61,1$  meses. Las permeabilidades de la serie completa fueron: primaria: al mes, año, 5 y 10 años 93,6, 84, 72,2 y 68,2%; primaria-asistida: 99, 92,9, 88,4 y 71,8%; secundaria: 99, 94,2, 90,2 y 84,4%. El salvamento de la extremidad fue del 96,3, 90,6, 85,6 y 81,9% y la supervivencia del 98,2, 90,6, 73,5 y 47,9%. Al comparar ambos procedimientos observamos que el grupo I estaba constituido por pacientes de edad más avanzada ( $p = 0,048$ ) y las lesiones tratadas según la clasificación TASC II eran menos complejas ( $p < 0,001$ ). Conclusiones. La endarterectomía ilíaca presenta buenas permeabilidades tardías y de salvamento de la extremidad, que pueden constituir un buen recurso terapéutico en pacientes seleccionados. [ANGIOLOGÍA 2009; 61: 63-75]

**Palabras clave.** Endarterectomía. Ilíaca. Injerto. Lesión oclusiva. TASC II.

### Introducción

En 1946, Cid Dos Santos realizó la primera endarterectomía femoral [1,2] y, en 1952, Wylie perfeccionó

la técnica [1,2]. En las dos décadas siguientes, esta técnica tuvo su época dorada para perder, posterior y progresivamente, importancia según las prótesis de Dacron<sup>®</sup>, primero, y las técnicas endovasculares después, que se han ido perfeccionando y adquiriendo mayor difusión [1]. Todo esto ha provocado que la endarterectomía del sector ilíaco sea, hoy en día, una técnica en desuso.

Por todo ello, hemos decidido revisar los resultados, a corto y largo plazo, de esta técnica en nuestro servicio y ver si es realmente una técnica obsoleta o si, por el contrario, se ha de rescatar para seguir formando parte del arsenal de recursos quirúrgicos de los cirujanos vasculares.

Aceptado tras revisión externa: 24.03.09.

<sup>a</sup>Servicio de Angiología y Cirugía Vascular. <sup>b</sup>Servicio de Estadística y Epidemiología. <sup>c</sup>Servicio de Cirugía General y del Aparato Digestivo. Hospital de Galdakao-Usansolo. Galdakao, Vizcaya, España.

Correspondencia: Dra. Aitziber Salazar Agorria. Servicio de Angiología y Cirugía Vascular. Hospital de Galdakao-Usansolo. Barrio Labeaga, s/n. E-48960 Galdakao (Vizcaya). Fax: +34 944 007 132. E-mail: aitzibertx@hotmail.com

Agradecimientos. A N. de la Fuente, R. Gómez, M. Izagirre, E. Bravo y B. Viviens, del Hospital de Galdakao-Usansolo, por su aportación en la valoración crítica de este artículo.

© 2009, ANGIOLOGÍA

## Pacientes y métodos

Se ha realizado una cohorte histórica de las tromboendarterectomías (TEA) ilíacas realizadas en nuestro servicio desde octubre de 1988 hasta mayo de 2007.

En el estudio se incluyó a los pacientes con patología oclusiva del sector ilíaco, con o sin afectación de la arteria femoral común, y del resto del sector femoropoplíteodistal, y cuyas lesiones se trataron mediante tromboendarterectomía. Se excluyeron de éste a todos los pacientes que presentaban aterosclerosis aórtica infrarenal, patología aneurismática tanto aórtica, ilíaca como de arteria femoral común, todos los traumatismos vasculares y a todos aquellos pacientes con lesiones oclusivas ilíacas que fueron tratados mediante *bypass* anatómico, extraanatómico o con técnicas endovasculares.

De cada paciente recogimos el sexo, la edad y los factores de riesgo cardiovascular (FRCV) como tabaquismo, hipertensión arterial (HTA), diabetes mellitus (DM), dislipidemia (DLP) y comorbilidad asociada; además, se incluyeron obesidad mórbida, cardiopatía isquémica (CI), enfermedad pulmonar obstructiva crónica (EPOC) e insuficiencia renal crónica (IRC).

Definimos cada FRCV y comorbilidad como:

- *Tabaquismo*: fumadores activos.
- *Hipertensión arterial*: pacientes diagnosticados previamente y que ya se trataban con dieta o medicación específicas.
- *Diabetes mellitus*: pacientes con glucemias basales  $\geq 127$  mg/dL o en tratamiento con dieta, anti-diabéticos orales y/o insulina.
- *Dislipidemia*: pacientes con valores séricos de colesterol total  $\geq 200$  mg/dL o LDL-colesterol  $\geq 100$  mg/dL, o que se encontraban previamente en tratamiento dietético o farmacológico.
- *Obesidad mórbida*: pacientes con índice de masa corporal  $\geq 40$ .
- *CI*: pacientes con antecedentes de ángor estable o inestable, infarto de miocardio o miocardiopatía dilatada de origen isquémico.

- *EPOC*: pacientes con FEV1 (volumen espiratorio forzado en el primer segundo)  $< 80\%$  o en tratamiento con broncodilatadores.
- *IRC*: pacientes con niveles basales de creatinina sérica  $\geq 1,5$  mg/dL.

Dividimos a los pacientes en dos grupos en función del tipo de endarterectomía ilíaca que se les realizó. Grupo I: aquéllos que recibieron una TEA retrógrada. Grupo II: aquéllos a los que se les realizó una TEA abierta.

### Descripción de las técnicas

En la TEA retrógrada, el paciente se coloca en decúbito supino y se le realiza disección y control del trípode femoral. Tras la heparinización sistémica se lleva a cabo arteriotomía longitudinal o transversa, según si el paciente precisa de un procedimiento asociado (profundoplastia y/o *bypass* infrainguinal) o no. Mediante un arteriotomo se separa la placa de ateroma y se introduce un anillo de Vollmar hasta la arteria ilíaca externa. El clamplaje proximal del sector ilíaco se realiza con un balón de Fogarty. A través del anillo de Vollmar se extrae toda la placa de ateroma. Se emplean puntos de Kunlin para fijar la íntima distal y se procede al cierre de la arteria femoral de un modo directo o mediante un parche (Dacron<sup>®</sup> o vena) o *bypass* femoropoplíteo.

En la TEA abierta, el paciente se coloca en decúbito supino, aunque algo rotado hacia el lado contralateral. Se realiza un abordaje retroperitoneal y se controla el eje ilíaco. En los casos en los que se precise una reparación femoral, también se disecará el trípode femoral. Se hepariniza de forma sistémica al paciente. Se realiza una arteriotomía longitudinal sobre todo el eje ilíaco y, mediante un arteriotomo, se retira la placa de ateroma. Cuando se precise, se emplearán puntos de Kunlin para fijar la íntima distal. El cierre arterial se realizará bien mediante sutura directa o parche (Dacron<sup>®</sup> o vena). No realizamos control radiológico de forma rutinaria.

**Tabla I.** Factores de riesgo cardiovascular y comorbilidad de la serie ( $n = 101$ ).

Tabaquismo	58 (57,4%)
Hipertensión arterial	38 (37,6%)
Diabetes mellitus	27 (26,7%)
Dislipidemia	26 (25,7%)
Obesidad mórbida	6 (5,9%)
Cardiopatía isquémica	18 (17,8%)
Enfermedad pulmonar obstructiva crónica	11 (10,9%)
Insuficiencia renal crónica	10 (9,9%)

La elección de una u otra técnica se debió a la morfología de la lesiones, y se eligió la realización de una TEA retrógrada en pacientes con lesiones localizadas únicamente en la ilíaca externa, y la TEA abierta, en pacientes con lesiones en la ilíaca común o en todo el eje ilíaco.

De cada procedimiento analizamos: la indicación clínica (IIb, III o IV), clasificación de la lesión oclusiva ilíaca según la clasificación TASC II (A, B, C y D), sutura arterial (directa frente a parche), asociación de revascularización infrainguinal y el número de reintervenciones por fracaso de la TEA ilíaca en el seguimiento.

También se valoraron las complicaciones menores, las sistémicas precoces y las vasculares, tanto precoces como tardías. Se recogieron la mortalidad precoz y la tardía, así como sus causas. Asimismo, se analizaron la permeabilidad primaria, la primaria asistida, la secundaria y el salvamento de la extremidad. En cada visita, a los pacientes se les realizó una exploración física completa y un índice tobillo-brazo para el control de la permeabilidad de la técnica.

Se analizó el uso de esta técnica a lo largo de los 20 años del estudio y se valoró el número de intervenciones realizadas cada dos años.

Se recogieron los datos en una base de datos File-Maker y se llevó a cabo el análisis estadístico con el programa SPSS v. 12.0. Las variables cualitativas se han expresado como  $n$  (%) y las cuantitativas como media  $\pm$  desviación estándar. Se han empleado los tests estadísticos chi al cuadrado,  $t$  de Student, tablas de vida, Kaplan-Meier y regresión univariante de Cox. Se ha considerado  $p < 0,05$  como valor estadísticamente significativo.

## Resultados

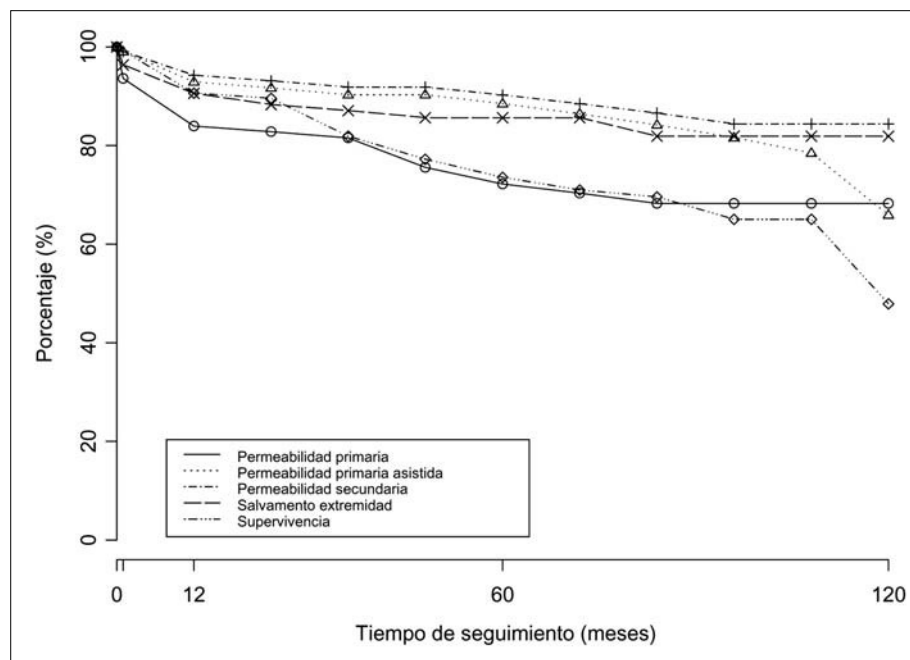
Durante el período de estudio (223 meses) se realizaron 112 procedimientos en 101 pacientes.

Se intervinieron 100 varones (99%) y una sola mujer (1%) con una edad media de  $61 \pm 10,6$  años (38-86). Los factores de riesgo cardiovascular y la comorbilidad de los pacientes se muestran en la tabla I. Se realizaron 47 (42%) TEA retrógradas (grupo I) y 65 (58%) TEA abiertas (grupo II). Se obtuvo un 100% de éxito técnico en los análisis con intención de tratar.

Los resultados precoces de la serie completa incluyen una mortalidad del 1,9% ( $n = 2$ ). La morbilidad vascular precoz ocurrió en 13 procedimientos (11,6%) en forma de 10 (8,9%) trombosis, de las cuales seis (5,3%) precisaron de una nueva intervención precoz, y tres (2,7%) embolizaciones distales que no requirieron tratamiento quirúrgico. Las complicaciones médicas mayores incluyeron: una (0,9%) neumonía, dos (1,8%) infecciones urinarias y dos (1,8%) accidentes isquémicos cerebrales. Otras complicaciones menores fueron: tres (2,7%) dehiscencias de herida quirúrgica, dos (1,8%) infecciones de herida quirúrgica, un (0,9%) hematoma leve no complicado y un (0,9%) seroma.

El seguimiento medio fue de  $87,2 \pm 61,1$  meses. Perdimos 16 (15,8%) pacientes en los 5 primeros años y 10 (9,9%) a los 10 años. Las permeabilidades de la serie completa ( $n = 112$ ) fueron: permeabilidad prima-

**Figura 1.** Permeabilidad primaria, permeabilidad primaria asistida, permeabilidad secundaria, salvamento de extremidad y supervivencia globales de la serie ( $n = 112$ ).



ria al mes, al año, a los 5 años y a los 10 años de 93,6, 84, 72,2 y 68,2%; permeabilidad primaria asistida de 99, 92,9, 88,4 y 71,8%; permeabilidad secundaria de 99, 94,2, 90,2 y 84,4%, respectivamente. El salvamento de la extremidad en los mismos períodos fue de 96,3, 90,6, 85,6 y 81,9%, y la supervivencia de la serie fue de 98,2, 90,6, 73,5 y 47,9% (Fig. 1). Las causas de mortalidad tardía fueron: 15 (51,7%) procesos neoplásicos, 5 (17,2%) patologías digestivas, 5 (17,2%) cardiopatías, 2 (6,9%) patologías respiratorias, 1 (3,4%) proceso séptico y 1 (3,4%) causa desconocida.

Si analizamos las dos técnicas utilizadas (Tablas II y III), observamos que la TEA retrógrada se realizó en pacientes de edad más avanzada ( $p = 0,048$ ). Ambos grupos presentaron similares FRCV y comorbilidad, con una leve tendencia a mayor prevalencia de la cardiopatía isquémica en el grupo I. La isquemia crítica (grados III y IV según la clasificación de Fontaine) fue la indicación clínica principal en ambos grupos. Las lesiones tratadas mediante TEA retrógrada eran significativamente menos com-

plejas que las tratadas mediante TEA abierta ( $p < 0,001$ ). Se utilizó parche (Dacrón<sup>®</sup> o vena) para la sutura arterial en más de la mitad de los casos en ambos grupos. Los pacientes del grupo I precisaron cirugía de revascularización infrainguinal asociada a la endarterectomía en el mismo acto quirúrgico en casi la mitad de los casos, mucho más frecuentemente que los pacientes del grupo II ( $p = 0,001$ ). La mortalidad y las complicaciones tanto precoces como tardías fueron similares en ambos grupos. Se realizaron 18 (16%) reintervenciones tardías, 7 (6,2%) por fracaso hemodinámico y 11 (9,8%) por oclusión de la técnica. En ambos grupos la tasa de pseudoaneurismas y de infección fue del 0%.

En los grupos I y II, la permeabilidad primaria fue de 95,7 frente a 92,1% en el primer mes; 83,9 frente a 84% en el primer año; 69,2 frente a 74,1% a los 5 años y 69,2 frente a 67,4% a los 10 años ( $p = 0,95$ ) (Fig. 2). La permeabilidad primaria asistida fue de 97,8 frente a 100% el primer mes; 90,6 frente a 94,6% al año; 80,4 frente a 94,6% a los 5 años y 69,9

**Tabla II.** Indicación clínica y tipo de lesiones tratadas según la técnica utilizada.

		Grupo I (TEA retrógrada) (n = 47)	Grupo II (TEA abierta) (n = 65)	p
Edad		64,5 ± 10,54	60,5 ± 10,5	0,048
Tabaquismo		24 (51,1%)	42 (64,6%)	0,15
Hipertensión arterial		20 (42,6%)	22 (33,8%)	0,34
Diabetes mellitus		13 (27,7%)	16 (24,6%)	0,71
Dislipidemia		14 (29,8%)	13 (20%)	0,23
Cardiopatía isquémica		13 (27,7%)	9 (13,8%)	0,069
Nefropatía		6 (12,8%)	5 (7,7%)	0,37
Broncopatía		5 (10,6%)	6 (9,2%)	0,80
Obesidad		1 (2,1%)	6 (9,2%)	0,12
Indicación clínica	IIb	14 (29,8%)	20 (30,8%)	0,91
	III	20 (42,5%)	32 (49,2%)	
	IV	13 (27,7%)	13 (20%)	
Clasificación TASC	A	5 (10,6%)	1 (1,5%)	< 0,001
	B	30 (63,8%)	12 (18,5%)	
	C	4 (8,5%)	9 (13,8%)	
	D	8 (17%)	43 (66,2%)	

TEA: tromboendarterectomía.

frente a 73,4% a los 10 años ( $p = 0,07$ ); el intervalo de confianza (IC) del 95% fue de 0,912-7,856 (Fig. 3). La permeabilidad secundaria obtenida fue de 97,8 frente a 100% al mes; 93,2 frente a 95% al año; 83,1 frente a 95% a los 5 años y 78,4 frente a 88,8% a los 10 años ( $p = 0,19$ ) (Fig. 4). El salvamento de la extremidad fue de 93,6 frente a 98,4% al mes; 81,8 frente a 96,8% al año; 79 frente a 90,4% a los 5 años y 74,4 frente a 87,2% a los 10 años ( $p = 0,1$ ) (Fig. 5).

En los dos primeros años de la serie (1988-1989) se realizaron cuatro TEA (una retrógrada y tres abiertas). La utilización de estas técnicas aumentó vertigi-

nosamente en los siguientes años hasta un máximo de 25 intervenciones (11 retrógradas y 14 abiertas) en los años 1992-1993, y posteriormente disminuyó el número de forma sostenida hasta un mínimo de dos TEA retrógradas realizadas en los dos últimos años, 2006-2007 (Fig. 6).

### Discusión

La TEA fue la primera técnica quirúrgica que se empleó para el tratamiento de lesiones oclusivas del sector ilíaco. Durante la década de 1950 y 1960 esta técnica se perfeccionó y mejoró, y se describieron y desarrollaron diferentes tipos de endarterectomía: abierta, semicerrada, retrógrada y por eversión. Todo esto favoreció el aumento progresivo del tratamiento quirúrgico de la enfermedad oclusiva ilíaca [3]. Posteriormente, aparecieron los *bypass* anatómicos y/o extraanatómicos, y décadas después se desarrollaron las técnicas endovasculares.

Inahara comenta cómo el sexo femenino influye desfavorablemente en los resultados. Aunque la endarterectomía consigue aumentar el diámetro arterial unos 2-5 mm, el diámetro arterial de las mujeres es generalmente menor que el de los hombres, y siempre consigue un aumento del diámetro menor en las mujeres, lo cual podría justificar el mayor fracaso técnico en el género femenino. En nuestra serie sólo tenemos una mujer a la que se le realizó una TEA abierta con reparación femoral por presentar una lesión ilíaca TASC D, que a los cuatro años presentó fracaso hemodinámico de la técnica a nivel femoral y



que precisó una nueva cirugía. Al tratarse de un único caso no podemos obtener conclusiones.

La edad media de las series varía desde los 51 años en la serie de pacientes de Prêtre, a los que les realiza una TEA abierta, y los 68 años de los pacientes de Martin, a los que les realiza una TEA retrógrada [3,5-13]. En nuestro trabajo hemos hallado diferencias significativas; entre éstas, que los pacientes a los que se les realizó una TEA retrógrada eran de edad más avanzada. En la TEA retrógrada no es necesario realizar un abordaje retroperitoneal, por lo que esta técnica se puede emplear en pacientes con un mayor riesgo quirúrgico, como es el caso de pacientes mayores.

Mediante la TEA abierta se pueden tratar lesiones de todo el eje ilíaco y, en los casos que sea preciso, también femoral, por lo que las lesiones tratadas según la clasificación TASC II serán más complejas que las tratadas mediante TEA retrógrada, que sólo podrá reparar lesiones de la ilíaca externa y la región femoral.

La mortalidad precoz de la técnica varía considerablemente de unas series publicadas a otras, no sólo porque

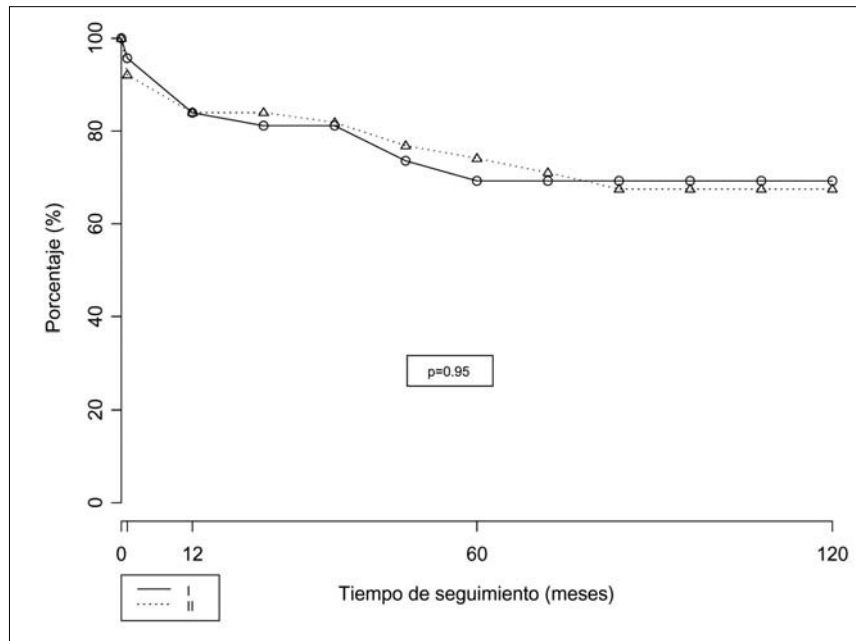


Figura 2. Permeabilidad primaria para los grupos I (TEA retrógrada) y II (TEA abierta).

Tabla III. Aspectos quirúrgicos y complicaciones según la técnica utilizada.

	Grupo I (TEA retrógrada) (n = 47)	Grupo II (TEA abierta) (n = 65)	p
Sutura arterial	18 (38,3%)	32 (49,2%)	0,25
Revascularización infrainguinal	23 (48,9%)	12 (18,5%)	0,001
Profundoplastia	6 (12,7%)	0 (0%)	
Profundoplastia + BP	7 (14,9%)	9 (13,9%)	
BP	10 (21,3%)	3 (4,6%)	
Reintervenciones precoces	1 (2,1%)	5 (7,7%)	0,31
Reintervenciones tardías	7 (14,9%)	11 (16,9%)	
Mortalidad precoz	1 (2,1%)	1 (1,5%)	0,81
Complicaciones menores	4 (8,5%)	3 (4,6%)	0,40
Complicaciones vasculares precoces	4 (8,5%)	9 (13,8%)	0,38
Complicaciones generales precoces	3 (6,4%)	4 (6,2%)	0,96
Complicaciones vasculares tardías	6 (12,8%)	8 (12,3%)	0,94

BP: *bypass*; TEA: tromboendarterectomía.

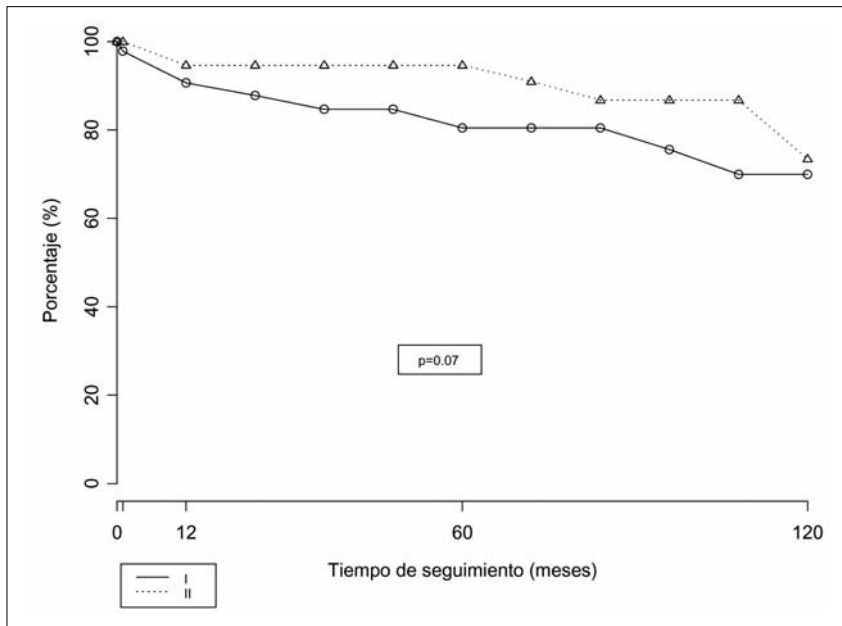


Figura 3. Permeabilidad primaria asistida para los grupos I (TEA retrógrada) y II (TEA abierta).

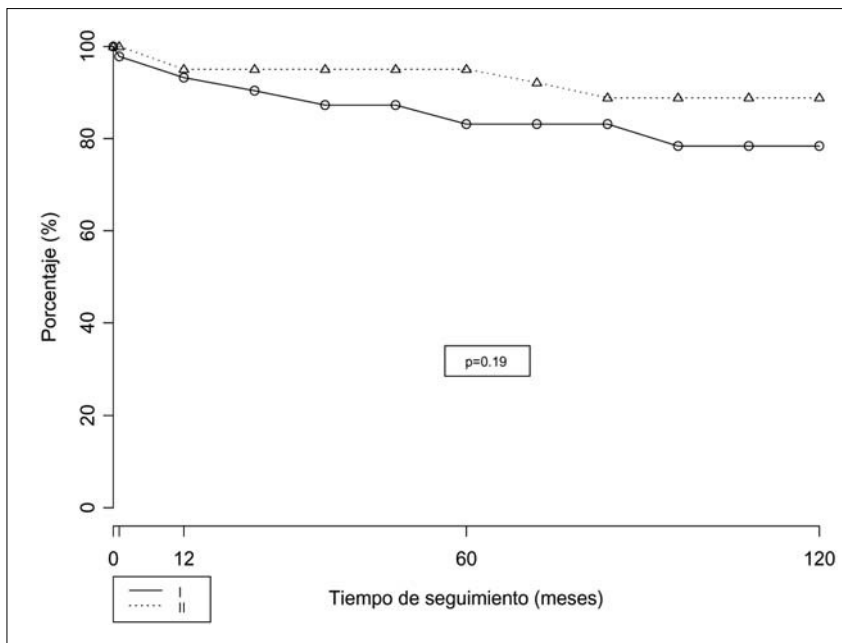


Figura 4. Permeabilidad secundaria para los grupos I (TEA retrógrada) y II (TEA abierta).

los diferentes resultados publicados. Capdevila presenta la tasa más alta de mortalidad (11,8%) de todos los estudios revisados. Los trabajos publicados por Inahara, Nevelsteen y Rard en la década de 1970 y 1980 presentan series de entre 98 y 201 pacientes y unas tasas de mortalidad considerablemente más bajas (entre el 1 y el 5%). En la década de 1990, Royle, Oskam y Oertli presentan series de 51, 94 y 514 pacientes con mortalidades precoces del 3,9, 0 y 1,2%, respectivamente. Los trabajos más recientes son de Mellière, Radoux y Smeets que, con series de pacientes de entre 49 y 176, obtuvieron tasas de mortalidad precoz del 0 al 3%. Nuestra tasa de mortalidad precoz es del 1,9% en los 101 pacientes intervenidos. Las causas de mortalidad precoz fueron bastante similares en todos los grupos, y la cardiopatía isquémica fue la más frecuente. Sin embargo, nuestros pacientes fallecieron por un fallo multiorgánico sin poder afirmar que la patología cardíaca fuese la causa determinante del fallecimiento.

Al realizarse un abordaje retroperitoneal y no transperitoneal para las TEA abiertas, el paciente inicia la deambulación más precozmente y tiene un menor período de íleo posquirúrgico [7]. Nuestros pacientes no presentaron esta

las técnicas empleadas son diferentes sino porque la extensión de la arteria que se debe tratar y la época en las que se realizó la técnica difieren bastante de unos trabajos a otros. Todo esto hace difícil comparar

complicación. No cabe duda de que la ausencia de material protésico disminuye a una tasa de prácticamente el 0% las complicaciones infecciosas [2-5,7,9,10-13,15-17], tanto por contaminación en el mismo acto quirúrgico como por bacteriemias desde otro foco.

La complicación tardía más habitual es la progresión de la enfermedad [4,13], que requiere reintervenciones [3, 5] y suele ser, según Prêtre, la principal causa de pérdida de la extremidad en estos pacientes. Smeets obtuvo una tasa del 10% de oclusiones

agudas y una tasa de reestenosis tardía del 14,2%. Radoux obtuvo una tasa de reestenosis tardía del 22,3% en 121 procedimientos realizados, mientras que la tasa de oclusión tardía en la serie de 321 tromboendarterectomías de Inahara fue del 8%. Nuestra tasa a largo plazo de reestenosis ha sido del 6,2% y la de oclusión, del 9,8%. Una de las ventajas que presenta la endarterectomía es que las reestenosis se pueden tratar, en ocasiones, mediante técnicas endovasculares que son poco invasivas y que consiguen aumentar la permeabilidad de la técnica [10,14].

La tasa de permeabilidad obtenida con la endarterectomía presenta un margen variable amplio que oscila entre el 70 y el 93% a los 5 años, y del 65 al 71% a los 10 años [3]. La disparidad de resultados se debe, posiblemente, no sólo al empleo de diferentes tipos de TEA, sino a la gran variabilidad de las lesiones ilíacas tratadas. También es difícil comparar los resultados porque en muchos artículos se desconoce si se refieren a la permeabilidad primaria, primaria asistida o secundaria del procedimiento. Así, van den Dungen, que analiza 101 endarterecto-

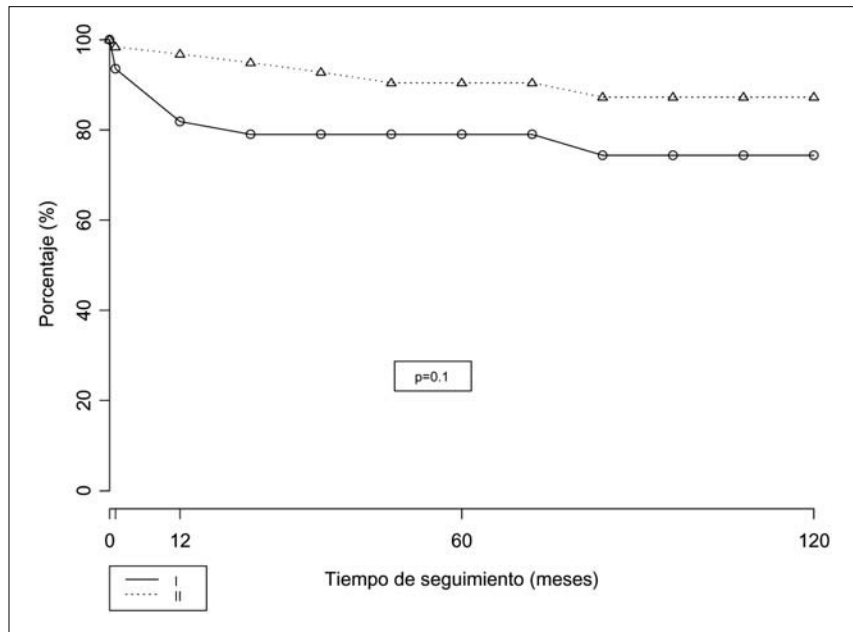


Figura 5. Salvamento de extremidad para los grupos I (TEA retrógrada) y II (TEA abierta).

mías semicerradas en pacientes con oclusión de la arteria ilíaca externa y la arteria femoral común pero con permeabilidad de la ilíaca común, obtuvo una permeabilidad al año del 94%, a los 5 años del 83% y a los 10 años del 65%. Sin embargo, Rard informa de una permeabilidad del 99% a los cinco años y del 96,5% a los nueve años para la TEA cerrada con *le-ven plaque cracker* en lesiones localizadas desde la aorta distal hasta las arterias femorales. La permeabilidad secundaria en nuestra serie fue del 99% al mes, 94,2% al año, 90,2% a los 5 años y 84,4% a los 10 años.

Oertli, en su estudio, observó que la TEA abierta, las lesiones cortas del eje ilíaco y la enfermedad oclusiva exclusivamente en la ilíaca común presentaban mejores resultados de permeabilidad y salvamento de la extremidad que la TEA semicerrada, segmentos arteriales enfermos largos o la localización de la lesión en la arteria ilíaca externa o en todo el eje ilíaco. Brewster habla en su trabajo de que la endarterectomía de la arteria ilíaca externa obtiene peores resultados fundamentalmente por su menor

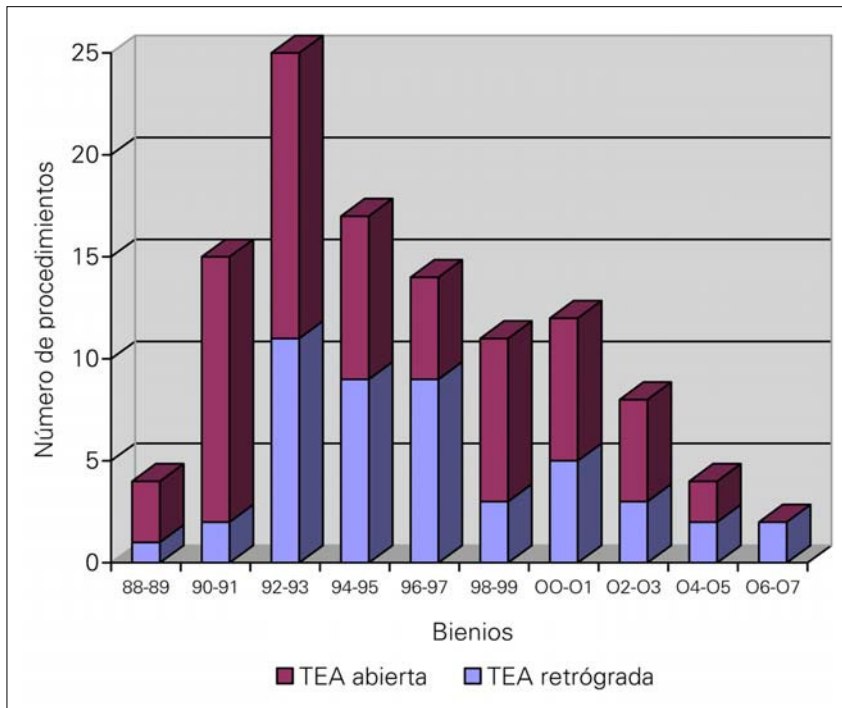


Figura 6. Número de endarterectomías por bienios en total y por grupos.

quimioterápicos) [2,10,12, 19] o gangrena en la extremidad [2,10,12].

La TEA es una técnica no viable en caso de arterias muy calcificadas, aneurismáticas [2,7], muy tortuosas y/o endarterectomía previa [2].

En conclusión, la TEA ha experimentado un descenso importante en su realización a lo largo de los últimos 20 años. Esto puede deberse a la aparición y desarrollo de procedimientos endovasculares menos invasivos cuyo empleo aumenta año a año y a que las nuevas generaciones de cirujanos no están formando en la realización de esta

tamaño, mayor dificultad para su exposición y por presentar una capa media más muscular y adherente. Todo esto conlleva a una mayor incidencia de trombosis precoz y/o reestenosis a largo plazo [18]. También hemos observado los resultados de permeabilidad algo peores en números brutos en la TEA retrógrada frente a la TEA abierta, pero sin diferencias estadísticamente significativas.

La indicación de la TEA en lesiones ilíacas oclusivas ha sido fundamentalmente en pacientes jóvenes con un riesgo quirúrgico bajo que presentaban oclusiones segmentarias [3-5,9,12,13], sobre todo si presentaban un alto riesgo de sepsis recurrentes por inmunosupresión (diabetes mellitus, tratamiento con

técnica, lo que está provocando que se pierda.

La tromboendarterectomía del sector ilíaco es una técnica útil, con permeabilidades y salvamento de la extremidad buenos a largo plazo y una tasa de mortalidad razonable, lo cual la convierten en un recurso quirúrgico útil. Creemos que puede ser considerada de elección en aquellos pacientes con riesgo quirúrgico bajo que presenten lesiones oclusivas del sector ilíaco. La TEA retrógrada que precisa únicamente de un abordaje femoral se puede emplear en todas aquellas lesiones de la arteria ilíaca externa que no sean idóneas para el tratamiento endovascular, a pesar de que los pacientes presenten un riesgo quirúrgico alto.

## Bibliografía

1. Connolly JE, Price T. Aortoiliac endarterectomy: a lost art? *Ann Vasc Surg* 2006; 20: 56-62.
2. Mellièrre D, Espejel Blancas A, Desgranges P, Becquemin JP. The underestimated advantages of iliofemoral endarterectomy. *Ann Vasc Surg* 2000; 14: 343-9.
3. Oertli D, Wigger P, Landmann J, Waibel P. Long-term results after open and semiclosed thrombendarterectomy for aortoiliac occlusive disease. *Eur J Vasc Endovasc Surg* 1996; 11: 432-6.
4. Inahara T. Evaluation of endarterectomy for aortoiliac and aortoiliofemoral occlusive disease. *Arch Surg* 1975; 110: 1458-64.
5. Prêtre R, Katchatourian G, Bednarkiewicz M, Faidutti B. Aortoiliac endarterectomy: a 9-year experience. *Thorac Cardiovasc Surg* 1992; 40: 152-4.
6. Martin JD, Hupp JA, Peeler MO, Warble PB. Remote endarterectomy: lessons learned after more than 100 cases. *J Vasc Surg* 2006; 43: 320-6.
7. Rard M, Le Veen H. Closed endarterectomy. Preferred operation for aortoiliac occlusive disease. *Arch Surg* 1989; 124: 986-90.
8. Nevelsteen A, Boeckxstaens C, Smet G, Willekens FGJ, Suy R. Extensive aorto-ilio-femoral endarterectomy with LeVeen plaque cracker. *J Cardiovasc Surg* 1988; 29: 441-8.
9. Capdevila JM, Bongera F, Luque MM. Aorto-iliac endarterectomy: a review of 249 operations. *Free communications 11th World Congress of the International Cardiovascular Society. J Cardiovascular Surgery* 1973; Special issue: 34-7.
10. Radoux JM, Maïza D, Coffin O. Long-term outcome of 121 iliofemoral endarterectomy procedures. *Ann Vasc Surg* 2001; 15: 163-70.
11. Urayama H, Ohtake H, Yokoi K, Fujimori H, Kawaguchi M, Ishikawa T, et al. Long-term results of endarterectomy, anatomic bypass and extraanatomic bypass for aortoiliac occlusive disease. *Jpn J Surg* 1998; 28: 151-5.
12. Van den Dungen JJAM, Boontje AH, Kropveld A. Unilateral iliofemoral occlusive disease: Long-term results of the semiclosed endarterectomy with the ringstripper. *J Vasc Surg* 1991; 14: 673-7.
13. Smeets L, De Borst GJ, DeVries JP, Van den Berg J, Ho G, Moll FL. Remote iliac artery endarterectomy: seven-year results of a less invasive technique for iliac artery occlusive disease. *J Vasc Surg* 2003; 38: 1297-304.
14. Royle J, Somjen G, Tong Y. Combined semiclosed iliac endarterectomy and distal arterial reconstruction for multilevel arterial disease. *J Cardiovasc Surg* 1996; 4: 360-3.
15. Oskam J, Van den Dungen JJAM, Boontje AH. Thrombendarterectomy for obstructive disease of the common iliac artery. *Cardiovasc Surg* 1996; 4: 356-9.
16. Inahara T. Eversion endarterectomy for aortoiliofemoral occlusive disease. *Am Jour Surg* 1979; 138: 196-204.
17. Lorenzi G, Domanin M, Constantini A, Rolli A, Agrifoglio G. Role of bypass, endarterectomy, extra-anatomic bypass and endovascular surgery in unilateral iliac occlusive disease: a review of 1257 cases. *Cardiovasc Surg* 1994; 3: 370-3.
18. Brewster DC. Clinical and anatomical considerations for surgery in aortoiliac disease and results of surgical treatment. *Circulation* 1991; 83 (Suppl I): I42-52.
19. Rutherford RB. Options in the surgical management of aortoiliac occlusive disease: a changing perspective. *Cardiovasc Surg* 1999; 7: 5-12.

### ILIAC ENDARTERECTOMY: A TECHNIQUE IN DANGER OF EXTINCTION

**Summary.** Introduction. *Iliac thromboendarterectomies have been largely replaced, first, by bypasses and, later, by endovascular techniques.* Aim. *To review short- and long-term outcomes of retrograde and open thromboendarterectomies, and the current therapeutic indication of these techniques.* Patients and methods. *We include all patients with an occlusive pathology of the iliac sector, regardless of femoral-popliteal-distal involvement. Data collected included sex, age, cardiovascular risk factors and comorbidity. Patients were classified into group I: retrograde thromboendarterectomy, and group II: open thromboendarterectomy. For each procedure, we analysed the surgical indication, the classification of the iliac occlusive lesion according to the TASC II classification, the arterial suturing, the association with infrainguinal revascularisation and the number of reinterventions. We also analysed the primary, assisted-primary and secondary patency and limb salvage of the complete series and in each group.* Results. *Surgery was performed on 101 patients, whose mean age was 61 ± 10.6 years (38-86). The mean follow-up time was 87.2 ± 61.1 months. The patencies of the complete series were: primary: at one month, one year, 5 and 10 years 93.6, 84, 72.2, 68.2%; assisted-primary: 99, 92.9, 88.4 and 71.8%; secondary: 99, 94.2, 90.2 and 84.4%. Limb salvage was 96.3, 90.6, 85.6 and 81.9%, and survival rate was 98.2, 90.6, 73.5 and 47.9%. On comparing the two procedures, it was observed that group I was made up of patients of a more advanced age (p = 0.048) and the lesions treated, according to the TASC II classification, were less complex (p < 0.001).* Conclusions. *Iliac endarterectomy offers good late patencies and limb salvage rates, and can constitute a good therapeutic resource in selected patients.* [ANGIOLOGÍA 2009; 61: 63-75]

**Key words.** *Endarterectomy. Graft. Iliac. Occlusive lesion. TASC II.*

**Comentario por invitación.** Las ventajas de la endarterectomía, como técnica de revascularización en la patología oclusiva aortoilíaca (AOIL), fueron ampliamente argumentadas durante las décadas de 1980-1990, pero ignoradas con la eclosión y acreditación de los *bypass* protésicos, y, más tarde, por los procedimientos endoluminales.

La consecuencia ha sido el abandono progresivo de su práctica, en detrimento de las nuevas generaciones, que no han tenido la oportunidad de aprender la técnica, ni adquirir un cierto grado de experiencia.

Pero sorprende que en la primera década del milenio en curso, se observe la aparición de trabajos que claman por la pérdida de la endarterectomía como arte, que aportan revisiones de varias series con aceptables resultados a largo plazo [1,2] y comparables a los de los procedimientos endoluminales [6].

En este contexto, me gustaría comentar brevemente el trabajo titulado 'Endarterectomía ilíaca: una técnica en peligro de extinción', al que recientemente he tenido acceso, que incluye la revisión de una serie de 112 procedimientos en 101 pacientes, con un minucioso seguimiento medio de  $87,2 \pm 61,1$  meses. Distribuidos los pacientes en dos grupos según la técnica realizada, retrógrada o abierta, concretan la descripción de algunos aspectos técnicos de ambas variantes, sin duda útiles para los no habituados a la endarterectomía.

En primer lugar, a partir de una experiencia continuada de más de tres décadas [4], me gustaría completar ciertos aspectos técnicos de la endarterectomía iliofemoral descritos en el trabajo. Es importante evitar que las lesiones del *ostium* de la ilíaca primitiva, que a menudo se prolongan y cabalgan sobre la bifurcación aórtica, queden despegadas al hacer la desobstrucción, para evitar una oclusión contralateral, mediante la aplicación cuidadosa de un *clamp* en el inicio de la primitiva o, como se recomienda en el trabajo, la colocación de un balón.

También es importante asegurar la desobstrucción de los inicios de la hipogástrica, por la impor-

tancia de esta vía de suplencia y porque a partir del habitual colgajo intimal de su *ostium* se puede ocasionar una reoclusión de la primitiva. Al igual que los autores del trabajo, no somos partidarios de disecar el trayecto de la externa, para conservar las estructuras periadventiciales que favorecen la permeabilidad tardía. Su desobstrucción se consigue con una arteriotomía longitudinal en la femoral común, progresando 'a ciegas', pero con control manual, los anillos en sentido anterógrado.

En definitiva, hemos aprendido que el éxito de la endarterectomía exige escoger un plano de clivaje correcto y un control estricto de la íntima distal. Un plano de clivaje subintimal, habitual base del ateroma, es posiblemente lo más fácil, pero nosotros preferimos un plano más externo, a la altura de la limitante externa de la media, donde se unen las fibras longitudinales y circulares de la pared, con lo que se evita dejar restos lesionales, posibles responsables de una oclusión precoz.

Finalmente, el control estricto de la íntima distal, mediante el *overpass* de Dos Santos y los puntos de fijación de Kunlin, es la regla de oro del procedimiento para asegurar la permeabilidad precoz y a medio plazo. Y en los casos frecuentes de patología asociada femoropoplítea o distal, nos parece obligado asociar una profundoplastia, prolongando la arteriotomía femoral hasta los inicios de aquella y cierre sistemático con un *patch* venoso autógeno.

Habitualmente, no practicamos la heparinización sistémica que recomiendan los autores: la preferimos locorregional, más fácil de controlar si se tiene en cuenta la amplitud del abordaje retroperitoneal necesario para una extensa endarterectomía del eje iliofemoral.

Continuando con los comentarios al trabajo de referencia, encontramos a faltar una mayor concreción sobre las indicaciones clínicas y lesionales del procedimiento. Circunscribir aquéllas a la claudicación y/o isquemia crítica nos parece insuficiente. Sería preferible recurrir a los conocidos estadios clínicos IIa, IIb,

III y IV habituales [3], que darían un valor más real y fiable a los resultados tardíos.

En especial, nos parece muy simple la indicación lesional siguiendo la clasificación TASC II, tan en boga últimamente. Personalmente, no comparto la limitación que supone atribuir la indicación tan genérica a las lesiones A, B, C y D, más acorde con las necesidades de la asistencia primaria y/o de nivel generalista [5], sin especificar la extensión, multiplicidad y/o bilateralidad de las estenosis y/o oclusiones que se deben corregir.

Por otro lado, lo más trascendente del trabajo son las cifras que mencionan los resultados a medio y largo plazo, y su minucioso manejo bioestadístico, que deberían ser el mejor argumento para contestar de forma negativa la cuestión que los autores apuntan en el título sobre la posible obsolescencia de la endarterectomía. Pendiente de cualificar el manejo de las reintervenciones (6 precoces y 18 tardías, para corregir 10 y 11 reoclusiones respectivamente), cabe destacar lo aceptable de las cifras de permeabilidad primaria, asistida y secundaria en un seguimiento medio de 87,2 meses, con una desviación estándar del 61%, absolutamente comparables a las de otros autores [2,4], y, muy especialmente, con las cifras aportadas en la actualidad en las series con procedimientos endoluminales [6-8].

Finalmente, nos preguntamos los motivos por los que los autores no han aprovechado la ocasión para comparar esta serie con su propia experiencia, que seguramente tienen, en pacientes tratados con técnicas endoluminales.

**J.M. Capdevila-Mirabet**

*Presidente de Honor de la Sociedad Española de Angiología y Cirugía Vascular.*

## Bibliografía

1. Mellièrè D, Desgranges P, Warnier de Wailly G, Roudot-Thoraval F, Allaire E, Becquemín JP. Extensive unilateral iliofe-

moral occlusions: durability of four techniques of arterial reconstructions. *Vascular* 2004; 12: 285-92.

2. Álvarez-Fernández JD, Rodríguez-Olay JJ, Cambolor-Santervás. Endarterectomía. In SEACV, eds. Tratado de las enfermedades vasculares. Barcelona: Viguera; 2006. p. 541-8.
3. Capdevila JM, Lemos AN, Rancaño J, Barjau E. Endarterectomie ilio-fémorale. In Kieffer E, ed. Les lésions occlusives tardives chroniques. Paris: AERCV; 1992. p. 157-69.
4. Capdevila JM, López JA, Rancaño J, Abos R. Resultats tardives de l'endarterectomie aorto-iliaque. In Branchereau A, Jacobs M, eds. Resultats a long terme des reconstructions artérielles. New York: Futura Media Services; 1997. p. 113-9.
5. Pedrini L. Considerations about TASC II, is it a suitable document for specialists? *Eur J Vasc Endovasc Surg* 2007; 34: 405.
6. AbuRahma AF, Hayes J, Flaherty S, Peery W. Primary iliac stenting versus transluminal angioplasty with selective stenting. *J Vasc Surg* 2007; 46: 965-70.
7. Leville CD, Kashyap V, Clair D, Bena J, Lyden S, Greenberg R, et al. Endovascular management of iliac artery occlusions: extending treatment to TASC C and D. patients. *J Vasc Surg* 2006; 43: 32-9.
8. Bjorses K, Ivancev K, Riva L, Manjer J, Uher P, Resch T. Kissing stents in the aortic bifurcations-e valid reconstruction for aortoiliac occlusive disease. *Eur J Vasc Endovasc Surg* 2008; 36: 424-31.

**Respuesta de los autores.** Es muy importante para nosotros saber de la existencia de otros grupos que preconizan y abogan por la cirugía vascular abierta, ya que, en los últimos años, se ha visto en detrimento debido al importante auge que han experimentado los procedimientos endovasculares. Todo esto ha provocado que hoy en día haya cada vez menos adjuntos que puedan realizar endarterectomías (TEA) del sector ilíaco con garantías. Esta situación inevitablemente repercute directamente en la formación de los residentes, ya que puede ocurrir que en todo su período de formación no sólo no realicen sino no presencien una TEA del sector ilíaco. Todo esto sitúa a esta técnica en una situación crítica en real peligro de extinción.

En lo que respecta a la técnica quirúrgica, estamos completamente de acuerdo con lo expuesto por el comentarista; nos ha faltado describir exhaustivamente la técnica que realizamos habitualmente, pues pensábamos que los lectores la conocían.

La clasificación clínica de los pacientes tratados ha sido modificada respecto a la idea inicial y se ha especificado según la clasificación de Fontaine (IIb, III y IV) y no respecto a clínica claudicación frente a isquemia crítica, ya que nos pareció, como bien se apunta, más real y fiable.

Incluir la clasificación TASC II está relacionado con un trabajo nuestro que se presentó como comunicación oral en el congreso nacional del año 2007, aunque los resultados no han sido publicados.

Con lo expuesto en nuestro artículo, creemos que la endarterectomía del sector ilíaco constituye una técnica útil, que no debe perderse y que debe trans-

mitirse a los cirujanos vasculares en formación para que forme parte de sus recursos quirúrgicos a la hora de solucionar los problemas vasculares que los pacientes puedan presentar.

**A. Salazar-Agorria<sup>a</sup>, M. Vega de Céniga<sup>a</sup>,  
 L. Estallo-Laliena<sup>a</sup>, U. Aguirre-Larracochea<sup>b</sup>,  
 V. Portugal-Porras<sup>c</sup>, A. Barba-Vélez<sup>a</sup>**

*<sup>a</sup> Servicio de Angiología y Cirugía Vascular.*

*<sup>b</sup> Servicio de Estadística y Epidemiología.*

*<sup>c</sup> Servicio de Cirugía General y del Aparato Digestivo. Hospital de Galdakao-Usansolo.*

*Galdakao, Vizcaya, España.*



# Tratamiento quirúrgico de la arteria femoral profunda en su tercio distal con interposición de un collarete venoso de Miller

J.A. del Castro-Madrado, N. Alonso-Gómez, J.M. Gutiérrez-Julián,  
J.A. Carreño-Morrondo, J. Rodríguez-Olay, J.M. Llana-Coto

## TRATAMIENTO QUIRÚRGICO DE LA ARTERIA FEMORAL PROFUNDA EN SU TERCIO DISTAL CON INTERPOSICIÓN DE UN COLLARETE VENOSO DE MILLER

**Resumen.** *Objetivo.* Evaluar la revascularización de la arteria femoral profunda (AFP) distal, como técnica para salvar la extremidad en pacientes con isquemia crítica. *Pacientes y métodos.* Mediante un estudio retrospectivo se analizaron los casos de los pacientes ingresados con el diagnóstico de isquemia crítica, en quienes se llevó a cabo una revascularización protésica de la AFP distal con interposición de collarete de Miller y se desestimaron los casos con gangrenas extensas. Se incluyeron en el estudio 30 casos, 26 hombres (86,7%) y cuatro mujeres (13,3%), con una edad media de  $72 \pm 9$  años. Los motivos del ingreso fueron el dolor en reposo en 22 casos (73,3%) y la presencia de lesiones tróficas superficiales en ocho casos (26,6%). Se realizaron 3 derivaciones iliofemorales, 3 reconstrucciones del sector femoral, 17 derivaciones femorofemorales, 4 axilobifemorales, 1 alargamiento desde una derivación iliofemoral previa y 2 alargamientos desde derivaciones aortobifemorales realizadas con anterioridad. *Resultados.* El seguimiento medio fue de 18 meses (rango: 15-60 meses). El índice tobillo/brazo postoperatorio aumentó una media de  $0,25 \pm 0,1$ . La mortalidad peroperatoria fue nula, con nueve fallecimientos tardíos no relacionados con la cirugía, dos de origen cardíaco, cuatro de causa neoplásica y tres no filiados. La permeabilidad primaria al final del período (18 meses) fue del 86,7%, con una permeabilidad secundaria del 93,3%. No se detectaron infecciones protésicas y la tasa de salvamento de extremidad al final del período fue del 93,3%. *Conclusiones.* La revascularización de la AFP en casos seleccionados, como alternativa para salvar la extremidad, es una opción válida con escasas complicaciones, un excelente éxito técnico y una buena tasa de salvamento de la extremidad. [ANGIOLOGÍA 2009; 61: 77-82]

**Palabras clave.** Arteria femoral profunda. Collarete venoso (cuff) de Miller. Isquemia crítica. Revascularización protésica. Salvamento de la extremidad.

## Introducción

La arteria femoral profunda (AFP) puede dividirse en tres segmentos: tercio proximal, tercio medio y

tercio distal (después de la segunda perforante). Esta arteria suele verse menos afectada por la aterosclerosis, y cuando lo está, la lesión suele localizarse en su zona más proximal [1].

La AFP proporciona un importante flujo colateral a la extremidad, en especial en pacientes con afectación de la arteria femoral superficial (AFS) y poplítea. En estos casos, una estenosis grave o una oclusión de la AFP pueden provocar una isquemia crítica. Entre las opciones terapéuticas para mejorar la perfusión en estos pacientes, se encuentran la derivación protésica

Aceptado tras revisión externa: 09.03.09.

Servicio de Angiología y Cirugía Vascular. Hospital Universitario Central de Asturias. Oviedo, Asturias, España.

Correspondencia: Dr. José Antonio del Castro Madrado. Servicio de Angiología y Cirugía Vascular. Hospital Universitario Central de Asturias. Julián Clavería, s/n. E-33007 Oviedo (Asturias). E-mail: drdelcastro@gmail.com

© 2009, ANGIOLOGÍA

(*bypass*) y la revascularización quirúrgica abierta (profundoplastia) o endovascular. El empleo de la profundoplastia para mejorar el flujo y reducir la necesidad de revascularización distal se acepta de forma amplia. Su utilidad en el paciente con isquemia crítica es objeto de controversia, y la presencia de lesiones tróficas es el factor predictivo más importante de un mal resultado. Por otra parte, la revascularización de la AFP facilita la visualización arteriográfica de vasos distales susceptibles de posible revascularización que no eran visibles antes del procedimiento [2].

Las ramas perforantes distales de la AFP suelen conectarse, a través de una arcada, con las arterias genicular y tibial recurrente de la rodilla que, a su vez, llevan el flujo hacia el sistema popliteotibial [3].

También se ha propuesto que la AFP puede ser una arteria donante para realizar revascularizaciones poplíteas o distales cuando no se dispone del abordaje o permeabilidad del eje femoral común y superficial, o cuando no se cuenta con un segmento de vena adecuado. Asimismo, supone una opción para revascularizar una extremidad en isquemia crítica tras la trombosis de una rama de un *bypass* aortobifemoral [4] o como arteria receptora en revascularizaciones desde la aorta abdominal, cuando no existe la femoral superficial; además, la permeabilidad y el salvamento de la extremidad mejoran si se realiza también una profundoplastia en los casos que lo precisen [5].

Por otro lado, es bien sabido que la interposición de un collarate venoso (*cuff*) como el de tipo Miller [6], mejora la hemodinámica en la interfase protesicoarterial de una anastomosis y la permeabilidad, y disminuye la hiperplasia intimal, por lo que resulta de especial utilidad en arterias de escaso calibre (inferior a 3 mm), como es el caso de la AFP distal en numerosas ocasiones.

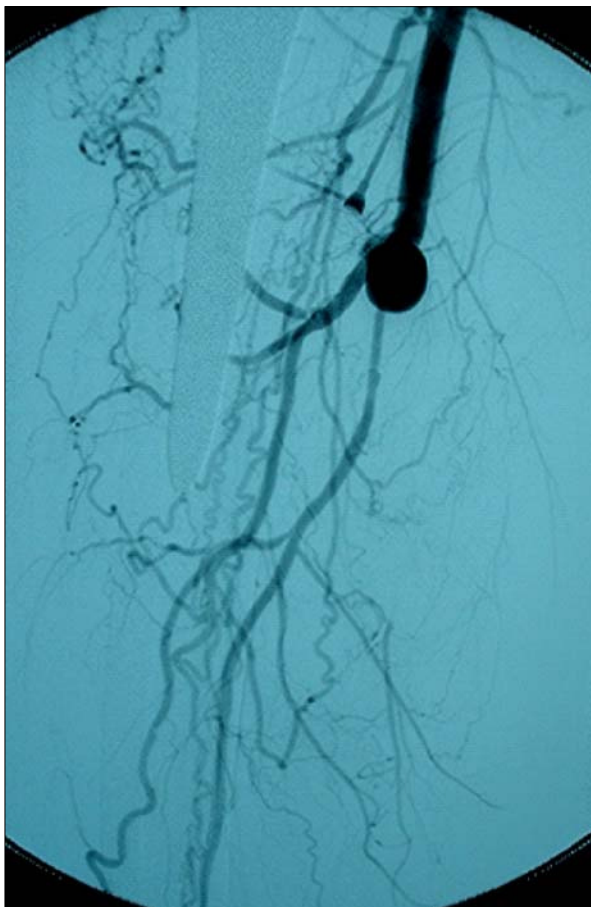El objetivo de este estudio consiste en evaluar los resultados de la revascularización de la AFP con interposición de un collarate venoso de Miller, en pacientes con isquemia crítica, como técnica para salvar la extremidad.

## Pacientes y métodos

Mediante un estudio retrospectivo se analizaron los casos de los pacientes ingresados entre enero de 1999 y diciembre de 2006, con diagnóstico de isquemia crítica de las extremidades y que fueron sometidos a esta técnica quirúrgica, en quienes se llevó a cabo una revascularización protésica de la AFP distal con interposición de *cuff* de Miller (Fig. 1). Se definió la isquemia crítica como la existencia de dolor en reposo persistente, de úlceras o de gangrena por isquemia crónica, atribuibles a una enfermedad oclusiva definida por métodos objetivos (definición clásica de consenso TASC), pero sólo se consideraron candidatos con posibilidades de lograr una revascularización suficiente los pacientes que presentaban exclusivamente dolor en reposo o lesiones mínimas de gangrena distal. Los casos con gangrenas extensas se desestimaron.

Se utilizó la técnica por alguno de los siguientes motivos: ausencia de pulso femoral homolateral o importante disminución de éste (en general con procedimientos previos de revascularización femoral tardíamente fallidos) e imposibilidad de poder realizar una revascularización infragenicular o maleolar ante la escasa probabilidad de éxito técnico, por no observarse en la angiografía retardada un segmento de tronco distal que llegase hasta el pie o por la ausencia de material autólogo. En estos casos se decidió dicho procedimiento como alternativa a la amputación. Desde el punto de vista angiográfico, las características fueron enfermedad oclusiva del eje ilíaco, recanalización en la AFP distal con buena colateralidad, trombosis de femoral superficial y recanalización infragenicular, con troncos distales lesionados que no se consideraron susceptibles de ser intervenidos mediante cirugía directa.

Se incluyeron 30 casos, 26 hombres (86,7%) y cuatro mujeres (13,3%), con una edad media de  $72 \pm 9$  años. El motivo del ingreso fue el dolor en reposo en 22 casos (73,3%) y la presencia de lesiones trófi-



**Figura 1.** Control postoperatorio en el que se aprecia el collarete venoso.

cas superficiales en 8 casos (26,6%). Los procedimientos realizados fueron 3 derivaciones iliofemorales, 3 reconstrucciones del sector femoral, 17 derivaciones femorofemorales, 4 axilobifemorales, 1 alargamiento desde una derivación iliofemoral previa y 2 alargamientos desde derivaciones aortobifemorales realizadas con anterioridad. Además, se llevaron a cabo, como procedimientos complementarios, una angioplastia de arteria ilíaca externa, una angioplastia asociada con la colocación de un *stent* en la arteria ilíaca externa y tres casos de angioplastia y colocación de endoprótesis recubierta tipo Viabahn en el eje ilíaco; asimismo, se realizó una simpatectomía lumbar quirúrgica en un caso.

**Tabla.** Factores de riesgo asociados.

Hipertensión arterial	14 (46,6%)
Diabetes mellitus	12 (40,0%)
Dislipemia	11 (36,6%)
Tabaquismo	20 (66,6%)
Enfermedad pulmonar obstructiva crónica	8 (26,6%)
Cardiopatía isquémica	14 (46,6%)
Otras cardiopatías	10 (33,3%)
Insuficiencia cerebrovascular	11 (36,6%)
Insuficiencia renal	4 (13,3%)
Neoplasia	4 (13,3%)

Estos pacientes siguieron revisiones periódicas en nuestro servicio a los 3, 6, 9, 12 y 18 meses y en ellas se llevaron a cabo una exploración física y una medición del índice tobillo/brazo (ITB).

Los factores de riesgo cardiovascular y otros riesgos asociados se exponen en la tabla.

## Resultados

El seguimiento medio después del alta fue de 18 meses (rango: 15-60 meses). El ITB postoperatorio se incrementó, con una media de  $0,25 \pm 0,1$ , pero no se consideró un indicador de éxito o de mejoría porque en muchos casos no pudo realizarse su medición debido a la calcificación y a la ausencia de troncos distales permeables. La mortalidad peroperatoria fue nula, con nueve fallecimientos tardíos no relacionados con la cirugía, dos de origen cardíaco, cuatro de causa neoplásica y tres no filiados. La permeabilidad primaria al final del período (18 meses) fue del 86,7%. La permeabilidad secundaria fue del 93,3%; en un caso se necesitó una fibrinólisis, angioplastia y colo-

cación de un *stent* recubierto en la ílfaca externa y, en otro caso, se precisó la sustitución de un *bypass* femorofemoral por uno axilobifemoral.

No se detectaron infecciones protésicas y la tasa de salvamento de la extremidad al final del período fue del 93,3%. Durante el postoperatorio, sólo hubo que realizar amputaciones en dos casos: en uno por trombosis de la prótesis, y en otro, por un empeoramiento de las lesiones.

Los datos obtenidos se analizaron mediante el programa estadístico SPSS v. 15.0 y se obtuvieron las gráficas de permeabilidad primaria (Fig. 2) y de salvamento de extremidad (Fig. 3) de Kaplan-Meier.

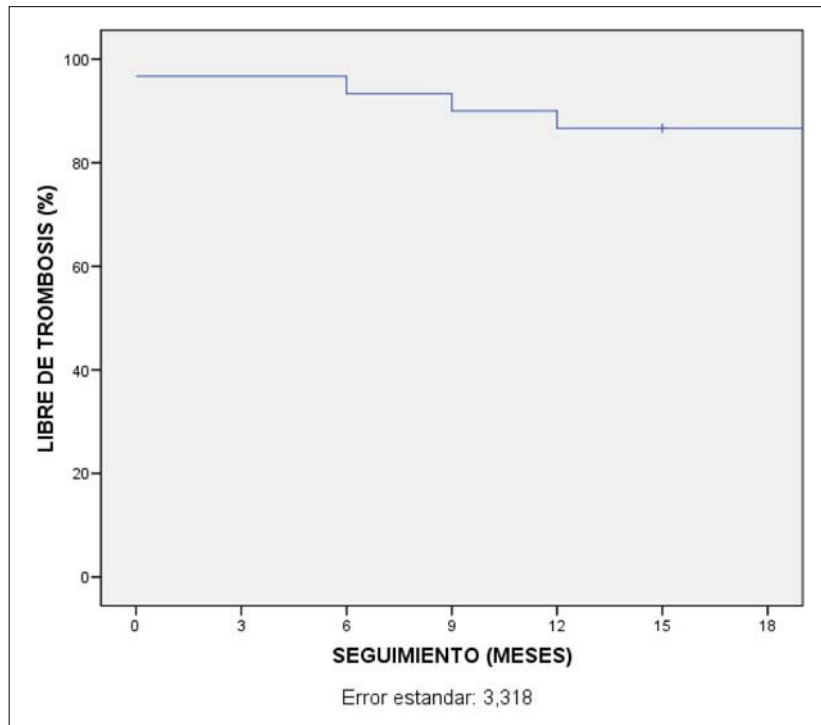


Figura 2. Permeabilidad primaria.

## Discusión

Aunque se han publicado algunos estudios sobre la revascularización de la AFP, existen pocas evidencias acerca de su eficacia para el tratamiento de pacientes con isquemia crítica. Según las series publicadas, la tasa de salvamento de la extremidad tras una profundoplastia aislada varía entre el 23 y el 83% [2]. A pesar del aumento en el ITB que refieren estas series, la mala evolución puede deberse al tiempo requerido para desarrollar un circuito colateral profundopoplíteo, lo que explica los resultados más negativos en pacientes con lesiones tróficas profundas.

Varios autores han descrito el uso de la profundoplastia [2,3] para mejorar la hemodinámica y la permeabilidad de las revascularizaciones; sin embargo, no se han hallado en la bibliografía publicaciones que evalúen la utilidad de la revascularización de

AFP con *cuff* de Miller interpuesto, como técnica de derivación para salvar las extremidades en pacientes con isquemia crítica como alternativa única a la amputación. Además, en caso necesario, pueden utilizarse (como se ha hecho en algunos casos del presente trabajo) otras técnicas asociadas, como procedimientos endovasculares, para mejorar el flujo a la AFP desde sectores más proximales.

Diehm [2] ha defendido que la revascularización aislada de la femoral profunda es una técnica insuficiente en casos de gangrenas extensas del pie, ya que no permite la cicatrización de amputaciones asociadas 'amplias' y en esos casos (tras la comprobación angiográfica de la ausencia de lecho distal) resulta preferible la amputación mayor de entrada.

La utilidad de la AFP en su porción media y distal es ampliamente reconocida como zona de derivación de reconstrucciones vasculares proximales. Además, cuenta con la ventaja de un fácil abordaje que evita

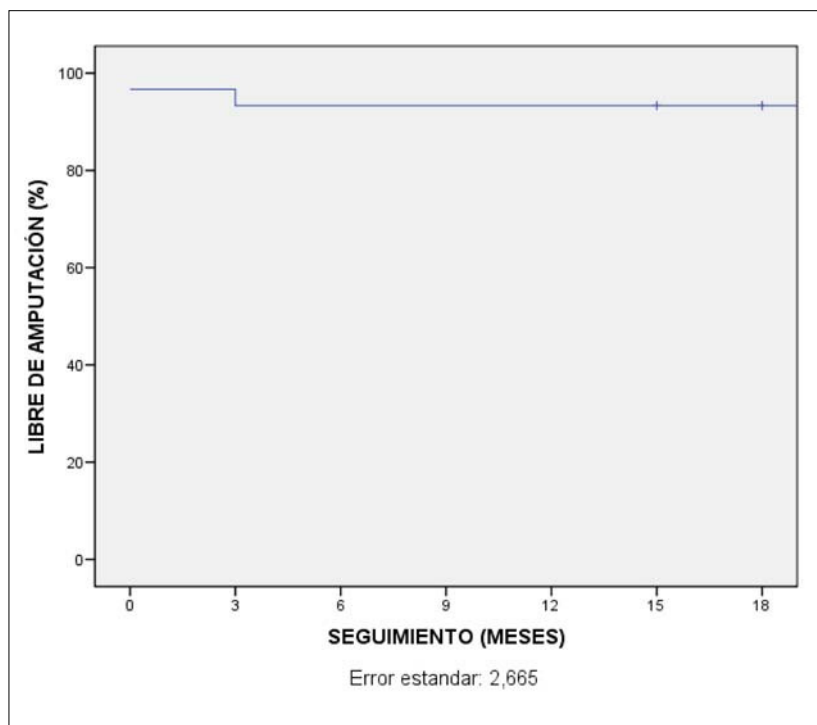


Figura 3. Salvamento de la extremidad.

volver a realizar una nueva disección inguinal en pacientes que precisan procedimientos secundarios de revascularización.

Las ramas perforantes distales de la AFP suelen conectarse a través de una arcada con las arterias genicular y tibial recurrente de la rodilla que, a su vez, fluyen hacia el sistema popliteotibial. El abordaje de la AFP es una buena técnica para asegurar un buen *outflow* desde un *bypass* aortofemoral, iliofemoral o extraanatómico, cuando la arteria femoral superficial se encuentra ocluida o está gravemente enferma. Cuando los primeros centímetros de la AFP están afectados, la anastomosis puede hacerse en un seg-

mento más distal y sano. En estudios retrospectivos, la permeabilidad de derivaciones desde el sector aortoiliaco con anastomosis en segmentos distales de la AFP es comparable a los realizados con anastomosis en la arteria femoral común. Las ramas colaterales entre la AFP y el sistema popliteotibial deben estar bien desarrolladas para que la resistencia entre estos dos segmentos arteriales sea mínima y permita una adecuada perfusión distal. En los casos con estenosis en el origen de la AFP, asociar una profundoplastia mejora el flujo colateral y minimiza la necesidad de realizar un procedimiento secundario infrainguinal, si éste pudiera plantearse. Cuando fracasa una deri-

vación desde el sector aortoiliaco por progresión de la enfermedad en el sector femoral, su prolongación hasta un segmento sano de la AFP por debajo de la obstrucción puede ser una alternativa adecuada [3].

Nuestro grupo, con una experiencia reducida en cuanto al número de casos, considera que los resultados están extremadamente condicionados por la adecuada selección de los pacientes. En nuestra práctica, la revascularización de la AFP para casos bien seleccionados es una opción válida con una escasa tasa de complicaciones, un excelente éxito técnico, al igual que la permeabilidad primaria y secundaria, y una tasa de salvamento de la extremidad superior al 90%.

## Bibliografía

1. Mills JL, Taylor SM, Fujitani RM. The role of the deep femoral artery as an inflow site for infrainguinal revascularization. *J Vasc Surg* 1993; 18: 416-23.
2. Diehm N, Savolainen H, Mahler F, Schmidli J, Do D, Baumgartner I. Does deep femoral artery revascularization as an isolated procedure play a role in chronic critical limb ischemia? *J Endovasc Ther* 2004; 11: 119-24.
3. Tovar-Pardo AE, Bernhard VM. Where the profunda femoris artery fits in the spectrum of lower limb revascularization. *Semin Vasc Surg* 1995; 8: 225-35.
4. Natale A, Belcastro M, Palleschi A, Baldi I. The mid-distal deep femoral artery: few important centimeters in vascular surgery. *Ann Vasc Surg* 2007; 21: 111-6.
5. Bastounis E, Felekouras E, Pikoulis E, Hadjinikolaou L, Georgopoulos S, Balas P. The role of profunda femoris revascularization in aortofemoral surgery. An analysis of factors affecting graft patency. *Int Angiol* 1997; 16: 107-13.
6. Miller JH, Foreman RK, Ferguson L, Faris I. Interposition vein cuff for anastomosis of prosthesis to small artery. *Aust N Z J Surg* 1984; 54: 283-5.

### *SURGICAL TREATMENT OF THE DISTAL THIRD OF THE DEEP FEMORAL ARTERY WITH INTERPOSITION OF A MILLER VEIN CUFF*

**Summary.** Aim. To determine if surgical treatment of the distal portion of deep femoral artery (DFA) is a valid technique for limb salvage in patients with critical limb ischemia. Patients and methods. A retrospective study analyzing admitted patients with critical limb ischemia was performed. These patients underwent a DFA revascularization with interposition of a Miller cuff, excluding those with extensive gangrene. Thirty cases were found, 26 male and 4 women with a mean age of  $72 \pm 9$  years. The admission diagnosis was rest pain in 22 cases (73.3%), and trophic lesions in 8 cases (26.6%). The procedures performed were 3 ilio-femoral bypasses, 3 femoral sector reconstructions, 17 femoro-femoral bypasses, 4 axilo-femoral bypasses, 1 extension from a previous ilio-femoral bypass and 2 extensions from previous aorto-bifemoral bypasses. Results. The mean follow up time was 18 months (15-60). Postoperative ABI increase was  $0.25 \pm 0.1$ , and postoperative mortality was none, with 9 deaths none related with the surgical procedure, 2 heart related, 4 neoplastic and 3 non determined. The primary patency rate was 86.7% with a secondary patency rate of 93.3%. No graft infections were detected and the limb salvage rate was 93.3%. Two amputations were performed, one due to a graft failure and one due to gangrene progression. Conclusions. The revascularization of the distal portion of the DFA in selected patients is a valid technique for limb salvage, achieving an excellent technical success with few complications and a good limb salvage rate. [ANGIOLOGÍA 2009; 61: 77-82]

**Key words.** Critical limb ischemia. Deep femoral artery. Limb salvage. Miller cuff. Prosthetic revascularization.

## Aneurisma de aorta torácica con cuello distal corto: técnica para aumentar la zona de sellado. A propósito de un caso

E. Blanco-Cañibano, P.C. Morata-Barrado, B. García-Fresnillo, M. Guerra-Requena

### ANEURISMA DE AORTA TORÁCICA CON CUELLO DISTAL CORTO: TÉCNICA PARA AUMENTAR LA ZONA DE SELLADO. A PROPÓSITO DE UN CASO

**Resumen.** *Objetivo. Describir la experiencia personal inicial con una técnica para conseguir aumentar la zona de sellado distal de las endoprótesis en el tratamiento endovascular de aneurismas de aorta torácica (AAT) con cuello distal corto, aprovechando los 4 mm distales festoneados de la endoprótesis Gore TAG. Caso clínico. Mujer de 63 años, con antecedentes de hipertensión arterial, diabetes mellitus, cardiopatía isquémica y dislipidemia. Intervenido de apendicectomía e histerectomía. Con seguimiento en consulta externa de cirugía vascular por AAT, con crecimiento rápido de 15 mm en un año, motivo por el que se decide el tratamiento. En angio-TC toracoabdominal: AAT 50 mm de diámetro máximo. Cuello proximal de 35 mm de longitud y distal hasta el tronco celíaco de 10 mm. Técnica quirúrgica: con anestesia general y protección medular (drenaje de líquido cefalorraquídeo), se procedió a la cateterización del tronco celíaco con balón de 2,5 mm vía transfemorales derecha e implantación de dos endoprótesis tipo Gore TAG de 28 × 15 y 31 × 15, respectivamente, por vía ilíaca izquierda a través de una prótesis de dacrón de 8 mm suturada terminolateral a ésta. En el seguimiento con angio-TC, al año se comprueba la correcta exclusión del aneurisma, sin evidencia de fugas periprotésicas, con permeabilidad del tronco celíaco. Conclusiones. La técnica de tutorización de los troncos viscerales mediante inflado intraluminal de balón de angioplastia no sólo asegura su preservación durante el despliegue de la endoprótesis torácica, sino que además permite, de una forma segura, aumentar la zona de sellado distal en AAT con cuellos distales cortos. [ANGIOLOGÍA 2009; 61: 83-8]*

**Palabras clave.** *Aneurisma de aorta torácica. Angioplastia. Endoprótesis. Tratamiento endovascular. Tronco celíaco.*

### Introducción

El tratamiento endovascular del aneurisma de aorta torácica descendente (AAT) ha aparecido en los últimos años como una alternativa al tratamiento quirúrgico convencional en pacientes seleccionados. Los trabajos más recientes publicados sugieren que el

tratamiento endovascular es una opción menos invasiva, con una menor morbilidad y mortalidad que el tratamiento quirúrgico abierto de aorta torácica o toracoabdominal [1,2]. Entre los requisitos que se deben tener en cuenta para una implantación correcta de una endoprótesis de aorta torácica está el hecho de que exista una adecuada zona de fijación distal y proximal, es decir, se recomienda que exista una longitud mínima de 15 mm entre el aneurisma y la salida del tronco de subclavia izquierda proximalmente y el origen del tronco celíaco distalmente [3].

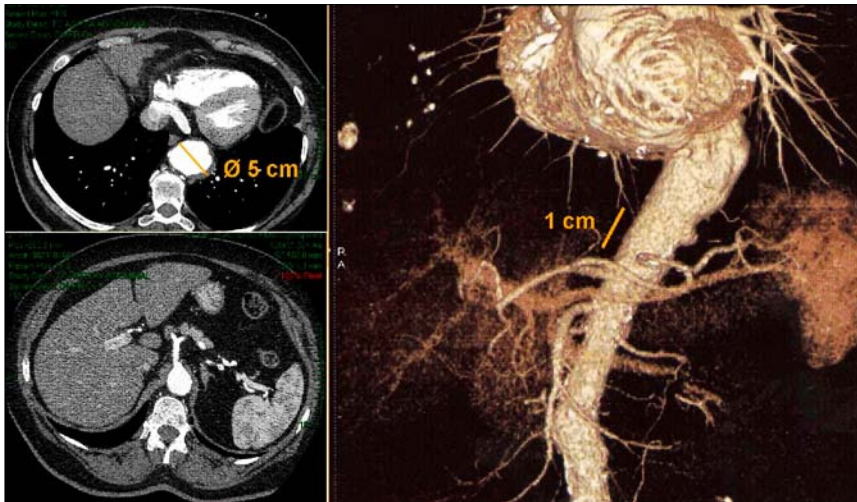
Cuando el área de fijación distal (longitud desde el final del aneurisma hasta el tronco celíaco) es in-

*Aceptado tras revisión externa: 16.03.09.*

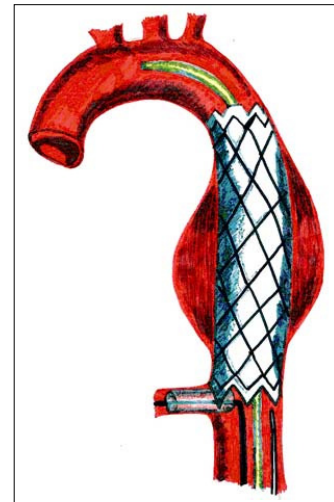
*Servicio de Angiología y Cirugía Vascular. Hospital General Universitario de Guadalajara. Guadalajara, España.*

*Correspondencia: Dra. Estrella Blanco Cañibano. Miguel Ángel Asturias, 65, B7. E-28806 Alcalá de Henares (Madrid). E-mail: estrebl@gmail.com*

© 2009, ANGIOLOGÍA



**Figura 1.** Angio-TC preoperatoria que muestra un aneurisma de aorta torácica de 5 cm de diámetro máximo, con cuello distal hasta el tronco celíaco de 1 cm.



**Figura 2.** Técnica de despliegue de la endoprótesis Gore TAG con tutorización del tronco celíaco con un balón de angioplastia.

adecuada, existen alternativas distintas: abordaje toracoabdominal abierto, utilización de endoprótesis fenestradas o el aumento de la zona de sellado distal que cubre el origen del tronco celíaco, tras realizar previamente una revascularización retrógrada de éste, aunque hay autores que, en estos casos, proponen una revascularización selectiva [4].

El diseño de las endoprótesis tipo Gore TAG presenta como dato diferencial que los 4 mm distales son festoneados. De esta manera, al alinear la endoprótesis con el tronco celíaco, se pueden conseguir 4 mm adicionales de sellado. Describimos nuestra experiencia inicial con una técnica basada en la descrita *endowedge* para aneurismas de la aorta abdominal (AAA) yuxtarenales que permita ganar zona de sellado distal de la endoprótesis en AAT con cuello distal corto.

### Caso clínico

Mujer de 63 años en seguimiento en la consulta externa de cirugía vascular por un aneurisma de aorta torácica. En la última revisión se observó en la an-

gio-TC de control un crecimiento de 15 mm respecto al previo realizado 12 meses antes.

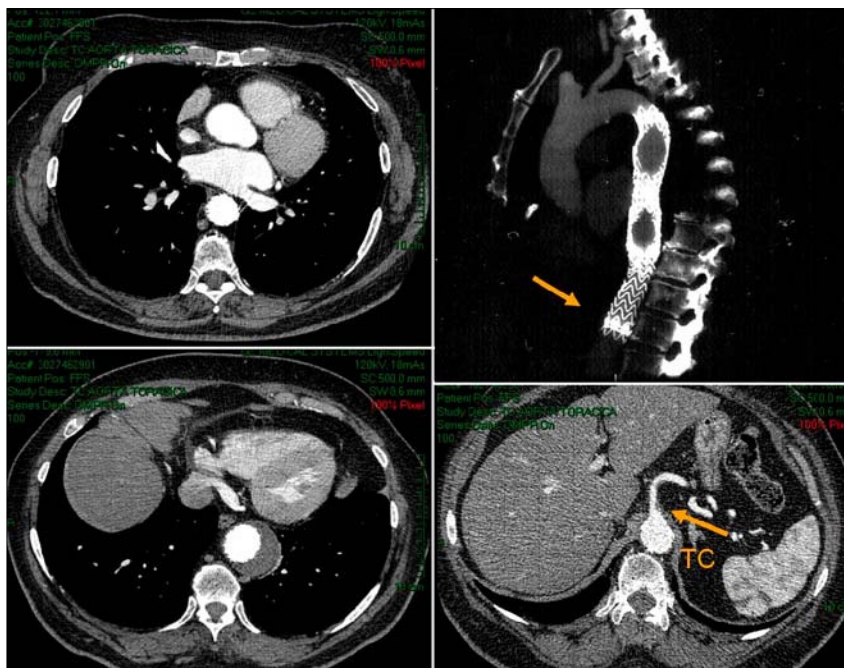
Presentaba como antecedentes clínicos hipertensión arterial, diabetes mellitus tipo II, cardiopatía isquémica (angioplastia y *stent* coronario) y dislipidemia. Había sido sometida a una histerectomía por tumor endometrial un año antes, sin presentar recidivas en las revisiones oncológicas posteriores.

La angio-TC (Fig. 1) mostraba un aneurisma de aorta torácica descendente de 5 cm de diámetro máximo, con un cuello proximal (distancia desde el *ostium* de la arteria subclavia izquierda al inicio del aneurisma) de 35 mm y un cuello distal (distancia desde el final del aneurisma hasta el *ostium* del tronco celíaco) de 10 mm. Presentaba un trombo mural sin signos de rotura. No existía aneurisma de aorta infrarrenal ni de ilíacas comunes. Los diámetros de las ilíacas externas eran de 64 mm en el eje derecho y 67 mm en el eje izquierdo.

Teniendo en cuenta el rápido crecimiento del aneurisma y los antecedentes clínicos de la paciente, se indicó un tratamiento endovascular de éste.

El procedimiento quirúrgico se realizó con anestesia general. Se implantó un catéter intradural para el





**Figura 3.** Angio-TC a los 12 meses de la intervención, en la que se observa la exclusión del aneurisma torácico y la permeabilidad del tronco celiaco. (Flecha: origen del tronco celiaco; TC: tronco celiaco).

drenaje de líquido cefalorraquídeo, puesto que el aneurisma involucraba las arterias intercostales T8-L12.

Mediante el abordaje percutáneo femoral derecho, se progresó un globo de angioplastia de 2,5 mm en el tronco celiaco.

Si se tiene en cuenta el calibre del introductor del cuerpo de la endoprótesis (22 Fr) y el tamaño de las ilíacas externas, no era posible utilizar el abordaje femoral para la introducción de la endoprótesis. Por ello, mediante abordaje retroperitoneal izquierdo, se expuso la arteria ilíaca común izquierda y se suturó de manera terminolateral una prótesis de dacrón de 8 mm, utilizando ésta para la progresión de las endoprótesis. Primero se avanzó una endoprótesis tipo Gore TAG de 31 mm × 20 cm hasta una posición inmediatamente proximal al *ostium* del tronco celiaco. Después se infló el globo hasta la presión nominal y se hizo coincidir la marca radioopaca más inferior de la endoprótesis con el globo. Posteriormente se desplegó la endoprótesis, asegurándonos de mantener

durante el despliegue la presión del dispositivo de la endoprótesis contra el globo, para el correcto alineamiento del borde inferior de la endoprótesis con el *ostium* del tronco celiaco (Fig. 2). Finalmente, se progresó una segunda endoprótesis Gore TAG (28 mm × 15 cm) proximal a la primera, que se solapó dentro de la luz de la primera endoprótesis y quedó el extremo proximal 1 cm distal al *ostium* de la arteria subclavia izquierda.

La arteriografía posprocedimiento mostró que la endoprótesis estaba correctamente colocada, con exclusión del AAT y permeabilidad del tronco celiaco.

En la angio-TC realizada a los 12 meses del procedimiento se observa una disminución del diámetro del aneurisma (4,2 cm), con permeabilidad de las arterias viscerales (Fig. 3).

## Discusión

La reparación endovascular de los AAT ha demostrado ser una alternativa segura al tratamiento quirúrgico convencional, con una menor morbimortalidad [1,3,4]. Al igual que en la exclusión mediante endoprótesis de los aneurismas de aorta abdominal infrarenal, las zonas inadecuadas de sellado son factores limitantes para el tratamiento endovascular de los AAT. Es por ello que los AAT con cuello distal corto suponen un reto para el tratamiento endovascular. La ligadura de los troncos viscerales y la revascularización mediante *bypass* retrógrado constituye una opción en pacientes con aneurismas que involucran

el origen de las arterias viscerales [4,5]. Sin embargo, se requiere una anestesia general y laparotomía media para la realización de estos *bypass* viscerales, con el inconveniente de añadir una mayor morbilidad peroperatoria y tiempo quirúrgico adicional.

Una alternativa posible es el uso de endoprótesis fenestradas [4,6]. Este procedimiento requiere alinear las fenestraciones de la endoprótesis con el *ostium* de las arterias viscerales durante el despliegue de ésta, y colocar, posteriormente, un *stent* en el origen de las arterias viscerales, de forma que un segmento del *stent* protruya en el interior de la luz de la aorta. Las endoprótesis fenestradas presentan limitaciones técnicas diversas. Deben ser realizadas de forma individual para cada caso, según la anatomía del paciente, y ser alineadas de forma precisa antes del despliegue. Además, se han descrito complicaciones isquémicas derivadas de la oclusión de troncos viscerales o embolización distal [7].

Otra opción consiste en aumentar la zona de sellado distal cubriendo el origen del tronco celíaco [8]. La oclusión de la arteria subclavia con la endoprótesis para conseguir el sellado proximal es bien tolerado en la mayoría de las ocasiones sin necesidad de revascularización [4]. Sin embargo, existen pocas series de casos en los que se realice la oclusión del origen del tronco celíaco para conseguir mayor sellado distal sin revascularización previa de éste, y en éstas se recomienda realizar previamente una evaluación angiográfica de la circulación colateral entre el tronco celíaco y la arteria mesentérica superior para determinar si es seguro cubrir el origen del tronco celíaco [8,9]. Así, Vaddineni et al describen una serie de siete pacientes en los que se ocluyó de forma intencionada el *ostium* del tronco celíaco para conseguir un área de sellado distal mayor, después de observar que existía una circulación colateral adecuada a través de la arteria gastroduodenal entre el tronco celíaco y la arteria mesentérica superior. Ninguno de los siete pacientes presentó complicaciones de isquemia intestinal. Sin embargo, Leon et al [10] descri-

ben una serie de 16 pacientes con aneurisma de aorta torácica en los que se cubrió el tronco celíaco. Tres de ellos murieron y dos presentaron paraplejía. Estos autores concluyen que la arteriografía preoperatoria no permite predecir de forma segura qué pacientes presentarán complicaciones. Gawenda et al [11] realizan una revisión de la bibliografía y proponen un algoritmo diagnóstico basado en la arteriografía preoperatoria para determinar cuándo se puede cubrir el *ostium* del tronco celíaco con pocas posibilidades de complicaciones.

La técnica *endowedge* ha sido descrita por Minion et al [9] como una alternativa a la técnica de fenestración para tratar AAA con cuello proximal corto. Esta técnica se realiza con una endoprótesis tipo Gore Excluder, ya que ésta presenta en su diseño sus 4 mm proximales festoneados. La técnica consistiría en tutorizar las arterias renales mediante balones de angioplastia, lo cual permite alinear el borde festoneado proximal de la endoprótesis Gore Excluder al *ostium* de las renales durante su despliegue. De esta manera se pueden conseguir 4 mm adicionales de sellado en el cuello de un aneurisma aórtico infrarrenal.

Teniendo esto en consideración, decidimos emplear la misma técnica para aumentar el sellado distal, que era la principal limitación para el tratamiento endovascular en nuestro caso. De forma similar a la endoprótesis abdominal Gore Excluder en su área proximal, la endoprótesis torácica Gore TAG es festoneada en sus 4 mm distales. Utilizamos esta peculiaridad de su diseño para conseguir una zona adicional de sellado mediante la tutorización del tronco celíaco con un balón de angioplastia, tal y como se ha descrito anteriormente.

Además, la tutorización del tronco celíaco con un balón de angioplastia permite protegerlo de la embolización que pudiera ocurrir durante el despliegue de la endoprótesis. La isquemia mesentérica y las complicaciones derivadas de ésta se han descrito en relación con fenómenos embólicos después del despliegue de endoprótesis de aorta torácica [7]. Así, Gra-

benwoger et al [12] describen en una serie de procedimientos de endoprótesis torácica publicada un caso de isquemia mesentérica y fallo multiorgánico secundarios al cubrimiento parcial del *ostium* del tronco celíaco y embolización distal a la circulación mesentérica. La oclusión del tronco celíaco con un balón de angioplastia durante el despliegamiento de endoprótesis torácica en casos de aneurismas torácicos con cuello distal corto disminuye el riesgo de esta complicación.

Una importante limitación de esta técnica es que, si bien es útil para asegurar el sellado distal adecuado de las endoprótesis en el caso de cuellos distales cor-

tos, sigue siendo necesaria una mínima longitud de sellado para la correcta exclusión del aneurisma. La longitud mínima requerida se desconoce. Sin embargo, Minion et al, los primeros autores en publicar esta técnica, no la recomiendan para cuellos inferiores a 9 mm [9].

En conclusión, la técnica de tutorización de los troncos viscerales mediante inflado intraluminal de un balón de angioplastia no sólo asegura su preservación durante el despliegue de la endoprótesis torácica, sino que permite de forma segura aumentar la zona de sellado distal en AAT con cuellos distales cortos.

## Bibliografía

1. Leurs LJ, Bell R, Degrieck Y, Thomas S, Hobo R, Lundbom J. Endovascular treatment of thoracic aortic diseases: combined experience from the EUROSTAR and United Kingdom Thoracic Endograft registries. *J Vasc Surg* 2004; 40: 670-80.
2. Fattori R, Nienaber CA, Rousseau H, Beregi JP, Heijmen R, Grabenwöger M, et al. Results of endovascular repair of the thoracic aorta with the Talent thoracic stent graft: the Talent Thoracic Retrospective Registry. *J Thorac Cardiovasc Surg* 2006; 132: 332-9.
3. Gutiérrez-Alonso VM, Riera-De Cubas L, Fernández-Valenzuela V, Martín-Pedrosa JM. Tratamiento endovascular de la aorta torácica. *Angiología* 2007; 59 (Supl 1): S29-45.
4. Greenberg RK, Lytle B. Endovascular repair of thoracoabdominal aneurysms. *Circulation* 2008; 117: 2288-96.
5. Zhou W, Reardon M, Peden EK, Lin PH, Lumsden AB. Hybrid approach to complex thoracic aortic aneurysms in high-risk patients: surgical challenges and clinical outcomes. *J Vasc Surg* 2006; 44: 688-93.
6. O'Neill S, Greenberg RK, Haddad F, Resch T, Sereika J, Katz E. A prospective analysis of fenestrated endovascular grafting: intermediate-term outcomes. *Eur J Vasc Endovasc Surg* 2006; 32: 115-23.
7. Sunder-Plassmann L, Orend KH. Stentgrafting of the thoracic aorta-complications. *J Cardiovasc Surg (Torino)* 2005; 46: 121-30.
8. Vaddineni SK, Taylor SM, Patterson MA, Jordan WD Jr. Outcome after celiac artery coverage during endovascular thoracic aortic aneurysm repair: preliminary results. *J Vasc Surg* 2007; 45: 467-71.
9. Minion DJ, Yancey A, Patterson DE, Saha S, Endean ED. The endowedge and kilt techniques to achieve additional juxtarenal seal during deployment of the Gore Excluder endoprothesis. *Ann Vasc Surg* 2006; 20: 472-7.
10. Leon LR Jr., Mills JL Sr., Jordan W, Morasch MM, Kovacs M, Becker GJ, et al. The risks of celiac artery coverage during endoluminal repair of thoracic and thoracoabdominal aortic aneurysms. *Vasc Endovasc Surg* 2009; 43: 51-60.
11. Gawenda M, Brunkwall J. When is safe to cover the left subclavian and celiac arteries. Part II: celiac artery. *J Cardiovasc Surg (Torino)* 2008; 49: 479-82.
12. Grabenwöger M, Hutschala D, Ehrlich MP, Cartes-Zumelzu F, Thurnher S, Lammer J, et al. Thoracic aortic aneurysms: treatment with endovascular self-expandable stent grafts. *Ann Thorac Surg* 2000; 69: 441-5.

*ANEURYSM OF THE THORACIC AORTA WITH A SHORT DISTAL NECK:  
A TECHNIQUE TO INCREASE THE SEALING ZONE. A CASE REPORT*

**Summary.** *Aim. To describe our initial personal experience with a technique for increasing the distal sealing zone of stent-grafts in the endovascular treatment of thoracic aortic aneurysms (TAA) with a short distal neck, by taking advantage of the 4 mm scalloped flare at the distal end of the Gore TAG endoprosthesis. Case report. A 63-year-old female with a history of arterial hypertension, diabetes mellitus, ischaemic heart disease and dyslipidaemia. The patient had undergone an appendectomy and a hysterectomy. She was also attending the vascular surgery outpatient department to follow up a TAA with a rapid growth rate of 15 mm per year, which is what led to the decision being taken to treat it immediately. In a thoracoabdominal CT-angiography scan: TAA with a maximum diameter of 50 mm. Proximal neck with a length of 35 mm and distally, to the celiac trunk, 10 mm. Surgical technique: with general anaesthesia and spinal cord protection (cerebrospinal fluid drainage), the celiac trunk was catheterised with a 2.5-mm balloon via right transfemoral, and placement of two 28 × 15 and 31 × 15 Gore TAG type endoprostheses, respectively, via the left iliac through an 8-mm Dacron graft that was sutured end-to-side to it. In the next CT-angiography scan at one year, the aneurysm was seen to be correctly excluded, with no evidence of periprosthetic leaks, and patency in the celiac trunk. Conclusions. The technique of tutoring the main visceral arteries by inflating an intraluminal angioplasty balloon not only ensures their preservation during deployment of the thoracic endoprosthesis, but also makes it possible to safely increase the distal sealing zone in TAA with short distal necks. [ANGIOLOGÍA 2009; 61: 83-8]*

**Key words.** *Angioplasty. Celiac trunk. Endovascular treatment. Stent. Thoracic aortic aneurysm.*

## Tratamiento endovascular de aneurismas subclavios. A propósito de dos casos

M. del Barrio-Fernández, R. Fernández-Samos, M.J. González-Fueyo, M.I. Alonso-Álvarez

### TRATAMIENTO ENDOVASCULAR DE ANEURISMAS SUBCLAVIOS. A PROPÓSITO DE DOS CASOS

**Resumen.** Introducción. Los aneurismas de la arteria subclavia intratorácica (AASI) son infrecuentes. La cirugía convencional conlleva una alta morbimortalidad. Presentamos nuestra experiencia con dos casos de AASI complejos intervenidos con técnica endovascular. Casos clínicos. Caso 1: mujer de 74 años. Acude a urgencias por disnea aguda. En la radiografía torácica se observan un gran derrame pleural y una masa en el lóbulo pulmonar superior izquierdo. Con la sospecha de la presencia de una neoplasia pulmonar se realiza angiotomografía en la que se detecta un AASI izquierdo con signos de rotura, sacular, de 60 mm de diámetro, así como una atelectasia del pulmón izquierdo. Mediante el empleo de toracocentesis, el derrame pleural se ha identificado como un hemotórax masivo. La paciente ha sido intervenida de urgencia, se le ha insertado una endoprótesis subclavia izquierda y se le ha realizado un drenaje pleural. Caso 2: varón de 76 años, con una arteria subclavia derecha aberrante (ASDA) detectada mediante angiografía realizada antes de una endarterectomía carotídea llevada a cabo cinco años antes. Presenta disfagia progresiva y deterioro del estado general, y se sospecha la existencia de una neoplasia esofágica. En el estudio con angiotomografía torácica se ha objetivado la presencia de un aneurisma del origen de la ASDA de 32 mm de diámetro que comprime el esófago. Se ha descartado la existencia de un proceso neoplásico. El paciente ha sido intervenido colocando una endoprótesis en la ASDA. No ha habido complicaciones intraoperatorias. El caso 1 presentaba, además, un aneurisma de la aorta abdominal que fue reparado de forma endovascular tres meses después. Continúa asintomática, y no se han observado complicaciones en las pruebas de imagen. El caso 2 ha presentado una mejoría subjetiva de la disfagia, y a los tres meses la prótesis ha continuado permeable y sin fugas, aunque el paciente falleció a los cuatro meses de la intervención a causa de un infarto de miocardio. Conclusión. El tratamiento endovascular de los AASI es posible, con buenos resultados y muy baja morbimortalidad. [ANGIOLOGÍA 2009; 61: 89-94]

**Palabras clave.** Aberrante. Aneurisma. Arteria. Endoprótesis. Endovascular. Subclavia.

### Introducción

Los aneurismas de la arteria subclavia proximal o intratorácica (AASI) son muy infrecuentes, por lo que la estrategia terapéutica es difícil de definir. El trata-

miento quirúrgico convencional conlleva una alta morbimortalidad asociada. En la década de 1990 se publicaron un total de 15 trabajos sobre el tratamiento endovascular de 22 pacientes con lesiones de la arteria subclavia (traumatismos, aneurismas y fístulas arteriovenosas), de los que sólo dos se refieren a aneurismas verdaderos [1].

Posteriormente, el número de publicaciones en la bibliografía se ha incrementado, y todas ellas han considerado que la progresiva mejora de los dispositivos ha permitido reducir las complicaciones a medio plazo.

Acceptado tras revisión externa: 02.03.09.

Servicio de Angiología y Cirugía Vascular. Hospital de León. Complejo Asistencial de León. León, España.

Correspondencia: Dr. Rafael Fernández-Samos Gutiérrez. Servicio de Angiología y Cirugía Vascular. Hospital de León. Complejo Asistencial de León. Altos de Nava, s/n. E-24071 León. E-mail: rafasamos@telefonica.net

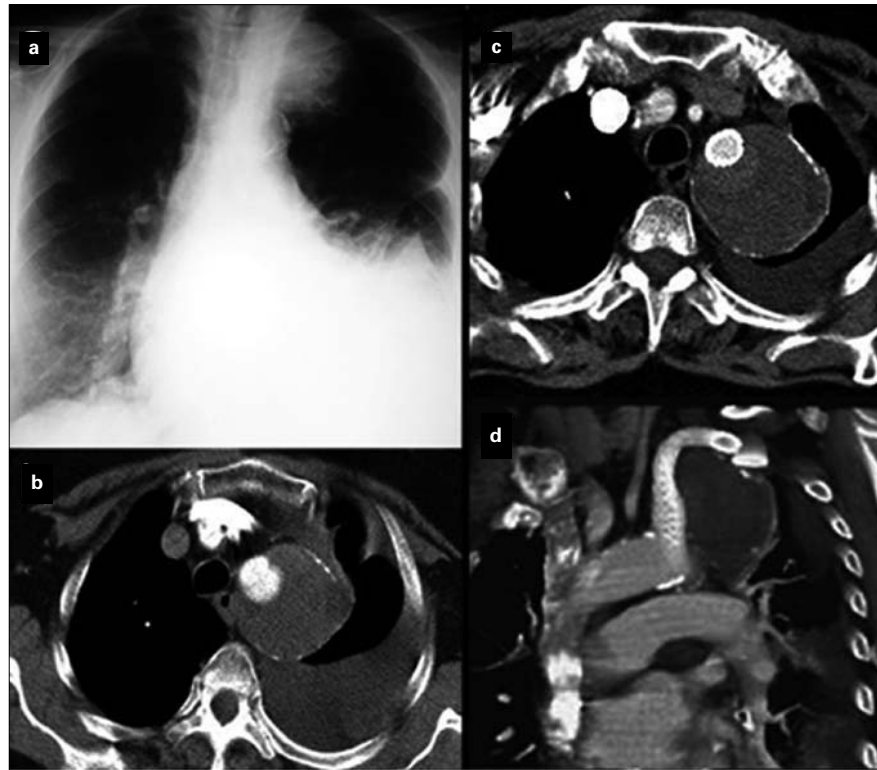
© 2009, ANGIOLOGÍA

## Caso clínico

*Caso 1.* Mujer de 74 años con antecedentes de bronquitis crónica que acude al servicio de Urgencias por presentar un cuadro de disnea de instauración brusca. En la radiografía de tórax se observan un gran derrame pleural y una masa en el lóbulo pulmonar superior izquierdo (Fig. 1a). Con la sospecha de una neoplasia pulmonar complicada no conocida, se realiza una angio-TC torácica en la que se detecta un AASI sacular izquierdo de 60 mm de diámetro, con luz verdadera de 20 mm de diámetro y gran trombo mural, con signos de rotura y discontinuidad de la pared (Fig. 1b). Por to-

racocentesis se diagnostica un hemotórax masivo que provocaba atelectasia compresiva de todo el pulmón izquierdo. Aunque no presentaba inestabilidad hemodinámica, y teniendo en cuenta la situación respiratoria de la paciente, se decide tratarla de forma urgente con una endoprótesis subclavia izquierda y drenaje pleural.

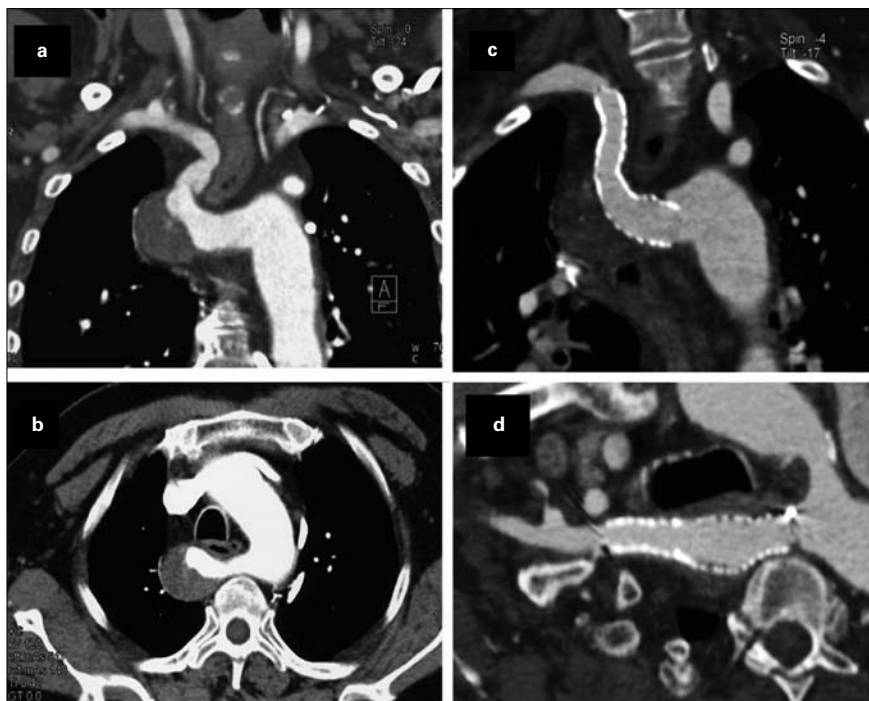
*Caso 2.* Varón de 76 años con una arteria subclavia derecha aberrante (ASDA) conocida desde cinco años antes (detectada en un estudio previo a una intervención de endarterectomía carotídea). Presentaba una clínica de disfagia que había empeorado progresivamente en los últimos meses, hasta provocar un deterioro del estado general, con sospecha de cuadro constitucional paraneoplásico. En una angio-TC toracoabdominal se objetiva un aneurisma del origen



**Figura 1.** Caso 1. a) Radiografía de tórax, en la que se observan un gran derrame pleural izquierdo y una masa en el lóbulo superior izquierdo; b) Angiotomografía torácica en la que se detecta un gran aneurisma subclavio izquierdo con signos de rotura y derrame pleural; c y d) Angiotomografía de control, con el aneurisma subclavio izquierdo excluido. Corte axial y reconstrucción.

de la ASDA de 32 mm de diámetro que comprime el esófago (Figs. 2a y 2b) y provoca una desviación traqueal. Tenía su origen en el cayado aórtico, en su cara lateral derecha. Se indica tratamiento con endoprótesis de forma programada.

En los dos casos se optó por una estrategia terapéutica similar. Ambas intervenciones se realizaron en el quirófano y bajo anestesia general. La extremidad superior ipsilateral que debía ser tratada se colocó en abducción de 60° para facilitar la navegación del dispositivo endovascular y se realizó un abordaje quirúrgico de la arteria humeral en corredera bicipital a la altura del brazo. Con técnica de Seldinger y maniobras de cateterización, se sitúa una guía hidrofílica en la aorta descendente, con posterior intercambio por guía *superstiff* tipo Amplatz y de un intro-



**Figura 2.** Caso 2. a y b) Angiotomografía torácica, en la que se observa una arteria subclavia derecha aberrante aneurismática, con compresión esofágica y desviación traqueal, reconstrucción y corte axial; c y d) Angiotomografía de control, en la que se ve la exclusión del aneurisma.

ductor de 12 Fr. Se procede a la colocación y al despliegue de la endoprótesis bajo control angiográfico y se realizan maniobras de angulación del arco radiológico para conseguir el mejor despliegue del cayado aórtico y del origen de los troncos supraaórticos en cada caso.

En el caso 1, la endoprótesis seleccionada fue una extensión ilíaca Excluder Gore® PXC141000 (Fig. 3a). Debido al tamaño y a la extensión, se optó por una prótesis de longitud suficiente para garantizar el sellado de todo el aneurisma, incluso hasta el origen de la arteria vertebral, sin que se produjeran complicaciones neurológicas postoperatorias. En el caso 2, antes del procedimiento se midieron el diámetro y la longitud que debían cubrirse con la endoprótesis mediante un catéter centimetrado introducido en el cayado aórtico. La guía rígida favoreció la rectificación del eje arterial tortuoso de la subclavia derecha aberrante en su trayecto intratorácico (Fig.

3b), lo que permitió elegir la longitud adecuada de endoprótesis para no dañar el origen de la arteria vertebral, en este caso Excluder Gore® PXL161207.

No se realizó sellado con balón posterior al despliegue de las prótesis en ninguno de los dos casos.

No se produjeron complicaciones perioperatorias. El implante de ambos dispositivos se realizó de forma satisfactoria.

El caso 1 precisó la colocación de un tubo de drenaje torácico; tuvo una buena evolución postoperatoria, con una estancia en reanimación de 48 horas para control hemodinámico. Pa-

só a planta y se le dio el alta hospitalaria a los siete días, tras el control del hemotórax. Esta paciente presentaba, además, un aneurisma de la aorta abdominal que fue tratado de forma diferida con endoprótesis aortobiilíaca. Dieciocho meses después de la primera intervención, la paciente continúa asintomática, tanto desde el punto de vista neurológico como desde el vascular, sin que se hayan evidenciado complicaciones en las pruebas de imagen (angio-TC) de control realizadas (Figs. 1c y 1d).

El caso 2 no presentó complicaciones postoperatorias. En la revisión realizada al mes de la intervención, la endoprótesis se mantenía permeable y sin fugas, con una mejoría subjetiva de la disfagia y una disminución del tamaño del aneurisma (Figs. 2c y 2d). A los tres meses, el paciente había mejorado sustancialmente su cuadro general, pero a los cuatro meses de la intervención falleció a causa de un infarto agudo de miocardio.

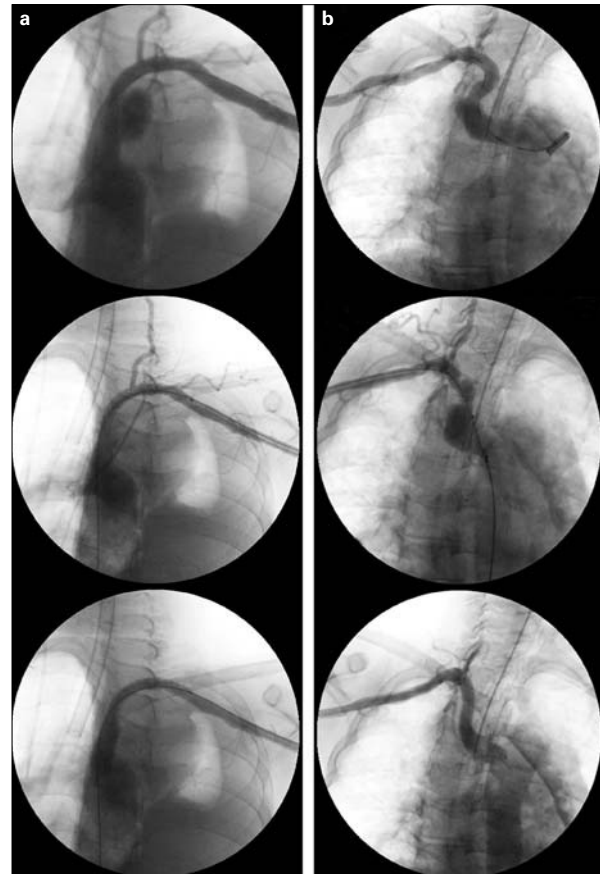
## Discusión

Los AASI verdaderos son muy raros, y suponen sólo un 0,1% de todos los aneurismas. La presencia de aneurismas asociados en otras localizaciones se observa hasta en el 50% de estos pacientes. Su etiología más frecuente es arterioesclerótica, a diferencia de los aneurismas subclavios extratorácicos, que se asocian con un traumatismo previo, con iatrogenia o con la presencia de un síndrome del desfiladero torácico [2].

La mayoría de estos aneurismas son asintomáticos, y cuando producen síntomas, lo hacen bien por compresión de estructuras adyacentes o bien por isquemia del miembro superior (trombosis o embolia distal). La presentación con una rotura es extremadamente rara y se asocia con enfermedades hereditarias (enfermedad de von Recklinghausen, síndrome de Marfan, necrosis quística de la media o síndrome de Turner) o con aneurismas infecciosos [3].

Un caso particular es el del origen anómalo de la arteria subclavia derecha distal al resto de los troncos supraaórticos, la ASDA. Aunque se trata de la malformación del arco aórtico más frecuente (afecta al 0,5-1% de la población), en estos casos, pocas veces se produce una dilatación en el origen de dicha arteria (conocida como divertículo de Kommerell), que puede causar un cuadro de disfagia mecánica por compresión del esófago (disfagia lusoria) [4]. La presencia de un aneurisma de la ASDA, incluso si es asintomático, indica que debe realizarse una intervención quirúrgica por su elevado riesgo de rotura o de complicaciones isquémicas.

La cirugía abierta convencional de los AASI tiene una elevada morbimortalidad asociada, con una mortalidad peroperatoria de hasta un 8% y de hasta un 30% si se trata de un aneurisma de la ASDA [5]. Hay que tener en cuenta que estos aneurismas suelen presentarse en pacientes de edad avanzada y, con mucha frecuencia, con una importante comorbilidad. El tratamiento endovascular de estos aneurismas evita el carácter invasivo de abordajes como la toracotomía,



**Figura 3.** a) Caso 1. Arteriografía retrógrada, en la que se ve la canalización de la arteria subclavia aneurismática con guía rígida y despliegue de endoprótesis que ocluye el origen vertebral izquierdo; b) Caso 2. Arteriografía dividida en centímetros, canalización y enderezamiento de la arteria subclavia derecha aberrante aneurismática con guía rígida y despliegue de endoprótesis respetando el origen vertebral izquierdo.

la resección clavicular o la esternotomía, así como la morbilidad asociada con la compleja disección de estructuras adyacentes al aneurisma (plexo braquial o vena subclavia) [6].

Sin embargo, el tratamiento endovascular en casos de AASI no está exento de dificultades técnicas. Las zonas de anclaje, tanto proximal como distal, no siempre son viables. El cuello proximal suele ser corto y ancho o puede no existir. El anclaje distal puede ser precario si se encuentra en localización distal a la salida del estrecho torácico (las fuerzas de compresión y cizallamiento pueden llevar a fatiga del mate-



rial y a fractura). Debe considerarse, antes de tomar una decisión terapéutica, la necesidad de excluir tanto la arteria vertebral, si ésta fuera dominante, como la mamaria interna en casos de cirugía de derivación coronaria previa. La posibilidad de que se produzca una embolia encefálica es más frecuente en aneurismas del origen de la subclavia derecha y tronco braquiocéfálico. Además, al tratarse de arterias de mediano calibre, la hiperplasia intimal en las zonas límite del dispositivo en respuesta a la implantación de éste puede conducir a la trombosis arterial [7]. En el momento del despliegue, la zona de anclaje proximal está sometida a altas fuerzas hemodinámicas en el arco aórtico.

La primera reparación endovascular de una lesión de la arteria subclavia se debe a Becker et al. En 1991 publicaron la reparación de un traumatismo subclavio iatrogénico mediante un *stent* tipo Palmaz recubierto de silicona [8].

La mayoría de las publicaciones desde entonces incluyen series cortas de dos o tres casos, o bien casos aislados. En las series amplias el número de aneurismas verdaderos también es reducido. Hilfiker et al han publicado una serie más extensa de pacientes con lesiones de arteria subclavia tratadas de forma endovascular. Entre un total de nueve pacientes se incluyen dos casos de aneurisma arterioesclerótico. Ambos pacientes han sido tratados con éxito y sin complicaciones a los 57 y 12 meses, respectivamente [1].

Schoder et al [6], en una serie de 12 casos, han incluido dos aneurismas arterioescleróticos, uno de ellos roto, con un seguimiento del paciente de hasta 3 meses sin complicaciones, y un aneurisma en un paciente con síndrome de Marfan, con 54 meses de seguimiento tras la implantación.

La permeabilidad primaria de los dispositivos en las series publicadas varía entre un 75 y un 100% para un seguimiento comprendido entre 3 y 54 meses. Hay que tener en cuenta que a causa del escaso número de pacientes se incluyen todo tipo de lesiones de la arteria subclavia (traumatismos, pseudoaneurismas, fístulas arteriovenosas, malformaciones y

aneurismas verdaderos), por lo que aún no pueden extraerse conclusiones válidas para una sola de estas categorías de forma aislada.

Actualmente, el tratamiento del aneurisma de la ASDA se plantea con mucha frecuencia como un procedimiento híbrido. Varios autores avalan la estrategia de un abordaje supraclavicular para realizar una ligadura distal al aneurisma, con reimplantación de la ASDA en la carótida o derivación carotidosubclavia si fuese necesaria. En un segundo tiempo quirúrgico se realiza la exclusión del origen de la ASDA mediante endoprótesis de la aorta torácica descendente [9].

El principal problema para la implantación de una endoprótesis dentro de la ASDA, como valoran Lacroix et al, es la ausencia de cuello para el anclaje proximal, ya que este tipo de aneurisma incluye la pared aórtica en muchos casos. La ASDA suele tener, además, un trayecto tortuoso que dificulta la navegación y la expansión de la prótesis [10].

La elección de extensiones ilíacas de Excluder Gore<sup>®</sup> se hizo por el bajo calibre del introductor (12 Fr), por el perfil muy bajo del dispositivo portador de la endoprótesis, por su rápida liberación una vez elegido el punto de despliegue y por la posibilidad de escoger un diámetro proximal superior al distal, a diferencia de lo que sucede con las endoprótesis tubulares.

En conclusión, los pacientes con un AASI son, con cierta frecuencia, de edad avanzada y con una importante comorbilidad, y pueden beneficiarse de una estrategia terapéutica endovascular si las características anatómicas del aneurisma lo permiten. Aunque existe un cierto número de publicaciones que avalan el tratamiento endovascular de lesiones de la arteria subclavia, son pocos los casos publicados de aneurismas arterioescleróticos tratados de esta forma, por lo que los resultados a medio y largo plazo para pacientes con una esperanza de vida más larga todavía deben ser validados. El tratamiento endovascular del caso particular del aneurisma de la ASDA también aporta una aproximación terapéutica novedosa y eficaz, diferente a la de la ligadura y la trasposición.

## Bibliografía

1. Hilfiker PR, Razavi MK, Kee ST, Sze Y, Semba CP, Dake MD. Stent-graft therapy for subclavian artery aneurysms and fistulas: single-center midterm results. *J Vasc Interv Radiol* 2000; 11: 578-84.
2. Davidovic LB, Markovic DM, Pejic SD, Kovacevic NS, Colic MM, Doric PM. Subclavian artery aneurysms. *Asian J Surg* 2003; 26: 7-11.
3. Tatebe S, Asami F, Shinohara H. Ruptured aneurysm of the subclavian artery in a patient with von Recklinghausen's disease. *Circ J* 2005; 69: 503-6.
4. Cina CS, Althani H, Pasenau J, Abouzahr L, Kommerell's diverticulum and right-sided aortic arch: a cohort study and review of the literature. *J Vasc Surg* 2004; 39: 131-9.
5. Veraldi GF, Furlan F, Bell PRF. Endovascular repair of intrathoracic left subclavian artery aneurysm with a stent graft. *EJVES* 2002; Extra 4: 22-4.
6. Schoder M, Cejna M, Hölzenbein T, Bischof G, Lomoschitz F, Funovics M, et al. Elective and emergent endovascular treatment of subclavian artery aneurysms and injuries. *J Endovasc Ther* 2003; 10: 58-65.
7. Chambers CM, Curci J. Treatment of nonaortic aneurysms in the endograft era: aneurysms of the innominate and subclavian arteries. *Semin Vasc Surg* 2005; 18: 184-90.
8. Becker GI, Benenati IF, Zemel G, Sallee DS, Suárez CA, Roeren TK. Percutaneous placement of a balloon-expandable intraluminal graft for life threatening subclavian arterial hemorrhage. *J Vasc Interv Radiol* 1991; 2: 225-9.
9. Kamiya H, Knobloch K, Lotz J, Boy A, Lichtenberg A, Hagl C, et al. Surgical treatment of aberrant right subclavian artery (arteria lusoria) aneurysm using three different methods. *Ann Thorac Surg* 2006; 82: 187-90.
10. Lacroix V, Astarci P, Philippe D, Goffette P, Hammer F, Verhelst R, et al. Endovascular treatment of an aneurysmal aberrant right subclavian artery. *J Endovasc Ther* 2003; 10: 190-4.

### ENDOVASCULAR TREATMENT OF SUBCLAVIAN ANEURYSMS. TWO CASE REPORTS

**Summary.** Introduction. *Aneurysms of the intrathoracic subclavian artery (AISA) are rare. Conventional surgery entails a high rate of morbidity and mortality. We report our experience with two complex cases of AISA that were treated using endovascular surgical techniques.* Case reports. *The first case was a 74-year-old female. This patient visited the emergency department due to acute dyspnea. An x-ray of the thorax showed an important pleural effusion and a mass in the left upper lobe of the lung. In the suspected presence of pulmonary neoplasia, an MR-angiography was performed in which a left AISA was detected with signs of rupture, a saccular shape, and a diameter of 60 mm, as well as atelectasis in the left lung. By means of a thoracentesis, the pleural effusion was identified as being a massive haemothorax. The patient was submitted to an emergency operation, a stent was placed in the left subclavian, and pleural drainage was performed. The second of our cases was a 76-year-old male, with an aberrant right subclavian artery (ARSA) that had been detected by means of an angiography carried out before a carotid endarterectomy performed five years earlier. The patient presented progressive dysphagia and a general deterioration of his status, and the existence of oesophageal neoplasia was suspected. A CT-angiography study of the thorax revealed the presence of an aneurysm in the origin of the ARSA with a diameter of 32 mm that was constricting the oesophagus. The presence of a neoplastic process was ruled out. The patient was submitted to surgery to place a stent in the ARSA. There were no intraoperative complications. The woman also presented an abdominal aortic aneurysm (AAA) that was operated on by an endovascular procedure three months later. She remains asymptomatic and no complications have been observed in the imaging tests. The man's dysphagia improved subjectively, and at three months the stent was still patent and free of leaks, although he died four months after the operation due to a myocardial infarct.* Conclusions. *Endovascular treatment of AISA is possible, with good results and very low morbidity and mortality rates. [ANGIOLOGÍA 2009; 61: 89-94]*

**Key words.** *Aberrant. Aneurysm. Artery. Endovascular. Stent. Subclavian artery.*

## Aneurisma de la vena mesentérica superior. Caso clínico y revisión de la bibliografía

L. Estallo-Laliena, M. Vega de Céniga, A. Barba-Vélez

### ANEURISMA DE LA VENA MESENTÉRICA SUPERIOR. CASO CLÍNICO Y REVISIÓN DE LA BIBLIOGRAFÍA

**Resumen.** Introducción. Los aneurismas venosos del sistema porta y mesentérico son extremadamente raros y, de éstos, los de la vena mesentérica superior los más infrecuentes. Caso clínico. Mujer de 77 años de edad a quien se detecta, en un estudio ecográfico abdominal, una dilatación venosa abdominal que, mediante angiorresonancia, se confirma que corresponde a un aneurisma de la vena mesentérica superior. Se trata de forma expectante, con un seguimiento de dos años, tras los cuales sigue asintomática y sin cambios en el aneurisma de la vena mesentérica superior. Junto con el caso clínico, presentamos una revisión bibliográfica con todos los casos publicados. Conclusión. Consideramos que, dada su excepcionalidad, su historia natural es desconocida y que aunque la conducta expectante es la adoptada en la mayoría de los casos, los pacientes deben ser advertidos de las posibles complicaciones, es decir, la trombosis o la rotura del aneurisma venoso, a pesar de que no existe ningún dato objetivo en que basarse para predecir el riesgo de las complicaciones. [ANGIOLOGÍA 2009; 61: 95-8]

**Palabras clave.** Aneurisma. Aneurisma venoso. Angiorresonancia magnética. Ecografía abdominal. TC. Vena mesentérica superior.

### Introducción

Los aneurismas venosos del sistema porta y mesentérico superior son una entidad extremadamente rara. Con el desarrollo de las técnicas de imagen y la amplia utilización de éstas para el diagnóstico de patología abdominal se hace más habitual su hallazgo. Aun con todo, los aneurismas de la vena mesentérica superior (AVMS) son los más infrecuentes, con menos de una veintena de casos descritos en la bibliografía.

Presentamos el caso de una paciente con AVMS idiopático, con seguimiento clínico de 2 años.

### Caso clínico

Mujer de 77 años de edad, 81 kg de peso y 153 cm de estatura (índice de masa corporal = 34,6) que acudió al médico de Atención Primaria por presentar dolores abdominales repetidos, mal definidos, con coluria y que no se acompañaban de sintomatología digestiva, distensión abdominal o pérdida de peso. Entre sus antecedentes destacaban: diabetes mellitus no insulino-dependiente controlada con antidiabéticos orales, hipertensión arterial en tratamiento con inhibidores de la enzima convertidora de la angiotensina (IECA), artrosis generalizada en tratamiento con condroitín sulfato.

Aceptado tras revisión externa: 16.03.09.

Servicio de Angiología y Cirugía Vascular. Hospital de Galdakao-Usansolo. Galdakao, Vizcaya, España.

Correspondencia: Dr. Luis Estallo Laliena. Servicio de Angiología y Cirugía Vascular. Hospital de Galdakao-Usansolo. Barrio Labeaga, s/n. E-48960 Galdakao (Vizcaya). E-mail: lestallo@gmail.com

© 2009, ANGIOLOGÍA

fato, calcio y vitamina D, y a la que se le practicó una colecistectomía en 1986 por colelitiasis crónica. En su centro de salud se le realizó una ecografía abdominal en la que se identificó una dilatación venosa retroperitoneal y fue remitida a nuestro Servicio de Angiología y Cirugía Vascular para su estudio. En la exploración por aparatos sólo era destacable la deformidad artrósica de las rodillas. La exploración arterial y venosa fueron completamente normales. Se realizó una angiorresonancia venosa abdominal y una tomografía computarizada (TC) en las que se identificó una dilatación aneurismática de la vena mesentérica superior previa a la confluencia con la vena porta, sin trombo en su interior, de unos 4 cm de diámetro máximo (Figs. 1 y 2). Debido a la ausencia de síntomas secundarios al aneurisma venoso, se desestimó la reparación quirúrgica y se optó por el seguimiento ambulatorio periódico. Después de dos años de control, la paciente continúa asintomática y sin cambios en la anatomía del aneurisma venoso.

## Discusión

Los AVMS son raros en la práctica habitual, por lo que constituyen motivo de publicación como casos aislados. En la revisión que hemos realizado se describen 17 casos, además del aportado por los autores (Tabla) [1-9]. La edad media de los pacientes fue de 59,8 años, con un rango de edades entre los 31 y 81 años. Existe un predominio del sexo femenino, ya que 14 de los 17 eran mujeres. Se considera que se trata de un aneurisma del sistema venoso portal cuando su diámetro máximo supera los 1,4 cm [4].

Su causa es desconocida. Se considera que pueden tener un origen congénito o adquirido. Schild propuso que los de causa congénita se producen como consecuencia del desarrollo anormal del sistema venoso portal por la no obliteración parcial de la parte derecha de la vena vitelina derecha [1,9]. Los aneurismas venosos adquiridos del sistema mesentericoportal se han

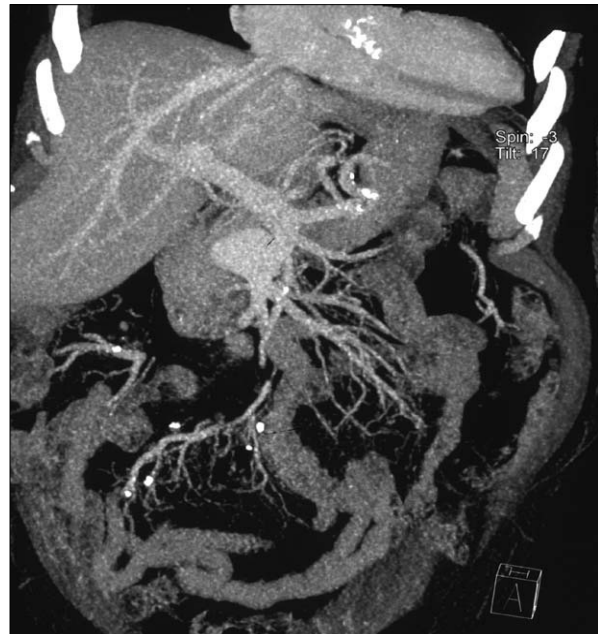

Figura 1. Angiorresonancia magnética diagnóstica.

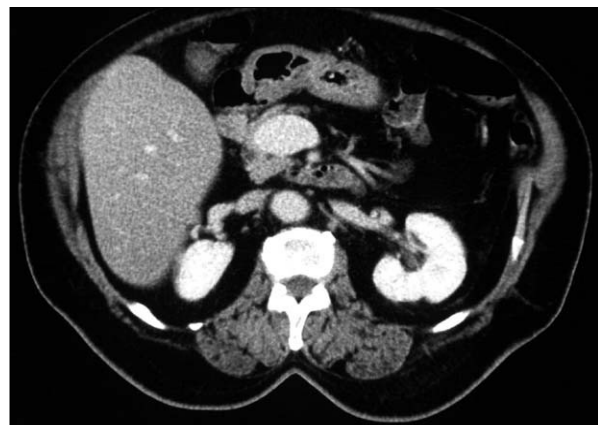

Figura 2. Tomografía computarizada de control a los dos años de seguimiento.

relacionado con hipertensión portal, pancreatitis necrosante, fístulas arteriovenosas o traumatismos [3].

La clínica más frecuente es el dolor abdominal vago, recurrente y localizado en el cuadrante superior derecho del abdomen (nueve casos de los recogidos en la presente revisión), aunque estas molestias probablemente no estén relacionadas con el aneurisma. Generalmente, son asintomáticos y presentan clínica de dolor epigástrico intenso acompañado de

**Tabla.** Aneurismas de la vena mesentérica superior. Revisión de la bibliografía.

Autor/año	Sexo/edad	Síntomas	Método diagnóstico	Seguimiento	Tratamiento
Schild [1], 1982	M/60	Dolor abdominal vago	Ecografía, TC	?	Conservador
López Rasines [2], 1985	M/56	Dolor abdominal vago	TC, angiografía	?	Conservador
Cholankeril [2], 1985	M/59	HDA. Hipertensión portal	TC, angiografía	?	Conservador
Mathias [2], 1987	M/55	Dolor abdominal vago	Ecografía, TC, angiografía	?	Aneurismorrafia
Wise [2], 1987	M/37	Dolor abdominal agudo. Trombosis	Ecografía, TC	?	Resección
Liessi [2], 1988	H/72	Asintomático	Ecografía, TC	?	Conservador
Ercolani [2], 1992	M/58	Dolor abdominal vago	Ecografía, TC, angiografía	?	?
Sedat [2], 1993	H/66	Asintomático	TC, Doppler, ecografía	?	Conservador
Lerch [3], 1996	M/50	Asintomático	Ecografía, TC, eco-Doppler, angiografía	16 meses	Resección
Fulcher [4], 1997	H/74	Dolor abdominal vago	Ecografía, eco-Doppler, TC	?	Conservador
Fulcher [4], 1997	M/56	Dolor abdominal vago	TC	?	Conservador
Özbek [5], 1999	H/73	Dolor abdominal vago	Ecografía	2 años	?
Wolosker [2], 2003	M/56	Dolor abdominal vago	TC, angiografía, ARM	5 años	Conservador
Billaud [6], 2003	M/56	Asintomático	Ecografía, eco-Doppler, TC, ARM	?	Conservador
Hechelhammer [7], 2004	M/31	Dolor abdominal agudo. Trombosis	TC, angiografía	1 año	Trombólisis y trombectomía
Perret [8], 2007	M/81	Dolor abdominal agudo. Hematoma retroperitoneal	TC	?	Conservador
Estallo (caso presentado), 2008	M/77	Dolor abdominal vago	Ecografía, TC, ARM	18 meses	Conservador

ARM: angiorresonancia magnética; HDA: hemorragia digestiva alta; TC: tomografía computarizada.

vómitos o hemorragia digestiva alta cuando aparecen complicaciones en forma de trombosis aguda, como en tres de los casos revisados [2]. Otra posible complicación grave es la rotura, con hemoperitoneo y *shock* hemorrágico, descrito en aneurismas de la vena porta extrahepática [3], pero que no se ha producido en ninguno de los casos de aneurisma de la vena mesentérica inferior publicados.

Debido a la ausencia o inespecificidad de los síntomas, el diagnóstico no se puede establecer sobre la base de una anamnesis y exploración física de los pacientes y se debe recurrir a estudios de imagen. De hecho, suelen ser en su mayoría hallazgos casuales en una prueba de imagen solicitada en el estudio de otro proceso. En general, el primer estudio que se realiza es una ecografía abdominal, dado que no es inva-

siva. En esta exploración, el aneurisma se presenta como una estructura anecoica en la proximidad de la cabeza del páncreas. Su naturaleza vascular se confirma mediante eco-Doppler, que muestra flujo con una curva monofásica propia del sistema portal, salvo que se encuentre trombosado [6]. La TC permite conocer con exactitud el tamaño y la extensión de estos aneurismas, especialmente con las actuales TC helicoidales que permiten realizar reconstrucciones tridimensionales, pero con el inconveniente de exponer al paciente a radiaciones ionizantes y a contrastes yodados [2]. Otro método para evaluar estos aneurismas es la angiorrsonancia magnética, que proporciona imágenes semejantes a los angiogramas y que también es posible analizar tridimensionalmente. Todo este desarrollo de los métodos diagnósticos por la imagen ha hecho que los procedimientos invasivos clásicos angiográficos hayan quedado en desuso [6].

Debido a la rareza de esta entidad clínica, su historia natural es una incógnita. Sólo se han tratado tres casos: uno de ellos mediante aneurismorrafia y otros dos mediante resección, una de ellas indicada por la trombosis aguda de éste [2]. En un caso se realizó una trombectomía por aspiración transhepática y trombólisis para tratar la trombosis aguda del aneurisma, pero no se realizó ninguna corrección del aneurisma [7]. Dado que generalmente son asintomáticos o la clínica no es atribuible al aneurisma (más de tres cuartas partes de los casos publicados), la mayor parte se trata mediante conducta expectante y seguimiento, como en el caso que presentamos. En cualquier caso, los pacientes deben ser advertidos de las posibles complicaciones, es decir, la trombosis o rotura del aneurisma venoso, a pesar de que no existe ningún dato objetivo en qué basarse para predecir el riesgo de las complicaciones.

## Bibliografía

1. Schild H, Schweden F, Braun B, Lang H. Aneurysm of the superior mesenteric vein. *Radiology* 1982; 145: 641-2.
2. Wolosker N, Zerati AE, Nishinari K, De Melo Galvão-Filho M, Wolosker AM. Aneurysm of superior mesenteric vein: case report with 5-year follow-up and review of the literature. *J Vasc Surg* 2004; 39: 459-61.
3. Lerch R, Wölfe KD, Loeprucht H. Superior mesenteric venous aneurysm. *Ann Vasc Surg* 1996; 10: 582-8.
4. Fulcher A, Turner M. Aneurysms of the portal vein and superior mesenteric vein. *Abdom Imaging* 1997; 22: 287-92.
5. Ozbek SS, Killi MR, Pourbagher MA, Parildar M, Katranci N, Solak A. Portal venous system aneurysms: report of five cases. *J Ultrasound Med* 1999; 18: 417-22.
6. Billaud Y, Pilleul F, Meyer X, Ehre P, Weber G, Henry L, et al. Aneurisme de la veine mésentérique supérieure: apport de l'imagerie. *J Radiol* 2003; 84: 857-60.
7. Hechelhammer L, Crook DW, Widmer U, Wildermuth S, Pfammatter T. Thrombosis of a superior mesenteric vein aneurysm: transarterial thrombolysis and transhepatic aspiration thrombectomy. *Cardiovasc Intervent Radiol* 2004; 27: 551-5.
8. Perret WL, De Silva A, Elzarka A, Schelleman A. Portal circulation aneurysms: two case reviews. *Australas Radiol* 2007; 51: 87-90.
9. Valentine RJ, Wind GG. Embriology of the arteries and veins in anatomic exposures. In: *Vascular surgery*. Philadelphia: Lippincott Williams & Wilkins; 2003. p. 1-19.

## ANEURYSM OF THE SUPERIOR MESENTERIC VEIN. A CASE REPORT AND REVIEW OF THE LITERATURE

**Summary.** Introduction. *Venous aneurysms of the portal and mesenteric system are extremely infrequent and, of the cases that do occur, those involving the superior mesenteric vein are the rarest.* Case report. *A 77-year-old woman submitted to an abdominal ultrasonography scan which revealed the presence of an abdominal venous dilatation; an MR angiography scan confirmed the suspicion that it was an aneurysm in the superior mesenteric vein. Expectant treatment was established, with a two-year follow-up, after which the patient remained asymptomatic and without changes in the aneurysm of the superior mesenteric vein. Together with the case report, we also present a review of the literature involving all the cases published to date.* Conclusions. *Because of the extremely low frequency with which it appears, its natural history is still unknown. Although expectant behaviour is the approach adopted in most cases, patients must be warned of the possible complications, that is to say, thrombosis or rupture of the venous aneurysm, despite the absence of any objective data that can be used to predict the risk of complications.* [ANGIOLOGÍA 2009; 61: 95-8]

**Key words.** *Abdominal ultrasonography. Aneurysm. CT. MR angiography. Superior mesenteric vein. Venous aneurysm.*

## Cirugía convencional tras el fracaso del tratamiento endovascular en la isquemia mesentérica crónica

M. Rubio-Montaña, A. Abdelkader Abu-Sneimeh,  
S. Redondo-López, C. Cuesta-Gimeno

### CIRUGÍA CONVENCIONAL TRAS EL FRACASO DEL TRATAMIENTO ENDOVASCULAR EN LA ISQUEMIA MESENTÉRICA CRÓNICA

**Resumen.** Introducción. La angina mesentérica es un síntoma infrecuente de la aterosclerosis. La clínica clásicamente descrita es: dolor posprandial, pérdida de peso y miedo a la ingesta. El tratamiento estándar ha sido la revascularización abierta de los vasos mesentéricos. Las técnicas endovasculares han abierto nuevas oportunidades de tratamiento, aunque con resultados de permeabilidad menores. Presentamos el caso de una paciente con isquemia mesentérica crónica y fracaso a corto plazo del tratamiento endovascular. Caso clínico. Mujer de 77 años de edad, con múltiples factores de riesgo cardiovasculares y clínica de ángor abdominal clásico. En el año 2006 fue tratada mediante una angioplastia y stent de la arteria mesentérica superior (AMS) por lesión suboclusiva en su origen. Se produjo una recidiva clínica 10 meses tras el tratamiento debido a una oclusión del stent y una progresión de la lesión ya existente en el origen del tronco celíaco. Mediante una arteriografía diagnóstico-terapéutica se trató una lesión > 70% del tronco celíaco con angioplastia y stent sin poder recanalizar el stent previo de la AMS. Los episodios de dolor reaparecieron a los ocho meses de la última intervención. Debido a la recidiva clínica por fracaso del tratamiento endovascular se decidió realizar un bypass aortomesentérico retrógrado a la AMS. Conclusión. El objetivo de la revascularización es aliviar los síntomas, evitar el infarto intestinal y mejorar el estado nutricional. La paciente que se presenta sufrió síntomas recurrentes abdominales tras el fracaso de las técnicas endovasculares. La cirugía convencional ha resultado satisfactoria clínicamente y con una permeabilidad de 18 meses. [ANGIOLOGÍA 2009; 61: 99-103]

**Palabras clave.** Isquemia mesentérica crónica. Permeabilidad. Revascularización. Stent.

### Introducción

La angina mesentérica como síntoma de la isquemia intestinal crónica es una manifestación poco frecuente de la aterosclerosis y fue descrita por Goodman [1] hace ya casi un siglo, en 1918. La clínica clásicamente descrita es el dolor posprandial, la pér-

didada de peso y el miedo a la ingesta. El mecanismo fisiopatológico que la desencadena es la disminución del flujo arterial mesentérico necesario durante la hipperemia posprandial que ocurre entre 15-20 minutos tras la ingesta, por lo cual se produce una hipoxia a nivel visceral.

La revascularización abierta de los vasos afectados por la patología estenosante ha sido el estándar en el tratamiento. Desde que en 1958 se describiera la endarterectomía de la arteria mesentérica superior (AMS), otras técnicas se han introducido en el campo de esta patología arterial que han cambiado la perspectiva en el tratamiento de esta entidad clínica.

Aceptado tras revisión externa: 31.03.09.

Servicio de Angiología y Cirugía Vascular. Hospital Universitario Ramón y Cajal. Madrid, España.

Correspondencia: Dra. María Rubio Montaña. Juan Pérez Zúñiga, 22, 4.º F. E-28027 Madrid. E-mail: mrmmeduva@hotmail.com

© 2009, ANGIOLOGÍA

El desarrollo de las técnicas endovasculares ha abierto nuevas puertas al tratamiento de esta patología, ya que la morbimortalidad de las técnicas quirúrgicas clásicas no es despreciable en pacientes añosos pluripatológicos. Aunque no hay estudios aleatorizados y prospectivos por ahora que comparen ambas técnicas, existen en la bibliografía múltiples revisiones de series que han sido de gran utilidad para orientar la actitud terapéutica tan compleja en estos pacientes.

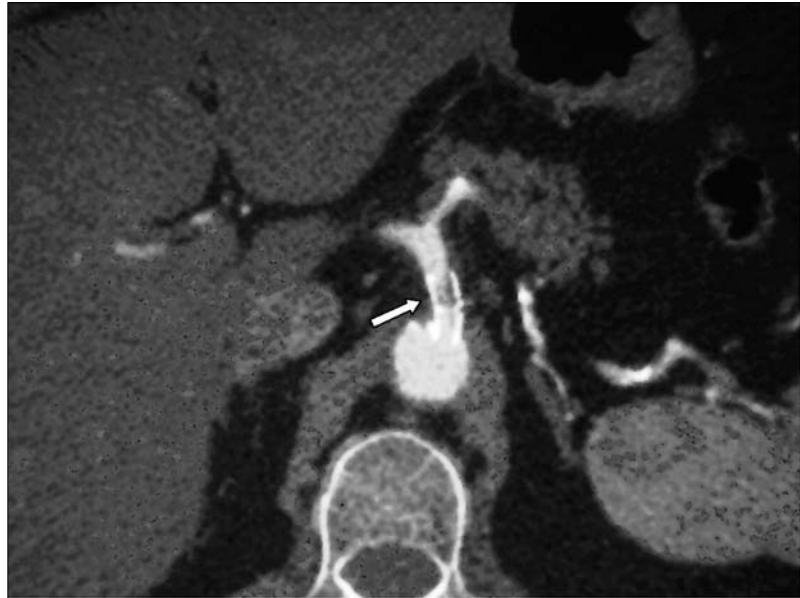

Figura 1. Angio-TC: oclusión del *stent* en la arteria mesentérica superior.

### Caso clínico

Mujer de 77 años de edad en estudio por el Servicio de Gastroenterología por dolor abdominal, de 20-30 minutos tras la ingesta, y miedo a comer. Entre las pruebas de estudio que se realizaron en el año 2006 constaba una angiotomografía en la que se objetivaron lesiones ateromatosas aórticas que afectaban a la salida de las ramas viscerales de la aorta abdominal sugestivas de estenosis a dicha altura.

La paciente presentaba múltiples factores de riesgo cardiovascular (hipertensión arterial, diabetes mellitus en tratamiento con insulina, hipercolesterolemia y obesidad troncular), además de factores de alto riesgo quirúrgico como una cardiopatía isquémica crónica tratada mediante angioplastia de la arteria descendente anterior en el año 2000, asintomática desde entonces y una bronquitis crónica sin episodios de agudización reciente.

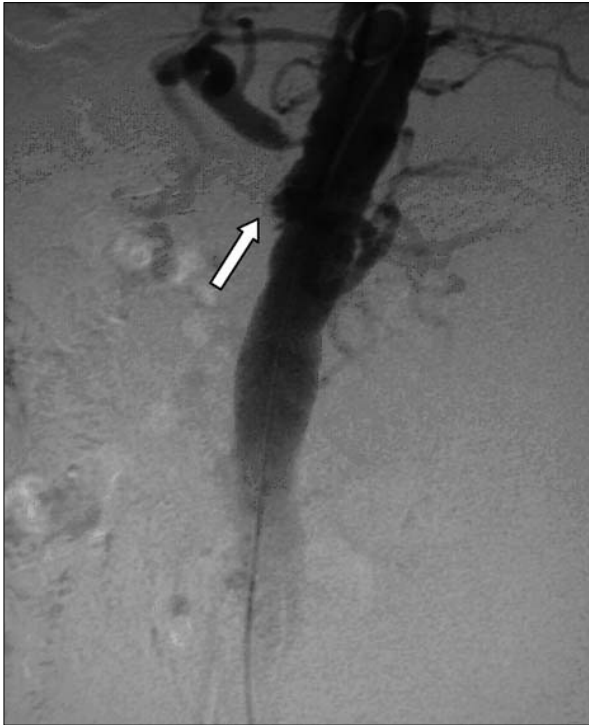Dados los antecedentes personales de la paciente, se decidió realizar una arteriografía con un fin diagnóstico-terapéutico. Se confirmó una lesión > 70% en el *ostium* de la AMS y una lesión < 60% en el origen del tronco celíaco (TC). La arteria mesentérica

inferior (AMI) estaba permeable. La paciente fue tratada de forma endovascular previa heparinización sistémica mediante una angioplastia y *stent* expandible por balón de 6 mm de diámetro en el año 2006. El resultado fue satisfactorio, se recuperó el 90% de la luz del vaso con buen lecho arterial distal. El tratamiento médico complementario consistió en mantener la antiagregación previa al procedimiento con ácido acetilsalicílico de 100 mg y heparina de bajo peso molecular en dosis profilácticas durante un mes.

Diez meses después del tratamiento comenzó de nuevo con un cuadro de dolor abdominal que se hacía progresivamente más intenso y continuo tras la ingesta. En la angiotomografía de control se visualizó una oclusión del *stent* de la AMS con relleno distal de la luz de la arteria (Fig. 1).

Se realizó una arteriografía selectiva de los troncos viscerales por vía femoral para intentar recanalizar el *stent* de la AMS y valorar el grado de obstrucción en el *ostium* del TC (Fig. 2). No fue posible recuperar el *stent* previo y, ante el hallazgo de una progresión de la lesión en el origen del TC > 70%, se de-





**Figura 2.** Imagen arteriográfica. Oclusión del *stent* de la arteria mesentérica superior (flecha) y estenosis crítica en el *ostium* del tronco celíaco.

Se decidió tratar ésta mediante angioplastia y *stent* expandible por balón previa heparinización sistémica. Tras el procedimiento, recibió el alta con tratamiento doble antiagregante.

La paciente permaneció asintomática durante ocho meses más desde el último procedimiento. Tras este período comenzaron de nuevo los episodios de dolor abdominal después de la ingesta y un episodio de rectorragia aislada. La angiotomografía abdominal mostró una oclusión de ambos *stents* viscerales.

Debido al fracaso de los procedimientos endovasculares se decidió realizar un tratamiento quirúrgico convencional mediante un *bypass* retrógrado aorto-mesentérico lateroterminal a la AMS distal a la zona del *stent* con prótesis de politetrafluoroetileno anillada de 6 mm. La valoración prequirúrgica incluyó un ecocardiograma de estrés, una prueba de función respiratoria y una colonoscopia sin hallazgos patológi-

cos. La paciente no presentó complicaciones durante la intervención ni en el postoperatorio, y se encuentra asintomática desde hace 18 meses (Fig. 3).

## Discusión

La aterosclerosis es la causa más frecuente de obstrucción en el origen de las ramas viscerales en la aorta abdominal. Al contrario que la patología obstructiva aterosclerótica en otras localizaciones, afecta más a mujeres en edades comprendidas entre los 40-70 años. Las lesiones estenosantes a esta altura se pueden ver en un porcentaje no despreciable de las arteriografías realizadas por el estudio de claudicación en pacientes mayores de 65 años, pero la sintomatología de éstas es muy poco frecuente [2]. El objetivo de la revascularización es aliviar los síntomas del paciente pero, principalmente, se trata de evitar el infarto intestinal y mejorar el estado nutricional. Los síntomas raramente aparecen si no hay afectación de al menos dos de las tres arterias esplánicas principales [3], el TC, la AMS y la AMI.

La cirugía convencional había sido el tratamiento de elección en todos los pacientes afectados de esta patología, hasta que en 1980 se realizó la primera angioplastia de la AMS. Desde 1995, varios trabajos se han publicado comparando ambas técnicas. La primera revisión, en 1995, con este fin [4] ya emitía la siguiente conclusión: la elección entre revascularización convencional o el tratamiento endovascular debe hacerse en función de las ventajas o desventajas que cada tipo de intervención ofrece en función del paciente y se reserva el tratamiento endovascular para pacientes con riesgo quirúrgico elevado. En la actualidad, varios estudios comparativos posteriores continúan concluyendo lo mismo [5,6].

La popularidad del tratamiento endovascular basado en que es un tipo de intervención menos invasiva ha ofrecido resultados excelentes en el alivio sintomático precoz, pero el índice de recidiva clínica y

obstrucción a corto plazo no es despreciable. Los dos últimos estudios que comparan ambas técnicas [5,6] recogen equivalente morbimortalidad entre ambos grupos, con el inconveniente de una distribución desigual de los pacientes con factores de alto riesgo quirúrgico. El problema fundamental de las publicaciones relacionadas con el tratamiento de esta patología es el número de pacientes o el número de vasos tratados, que es insuficiente para emitir conclusiones universales. Ninguno es aleatorizado y ninguno ha podido demostrar la superioridad del tratamiento

endovascular sobre la cirugía convencional. Todavía existen muchas incógnitas en el campo del tratamiento endovascular, y lo que se intenta determinar actualmente es qué factores influyen en el fracaso precoz del *stenting* [7].

La cirugía convencional continúa siendo el mejor tratamiento disponible de esta patología con porcentajes libres de síntomas en los supervivientes a la cirugía en cinco años de entre 79-82% [8,9], de morbilidad en torno al 21% y mortalidad alrededor del 5% [3]. En la bibliografía se recogen las controversias sobre la técnica quirúrgica de elección, todavía no resueltas: la endarterectomía local o transaórtica, el reimplante del vaso y el *bypass*. En esta última opción se pueden realizar para uno o múltiples vasos, anterógrados o retrógrados, y según el material empleado, injerto de vena o prótesis.

Parece que no hay evidencias significativas a favor de una u otra opción quirúrgica, posiblemente por un número insuficiente de pacientes recogidos en cada estudio. Foley et al [2] justifican la revascularización de un solo vaso, la AMS, apoyándose en estudios que explican la fisiopatología de la hiperemia posprandial y la extensa colateralidad de la red vas-

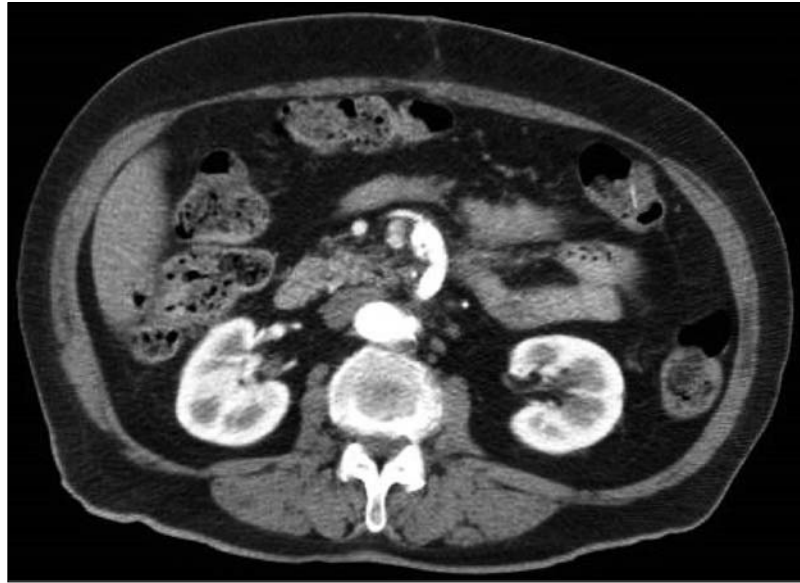

Figura 3. Angio-TC: *bypass* aortomesentérico permeable.

cular intestinal [2,9]. Sin embargo, otros autores apoyan la revascularización de varios vasos mesentéricos en función de la hipótesis de que la oclusión de uno de los injertos sería suplida por los otros, lo cual resultaría en una menor recurrencia de síntomas [10]. La elección entre vena o injerto protésico es también controvertido, pero parece que la evidencia a favor del injerto venoso que se recoge cuando éste se utiliza en otras localizaciones arteriales, en el caso de la revascularización mesentérica, no ofrece ventajas significativas salvo en el caso de signos de contaminación abdominal [9]. Otro punto de debate está en la dirección del flujo del injerto, anterógrado o retrógrado. Foley et al [2] recogen en su revisión permeabilidades del 79% con injertos de flujo retrógrado. Los detractores de esta técnica a favor de la técnica anterógrada explican que la aorta supracelíaca es una zona con menor afectación aterosclerótica [10] y que los injertos con esta técnica son de menor longitud y con un flujo directo sin turbulencias hacia el vaso receptor. Parece que lo descrito en la bibliografía son preferencias de los distintos autores, ya que no hay evidencias significativas a favor de una u otra

técnica tanto en la configuración del flujo del injerto como en el número de vasos que se deben tratar ni en el material utilizado para su construcción.

En conclusión, la paciente que se presenta sufrió síntomas recurrentes por progresión de su enfermedad aterosclerótica aórtica tras el fracaso de las técnicas endovasculares que se consideraron como primera

opción terapéutica por el riesgo quirúrgico elevado. Acorde con la bibliografía, se optó por revascularizar un solo vaso para reducir el tiempo quirúrgico, y la elección del tipo de injerto, en función de la dirección del flujo, se decidió por la zona de aorta más sana para hacer la anastomosis. Tras el tratamiento quirúrgico, la paciente se encuentra libre de síntomas abdominales desde hace 18 meses.

## Bibliografía

1. Goodman GH. Angina abdominis. *Am J Med Sci* 1918; 155: 524-8.
2. Foley MI, Moneta GL, Abou-Zamzam AM Jr, Edwards JM, Taylor LM Jr, Yeager RA et al. Revascularization of the superior mesenteric artery alone for treatment of intestinal ischemia. *J Vasc Surg* 2000; 32: 37-47.
3. Park WM, Cherry KJ Jr, Chua HK, Clark RC, Jenkins G, Harmsen WS, et al. Current results of open revascularization for chronic mesenteric ischemia: a standard for comparison. *J Vasc Surg* 2002; 35: 853-9.
4. Rose SC, Quigley TM, Raker EJ. Revascularization for chronic mesenteric ischemia: comparison of operative arterial bypass grafting and percutaneous transluminal angioplasty. *J Vasc Interv Radiol* 1995; 6: 339-49.
5. Zerbib P, Lebuffe G, Sergent-Baudson G, Chamatan A, Mas-souille D, Lions C, et al. Endovascular versus open revascularization for chronic mesenteric ischemia: a comparative study. *Langenbecks Arch Surg* 2008; 393: 865-70.
6. Atkins M, Kwolek C, LaMuraglia G, Brewster D, Chung T, Cambria R. Surgical revascularization versus endovascular therapy for chronic mesenteric ischemia: a comparative experience. *J Vasc Surg* 2007; 45: 1162-71.
7. Sarac T, Altinel O, Kashyap V, Bena J, Lyden S, Sruvastava S, et al. Endovascular treatment of stenotic and occluded visceral arteries for chronic mesenteric ischemia. *J Vasc Surg* 2008; 47: 485-91.
8. Cho JS, Carr JA, Jacobsen G, Shepard AD, Nypaver TJ, Reddy DJ. Long term outcome after mesenteric artery reconstruction: a 37-year experience. *J Vasc Surg* 2002; 35: 453-60.
9. Mell MW, Acher CW, Hoch JR, Tefera G, Turnipseed WD. Outcome after endarterectomy for chronic mesenteric ischemia. *J Vasc Surg* 2008; 48: 1132-8.
10. Kruger A, Walker P, Foster W, Jenkins J, Boyne N, Jenkins J. Open surgery for atherosclerotic chronic mesenteric ischemia. *J Vasc Surg* 2007; 46: 941-5.

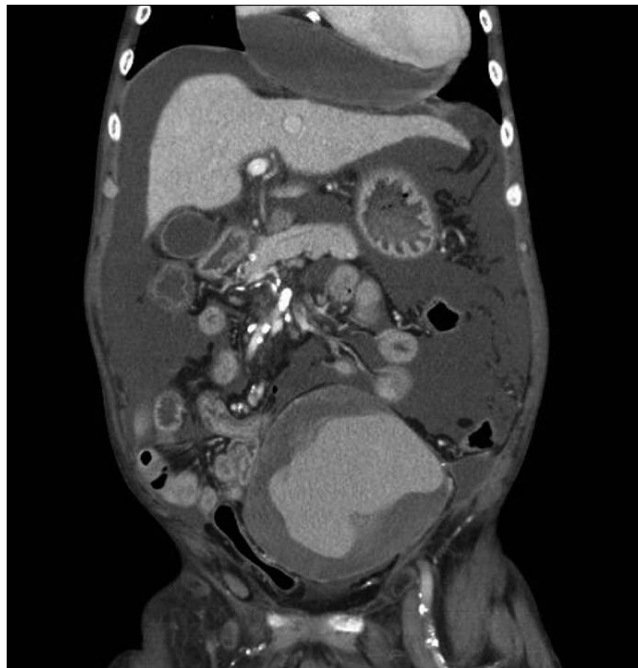### CONVENTIONAL SURGERY FOLLOWING FAILURE OF ENDOVASCULAR TREATMENT IN CHRONIC MESENTERIC ISCHAEMIA

**Summary.** Introduction. *Mesenteric angina is an infrequent symptom of atherosclerosis. The classical signs and symptoms have been reported as: post-prandial pain, weight loss and fear of intake. Standard treatment has consisted in open revascularisation of the mesenteric vessels. Endovascular techniques have opened up new opportunities for treatment, although with lower patency outcomes. We report the case of a female patient with chronic mesenteric ischaemia and short-term failure of endovascular treatment. Case report. A 77-year-old woman with multiple cardiovascular risk factors and signs and symptoms of a classic abdominal angina. In 2006 she underwent an operation involving an angioplasty and stent in the superior mesenteric artery (SMA) to treat a sub-occlusive lesion at its origin. Clinical recurrence occurred 10 months after the treatment due to occlusion of the stent and a progression of the existing lesion at the origin of the celiac trunk. A diagnostic-therapeutic arteriography scan was used to treat a lesion > 70% of the celiac trunk with angioplasty and stent, although it was not possible to rechannel the previous stent in the SMA. The episodes of pain reappeared eight months after the last intervention. The clinical recurrence caused by the endovascular treatment meant that the decision was taken to perform a retrograde aortomesenteric bypass in the SMA. Conclusion. The aim of revascularisation is to relieve the symptoms, prevent intestinal infarction and improve the nutritional status. The patient that we report here suffered from recurring abdominal pains following failure of the endovascular techniques. Conventional surgery has been clinically satisfactory and with 18 months' patency. [ANGIOLOGÍA 2009; 61: 99-103]*

**Key words.** *Chronic mesenteric ischaemia. Patency. Revascularisation. Stent.*

## Pseudoaneurisma ilíaco postrasplantectomía renal

H. Cubillas-Martín, D. Caicedo-Valdés, J.J. Vidal-Insua



**Figura 1.** Angiotomografía abdominopélvica: pseudoaneurisma ilíaco.

*Caso clínico.* Hombre de 48 años con antecedentes de cardiopatía hipertensiva, hepatopatía crónica por virus de la hepatitis C (VHC) e insuficiencia renal crónica en hemodiálisis, con dos trasplantes renales fallidos y que había sido sometido a una posterior

trasplantectomía izquierda por rechazo agudo del injerto, aproximadamente unos 10 años antes. Acudió por síntomas de dolor y distensión abdominal; se palpaba una gran masa pulsátil en el hipogastrio y en la fosa ilíaca izquierda. En la ecografía-Doppler se observó un pseudoaneurisma de la arteria ilíaca externa (AIE) izquierda. En la angiotomografía computarizada abdominopélvica (Fig. 1) se confirmó la presencia de un pseudoaneurisma de 13 × 14 cm de diámetro mayor, con trombo mural y luz de aproximadamente 10 cm, con origen del cuello aneurismá-

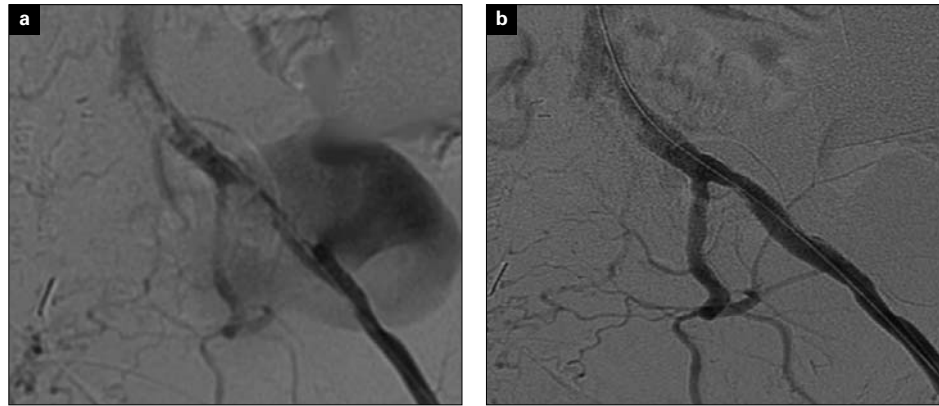
*Aceptado tras revisión externa: 06.02.09.*

*Servicio de Angiología y Cirugía Vascular. Hospital Montecelo. Complejo Hospitalario de Pontevedra (CHOP). Pontevedra, España.*

*Correspondencia: Dr. Hugo Cubillas Martín. Servicio de Angiología y Cirugía Vascular. Hospital Montecelo (CHOP). Mourente, s/n. E-36071 Pontevedra. E-mail: cubillas1975@hotmail.com*

© 2009, ANGIOLOGÍA

tico en el tercio medio de la AIE izquierda, aunque no había signos de rotura. Dados los antecedentes del paciente y el alto riesgo quirúrgico, se decidió llevar a cabo un tratamiento endovascular de urgencia. En la arteriografía intraoperatoria (Fig. 2a) se visualizó la fuga de



**Figura 2.** Arteriografía intraoperatoria: a) Pseudoaneurisma ilíaco; b) Exclusión del pseudoaneurisma.

contraste en el tercio medio de la AIE izquierda con relleno del pseudoaneurisma. Además, presentaba una estenosis en torno al 80% de la arteria ilíaca primitiva (AIP) ipsilateral y una oclusión en el origen de la AIP derecha. Bajo anestesia epidural, y mediante abordaje femoral izquierdo, se logró realizar la exclusión del pseudoaneurisma (Fig. 2b), se colocó un *stent* recubierto tipo Hemobahn de 9 × 50 mm en la AIE por debajo de la salida de la arteria hipogástrica, con lo que se consiguió la trombosis del saco aneurismático, sin complicaciones inmediatas. Asimismo, se trató la estenosis de la AIP izquierda liberando un *stent* balón expandible de 9 × 36 mm.

**Discusión.** Los pseudoaneurismas arteriales son una complicación infrecuente en el trasplante renal. Se dividen en intrarrenales y extrarrenales. El primero es el más frecuente, y se asocia con la realización de biopsias percutáneas del injerto. El segundo, más infrecuente, suele encontrarse sobre el área de la anastomosis arterial, se relaciona con una reconstrucción vascular deficiente o con la presencia de una infección en dicha área, y aparece en las primeras semanas posteriores al trasplante, o en relación con posteriores procedimientos quirúrgicos como la trasplan-

tectomía [1]. El tratamiento de elección para el pseudoaneurisma ilíaco es la cirugía clásica mediante aneurismectomía e interposición protésica. La terapia endovascular es una alternativa de tratamiento con resultados comparables a los de la cirugía, que se indica en pacientes que presentan un elevado riesgo quirúrgico por enfermedades concomitantes e, incluso, en algunos casos se postula como la primera indicación [2]. Los mejores resultados se han obtenido con los *stents* recubierto, que combinan la flexibilidad del *stent* con la seguridad hemostática de la prótesis vascular [3].

## Bibliografía

1. Donckier V, De Pauw L, Ferreira J, Hanquinet S, Hooghe L, Janssen F, et al. False aneurysm after transplant nephrectomy. *Transplantation* 1995; 60: 303-4.
2. Zavos G, Pappas P, Kakisis JD, Leonardou P, Manoli E, Bokos J, et al. Endovascular repair as first-choice treatment of iliac pseudoaneurysm following renal transplantation. *Transplant Proc* 2005; 37: 4300-2.
3. Tielliu IF, Verhoeven EL, Zeebregts CJ, Prins TR, Oranen BI, Van den Dungen JJ. Endovascular treatment of iliac artery aneurysms with a tubular stent-graft: mid-term results. *J Vasc Surg* 2006; 43: 440-5.