

Angiología y Cirugía Vascolar: una especialidad polivalente

J.M. Gutiérrez-Julián

Durante el último curso académico se solicitó de la Comisión Nacional de la Especialidad opinión sobre el desarrollo y puesta en práctica de diversos aspectos normativos relacionados con una nueva estructuración docente de las especialidades médicas, como los que siguen:

- Real Decreto del Ministerio de la Presidencia 1.146/2006, por el que se regula la Relación laboral especial de residencia para la formación de especialistas en Ciencias de la Salud (BOE 7 de octubre de 2006).
- Desarrollo de la Ley de Ordenación de Profesiones Sanitarias (LOPS 44/2003) (BOE de 21 de noviembre de 2003) y, en concreto, el estudio y puesta en marcha de las Troncalidades, tras la constitución del nuevo Consejo Nacional de Especialidades en Ciencias de la Salud.
- Publicación del nuevo Programa de Formación de Especialistas en Angiología y Cirugía Vascolar en el BOE de 8 de mayo de 2007.
- Estudio sobre las necesidades de Especialistas, marzo 2007 [1], impulsado desde el Ministerio de

Sanidad, que reabría el debate permanente acerca del número adecuado de plazas de médicos internos residentes (MIR) de especialistas que deben ser convocadas anualmente.

Dentro de la Comisión se estableció un proceso de recogida de información, estudio y debate sobre los diversos aspectos. Un proceso que –visto después con cierta perspectiva– he considerado interesante para ser compartido con toda la comunidad de especialistas de Angiología y Cirugía Vascolar (A y CV).

La especialidad actual

La primera parte del estudio consistió en reevaluar la situación de la especialidad en el momento presente. La A y CV –en el momento de su reconocimiento como especialidad independiente en 1978–, por su condición médico-quirúrgica, se situó en una cierta posición de ventaja dentro de los países europeos y, asimismo, dentro de las especialidades quirúrgicas de nuestro país. Es una especialidad reconocida también en Europa, según figura en la Directiva Europea 2001/19/CE, de 14 de mayo de 2001, publicada en el diario Oficial de las Comunidades Europeas (CE). Y eso no sucede con todas las especialidades, por lo que aquellas no incluidas en esa directiva están en clara desventaja y precisan todavía su inclusión o

Aceptado tras revisión externa: 08.10.07.

Servicio de Angiología y Cirugía Vascolar II. Hospital Universitario Central de Asturias. Oviedo, Asturias, España.

Correspondencia: Dr. José María Gutiérrez Julián. Servicio de Angiología y Cirugía Vascolar II. Hospital Universitario Central de Asturias. Julián Clavería, s/n. E-33006 Oviedo (Asturias). E-mail: josemagj@telefonica.net

© 2007, ANGIOLOGÍA

asimilación futura, con las limitaciones que la propia CE impone ante el número que considera excesivo de especialidades.

Se trata de una especialidad, precisamente por su condición médico-quirúrgica, diferenciada de cualquier troncalidad clásica, pero que puede servir de base a muchas otras especialidades a las que puede proporcionar el conocimiento de la Angiología en sus facetas de diagnóstico clínico e instrumental, y tratamiento médico, así como del abordaje y tratamiento quirúrgico abierto, endovascular o mínimamente invasivo. Por tanto, en el aspecto quirúrgico podría ser base troncal o nuclear de la troncalidad quirúrgica.

Dispone, además, de una amplia información –sólo cuatro especialidades aparecen referidas por tener información relevante en el estudio sobre necesidades de especialistas del ministerio, una de las cuales es la A y CV– [1]:

- Actividad asistencial a través de los Registros anuales de Actividad de la Sociedad Española (1999-2006) [2,3] que se han venido publicando en Angiología, mediante encuesta anual voluntaria y del Mapa Asistencial 2005 de la Especialidad [4].
- Actividad docente anual, recogida desde el año 2000 por la Comisión Nacional a través de encuesta a los MIR en formación, en cada servicio acreditado para la docencia y también encuesta de actividad de las Unidades Acreditadas para la docencia, teniendo como base los requisitos de acreditación docente en vigor. Ambas encuestas son comentadas en la reunión anual, ya tradicional, de los jefes de unidades docentes dentro del Congreso Nacional y su resultado suele quedar reflejado en el acta de una reunión de la propia Comisión.

En conjunto, las encuestas tanto de actividad asistencial como docente se han convertido ya en un hábito. Y van creando dentro de la especialidad un clima de

confianza y una cultura de autoevaluación anual de los resultados obtenidos. Por otra parte, en el ámbito docente, tratando de lograr una información lo más objetiva posible, se cruzan datos de las encuestas de los MIR –enviadas directamente a la Comisión Nacional– y los de su correspondiente Unidad Docente encontrándose, en alguna ocasión, discrepancias no deseables que habrá que corregir en un futuro no muy lejano. Y en esos casos, la información –por recomendación de la propia Comisión– se ha contrastado mediante una auditoría externa. Probablemente, por el método utilizado (la encuesta) se consiguen datos ‘desiguales’ en cierto modo, no por ello menos valiosos, y así se han valorado en los estudios institucionales.

La publicación en el BOE del nuevo programa Docente de la Especialidad supone un aval de actualización y respaldo tanto al nuevo programa en sí, como a la especialidad en su conjunto. Todavía quedan programas de otras especialidades que, por razones diversas, no han logrado su aprobación.

El decreto que regula la relación laboral de Residencia también tiene un impacto notable en la especialidad de A y CV. En una especialidad de cinco años con un programa tan amplio, en la que, además, el campo de conocimientos y habilidades que se deben adquirir se está ampliando todavía más, la aplicación del decreto supone que cada MIR –que viene a realizar una media de seis guardias mensuales– descansará otros tantos días al mes; es decir, alrededor de 70 días/año. Al cabo de los cinco años suman 350 días, con lo que habrá perdido un año completo de su período de formación. Desde la Comisión se ha recomendado la ampliación del período de residencia en un año, petición que probablemente no va a ser escuchada por ahora, en parte por el intento de contención del gasto, y en parte por la intención de reducir la duración de los períodos de formación.

Cuando me planteé cuál sería la forma más convincente de presentar nuestra especialidad a las diversas instancias, efectivamente, pensé que había que

utilizar toda la información disponible, puesto que no iba a haber muchas ocasiones para hacerlo. Así pues, para ofrecer la imagen de una especialidad, compacta, trabajadora y unida, parecía oportuno recopilar todos los datos que resultasen interesantes, tanto asistenciales como docentes, y presentarlos coordinados. Eso transmitiría efectivamente la imagen de un desarrollo gradual, progresivo, armónico, basado en una evaluación concienzuda de toda esa información disponible. Por tanto, no trataré de realizar una declaración programática, que ya se ha realizado con excelente acierto por los Dres. F. Acín [5] y M.A. Cairols [6,7], sino proporcionar una información panorámica que pueda manejar toda la Sociedad a la hora de presentarse ante las instancias públicas.

Del análisis de la información disponible se deduce:

- La estructura actual de la A y CV en España [1,4] ofrece una pirámide poblacional de la especialidad (01/01/2006), de la que existe información, constituida por 445 especialistas cuyos tramos de edad son los siguientes: > 60 años, 34 (7,6%); 51-60 años, 114 (25,6%); 41-50 años, 119 (26,7%), y 30-40 años, 178 (40,0%).
- La tasa de feminización actual es de 0,25 pero, si se computan únicamente las tres últimas convocatorias MIR, ya se eleva hasta alrededor del 0,52. Por tanto, la tendencia es asimilable al resto de las poblaciones médicas y la que cabe esperar en el futuro. Se estima además una reducción de un 10% de vida laboral de las mujeres por razones de género, maternidad, conciliación de la vida familiar, etc. La hipótesis de reducción del tiempo de trabajo del médico es asumida igualmente por los planificadores mundialmente, incluido nuestro país. La aprobación del decreto de la relación laboral MIR supone una pérdida durante el período de formación de cada MIR (5 años) de aproximadamente un año completo, no sólo de su período de aprendizaje, sino también de su actividad asistencial.
- La A y CV es una especialidad con alta variabilidad de tasas poblacionales de médicos especialistas entre provincias o comunidades autónomas. Observando las diferencias existentes entre las dos comunidades autónomas más pobladas, Cataluña con 6,7 millones de habitantes tiene más del doble de especialistas (111 especialistas) que Andalucía (51), cuya población es de 7,7 millones; es decir, un millón más de población. Las estimaciones de especialistas en Andalucía aparecen en la tabla I, mostrándose todavía un importante déficit de especialistas. Falta todavía asistencia 'completa' en A y CV en provincias como Ávila, Palencia, Soria, Segovia, Zamora, Huesca, Teruel, Cuenca, Cáceres u otras como Córdoba o Santander, en las que la asistencia vascular está en manos de otras especialidades (en conjunto, casi dos millones de ciudadanos).
- La demanda asistencial de la especialidad es claramente creciente (Tabla II). Comparando el año 2000 con el año 2005, la mayor parte de los parámetros se han duplicado, como mínimo: los centros participantes, el número de exploraciones de diagnóstico vascular no invasivo o las intervenciones quirúrgicas abiertas de cirugía arterial o venosa. Si observamos los procedimientos quirúrgicos endovasculares, prácticamente se han triplicado. La encuesta del año 2006 de Unidades Docentes la respondieron el 92% de los MIR en formación y el 100% de las Unidades acreditadas para la Docencia. Se cumplen los mínimos del programa en vigor por el 86% de los MIR y el 88% de las unidades.
- Han surgido dentro de la Sociedad diversas iniciativas formativas interesantes como cursos teóricos y prácticos de formación, que han contribuido a actualizar la formación de los MIR y también de los especialistas.

Cuando se analizó si la especialidad de A y CV ha sido capaz de mantener esa posición de ventaja con

Tabla I. Situación de la especialidad de Angiología y Cirugía Vascul ar en el sistema público en Andalucía en el año 2006 (cortesía del Dr. J.A. Gutiérrez del Manzano, vocal de la Comisión Nacional de la Especialidad).

	Especialistas sistema público	Habitantes (censo 2004)	Especialistas/habitantes	Especialistas > 55 años	Necesidades (ratio: 1/70.000)
Jaén	5	654.458	1/163.614	0	Hasta 9
Córdoba	0	779.000	0	0	Hasta 11
Sevilla	10	1.792.420	1/179.242	1	Hasta 25
Huelva	2 (1:1/2 jornada)	476.707	1/238.354	1	Hasta 7
Cádiz	8	1.164.374	1/145.546	2	Hasta 17
Málaga	6	1.397.925	1/232.987	0	Hasta 20
Granada	14	841.687	1/60.000	4	= 14
Almería	5	580.077	1/145.019	0	Hasta 8
Total Andalucía	51	7.686.648	1/150.718	8	Hasta 111

Tabla II. Evolución de la especialidad de Angiología y Cirugía Vascul ar en España (1983-2005).

	1983	2000	2005
N.º unidades asistenciales ^a	21	56	91
N.º unidades asistenciales que responden a la encuesta ^a		38 (68%)	71 (78%)
N.º unidades docentes	12	26	32
N.º unidades docentes que responden a la encuesta		24 (92%)	30 (94%)
N.º de especialistas ^a	112	337	445
N.º de especialistas/100.000 habitantes ^a	0,29	0,84	1,04
N.º de ingresos hospitalarios ^a		22.835	43.159
N.º exploraciones funcionales no invasivas (LDVNI) ^a		75.340	159.129
N.º de intervenciones quirúrgicas ^a		19.456	51.513
Cirugía arterial abierta		8.388	20.411
Cirugía endovascular		1.402	4.615
Cirugía venosa		7.314	18.824

^aSegún el Registro anual de Actividad [2,3] y el Mapa Asistencial [4] de la Sociedad Española de Angiología y Cirugía Vascul ar (encuesta/respuesta voluntaria). LDVNI: Laboratorio de Diagnóstico Vascul ar No Invasivo.

la que partió hace 30 años, considero personalmente que así es: mantiene su esencia médico-quirúrgica; está reconocida en Europa; ha logrado el aval que significa la aprobación del nuevo programa docente para la formación de especialistas propios; es solicitada por otras especialidades para completar la formación de los especialistas correspondientes; su demanda asistencial está creciendo permanentemente; la adaptación y respuesta a las nuevas tecnologías del colectivo ha sido muy aceptable; ha logrado establecer un sistema de información –con las limitaciones señaladas– que avale su actividad y buen hacer, básico al presentarse ante las administraciones públicas, y ha ampliado su elenco docente e investigador.

Desarrollo de la LOPS

Transcurridos cuatro años desde su promulgación, se comienza ahora a estudiar la estructuración de las troncalidades. Tras la encomienda de la ministra de Sanidad en la constitución del nuevo Consejo Nacional de Especialidades en Ciencias de la Salud, están por definir –en los grupos de estudio del citado Consejo– el número de troncalidades y las especialidades que se van a integrar en cada una.

Se parte de un modelo de acceso y capacitación a las distintas especialidades (sistema MIR) con una trayectoria contrastada de 25 años en la formación de especialistas. El citado modelo, sin duda muy valioso, pretende mejorarse introduciendo una formación básica general que permita un enfoque multidisciplinar más amplio, que facilite las posibilidades de intercambio entre diversas especialidades: crear especialistas ‘pluripotenciales’ con formación troncal común que puedan atender áreas más amplias de conocimiento.

Estamos consecuentemente en una situación todavía poco definida que va a clarificarse en los próximos meses. Quedan por definir incluso aspectos estructurales como:

- El número de troncalidades.
- ¿Todas las especialidades deben o pueden integrarse dentro de alguna de las troncalidades?
- El acceso al nuevo sistema: convocatoria nacional o por cada comunidad autónoma. Algunas comunidades autónomas quieren poder decidir el número de plazas de especialistas que convocan.
- Regulación del número de plazas a convocar.
- Durante el período troncal, ¿sobre quién recaería la responsabilidad de la docencia?
- ¿Habría que introducir una prueba que estableciera el orden de elección a la especialidad definitiva?

Por todas estas incertidumbres, existe un cierto temor dentro del sistema a cambiar uno demostradamente eficaz, por otro mucho menos definido, que parece necesario mejorar.

Necesidades de especialistas

De forma general, la Administración sanitaria central y las comunidades autónomas manifiestan igualmente la existencia de un déficit de especialistas, y en la convocatoria MIR para 2008 se han incrementado más del 7% las plazas convocadas.

En foros recientes, se considera que el número de médicos en España puede ser suficiente, pero su distribución por especialidades puede ser inadecuada. Durante el mes de julio ha salido a los medios de comunicación la noticia de que Cataluña desea retrasar la edad de jubilación en algunas especialidades en las que no dispone de suficiente número de especialistas. Y las recomendaciones de restricción de plazas llevadas a cabo por algunas comisiones nacionales –al considerar que existe un excedente de sus especialistas– son frecuentemente desatendidas por la Comisión Nacional de Recursos Humanos.

El primer aspecto que adquiere importancia en este proceso de planificación es la falta de información

precisa. Eso sucede también en A y CV, pese a ser una de las especialidades que con el esfuerzo de todos se ha procurado una información con cierta fiabilidad.

A día de hoy partimos de unos 500 especialistas. En la actualidad, no hay especialistas en paro y, por tanto, siguen faltando especialistas para cubrir las necesidades de los pacientes vasculares, persistiendo áreas sin cobertura de la especialidad. Además, cuando las autoridades sanitarias aceptan la creación o apertura de nuevas unidades no se encuentran especialistas para cubrir las. Por tanto, existe un déficit –que hay que estimar como no menor– para las necesidades actuales.

El crecimiento de plazas docentes en A y CV ha sido continuo desde 1990, en total del 85%, es decir un 5% anual en estos diecisiete últimos años.

Existen actualmente 36 unidades acreditadas para la docencia, con lo cual hay unos 160 especialistas en formación. Si continuásemos al ritmo actual, para el año 2030 habrían concluido su formación unos 800 especialistas más. En el estudio de referencia del Ministerio de Sanidad existiría un superávit ‘grave’ (del 13,6%) de cirujanos vasculares. Pero, a esta conclusión se llega a través de una simulación mediante dinámica de sistemas que parece tomar como puntos de partida datos de fiabilidad limitada, sin tener en cuenta otros como las áreas geográficas aún descubiertas, el incremento de necesidades asistenciales consecuencia del incremento de la población y de su envejecimiento, la apertura de nuevos hospitales, o aquellas necesidades insuficientemente atendidas por falta de efectivos de especialistas.

Si nos situáramos en el marco el año 2030, doscientos de los quinientos especialistas actualmente titulados habrán alcanzado su edad de jubilación y deberán ser sustituidos; pero, si siguen acreditándose unidades docentes quizá se llegue a esa situación excedentaria referida en el documento del ministerio. Por ello, puede resultar muy oportuno abrir el debate acerca del número de especialistas que deban formarse en los próximos años, con la mejor informa-

ción, la más precisa, que sirva de base para hacer previsiones fiables.

La especialidad del futuro

¿Cuáles podrían ser las líneas que se deben seguir para fortalecer la especialidad en el futuro? No han cambiado demasiado con respecto a la propuesta del Dr. Acín [5]:

- Ampliar y poner a disposición de las autoridades sanitarias datos cada vez más fiables. Se está trabajando en un registro de especialistas y su distribución por áreas geográficas desde el propio ministerio. Continuar con los estudios epidemiológicos, etc.
- Mantener al paciente vascular como concepto: ¡debe ser diagnosticado y tratado por el angiólogo y cirujano vascular! Es él quién mejor puede orientar y decidir el tratamiento más adecuado –médico o quirúrgico (abierto, mínimamente invasivo o endovascular)–, ofreciéndole la mejor alternativa.
- Ofrecer y seguir considerando la A y CV como especialidad básica o nuclear, en cualquiera de los posibles desarrollos de la LOPS, ya que siguen solicitándola un gran número de especialidades para su formación.
- Adaptarse continuamente a las nuevas tecnologías (menos invasivas), tanto diagnósticas como terapéuticas.
- Acoger e impulsar programas compartidos de diagnóstico temprano del paciente vascular, lo que permitirá el diagnóstico y prevención o tratamiento de otras graves patologías vasculares como la cardiopatía isquémica o la cerebrovascular, dos causas importantes de mortalidad en nuestra sociedad.
- Abrir el debate sobre el número de especialistas necesarios en los próximos años adaptando la oferta a la probable demanda.

– Reacreditar las unidades docentes actualmente acreditadas, a la vista del nuevo programa de formación de especialistas mediante auditoría externa (parece que el ministerio va a poder disponer de un mayor número de auditores, que permitirá realizar la reacreditación referida).

Dentro de este amplio programa deberemos evitar la atomización de nuestra especialidad en fragmentos interesados y en ocasiones no justificados. Cada miembro de esta Sociedad, consecuentemente con el

planteamiento anterior, deberá ‘integrar’ en el ámbito de la especialidad global sus habilidades mejor desarrolladas, con la seguridad de conseguir así la mejor atención a los pacientes vasculares y el fortalecimiento de una especialidad así orientada. Las tentaciones de superespecialización excesiva únicamente respaldarían las aspiraciones de otros especialistas que defienden que una técnica justifica una especialidad. Este enfoque permitirá mantener el atractivo de la A y CV como especialidad polivalente y, por tanto, como especialidad de futuro.

Bibliografía

1. González López-Valcárcel B, Barber-Pérez B. Grupo de Investigación en Economía de la Salud. Oferta y necesidad de médicos especialistas en España (2006-2030). Universidad de las Palmas de Gran Canaria. Marzo 2007. http://www.msc.es/novedades/docs/necesidadesEspecialistas_06_30.
2. Moreno-Carriles R. Registro de Actividad de la Sociedad Española de Angiología y Cirugía Vascular, año 2000. *Angiología* 2000; 51: 195-208.
3. Moreno-Carriles R. Registro de Actividad de la Sociedad Española de Angiología y Cirugía Vascular, año 2005. *Angiología* 2007; 59: 83-102.
4. Álvarez-López R. Sociedad Española de Angiología y Cirugía Vascular. Mapa asistencial 2005. *Angiología* 2005; 57: 421-40.
5. Acín F. Angiología y Cirugía Vascular: el futuro en nuestras manos. *Angiología* 2005; 57: 313-8.
6. Cairols-Castellote MA. La Angiología y Cirugía Vascular en el tratamiento de la patología de la aorta torácica. *Angiología* 2006; 58 (Supl): S181-8.
7. Cairols-Castellote MA. Carta del presidente de la Sociedad Española de Radiología Vascular e Intervencionista. *Réplica. Angiología* 2006; 58: 513-6.

Bypass aortobifemoral por vía transperitoneal retrocólica totalmente laparoscópico

F. Vaquero-Morillo^a, M. Ballesteros-Pomar^a, M.C. Fernández-Morán^a,
J. Zarco-Castillo^a, A. Zorita-Calvo^a, R. Fernández-Samos^a,
M.J. González-Fueyo^a, O. Sanz-Guadarrama^b, E. Álvarez-Prida^b

BYPASS AORTOBIFEMORAL POR VÍA TRANSPERITONEAL RETROCÓLICA TOTALMENTE LAPAROSCÓPICO

Resumen. Introducción. La revascularización del sector aortoiliaco mediante bypass aortobifemoral, realizada de forma totalmente laparoscópica, es la cirugía de mínima invasión, más parecida a la abierta tradicional, que tan buenos resultados ofrecen a largo plazo. Presentamos el que creemos que es el primer caso clínico español por esta vía. Caso clínico. Varón de 52 años, con agenesia de riñón izquierdo, función renal conservada, presenta clínica de claudicación progresiva a menos de 50 m, para miembro inferior izquierdo (MII); más larga para pantorrilla derecha. Exploración vascular: ausencia de pulsos en MII; en el derecho: femoral débil, ausencia de pulso poplíteo y distales. Índice tobillo/brazo izquierdo: 0,42; derecho: 0,67. Se indica bypass aortobifemoral por su edad, clínica de claudicación muy invalidante para su trabajo y la extensión de las lesiones angiográficas (clase D TASC II); valorando la posibilidad de realizarlo de forma laparoscópica. Colocación del paciente en lateral de 80° para realización de la vía transperitoneal retrocólica. Sutura terminolateral continua por medio de dos hemisuturas de politetrafluoroetileno (PTFE) CV3 a una prótesis bifurcada de dacrón de 16 × 8 mm de permeabilidad cero. Tiempo de sutura: 1 h 35 min; tiempo total: 7 h. Extubación a las 4 h; estancia en reanimación: 16 h; consumo de analgésicos: tres dosis de cloruro mórfico de 30 mg, en las primeras 24 h; peristalsis audible a las 24 h; se reanuda dieta a las 48 h. Episodio de artritis gotosa a las 48 h, tratada con antiinflamatorios no esteroideos. Alta ambulatoria con pulsos distales positivos al sexto día. [ANGIOLOGÍA 2007; 59: 359-65]

Palabras clave. Bypass. Cirugía aórtica. Cirugía vascular laparoscópica.

Introducción

La cirugía mínimamente invasiva, al realizar abordajes y/o técnicas menos agresivas, produce menor traumatismo quirúrgico, por lo que favorece una más rápida y menos dolorosa recuperación postoperatoria; de este modo, el paciente puede retornar a sus ac-

tividades anteriores de la vida diaria en un plazo mucho más breve. Se la señala como la evolución natural de la cirugía tradicional, propiciada por los avances tecnológicos.

La cirugía laparoscópica de la aorta abdominal es un exponente de este nuevo modo de cirugía, a la que le cuesta trabajo abrirse camino, porque tiene que vencer dos grandes dificultades: la primera es el abordaje-exposición de la aorta, por estar situada en el fondo del espacio retroperitoneal, con todo el paquete intestinal por delante; la segunda es conseguir una anastomosis aórtica estanca, dentro de unos límites de tiempo que eviten la aparición del síndrome

Aceptado tras revisión externa: 16.07.07.

^aServicio de Angiología y Cirugía Vascular. ^bServicio de Cirugía General. Complejo Hospitalario de León. León, España.

Correspondencia: Dr. Fernando Vaquero Morillo. Luis de Sosa, 4, 2.º izq. E-24004 León. E-mail: fernandovaquero@ono.com

© 2007, ANGIOLOGÍA

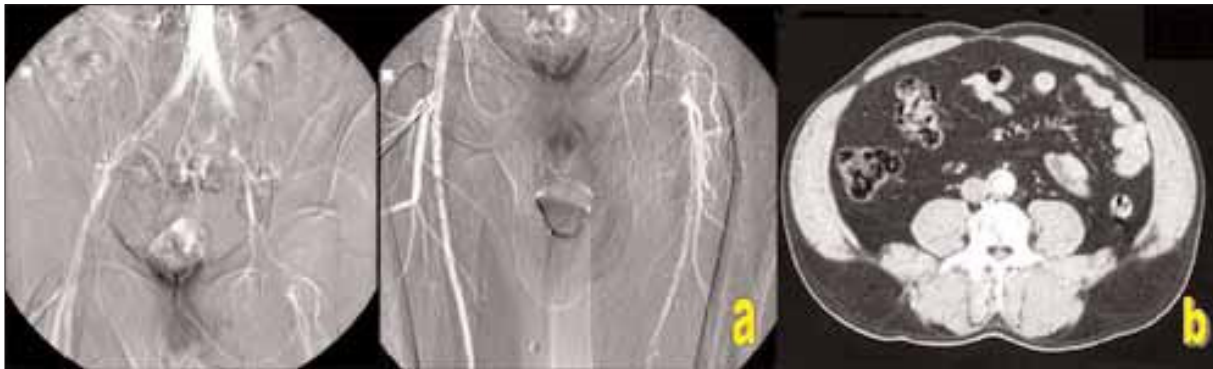


Figura 1. a) Aortoarteriografía: lesiones ilíacas bilaterales; b) Angiotomografía: calcinosis parcial de la pared aórtica.

de isquemia-reperfusión, producido por el clampaje prolongado.

Tanto la vía transperitoneal retrocólica, como la retrorrenal, propuestas por Coggia et al [1,2], tienen en común la posición lateral dinámica del paciente, permitiendo un abordaje reproducible de la aorta abdominal, incluso si es necesario de sus ramas viscerales; evita que las asas intestinales interfieran demasiado en el campo operatorio, al caer por la acción de la gravedad en la gotera cólica derecha, siendo buena la posición ergonómica del cirujano, con respecto a la disección y sutura.

Presentamos el que creemos que es el primer caso clínico español de *bypass* aortobifemoral totalmente laparoscópico, realizado por la vía transperitoneal retrocólica.

Caso clínico

Varón de 52 años, con agenesia de riñón izquierdo, función renal conservada, múltiples factores de riesgo vascular: fumador hasta hace 3 meses, hipertensión arterial, hipercolesterolemia e hiperuricemia en tratamiento; obeso.

Historia de claudicación intermitente de más de 6 meses, subjetivamente muy invalidante, con acortamiento progresivo de la distancia hasta hacerse inferior a los 50 m, para miembro inferior izquierdo

(MII) desde el glúteo hasta la pantorrilla. También refiere claudicación en la pantorrilla derecha de menor intensidad que en la izquierda.

La exploración vascular muestra ausencia de todos los pulsos en MII; el femoral derecho se palpa débil con *thrill*; poplíteo y distales ausentes. Índice tobillo/brazo (ITB) derecho: 0,67; izquierdo: 0,42. Curvas Doppler femorales: monofásica aplanada en la izquierda y bifásica muy ensanchada derecha.

Por ser un paciente relativamente joven con múltiples factores de riesgo y clínica de claudicación, se pautan tres meses de tratamiento médico de control, con indicaciones de entrenamiento activo para la marcha, pentoxifilina, estatinas y clopidogrel, se mantiene la supresión absoluta del tabaco y se consulta con el especialista de Endocrinología para control de su obesidad, dislipemia e hiperuricemia; al no obtenerse mejoría subjetiva ni objetiva de su proceso, se realiza aortoarteriografía (Fig. 1a).

Entre las diferentes alternativas de tratamiento, indicamos la realización de *bypass* aortobifemoral, por la edad del paciente, la claudicación muy invalidante y las lesiones arteriográficas extensas bilaterales: obstrucción completa iliofemoral izquierda y múltiples estenosis difusas en la derecha, valorando las excelentes expectativas de permeabilidad a largo plazo. Se recoge consentimiento informado ante la posibilidad de realizarlo de forma totalmente laparoscópica. Previamente se efectúa una tomografía

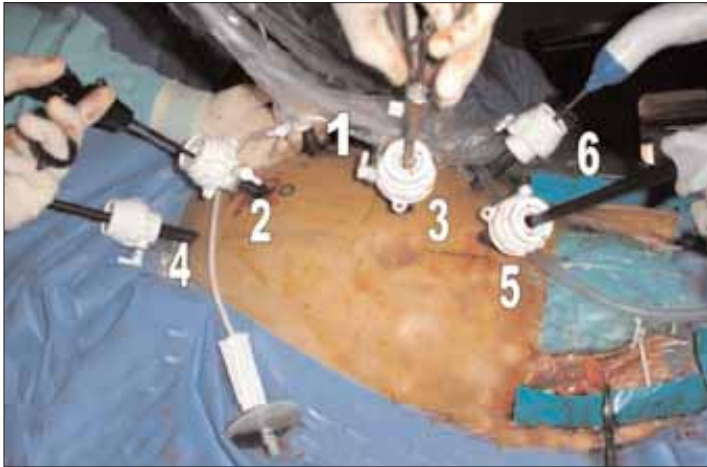


Figura 2. Visión frontal con los puertos de acceso: 1, cámara; 2, pinza *dissect*; 3, portaagujas; 4, *clamp* proximal; 5, *clamp* distal; 6, aspirador.

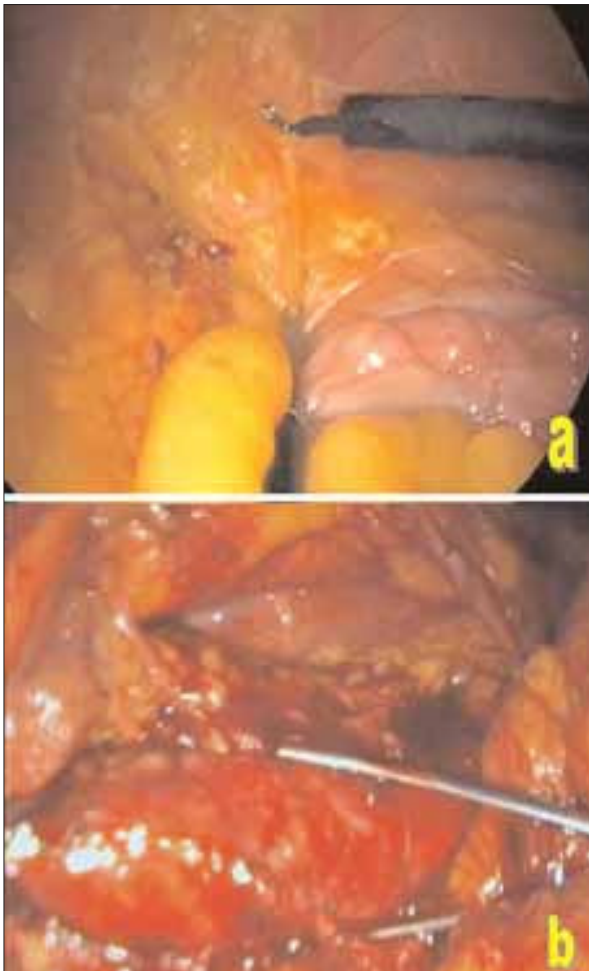


Figura 3. a) Disección del colon descendente por la fascia de Toldt; b) Preparación de la aorta para el clampaje distal.

axial computarizada (TAC) para evaluar la posible calcificación de la pared aórtica (Fig. 1b). Se realiza preparación de colon y profilaxis con cefalosporinas.

Intervención quirúrgica

Siguiendo el abordaje descrito por Coggia et al [1], se posiciona al paciente en decúbito supino, sobre dos almohadas hinchables (Pelvic Tilt, OR Confort, LLC, Glen Ridge, NJ). Disección habitual de ambas encrucijadas femorales. Insuflación del gas en la cavidad abdominal. Rotación de la mesa, e hinchado de las bolsas para conseguir que el paciente quede en lateral derecho completo, a unos 80°.

Introducción de los *ports* de 5-11 mm, para el instrumental y las ayudas (Fig. 2).

Disección por la línea de Toldt (en este paciente no existe el riñón izquierdo por agenesia-renículo de origen congénito), despegando el colon izquierdo (Fig. 3a). Disección completa de la iliaca primitiva izquierda, de la aorta terminal, ascendiendo hasta visualizar la arteria renal izquierda; exposición de la aorta infrarrenal hasta su bifurcación, controlando con *vessel-loop* la arteria mesentérica inferior.

Clampaje aórtico (Fig. 3b), realización de anastomosis terminolateral con prótesis de dacrón de porosidad cero de 16 × 8 mm, con dos hemisuturas de hilo de politetrafluoroetileno (PTFE) CV-3; aguja de 26 mm, la superior anudando la prótesis a la aorta para fijarla en posición, la inferior apoyada en un *pledget* (Fig. 4a). Previamente, se ha tunelizado la rama derecha de la prótesis hacia la ingle; la rama izquierda permanece en el abdomen, anudada distalmente. Finalizada la sutura, se emplea sellante biológico para impermeabilizar la línea de anastomosis (Fig. 4b). Tunelización de la rama izquierda bajo visión directa del laparoscopio. Endarterectomía de ambas encrucijadas femorales, con sutura en terminolateral con polipropileno de 5/0, en profundo-

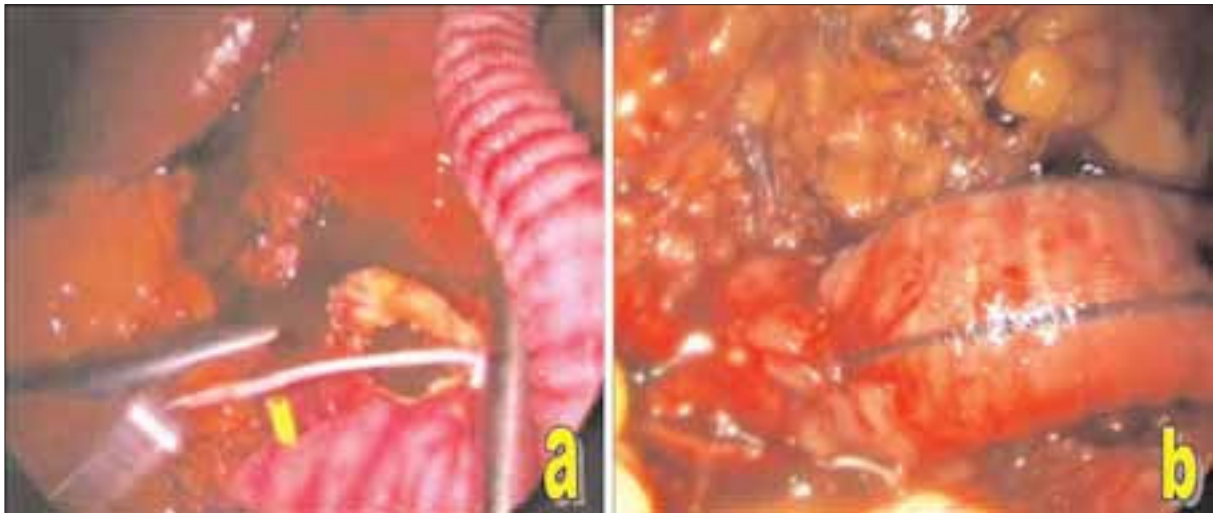

Figura 4. a) Sutura terminolateral con hilo de politetrafluoroetileno (PTFE); b) Sutura finalizada; aorta desclampada.

plastia bilateral. Drenaje aspirativo abdominal e ingle izquierda. Tiempo total: 7 h; tiempo de sutura: 1 h 35 min; extubación a las 4 h de finalizada la intervención. Estancia en reanimación quirúrgica de 16 h. Control del dolor con tres dosis de 30 mg de cloruro mórfico en 24 h; no precisó transfusión.

A las 36 h, cuadro compatible con artritis gotosa en ambas rodillas, siendo necesaria la evacuación del derrame y tratamiento antiinflamatorio; transcurridos 5 días de la intervención, el ácido úrico es de 7,9 y triglicéridos 252 mg%; Hb 10,5; Hto 32; resto de parámetros normales. Peristalsis audible a las 24 h; se pauta dieta líquida a las 48 h y blanda a las 72 h. Alta ambulatoria con pulsos pedios positivos bilaterales, a los 6 días de la intervención (Fig. 5).

Discusión

A pesar de las dificultades inherentes a la realización por primera vez de una vía de abordaje y a estar todavía inmersos en plena curva de aprendizaje de la cirugía aórtica por laparoscopia, consideramos que la vía retrocólica ofrece ventajas sobre la de Dion y Gracia que habíamos realizado anteriormente [3,4].

Es más ergonómica para el cirujano; la aorta se ofrece en visión frontal desplegada de izquierda a derecha y permite una postura cómoda durante todo el tiempo de disección y sutura, lo que mitiga en parte la fatiga que padece el equipo quirúrgico, producida por la técnica laparoscópica y la duración del propio procedimiento.

La vía transperitoneal es siempre reproducible, sin las dificultades propias del despegamiento retroperitoneal, ni de la confección del apron. En el caso de este paciente con agenesia de riñón izquierdo, fue una ventaja para usar este tipo de vía. La posición en lateral derecho de 70-80° evita el uso de separadores para mantener apartadas del campo operatorio las asas intestinales, que es siempre el principal problema para realizar un abordaje laparoscópico cómodo y estable de la aorta infrarrenal. Las asas caen por su propio peso a la gotera cólica derecha, que quedan protegidas por el mesocolon y colon descendente despegado, que también cae hacia el fondo de la cavidad [1,5,6].

Cuando los *clamps* aórticos no estabilizan las asas, es necesario dar puntos de tracción-fijación desde el tejido linfoganglionar retroperitoneal que rodea la aorta a la pared abdominal. La dieta de adel-

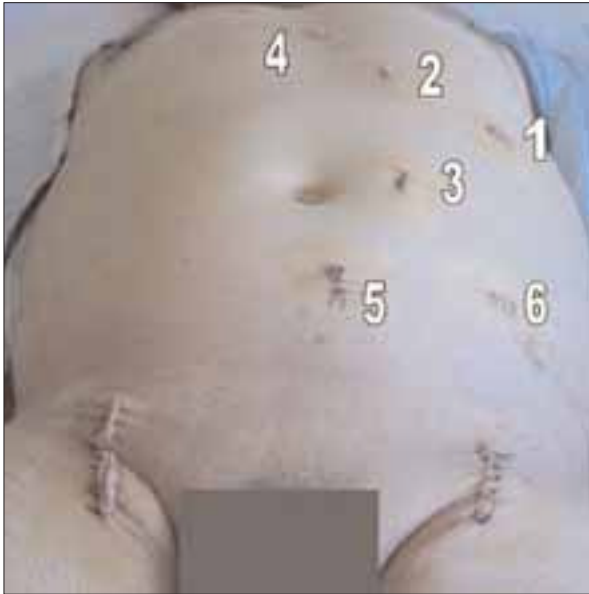

Figura 5. Visión del abdomen e ingles en el cuarto día postoperatorio: 1, cámara; 2, pinza; 3, porta; 4, *clamp* proximal; 5, *clamp* distal; 6, aspirador.

gazamiento consiguió reducir 10 kg en dos meses, lo que también favoreció desde todos los puntos de vista la técnica quirúrgica y la evolución postoperatoria. Por una parte, posibilita una mayor dilatación en la cavidad abdominal del espacio útil para la técnica laparoscópica, mediada por el CO₂; por otra parte, mejoró su reserva hemodinámica y respiratoria, para afrontar la cirugía efectuada.

El despegamiento del colon descendente a través de la línea del Toldt es siempre factible; el mayor riesgo es la posible lesión del bazo durante la disección del colon en el ángulo esplénico. Debemos despegar completamente el ángulo cólico y el tramo vecino de colon transverso, para que la caída por la acción de la gravedad obligada por la posición del paciente se produzca sin ningún tipo de tracción sobre el bazo, evitándose así el más mínimo desgarro esplénico. La posibilidad de sujetar al techo de la pared abdominal el mesocolon transverso, por medio de puntos, es una ayuda técnica a tener en cuenta, para mejorar el campo de visión, evitando que interfiera o pueda dañarse durante la cirugía; también se han

propuesto separadores para mejorar la estabilidad de las asas intestinales [7].

La exposición de la aorta infrarrenal, en la posición referida de decúbito lateral derecho, favorece la disección del espacio aortocava. Se libera la aorta en tres cuartas partes de su circunferencia, sin ser necesario identificar, ni ‘clipar’ sistemáticamente las arterias lumbares; porque la posición tangencial de los *clamps* de oclusión aórtica evita la hemorragia retrógrada.

La sutura laparoscópica intracorpórea constituye el verdadero reto de esta cirugía y resulta más sencilla cuando se realiza con dos agujas, de forma continua. Se puede evitar la fijación por anudado intracorpóreo, apoyando el extremo de la sutura en un *pledget*; pero tiene el inconveniente de la falta de fijación del injerto a la pared aórtica, y la mayor facilidad para que pueda quedar floja toda la sutura, si no prestamos especial cuidado en mantener la tensión continua del hilo durante toda su realización. Nosotros anudamos la primera hemisutura y apoyamos en *pledget* la segunda. Puede ser relativamente cómoda, si hemos sido capaces de colocar acertadamente los puertos de trabajo, pudiendo replicar exactamente los movimientos ensayados en el simulador y en el animal de experimentación [8]. Sin embargo, cualquier pequeño error de colocación hará que la sutura se haga más dificultosa al no tener la ergonomía necesaria, sobre todo por la falta de movimiento de rotación de la muñeca.

La ayuda robótica aplicada a la cirugía laparoscópica, especialmente para la confección de anastomosis vasculares, es una posibilidad todavía poco extendida que sin duda facilitará, en el futuro, una mayor aplicación de esta técnica [9].

La recuperación del paciente, a pesar de la extensión del tiempo quirúrgico, fue la esperada en este tipo de cirugía de mínima invasión. Durante el tiempo de disección, a pesar de que durante la curva de aprendizaje pueda ser más prolongado, el anestesiista es capaz de mantener fácilmente los parámetros ba-

sales del paciente. Durante el tiempo de sutura en que la aorta permanece pinzada, y durante el des-clampaje, podrían aparecer los problemas ligados al fenómeno isquemia-reperfusion; pero es más difícil que ocurra en este tipo de pacientes isquémicos, con lesiones obstructivas termino-aórticas o iliofemorales bilaterales, en los que se ha desarrollado previamente una importante circulación colateral, en tiempos inferiores a dos horas.

La necesidad de analgesia postoperatoria fue muy escasa, con relación a la habitual en cirugía abierta, donde son necesarias dosis más frecuentes y prolongadas en el tiempo. La complicación de la artritis gotosa postoperatoria en pacientes con hiperuricemia creemos que no es achacable exclusivamente a la técnica laparoscópica. La motilidad intestinal se restableció antes de 24 h, aunque somos partidarios de no apresurarnos en reanudar la dieta oral anterior.

La movilización a un sillón se pudo iniciar de forma precoz, aunque tuvimos que suspenderla 48 h por las molestias derivadas de la artritis gotosa. Anecdóticamente debemos referir que los mayores problemas subjetivos postoperatorios de este paciente fueron los derivados del dolor artrítico de las rodillas, lo

que da idea, en un paciente medianamente obeso, el cambio que supone para esta cirugía de *bypass* aorto-bifemoral poder realizarla por técnica totalmente laparoscópica.

También creemos que es muy importante en este tipo de pacientes evitar la gran incisión xifopúbica, que tiene como todas las grandes laparotomías alrededor del 20% de eventraciones. Aunque también deberemos mantener nuestra atención hasta el final, para ser capaces de cerrar adecuadamente la fascia en los puertos de entrada superiores a 5 mm, obviando las molestias que puedan ocasionar las pequeñas hernias incisionales propias de esta cirugía mini-invasiva.

En conclusión, aunque la presentación de un caso no autoriza a extraer conclusiones, de su análisis observamos que es factible la cirugía de la aorta abdominal totalmente laparoscópica, siguiendo el entrenamiento adecuado, con las ventajas de una más rápida recuperación postoperatoria, por ser una cirugía de mínima invasión. Debemos suponer que los resultados a largo plazo serán similares a los de la cirugía tradicional.

Bibliografía

1. Coggia M, Bourriez A, Javerliat I, Goëau-Brissonnière O. Totally laparoscopic aortobifemoral by-pass: a new and simplified approach. *Eur J Vasc Endovasc Surg* 2002; 24: 274-5.
2. Coggia M, Di Centa I, Javerliat I, Colacchio G, Goëau-Brissonnière O. Total laparoscopic aortic surgery: transperitoneal left retrorenal approach. *Eur J Vasc Endovasc Surg* 2004; 28: 619-22.
3. Dion YM, Gracia CR. A new technique for laparoscopic aortobifemoral grafting in occlusive aortoiliac disease. *J Vasc Surg* 1997; 26: 685-92.
4. Vaquero F, González MJ, Sanz O, Morán C, Canga J, García-Gimeno M, et al. By-pass aorto-femoral totalmente laparoscópico. *Técnicas Endovasculares* 2002; 5: 575-82.
5. Coggia M, Javerliat I, Di Centa I, Colacchio G, Leschi JP, Kitzis M, et al. Total laparoscopic bypass for aortoiliac occlusive lesions: 93-case experience. *J Vasc Surg* 2004; 40: 899-906.
6. Di Centa I, Coggia M, Javerliat I, Colacchio G, Goëau-Brissonnière O. Total laparoscopic aortic surgery: transperitoneal direct approach. *Eur J Vasc Endovasc Surg* 2005; 30: 494-6.
7. Cau J, Ricco JB, Deelchand A, Berard X, Cau B, Costecalde M, et al. Totally laparoscopic aortic repair: a new device for direct transperitoneal approach. *J Vasc Surg* 2005; 41: 902-6.
8. Duchatelle JP, Loscertales B, Vaquero F, Latorre R, Climent S. Sistema vascular. Formación en cirugía laparoscópica paso a paso. Cáceres: Centro de Cirugía de Mínima Invasión; 2005. p. 195-212.
9. Stádler P, Matous P, Vitásek P, Spacek M. Robot-assisted aortoiliac reconstruction: a review of 30 cases. *J Vasc Surg* 2006; 44: 915-9.

AN AORTOBIFEMORAL BYPASS PERFORMED USING A TOTALLY
LAPAROSCOPIC RETROCOLIC TRANSPERITONEAL APPROACH

Summary. Introduction. Revascularisation of the aortoiliac segment by means of an aortobifemoral bypass, performed entirely laparoscopically, is the minimally invasive procedure that most closely resembles traditional open surgery, which offers such good long-term outcomes. We present what we believe to be the first Spanish case report. Case report. A 52-year-old male with agenesis of the left kidney and preserved renal functioning; the patient presented a clinical picture of progressive claudication at less than 50 m for the left lower limb (LLL), and somewhat longer for the right calf. Vascular exploration: absence of pulses in LLL; in the right: weak femoral, and absence of popliteal and distal pulses. Left ankle-brachial index: 0.42; right: 0.67. Because of the patient's age, the clinical picture of claudication that left him largely unable to do his work and the extension of the angiographic lesions (class D TASC II) an aortobifemoral bypass was indicated; we also considered the possibility of performing this procedure by means of a laparoscope. The patient was placed on his side 80° to perform the retrocolic transperitoneal path. Over-and-over end-to-side suture by means of two CV3 polytetrafluoroethylene (PTFE) hemisutures to a 16 × 8 mm bifurcated Dacron graft with zero patency. Suturing time was 1 h 35 min; total time 7 h. Extubation at 4 h; length of stay in resuscitation: 16 h; analgesic intake: three 30 mg doses of morphine chloride, in the first 24 h; audible peristalsis at 24 h; diet was re-established at 48 h. The patient suffered an episode of gouty arthritis at 48 h, which was treated with nonsteroidal antiinflammatory drugs, and was discharged from hospital with positive distal pulses on the 6th day. [ANGIOLOGÍA 2007; 59: 359-65]

Key words. Aortic surgery. Bypass. Laparoscopic vascular surgery.

Crosectomía y escleroterapia con espuma frente a safenectomía como tratamiento de las varices producto de reflujo en la unión safenofemoral

A. Sánchez-Ismayel, Z. Pujadas-Arias, R. Sánchez-Miralles,
O. Rodríguez-González, G. Benítez-P.

CROSECTOMÍA Y ESCLEROTERAPIA CON ESPUMA FRENTE A SAFENECTOMÍA COMO TRATAMIENTO DE LAS VARICES PRODUCTO DE REFLUJO EN LA UNIÓN SAFENOFEMORAL

Resumen. Introducción. El tratamiento de la enfermedad varicosa producto del reflujo de la unión safenofemoral ha variado en los últimos años con el advenimiento de novedosas técnicas menos traumáticas. En el presente estudio se describe una técnica y se describen sus ventajas en relación con otros procedimientos actuales. Pacientes y métodos. Se trata de un estudio prospectivo, comparativo, de una muestra seleccionada de 36 casos. Se realizó una crosectomía y una escleroterapia con espuma de etoxiesclerol en 18 casos y una safenectomía convencional en los restantes. Resultados. Para la técnica descrita, el tiempo quirúrgico promedio fue de 30 minutos. El tiempo promedio de hospitalización fue de un día, con un reintegro a las actividades cotidianas en la segunda semana en todos los casos y una elevada tasa de satisfacción (94,4%). En el seguimiento durante un período de 3 a 12 meses no se encontraron recurrencias. Se describió un caso de hiperpigmentación como única complicación postoperatoria asociada con el procedimiento. Se demostró un beneficio con respecto a la safenectomía convencional en cuanto a tasa de complicaciones menores postoperatorias (5,5 frente a 33,3%, $p < 0,05$). Conclusión. La escleroterapia con espuma en el tratamiento de la insuficiencia venosa superficial es una técnica que ha demostrado su eficacia. La técnica propuesta, es decir, la crosectomía y la escleroterapia con espuma es una técnica factible, con una tasa de éxito comparable a la safenectomía, que ofrece las ventajas del tratamiento mínimamente invasivo sin la necesidad de requerir en el área quirúrgica equipos de alto coste, lo cual la hace más accesible para centros no especializados. [ANGIOLOGÍA 2007; 59: 367-74]

Palabras clave. Complicaciones. Crosectomía. Escleroterapia con espuma. Reflujo safenofemoral. Safenectomía. Varices.

Introducción

La enfermedad varicosa de los miembros inferiores es un problema común que afecta al 10-15% de los hombres y al 20-25% de las mujeres [1].

Las manifestaciones clínicas en los pacientes con varices son muy variables, pero en general aparecen en individuos en edad productiva, por lo cual esta enfermedad tiene un importante impacto socioeconómico, que ha llevado a un detallado estudio de la efectividad y la seguridad del tratamiento empleado.

El tratamiento de las varices y, en especial, del reflujo de la unión safenofemoral (USF) ha cambiado drásticamente en los últimos años. Durante mucho tiempo se ha considerado la ligadura de la safena magna en la USF y su extracción mediante fleboextractor flexible como el tratamiento de elección en

Aceptado tras revisión externa: 30.07.07.

Consulta de Flebología. Servicio de Cirugía III. Hospital Universitario de Caracas. Caracas, Venezuela.

Correspondencia: Dr. Alexis Sánchez Ismayel. Avda. Principal Santa Sofía. Centro Comercial Santa Sofía. Torre Alfa, piso 9, consultorio 9-C. Caracas, Miranda 1061, Venezuela. Fax: 058 (212) 9856257. E-mail: rsm35@hotmail.com

© 2007, ANGIOLOGÍA




Figura 1. Después de realizar la crosectomía, se pasa el catéter de polietileno en sentido distal.

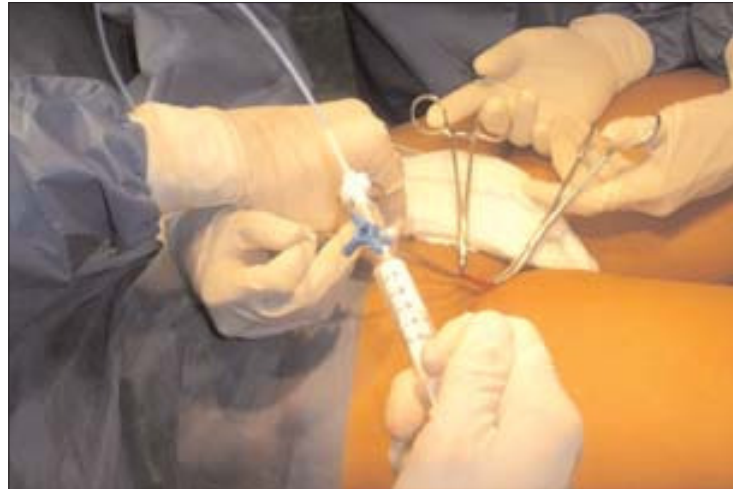

Figura 2. Administración del esclerosante en espuma.

estos casos. Los resultados son buenos, con una baja tasa de recurrencia y una morbilidad de alrededor del 15% [2,3].

Con el avance de la tecnología y el advenimiento de técnicas de diagnóstico más precisas, así como un mayor entendimiento de la fisiopatología, se han creado terapias alternativas menos invasivas que buscan reducir el riesgo, la morbilidad y los costes, a la vez que producen resultados estéticamente aceptables y una mejoría sintomática. Tal es el caso del cierre endovascular de la safena con el uso de radiofrecuencia (RF) o con láser [4,5]; en ambos casos se realiza el acceso percutáneo de la safena magna infrarrotuliana y se inserta la probeta, que se avanza bajo control ecsonográfico hasta la USF para su posterior activación.

La escleroterapia es un procedimiento que tiene más de un siglo. Logfren et al [6] describieron en 1958 su uso en el tratamiento de varices tronculares con una alta tasa de recurrencia en cinco años. Sin embargo, más recientemente, la introducción de la escleroterapia con espuma ha demostrado ser una técnica más efectiva con excelentes resultados a largo plazo [7]. La técnica actual consiste en la introducción de un catéter de manera abierta o percutánea en la vena safena magna, el cual se hace avanzar hasta la USF,

donde, previa compresión manual, se inyecta la solución esclerosante en espuma. Esta técnica ha resultado más efectiva y menos costosa que las anteriores.

En estas modernas técnicas descritas, es indispensable la presencia de equipos de alta tecnología en el quirófano, como un ecosonograma Doppler dúplex, mediante el cual se logra el abordaje percutáneo y se localiza la punta del instrumento o el catéter en el sitio adecuado, es decir, cercano a la USF, de manera que se pueden evitar recurrencias y complicaciones mayores como la trombosis venosa profunda.

El propósito de este trabajo es describir una técnica que ofrece la eficacia y las ventajas de un tratamiento mínimamente invasivo y compararla con la safenectomía convencional. El procedimiento propuesto evita el traumático *stripping* de la safena y no requiere disponer en el quirófano de equipos de alto coste, lo cual lo hace accesible a la mayoría de los centros hospitalarios no especializados.

Pacientes y métodos

Se trata de un estudio descriptivo, prospectivo, de una muestra seleccionada de casos, donde se inclu-

yeron los pacientes con insuficiencia venosa superficial, producto de reflujo en la USF documentada por ecosonograma Doppler dúplex de los miembros inferiores, que acudieron a la consulta de flebología del Servicio de Cirugía III del Hospital Universitario de Caracas en el período comprendido entre octubre de 2005 y octubre de 2006. Se consideraron los siguientes criterios de exclusión: embarazo, alergia documentada al esclerosante, antecedente de trombosis venosa profunda, enfermedad arterial obstructiva concomitante y pacientes con inmovilidad, además de pacientes con una clasificación clínica C4 o superior, ya que en éstos, además del tratamiento del reflujo safenofemoral, se realiza un tratamiento endoscópico de perforantes, según la técnica descrita por Lanes et al [8].

Manejo preoperatorio

Una vez seleccionado, al paciente se le realizó una historia clínica completa y un examen físico integral para identificar la presencia de factores de riesgo para la enfermedad varicosa y determinar su clasificación clínica según CEAP, y la realización de una ecografía Doppler.

Todos los pacientes firmaron un consentimiento informado después de una entrevista y la explicación del procedimiento y sus complicaciones por parte del médico tratante. Posteriormente se asignaron al azar, y las características epidemiológicas y clínicas de ambos grupos fueron similares.

Descripción de la técnica de la crosectomía y la escleroterapia con espuma

Material necesario

- Instrumental de cirugía general, que debe incluir pinzas de Halsted curvas.
- Catéter de polietileno de 5-6 Fr.
- Fleboextractor flexible.
- Solución esclerosante: polidocanol (Etoxiesclerol[®] al 3%).
- Jeringuillas desechables de 3 y 5 cm³.

- Llave de tres vías.
- Vendas elásticas y vendas de Coban[®].

Técnica

El procedimiento se realiza con anestesia peridural, en posición supina y de Trendelenburg (30°), lo cual disminuye la presión en el sistema venoso. No se consideró la realización del procedimiento bajo anestesia local por la política de la institución.

El paso inicial consiste en realizar una incisión oblicua, siguiendo las líneas de la piel, en la ingle, justo medial al pulso de la arteria femoral donde se localiza y disecciona la vena safena magna y sus tributarias, y entonces se procede a realizar la crosectomía de la manera habitual.

Una vez tratado el cayado, la vena se secciona y se hace avanzar el catéter de polietileno en sentido distal, el cual progresa fácilmente en la mayoría de pacientes debido a la insuficiencia valvular (Fig. 1).

En los casos en que el catéter no progresa, se introduce previamente el fleboextractor flexible, éste el cual se dirige a través del trayecto de la safena magna hasta un punto por debajo de la rodilla, donde se recupera después de la realización de una pequeña incisión. El fleboextractor sirve de guía para la introducción del catéter de polietileno, para lo que se anuda con seda al extremo del instrumento para su posterior introducción en la luz del vaso. La tracción en sentido distal del extractor y el catéter unido a éste permite llevarlo hasta el lugar seleccionado; luego se retira el fleboextractor y se ligan los extremos de la vena dejando el catéter *in situ* para una posterior escleroterapia.

Una vez localizado el catéter endoluminal en el sitio adecuado, si es necesario, se trabaja sobre el miembro colateral, para posteriormente proceder a la administración de la solución esclerosante en espuma, la cual se ha preparado previamente según la técnica de Tessari: con la ayuda de jeringuillas de 3 y 5 cm³ y la llave de tres vías, se mezcla 1 cm³ de Etoxiesclerol al 3% con 3 cm³ de aire, lo cual produce

suficiente espuma para realizar la inyección en un miembro. La solución se administra lentamente a la vez que se va retirando el catéter progresivamente (Figs. 2 y 3).

En ocasiones es necesario el tratamiento de algunas de las colaterales o comunicantes, lo que se realiza por la técnica de Muller antes de la administración del esclerosante. Finalizado el procedimiento se aplican gasas sobre las heridas realizadas y se coloca un vendaje compresivo con vendas elásticas y Coban hasta la ingle, con la finalidad de mantener la oposición entre las paredes de la vena esclerosada.

Safenectomía

Con el paciente en posición supina y de Trendelenburg, el procedimiento se realiza también bajo anestesia peridural. El abordaje inicial se realiza con una incisión oblicua medial al pulso femoral y después se procede a ligar el cayado de la safena y sus venas tributarias. Posteriormente, se hace avanzar el fleboextractor flexible en sentido distal hasta alcanzar un punto infrarrotuliano, donde se recupera mediante una pequeña incisión.

Una vez localizado el fleboextractor, se coloca la oliva del tamaño adecuado y se realiza el *stripping* en sentido proximal. Después se procede a vendar la pierna a medida que éste se va retirando para evitar la formación de hematomas.

Manejo postoperatorio

El paciente deambula el mismo día de la intervención y se le da de alta a las 24 horas con un tratamiento sintomático y antibioticoterapia profiláctica con cefalosporina de primera generación, la cual se inicia durante la intervención (por vía endovenosa) y se continúa durante cinco días por vía oral en ambos grupos.

Las evaluaciones sucesivas se realizaron a la semana, al primer y tercer mes, con el objetivo de identificar complicaciones postoperatorias, determinar el tiempo de reincorporación a las actividades, la mejoría y la satisfacción del paciente. Al tercer mes se in-

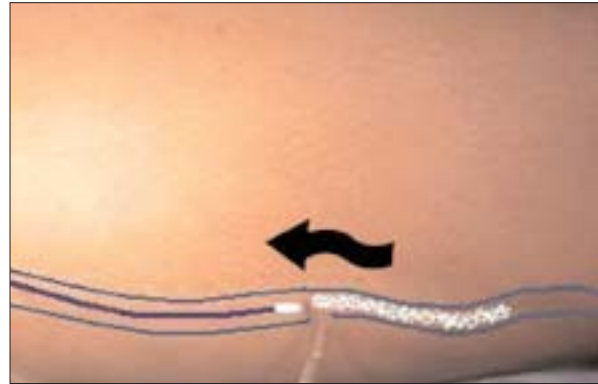


Figura 3. El catéter se retira progresivamente a medida que se administra el esclerosante en espuma.

dicó además la realización de un estudio Doppler para documentar la ausencia de flujo en la vena safena magna y determinar de esta manera la efectividad del procedimiento a mediano plazo.

Se consideraron como complicaciones mayores: la trombosis venosa profunda, el tromboembolismo pulmonar, la necrosis cutánea y las reacciones alérgicas mayores; y como complicaciones menores: la hiperpigmentación, los hematomas e infecciones de la herida (estas últimas directamente relacionadas con la necesidad de analgésicos) y el tiempo de reincorporación a las actividades habituales.

Análisis estadístico

Con el objetivo de evaluar el tiempo quirúrgico en minutos, el nivel de dolor descrito y el grado de satisfacción según el tipo de tratamiento (la crosectomía y la escleroterapia con espuma frente a la safenectomía convencional) se realizó la prueba de diferencias de medias *t* de Student para grupos independientes.

Por otra parte, se analizó la relación entre el grupo de tratamiento con las variables: complicaciones intraoperatorias, complicaciones postoperatorias, días de hospitalización, reintegro a las actividades cotidianas y recurrencia de la enfermedad, para lo cual se construyó una tabla de contingencia con frecuencia y porcentaje, y se calculó el coeficiente de asocia-

Tabla I. Características epidemiológicas y clínicas de los pacientes estudiados.

	Grupo A	Grupo B
Sexo (femenino)	58%	63%
Edad	41-70 años (49)	44-74 años (52)
CEAP	C1: 11%	C1: 10%
	C2: 28%	C2: 25%
	C3: 61%	C3: 65%
IMC	23 kg/m ²	24 kg/m ²

CEAP: clasificación clínica, etiológica, anatómica y fisiopatológica; IMC: índice de masa corporal.

ción *C* de Cramer basado en el índice de significación estadística chi al cuadrado (χ^2).

Resultados

Las características epidemiológicas y clínicas de ambos grupos (A y B) fueron comparables con relación al sexo, la edad, la clasificación clínica según CEAP y el índice de masa corporal (Tabla I). A los pacientes asignados al grupo A se les realizó una crosectomía y una escleroterapia con espuma: en 11 casos (61,1%) bilateral y en 7 (38,9%) unilateral, según los hallazgos del examen físico y el ecosonograma Doppler de los miembros inferiores.

El tiempo quirúrgico promedio para la realización de la técnica propuesta fue de 30 min (22-54 min). Al analizar los casos, se evidencia una progresiva disminución del tiempo operatorio probablemente relacionada con la curva de aprendizaje.

No se presentaron complicaciones mayores con relación a la técnica propuesta y la única complicación menor postoperatoria descrita corresponde a un caso de pigmentación del trayecto de la safena. Al comparar este parámetro con la safenectomía convencional, donde se describió una incidencia de

complicaciones menores del 33,3% dada por hematomas en la cara interna del muslo y un caso de infección de la herida quirúrgica, obtenemos que existe una diferencia estadísticamente significativa ($p = 0,007$). Esta y otras variables estudiadas se describen en la tabla II.

Durante el seguimiento postoperatorio, se evidenció que la totalidad de los pacientes refirió sentir un dolor leve o la ausencia de éste durante el postoperatorio inmediato, el cual se cuantificó según una escala analógica visual, motivo por el cual ninguno de los

pacientes necesitó la administración de analgesia intravenosa postoperatoria durante su estancia hospitalaria. De esta manera, todos los pacientes fueron dados de alta durante las 24 horas del postoperatorio.

Uno de los pacientes refirió no haber quedado satisfecho con el procedimiento debido a no haber mejorado por completo la sintomatología presentada. Al preguntar si se volvería a operar o recomendaría la operación a otra persona, el 94,4% respondió afirmativamente, lo cual otorga un alto grado de satisfacción. La totalidad de los pacientes se reintegró a sus actividades cotidianas durante la segunda semana.

Se realizó un seguimiento de los pacientes durante un tiempo de 3 a 12 meses. En ninguno de los casos tratados con la técnica propuesta se observó la recurrencia de la patología, lo que se corroboró mediante un interrogatorio, un examen físico y una ecografía Doppler de los miembros inferiores al tercer mes del postoperatorio, donde se ha demostrado en todos los casos la presencia de la safena interna esclerosada, sin hallazgos ecosonográficos que sugiriesen la permeabilidad o la incompetencia de ésta. Al contrario, en el grupo de pacientes a los que se les realizó la safenectomía convencional, se describió una recurrencia del 11% documentada por ecografía; sin embargo, esta diferencia en la recurrencia entre

Tabla II. Variables transoperatorias y postoperatorias estudiadas.

	Crosectomía y escleroterapia	Safenectomía convencional	<i>p</i>
Tiempo quirúrgico	30 min	37 min	NS
Complicaciones	1 (5,5%) Pigmentación	6 (33,3%) Hematoma (5) Infección (1)	0,007
Dolor postoperatorio	Leve	Leve-moderado	NS
Tiempo promedio de hospitalización	24 h	24 h	NS
Reincorporación a actividades	100% a las dos semanas	88% a las dos semanas	NS
Recurrencia	Sin recurrencia	2 (11%)	NS

NS: no significativo.

ambas técnicas no resulta estadísticamente significativa ($p = 0,146$).

Discusión

El objetivo del tratamiento de las varices consiste en eliminar el reflujo venoso y obtener óptimos resultados estéticos con una baja tasa de complicaciones y recurrencia. El sitio más común (60-80%) de incompetencia valvular y reflujo en las varices primarias es la vena safena magna, específicamente en la USF [3,9].

El tratamiento de las varices y, en especial, del reflujo de la USF ha cambiado drásticamente en los últimos años. En general, se reconoce que la cirugía moderna se inició en 1860 con la técnica de Trendelenburg, quien interrumpía el flujo en este vaso mediante su ligadura del mismo en el tercio medio del muslo, con posteriores modificaciones descritas por Moore et al [10], quienes promueven la ligadura alta de la safena, es decir, cercana a la USF. Sin embargo, el tiempo ha demostrado que la ligadura de la safena y sus tributarias, procedimiento conocido como crosectomía, no es suficiente para el tratamiento del reflujo en la USF por su alta recurrencia [11], debida a pequeñas venas no identificadas durante el acto qui-

rúrgico o a la neovascularización y la reconexión con la safena [12]. Quizá estas mismas observaciones llevaron a Mayo a proponer en el siglo pasado la extirpación de la safena en su totalidad [13], para lo cual realizaba una incisión que se extendía desde la ingle hasta algún punto por debajo de la rodilla. Posteriormente, Keller, en 1905, creó el primer fleboextractor intraluminal, que evitaba la realización de una gran incisión en el miembro inferior, y en 1954 Myers [14] inventó el fleboextractor flexible.

Durante años se ha considerado la ligadura de la safena magna en la USF y su extracción mediante fleboextractor flexible como el tratamiento de elección en estos casos [2]. Sin embargo, la evidencia actual deja claro que la safenectomía es un tratamiento relativamente traumático con cierta recurrencia a mediano y largo plazo, y con una tasa de complicaciones (7-20%) dada por: hematomas, infecciones de la herida, linfedema, trombosis venosa profunda, parestesias relacionadas con la lesión del nervio safeno interno y algunas otras anecdóticas como el síndrome compartimental. La incidencia de las lesiones del nervio safeno interno ha disminuido toda vez que se sabe que la extracción completa de la vena safena magna hasta el maléolo no aporta ningún beneficio sobre la extracción infrarrotuliana [15].

Gracias a los avances tecnológicos y a la llegada de técnicas de diagnóstico más precisas, así como un mayor entendimiento de la fisiopatología, han surgido terapias alternativas que, al ser menos invasivas, buscan reducir el riesgo, la morbilidad y los costes, a la vez que resultados estéticamente aceptables y una mejoría sintomática.

Entre los adelantos terapéuticos tenemos el tratamiento endovascular con RF y láser, métodos en los que después de la introducción de un instrumento en la luz del vaso, de manera percutánea, se administra una descarga directa de energía, con buenos resultados y baja morbilidad [5,16,17]. Después de la introducción de la escleroterapia con espuma, que ha demostrado ser muy superior a la escleroterapia líquida en la eficacia del tratamiento de varices tronculares, ésta se ha utilizado de manera efectiva y a un coste mucho menor que las otras técnicas modernas [7, 18]. Sin embargo, tradicionalmente en cualquiera de estas tres técnicas se aborda la safena de manera percutánea y se avanza el instrumento o el catéter bajo control ecosonográfico hasta la USF, por lo que se debe disponer de este equipo en el pabellón.

Con la técnica propuesta se pretende reproducir los resultados de estas técnicas menos traumáticas e invasivas sin la necesidad de disponer en el pabellón de una ecografía Doppler dúplex. La comparación con la safenectomía convencional arroja un claro beneficio de la crosectomía y la escleroterapia con espuma, lo que demuestra que son igualmente efectivas en el tiempo de seguimiento, sin complicaciones mayores asociadas, pero con claras ventajas relacionadas con la tasa de complicaciones menores. En ambas técnicas hay una rápida reincorporación a las actividades habituales, con todas las repercusiones socioeconómicas que ello acarrea.

La recurrencia de las venas varicosas después de la cirugía es un problema común, complejo y costoso en cirugía. Pese a las innovaciones en la evaluación preoperatoria y en los métodos de tratamiento, la recurrencia se describe en un 20-80% de los casos. Se

han desarrollado muchas teorías sobre estas recurrencias, las cuales incluyen el poco entendimiento de la anatomía venosa, un inadecuado manejo preoperatorio, una cirugía incompleta o inapropiada y el desarrollo de nuevos sitios de reflujo venoso como consecuencia de la progresión de la enfermedad o la neovascularización. Si bien el tiempo de seguimiento de nuestros pacientes es corto para emitir conclusiones definitivas relacionadas con la efectividad de la técnica, nos atrevemos a asegurar que esta técnica produce resultados similares a la escleroterapia guiada por ultrasonido, en la cual Smith [19], después del seguimiento de 808 pacientes, demostró la obliteración de la safena en el 82% de los casos. Asimismo, Cabrera et al [20] describen una efectividad del 86% y Belcaro et al [21], en el estudio VEDICO, adjudican a la escleroterapia con espuma una efectividad similar a la safenectomía convencional. De igual manera, otras experiencias que involucran la escleroterapia radioguiada y la crosectomía han demostrado tener una alta efectividad (75%), según lo describe Pastor-Mena [22].

Con la técnica propuesta se reproducen la eficacia y las ventajas de la escleroterapia con espuma ecoguiada en el tratamiento de la insuficiencia venosa superficial troncular, sin la necesidad de disponer de equipos de alta tecnología en el área quirúrgica. Si bien no se realizó un estudio de costes, es lógico pensar que se trata de una técnica más económica y accesible para centros no especializados. Incluso, aunque escapa de los objetivos del estudio, nos atrevemos a asegurar que se trata de una técnica más efectiva a largo plazo y con menor morbilidad que la escleroterapia ecoguiada, ya que la crosectomía evita la recurrencia producto de tributarias no esclerosadas y disminuye la incidencia de complicaciones graves como la trombosis venosa profunda al evitar el paso imprevisto de esclerosante al sistema venoso profundo.

En conclusión, la crosectomía y la escleroterapia con espuma es una técnica accesible, segura y efectiva en el tratamiento de la enfermedad varicosa producto del reflujo de la USF.

Bibliografía

1. Callam MJ. Epidemiology of varicose veins. *Br J Surg* 1994; 81: 167-73.
2. Dwerryhouse S, Davies B, Harradine K, Earnshaw J. Stripping the long saphenous vein reduces the rate of reoperation for recurrent varicose veins: five-year results of a randomized trial. *J Vasc Surg* 1999; 29: 589-92.
3. Giménez-Gaibar A. Indicaciones y resultados de la cirugía de varices. Técnica convencional. *Angiología* 2006; 58 (Supl 2): S3-10.
4. Rodríguez-Camero SJ. Tratamiento endoluminal de las varices mediante radiofrecuencia VNUS-Closure®. *Angiología* 2006; 58 (Supl 2): S25-34.
5. Miquel-Abbad C. Indicaciones y resultados de la cirugía de varices. Cirugía por endoláser. *Angiología* 2006; 58 (Supl 2): S17-24.
6. Lofgren EP, Lofgren KA. Recurrence of varicose veins after the stripping operation. *Arch Surg* 1971; 102: 111-4.
7. Yamaki T, Nozaki M, Iwasaka S. Comparative study of duplex-guided sclerotherapy and duplex-guided liquid sclerotherapy for the treatment of superficial venous insufficiency. *Dermatol Surg* 2004; 20: 718-22.
8. Lanes J, Fermín D, Sánchez-Ismayel A, Sánchez R, Sánchez R. Venas perforantes incompetentes. Tratamiento endoscópico con bisturí armónico. *Angiología* 2003; 55: 520-5.
9. Hanrahan L, Kechejian G, Cordts O, Rodríguez A, Araki C, LaMorte W, et al. Patterns of venous insufficiency in patients with varicose veins. *Arch Surg* 1991; 126: 687-90.
10. Moore W. The operative treatment of varicose veins with special reference to a modification of Trendelenburg operation. *Intercolonial Med J Aust* 1896; 1: 393.
11. Lofgren P, Lofgren K. Recurrence of varicose veins alters the stripping operation. *Arch Surg* 2001; 102: 111-4.
12. Fischer R, Chandler J, Maeseneer M, Frings N, Lefebvre-Vilarbedo M, Eamshaw J, et al. The unresolved problem of recurrent saphenofemoral reflux. *J Am Coll Surg* 2002; 195: 80-94.
13. Mayo CH. The surgical treatment of varicose veins. *St Paul Med J* 1904; 6: 695.
14. Myers TT. Result and technique of stripping operation for varicose veins. *JAMA* 1957; 163: 87.
15. Holme J, Skajia K, Holme K. Incidence of lesions of the saphenous nerve after partial or complete stripping of the long saphenous vein. *Acta Chir Scand* 1990; 156: 145-8.
16. Merchant R, Pichot O, Myers K. Four-year follow-up on endovascular radiofrequency obliteration of great saphenous reflux. *Dermatol Surg* 2005; 31: 129-34.
17. Min R, Khilnani N, Zimmet S. Endovenous laser treatment of saphenous vein reflux: long-term results. *J Vasc Interv Radiol* 2003; 14: 991-6.
18. Bergan J, Pascarella L, Mekenas L. Venous disorders: treatment with sclerosant foam. *J Cardiovasc Surg* 2006; 47: 9-18.
19. Smith C. Chronic venous disease treated by ultrasound guided foam sclerotherapy. *Eur J Vasc Endovas Surg* 2006; 32: 577-86.
20. Cabrera J, Cabrera J, García-Olmedo MA. Treatment of varicose long saphenous vein with sclerosant in microfoam form: long term outcomes. *Phlebology* 2000; 15: 19-23.
21. Belcaro G, Cesatrone MR, DiRenzo A, Brandolini R, Coen L, Acerbi G, et al. Foam sclerotherapy, surgery, sclerotherapy, and combined for varicose veins: a 10-year, prospective, randomized, controlled, trial (VEDICO). *Angiology* 2003; 54: 307-15.
22. Pastor-Mena G. Tratamiento ambulatorio de varices. Crossectomía asociada a escleroterapia de safenas con microespuma. *An Cir Card Cir Vasc* 2001; 7: 300-24.

CROSSECTOMY AND FOAM SCLEROTHERAPY VERSUS SAPHENECTOMY AS TREATMENT FOR VARICOSE VEINS PRODUCED BY REFLUX AT THE SAPHENOFEMORAL

Summary. Introduction. *Treatment of varicose vein disease resulting from reflux in the saphenofemoral junction has changed in recent years with the advent of novel, less traumatic techniques. In this study we outline one such technique and describe its advantages compared to other procedures currently in use.* Patients and methods. *We conducted a prospective, comparative study of a selected sample of 36 cases. Crossectomy and ethoxysclerol foam sclerotherapy were performed in 18 cases and the others were treated by means of a conventional saphenectomy.* Results. *For the technique reported here, average surgery time was 30 minutes. Average hospitalisation time was one day, with return to daily activities during the second week in all cases and a high rate of satisfaction (94.4%). No relapses were found during the 3 to 12-month follow-up period. One case of hyperpigmentation was reported as the only post-operative complication associated to the procedure. The benefits of this procedure over those obtained using conventional saphenectomy were proved by the lower rate of post-operative complications (5.5 versus 33.3%, $p < 0.05$).* Conclusions. *Foam sclerotherapy in the treatment of superficial venous insufficiency is a technique that has been shown to be effective. The technique proposed here, that is to say, crossectomy and foam sclerosis is a feasible technique, with a success rate comparable to that of saphenectomy. The fact that it offers the advantages of minimally invasive treatment without requiring high-cost equipment in the surgical area makes it more readily available for use in non-specialised centres.* [ANGIOLOGÍA 2007; 59: 367-74]

Key words. *Complications. Crossectomy. Foam sclerotherapy. Saphenectomy. Saphenofemoral reflux. Varicose veins.*

¿Cuál es el momento idóneo para la medición por ultrasonidos de la dilatación braquial mediada por flujo?

E. Martínez-Aguilar, J. de Haro-Mirallés, F.J. Medina-Maldonado,
A. Flórez-González, C. Varela-Casariego, F. Acín

¿CUÁL ES EL MOMENTO IDÓNEO PARA LA MEDICIÓN POR ULTRASONIDOS DE LA DILATACIÓN BRAQUIAL MEDIADA POR FLUJO?

Resumen. Introducción y objetivo. Las guías técnicas de medición de la dilatación braquial mediada por flujo (DBMF) recomiendan su medida en diástole para evitar la influencia de la distensibilidad (compliance) arterial en los resultados. Sin embargo, no existen estudios que corroboren esta hipótesis, por lo que éste es el objetivo primordial de nuestro trabajo. Sujetos y métodos. Se reclutaron dos grupos de sujetos con estos criterios: grupo I, sujetos sanos con índice tobillo/brazo (ITB) $> 0,9$ y menores de 30 años, y grupo II, pacientes con arteriopatía periférica sintomática definida por un ITB $< 0,9$. Se les realizó la medición de la dilatación de la arteria braquial mediada por flujo (DBMF) en el brazo derecho en sístole (S) y diástole (D). Se midió en el mismo acto el ITB y se recogieron los factores de riesgo y los tratamientos. Además, se determinó la dilatación mediada por flujo en ambas arterias femorales (DFMF). Resultados. Se reclutaron 36 y 33 sujetos de los grupos I y II, respectivamente. Se compararon los valores de dilatación en S y D y se representaron como grupo: S/D (valor p). DBMF: I + II: $8,1 \pm 4,6\% / 7,6 \pm 4,9\%$ ($p = 0,3$); I: $10,8 \pm 2,9\% / 9,9 \pm 3,8\%$ ($p = 0,055$); II: $5,2 \pm 4,3\% / 5,16 \pm 4,8\%$ ($p = 0,3$). DFMF: I + II: $3,13 \pm 3,6\% / 2,8 \pm 3,6\%$ ($p = 0,35$); I: $5,3 \pm 2,9\% / 4,8 \pm 2,6\%$ ($p = 0,02$); II: $0,6 \pm 2,5\% / 0,6 \pm 3,4\%$ ($p = 0,9$). Conclusiones. Si se asume la influencia de la compliance en la dilatación arterial, se observa que la dilatación mediada por flujo en sístole es superior a la diastólica en los sujetos sanos, mientras que en los enfermos esta diferencia es prácticamente inexistente. Aunque la diferencia en la arteria braquial de sujetos sanos no llega a la significación ($p = 0,055$), sí que lo hace en la femoral ($p = 0,02$), por lo que, al valorar los datos en conjunto, recomendamos utilizar la medición en diástole para evitar sesgos a la hora de realizar comparaciones entre sanos y enfermos. [ANGIOLOGÍA 2007; 59: 375-80]

Palabras clave. Dilatación braquial. Dilatación en diástole. Dilatación en sístole. Dilatación femoral. Disfunción endotelial. Distensibilidad.

Introducción

El endotelio desempeña una función clave en la regulación del tono vascular, trombogenicidad, proliferación de células musculares, adhesión leucocitaria y agregación plaquetaria, mediante la secreción

de numerosos factores paracrinos que actúan localmente en la pared arterial [1]. Se ha observado que la disfunción endotelial es uno de los pasos iniciales en el desarrollo de la aterosclerosis, y se asocia a un aumento en la incidencia de patología cardíaca, cerebrovascular y arteriopatía periférica [2].

Existen distintos métodos para evaluar *in vivo* la función endotelial [3]. La medición de la dilatación de la arteria braquial mediada por flujo (DBMF) es uno de los más utilizados. Este test se basa en la capacidad de las células endoteliales de detectar cambios en la presión de cizallamiento (*shear stress*).

Aceptado tras revisión externa: 18.07.07.

Servicio de Angiología y Cirugía Vascular. Hospital Universitario de Getafe. Getafe, Madrid, España.

Correspondencia: Dra. Esther Martínez Aguilar. San Jaime, 48, 1.º A, dcha. E-28031 Madrid. E-mail: esthermartinezaquilar@hotmail.com

© 2007, ANGIOLOGÍA

Cuando se ocluye el flujo sanguíneo en un segmento arterial, la hipoxia resultante causa una vasodilatación en el lecho vascular distal, lo que disminuye la resistencia vascular. De este modo, al liberar el segmento ocluido, se produce un aumento en el flujo sanguíneo y aumenta la presión de cizallamiento ejercida sobre el endotelio, lo que provoca la liberación principalmente de óxido nítrico y la consiguiente relajación de las células musculares lisas de la pared vascular, por lo que se produce una vasodilatación [4].

Corretti et al [5] publicaron una guía para la utilización de esta técnica recomendando la medición del diámetro arterial en diástole ya que, aunque éste es máximo durante el pico sistólico, puede verse afectado por la distensibilidad (complianza) del vaso y, por tanto, no reflejar adecuadamente la dilatación en respuesta al estímulo causado. Sin embargo, la recomendación no se ha evaluado en ningún estudio publicado.

El objetivo de nuestro estudio es evaluar si el valor de la medición de la DBMF se ve afectado por el momento del ciclo cardíaco en que se realiza tanto en sujetos sanos como en aquellos con una patología arterial periférica sintomática. Además, se evalúa si la dilatación de la arteria femoral mediada por flujo (DFMF) se ve igualmente afectada por el momento de la medición.

Sujetos y métodos

Se reclutaron dos grupos de pacientes que cumplieran los siguientes criterios: el grupo I incluía sujetos sanos, menores de 30 años, sin factores de riesgo cardiovascular ni enfermedades y/o tratamientos crónicos, con una exploración vascular normal e índice tobillo/brazo (ITB) > 0,9. En el grupo II, se incluyeron pacientes con enfermedad arterial periférica sintomática (claudicación intermitente, dolor de reposo y/o lesiones tróficas) demostrada hemodinámica y/o angiográficamente, con un ITB < 0,9 y que no hubiesen sido sometidos previamente a una revascularización.

Se registraron los factores de riesgo cardiovascular, el tratamiento y la clínica actual, y se les midió el ITB en reposo según la técnica estándar en las arterias pedia y tibial posterior de ambos miembros inferiores. Se realizaron determinaciones analíticas que incluían la bioquímica básica y el perfil lipídico. Se definió como hipertenso a aquel paciente diagnosticado como tal (cifras de tensión arterial sistólica > 140 mmHg y/o tensión arterial diastólica > 90 mmHg) y/o en tratamiento antihipertensivo durante al menos un año previo a la inclusión en el estudio [6]; y como dislipémico a aquel paciente con cifras plasmáticas de colesterol total > 250 mg/dL, colesterol de las lipoproteínas de baja densidad (CLDL) > 160 mg/dL o triglicéridos > 200 mg/dL, o en tratamiento hipolipemiente actual [7]. Se consideró diabético aquel paciente con glucemia basal > 120 g/dL o que requiriera un tratamiento hipoglucemiante [8]. Se consideraron insuficiencia renal crónica los niveles de creatinina sérica > 1,5 mg/dL [9].

Para el análisis por ultrasonidos, los sujetos acudían al estudio guardando ayunas de al menos ocho horas. Las condiciones ambientales de la sala durante la realización de la prueba no variaron entre los sujetos. Tras un período de 10 minutos de reposo en decúbito supino, se localizó la arteria braquial entre 3-5 cm proximal al pliegue cubital y se obtuvo una imagen longitudinal con una sonda lineal de 10 MHz, ajustando la profundidad y la ganancia para optimizar la visualización de las interfases mediointimales de las paredes anterior y posterior de la arteria. Se realizaron seis mediciones del diámetro de la arteria braquial: tres de ellas se obtuvieron coincidiendo con el punto diastólico final de la curva Doppler y las otras tres se obtuvieron coincidiendo con el pico sistólico de la curva Doppler. En ambos casos se calculó la media de las tres determinaciones. Se colocó un manguito de isquemia proximal al lugar de medición y se infló a una presión de 250 mmHg durante cinco minutos. Transcurrido este tiempo, se liberó la isquemia y se obtuvo una nueva imagen longitudinal a los

Tabla I. Datos demográficos del grupo II.

Sexo varón	30 (90,9%)
Edad media (años)	68,7 ± 10,9
Tabaquismo	26 (78,8%)
Hipertensión arterial	17 (51,5%)
Diabetes mellitus	12 (36,4%)
Hiperlipidemia	12 (36,4%)
Cardiopatía isquémica	8 (24,2%)
Insuficiencia renal crónica	2 (6,1%)
Accidente cerebrovascular	3 (9,1%)
Enfermedad pulmonar obstructiva crónica	6 (17,4%)

70 s, donde se repitieron las mediciones del diámetro arterial tanto en el punto diastólico final como en el pico sistólico de la curva Doppler.

Para la valoración de la DFMF se empleó una técnica similar, se obtuvo una imagen longitudinal de la arteria femoral común en la región de la bifurcación y se realizaron las mediciones en el centímetro adyacente al origen de la arteria femoral profunda. Igualmente, se obtuvieron determinaciones que coincidían con el pico sistólico y con el punto diastólico final de la curva Doppler. El manguito de isquemia se colocó en medio del muslo, se infló a 250 mmHg durante cinco minutos y se realizaron nuevamente mediciones del diámetro arterial a los 70 s.

Todas las imágenes fueron recogidas por un único observador y las mediciones las realizó un observador independiente, ciego para las circunstancias de la exploración y las características de los pacientes. Tanto la DBMF como la DFMF se definen como la diferencia entre el diámetro basal y tras isquemia, en relación con el diámetro basal y expresado en porcentaje. Ambas técnicas se han validado previamente en nuestro laboratorio [10,11]:

$$\frac{DBMF}{DFMF} = \frac{\text{Diámetro postisquemia} - \text{Diámetro basal}}{\text{Diámetro basal}} \times 100$$

Análisis estadístico

El tamaño muestral necesario para la obtención de diferencias significativas se calculó en base a estudios previos que analizan esta variable, como recogen las guías al respecto [5], y mediante tablas de tamaño muestral definidas previamente [12]. Se empleó el test de *t* de Student para las variables con distribución normal y el test de Wilcoxon para las no normales. El análisis de la normalidad se realizó mediante los tests de Kolgomorov-Smirnov y Sapphiro-Wilk. El test de chi al cuadrado se empleó para variables categóricas.

Los datos se expresan como media ± desviación estándar y las categóricas, como porcentajes. La significación estadística se asumió para $p < 0,05$.

Resultados

Se reclutaron 36 pacientes en el grupo I y 33 en el grupo II. Las características clínicas y el tratamiento actual de los sujetos del grupo II se describen en las tablas I y II.

Cuando se analizó la DBMF en la serie global, se observó que no existían diferencias estadísticamente significativas en cuanto al porcentaje de dilatación medido en sístole o en diástole ($8,1 \pm 4,6\%$ frente a $7,6 \pm 4,9\%$, $p = 0,3$). Si se analizan los grupos por separado, en los sujetos sanos se observa la tendencia a obtener un porcentaje de dilatación mayor al realizar la medición en sístole, aunque estas diferencias no llegan a ser estadísticamente significativas ($10,8 \pm 2,9\%$ en sístole frente a $9,9 \pm 3,8\%$ en diástole, $p = 0,55$). Sin embargo, esta tendencia no se observa en el grupo II de enfermos, donde no hay diferencias significativas en el porcentaje de dilatación ($5,2 \pm 4,3\%$ en sístole frente a $5,16 \pm 4,8\%$ en diástole, $p = 0,3$) (Tabla III).

Al analizar la DFMF en la serie global, al igual que ocurre en la arteria braquial, no se observan diferencias estadísticamente significativas en el porcentaje de dilatación arterial medido en sístole o en diástole ($3,13 \pm 3,6\%$ frente a $2,8 \pm 3,6\%$, $p = 0,35$). Al analizar los grupos por separado, en los sujetos sanos se observa un porcentaje de dilatación medido en sístole significativamente mayor que el medido en diástole ($5,3 \pm 2,9\%$ frente a $4,8 \pm 2,6\%$, $p = 0,02$). Estas diferencias no se observan al comparar estas mediciones en el grupo II de enfermos ($0,6 \pm 2,5\%$ en sístole frente a $0,6 \pm 3,4\%$ en diástole, $p = 0,9$) (Tabla IV).

Discusión

La disfunción endotelial se define como el deterioro funcional del endotelio caracterizado por vasoespasmo, vasoconstricción, mecanismos anómalos de coagulación y fibrinólisis e incremento de la proliferación celular vascular [13]. Se ha demostrado una disminución de la DBMF en los pacientes con hipercolesterolemia e hipertensión arterial [14], diabéticos [15-18] y fumadores [19,20], incluso en estadios tempranos sin evidencia anatómica de aterosclerosis, y en los pacientes con enfermedad arterial periférica [11,21,22]. Además, la afectación de la DBMF es un potente factor predictivo independiente de los eventos cardiovasculares en los pacientes con patología arterial periférica [1,21].

Uno de los puntos clave de esta técnica es el momento en el cual se debe realizar la medición del diámetro arterial. Se ha observado que el diámetro arterial en el momento del pico sistólico es mayor que el diámetro al final de la diástole, ya que el vaso se expande durante la sístole para acomodar el incremento en la presión y el volumen generado por la contracción del ventrículo izquierdo. Se sabe que la magnitud de esta expansión está condicionada por la complianza del vaso y que ésta puede verse afectada por distintos factores como la edad y la hipertensión

Tabla II. Tratamiento actual en los sujetos del grupo II.

Estatinas	9 (27,3%)
Inhibidores de la enzima convertidora de angiotensina	12 (36,4%)
Betabloqueadores	2 (6,1%)
Nitritos	3 (9,1%)
Antagonistas del calcio	7 (21,2%)
Antiagregantes	26 (78,8%)
Anticoagulantes	2 (6,1%)

arterial. Por tanto, las guías al respecto recomiendan la medición del diámetro arterial en diástole [5,20], aunque admiten que esta hipótesis no se ha demostrado previamente. Nuestro estudio es el primero que se realiza en esta dirección.

Observamos que la dilatación mediada por flujo en los sujetos sanos es mayor cuando realizamos la medición en sístole que cuando la realizamos en diástole, y aunque esta diferencia no llega a ser significativa en la arteria braquial ($p = 0,055$), sí que lo es en la arteria femoral ($p = 0,02$). El hecho de que estas diferencias sean prácticamente inexistentes cuando determinamos la dilatación mediada por flujo en la arteria braquial o femoral en sujetos con arteriopatía periférica aboga a favor de la hipótesis de que la dilatación en sístole se ve afectada en mayor medida en estos enfermos. Por tanto, para realizar comparaciones intergrupo, deberíamos utilizar aquella medida que no estuviese sesgada por el componente de acomodación sistólico, que no va a depender tanto del funcionalismo endotelial como de la rigidez parietal. Así, la medición en diástole sería una medida de mayor fiabilidad.

El hecho de que se encuentren diferencias estadísticamente significativas entre ambas mediciones en la arteria femoral de sujetos sanos, de mayor tamaño, y

Tabla III. Dilatación de la arteria braquial mediada por flujo (DBMF).

	Sístole	Diástole	<i>p</i>
Grupo I + II	8,1 ± 4,6%	7,6 ± 4,9%	0,3
Grupo I	10,8 ± 2,9%	9,9 ± 3,8%	0,055
Grupo II	5,2 ± 4,3%	5,16 ± 4,8%	0,3

Tabla IV. Dilatación mediada por flujo en ambas arterias femorales (DFMF).

	Sístole	Diástole	<i>p</i>
Grupo I + II	3,13 ± 3,6%	2,8 ± 3,6%	0,35
Grupo I	5,3 ± 2,9%	4,8 ± 2,6%	0,02
Grupo II	0,6 ± 2,5%	0,6 ± 3,4%	0,9

que sólo exista esa tendencia en la arteria braquial de éstos sin llegar a la significación estadística puede resultar curioso. Una posible hipótesis para explicar este resultado podría basarse en la ley de Laplace, la cual nos dice que la tensión es el producto de la presión por el radio. Una importantísima conclusión a sacar de esta ley es que los vasos de pequeño radio ne-

cesitan mucha menos tensión que los vasos de gran radio para soportar la misma presión y mantener su radio constante. La distensibilidad o complianza se define como la derivada del volumen en función de la presión. Si representásemos en una gráfica los cambios en el volumen de un vaso al cambiar la presión, no obtendríamos una gráfica lineal, sino una logarítmica [23]. Para cada punto se podría estimar su pendiente, que representaría la distensibilidad del vaso. Esto indicaría que la dilatación de la arteria depende del diámetro arterial. Por tanto, quizá podría suceder que la capacidad de acomodación del incremento de la presión y el volumen durante la sístole cardíaca de la arteria femoral sea superior al de la arteria braquial y que, quizá, necesitésemos un mayor tamaño muestral para alcanzar la significación estadística entre sístole y diástole en la arteria braquial.

Por tanto, al analizar en conjunto los datos obtenidos en sístole y diástole en sujetos sanos y al compararlos con los obtenidos en pacientes con arteriopatía periférica, recomendamos realizar la medición del diámetro arterial en diástole, ya que parece estar menos afectada por la rigidez arterial y, como consecuencia, evitaríamos posibles sesgos al realizar comparaciones entre sujetos sanos y pacientes con enfermedad arterial periférica.

Bibliografía

- Gokce N, Keaney Jr JF, Hunter LM, Watkins MT, Nedeljkovic ZS, Menzoian JO, et al. Predictive value of noninvasively determined endothelial dysfunction for long-term cardiovascular events in patients with peripheral vascular disease. *J Am Coll Cardiol* 2003; 41: 1769-75.
- Sanada H, Higashi Y, Goto C, Chayama K, Yoshizumi M, Sueda T. Vascular function in patients with lower extremity peripheral arterial disease: a comparison of functions in upper and lower extremities. *Atherosclerosis* 2005; 178: 179-85.
- Alam TA, Seifalian AM, Baker D. A review of methods currently used for assessment of in vivo endothelial function. *Eur J Vasc Endovasc Surg* 2005; 29: 269-76.
- Berry KL, Skyrme-Jones AP, Meredith IT. Occlusion cuff position is an important determinant of the time course and magnitude of human brachial artery flow-mediated dilation. *Clin Sci* 2000; 99: 261-7.
- Corretti MC, Anderson TJ, Benjamin EJ, Celermajer D, Charbonneau F, Creager MA, et al. Guidelines for the ultrasound assessment of endothelial-dependent flow-mediated vasodilatation of the brachial artery: a report of the International Brachial Artery Reactivity Task Force. *J Am Coll Cardiol* 2002; 39: 257-65.
- Verdecchia P, Angeli F. The seventh report of the Joint National Committee on the Prevention, Detection, Evaluation and Treatment of High Blood Pressure: the weapons are ready. *Rev Esp Cardiol* 2003; 56: 843-7.
- National Heart, Lung, and Blood Institute. Third report of the National Cholesterol Education Program (NCEP) Expert Panel on Detection, Evaluation, and Treatment of High Blood Cholesterol in Adults (Adult Treatment Panel III, or ATP III). URL: <http://www.nhlbi.nih.gov/guidelines/cholesterol/atglance.htm>. [25.02.2006].

8. Report of the expert committee on the diagnosis and classification of diabetes mellitus. *Diabetes Care* 2001; 24: 5-20.
9. Ferrer R, Hernández-Jara J. Chronic renal insufficiency. I: definition, clinical course stages, progression mechanisms, etiology, and diagnostic criteria. *Nefrología* 2001; 21: 18-20.
10. Medina F, Martínez-Aguilar E, De Haro J, Flórez A, March JR, Acín F. Disfunción endotelial medida por ultrasonidos en los miembros inferiores de pacientes con arteriopatía periférica [abstract]. *Angiología* 2006; 58: 2.
11. Medina F, De Haro J, Martínez E, De Benito L, March JR, Acín F. Relación de la disfunción endotelial medida por un método no invasivo y la enfermedad arterial periférica [abstract]. *Angiología* 2005; 57: 288.
12. Liang YL, Teede H, Kotsopoulos D, Shiel L, Cameron JD, Dart AM, et al. Non-invasive measurements of arterial structure and function: repeatability, interrelationships and trial sample size. *Clin Sci* 1998; 95: 669-79.
13. Drexler H. Endothelial dysfunction: clinical implications. *Prog Cardiovasc Dis* 1997; 39: 287-324.
14. Schmieder JS. Impaired endothelial function in arterial hypertension and hypercholesterolemia potential mechanisms and differences. *J Hypertens* 2000; 18: 363-74.
15. Caballero AE, Arora S, Saouaf R, Lim SC, Smakowski P, Park JY, et al. Microvascular and macrovascular reactivity is reduced in subjects at risk for type 2 diabetes. *Diabetes* 1999; 48: 1856-62.
16. Shivalkar B, Dhondt D, Goovaerts I, Van Gaal L, Bartunek J, Van Crombrugge P, et al. Flow mediated dilatation and cardiac function in type 1 diabetes mellitus. *Am J Cardiol* 2006; 97: 77-82.
17. Järvisalo MJ, Raitakari M, Toikka JO, Putto-Laurila A, Ron-tu R, Laine S, et al. Endothelial dysfunction and increased arterial intima-media thickness in children with type 1 diabetes. *Circulation* 2004; 109: 1750-5.
18. Yu HI, Sheu WHH, Lai CJ, Lee WJ, Chen YT. Endothelial dysfunction in type 2 diabetes mellitus subjects with peripheral artery disease. *Int J Cardiol* 2001; 78: 19-25.
19. Celmaj DS, Sorensen K, Georgakopoulos D, Bull C, Thomas O, Robinson J, et al. Cigarette smoking is associated with dose-related and potentially reversible impairment of endothelium-dependent dilation in healthy young adults. *Circulation* 1993; 88: 2149-55.
20. Celmaj DS, Sorensen KE, Gooch VM, Spiegelhalter DJ, Millar OI, Sullivan ID, et al. Non-invasive detection of endothelial dysfunction in children and adults at risk of atherosclerosis. *Lancet* 1992; 340: 1111-5.
21. Brevetti G, Silvestro A, Di Giacomo S, Bucur R, Di Donato A, Schiano V, et al. endothelial dysfunction in peripheral arterial disease is related to increase in plasma markers of inflammation and severity of peripheral circulatory impairment but not to classic risk factors and atherosclerosis burden. *J Vasc Surg* 2003; 38: 374-9.
22. Yataco AR, Corretti MC, Gardner AW, Womack CJ, Katzel LI. Endothelial reactivity and cardiac risk factors in older patients with peripheral arterial disease. *Am J Cardiol* 1999; 83: 754-8.
23. Montoreano R. Bases físicas de la circulación. In Montoreano R, ed. *Manual de fisiología y biofísica para estudiantes de medicina*. URL: http://www.fundabiomed.fcs.uc.edu.ve/ini-cio_montoreano.html. [25.05.2006].

WHAT IS THE IDEAL MOMENT FOR ULTRASOUND MEASUREMENT OF BRACHIAL ARTERY FLOW-MEDIATED DILATION?

Summary. Introduction and aims. *The technical guides to measuring the brachial artery flow-mediated dilation (BFMD) recommend that it should be measured in the diastolic phase in order to prevent results from being influenced by arterial distensibility (compliance). No studies have been conducted, however, to confirm this hypothesis and this is therefore the main purpose of our research.* Subjects and methods. *Two groups of subjects were recruited on the basis of the following criteria: group I, healthy subjects with an ankle-brachial index (ABI) > 0.9 and below 30 years of age, and group II, composed of patients with symptomatic peripheral arterial disease that was defined by an ABI < 0.9. Brachial artery flow-mediated dilation was measured in the right arm in both the systolic (S) and diastolic (D) phases. The ABI was measured at the same time and the risk factors and treatments were collected. Flow-mediated dilation was also determined in both femoral arteries (FFMD).* Results. *Groups I and II consisted of 36 and 33 subjects respectively. The dilation values in the S and D phases were compared and represented as a group: S / D (value p). BFMD: I + II: 8.1 ± 4.6% / 7.6 ± 4.9% (p = 0.3); I: 10.8 ± 2.9% / 9.9 ± 3.8% (p = 0.055); II: 5.2 ± 4.3% / 5.16 ± 4.8% (p = 0.3). FFMD: I + II: 3.13 ± 3.6% / 2.8 ± 3.6% (p = 0.35); I: 5.3 ± 2.9% / 4.8 ± 2.6% (p = 0.02); II: 0.6 ± 2.5% / 0.6 ± 3.4% (p = 0.9).* Conclusions. *If it is assumed that compliance influences arterial dilation, systolic flow-mediated dilation is seen to be higher than in the diastolic phase in healthy subjects, whereas this difference is practically inexistent in patients. Although the difference in the brachial artery of healthy subjects does not reach significance (p = 0.055), it does in the femoral artery (p = 0.02). Therefore, on appraising the data as a whole, we recommend measurement in the diastolic phase in order to avoid the occurrence of biases when comparing between healthy and sick subjects. [ANGIOLOGÍA 2007; 59: 375-80]*

Key words. *Brachial dilation. Diastolic dilation. Distensibility. Endothelial dilation. Femoral dilation. Systolic dilation.*

Espacio aortoentérico en pacientes sin patología aortoiliaca

R. Gómez-Medialdea^a, A. Rodríguez-Morata^a, J. Azcona-Fabón^a,
E. Ros-Díe^c, J. Villalobos-Martín^b, R. Aguilar-Cuevas^b

ESPACIO AORTOENTÉRICO EN PACIENTES SIN PATOLOGÍA AORTOILIACA

Resumen. Introducción. La separación entre la aorta abdominal y el intestino adyacente es una relación anatómica utilizada en el seguimiento de intervenciones por cirugía protésica aortoiliaca y en estudios diagnósticos por sospecha de fístulas aortoentéricas; esta relación se valora frecuentemente por tomografía axial computarizada (TAC), pero no encontramos en la bibliografía medidas de referencia del espacio aortoentérico (EAE). Por ello, para establecer los parámetros de normalidad de este espacio, que sirvieran de comparación con pacientes a los que realizamos epiploplastía preventiva, que fue motivo de otro trabajo, evaluamos los estudios con TAC contrastados en un grupo de pacientes no intervenidos. Objetivo. Evaluar las medidas del EAE en enfermos no intervenidos. Pacientes y métodos. Estudio de 55 TAC en 55 pacientes consecutivos, con una edad media de 59 años (sexo: masculino 48 y femenino 7). Se recogieron: la edad, el sexo, la talla, el peso y la medida del EAE en tres niveles. Resultados. Las medidas del EAE dieron valores medios en el nivel A de 1,13, en B de 1,24 y en C de 1,33 mm. Al comparar los valores de los tres niveles, hubo diferencia significativa sólo entre A y C ($p < 0,005$). También, comparamos las medidas en los niveles A, B y C entre las clases de edad, talla y peso, y se encontró diferencia significativa entre ellas. Conclusión. El EAE estudiado por TAC contrastada en enfermos no intervenidos aumenta craneocaudalmente en la aorta infrarrenal y se relaciona con la edad y el peso. [ANGIOLOGÍA 2007; 59: 381-6]

Palabras clave. Epiploplastía preventiva. Espacio aortoentérico. Tomografía axial computarizada.

Introducción

Las fístulas aortoentéricas secundarias (FAES) constituyen una temible complicación de la cirugía protésica del sector aortoiliaco. Su incidencia oscila en un 0,4-4% [1-5] de las prótesis implantadas.

El factor más importante atribuido a la aparición de FAES es la deficiente separación entre la prótesis

o anastomosis y el intestino adyacente, siendo la medida más eficaz la separación física entre la prótesis y el tubo digestivo con tejido viable [6-11]. Ésta puede obtenerse de diferente manera, según los autores; pero, la epiploplastía o modelación quirúrgica reparadora de las superficies cruentas mediante el empleo de epiplón, según la mayoría de los autores, es el mejor agente protector, ya que une a su papel mecánico, un efecto antiinfeccioso.

Con el objeto de conocer la efectividad y el mantenimiento en la separación de la prótesis-aorta y el intestino obtenida con epiploplastía, planteamos un estudio prospectivo controlándola con tomografía axial computarizada (TAC); para ello, precisamos conocer los valores de normalidad del espacio entre la aorta abdominal infrarrenal y el intestino adyacen-

Aceptado tras revisión externa: 16.07.07.

^a Servicio de Angiología y Cirugía Vascular. ^b Servicio de Radiología. Hospital Universitario Virgen de la Victoria. Málaga. ^c Servicio de Angiología y Cirugía Vascular. Hospital Universitario San Cecilio. Granada, España.

Correspondencia: Dr. Rafael Gómez Medialdea. Servicio de Angiología y Cirugía Vascular. Hospital Universitario Virgen de la Victoria. Campus Universitario de Teatinos. E-29010 Málaga. E-mail: rgomez@medynet.com

© 2007, ANGIOLOGÍA

te, el espacio aortoentérico (EAE), en pacientes no intervenidos; al no encontrar en la bibliografía las medidas de este espacio, realizamos este trabajo, para determinar la relación anatómica entre la aorta abdominal y las asas intestinales próximas, midiéndola con TAC contrastado. En este estudio, para establecer los parámetros de normalidad del EAE, que sirvieran de comparación con los pacientes a los que realizamos la técnica de epiploplastia preventiva de FAES [12], evaluamos los TAC contrastados en un grupo de pacientes sin arteriopatía y sin intervención en retroperitoneo.

El conocimiento de las medidas ‘basales’ del EAE por TAC, creemos que servirá de referencia para compararlas en los seguimientos para detección de FAES en cirugía de prótesis o endoprótesis aortoiliaca o modificación posquirúrgica de este espacio, cuando efectuemos cualquier técnica de separación entre el intestino y la prótesis.

El conocimiento de las medidas ‘basales’ del EAE por TAC, creemos que servirá de referencia para compararlas en los seguimientos para detección de FAES en cirugía de prótesis o endoprótesis aortoiliaca o modificación posquirúrgica de este espacio, cuando efectuemos cualquier técnica de separación entre el intestino y la prótesis.

Objetivo

Determinar las medidas del EAE en pacientes sin arteriopatía y sin intervención en retroperitoneo, y estudiar su relación con la edad, la talla y el peso.

Pacientes y métodos

El estudio se realizó midiendo 55 TAC en 55 pacientes consecutivos, a los que se solicitó consentimiento informado. La edad media fue de 59 años, estando entre 60 y 70 años el 43% de los pacientes, 48 de sexo masculino y 7 de femenino, como se muestra en la

Tabla I. Distribución de la edad en clases ($n = 55$ pacientes; intervalo: 41-82 años; media: 59 años).

	Tamaño	%	Intervalo	Media	Desviación típica	Error estándar
I (40-50 años)	18	32,73	41-48	44,27	2,65	0,62
II (50-60 años)	4	7,27	57	57	0	0
III (60-70 años)	24	43,63	62-69	63,37	1,73	0,35
IV (70-80 años)	5	9,10	70-72	71,6	0,89	0,4
V (80-90 años)	4	7,27	82-82	82	0,00	0,0

tabla I. Los TAC fueron indicados por sospecha de distintas patologías no relacionadas con patología oclusiva o aneurismática, ni enfermedad del retroperitoneo.

En el protocolo se recogieron: la edad, el sexo, la talla, el peso y la medida del EAE en tres niveles en el sector infrarrenal de la aorta, designándolos niveles A, B y C; siendo el A el más craneal y el C el más caudal. El TAC se realizó con contraste oral e intravenoso, con un grosor de corte de 10 mm y un espacio entre cortes de 10 mm, siendo la medida del nivel A del EAE el primer corte de TAC, inmediatamente inferior a la vena renal izquierda; el nivel B, 10 mm más caudal, y el nivel C, 10 mm inferior a éste. Con estos criterios, se tomaron medidas en todos los enfermos en los tres niveles citados; se realizaron de manera independiente por dos radiólogos, se aceptaron las que coincidieron, y en las que había alguna diferencia, se aceptó la media de las dos medidas.

Con estos criterios, se compararon las medidas medias, en milímetros, del EAE en los tres niveles entre sí, para determinar si existía un patrón de cambio craneocaudal del EAE. Además, se dividieron en clases la edad, el sexo, la talla y el peso y se compararon las medidas del EAE entre las distintas clases, para determinar si el valor medio del EAE, con el test de comparación de medias, se relacionaba con la edad, el sexo, el peso y la talla.

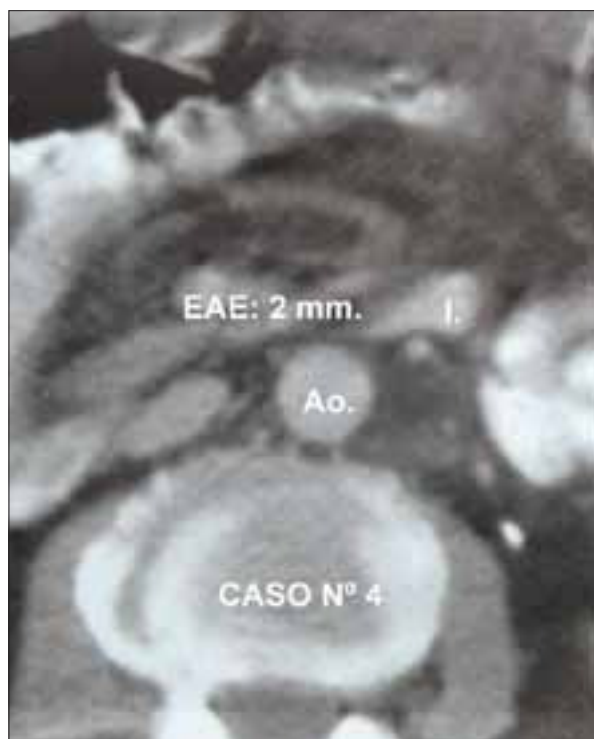

Figura. Tomografía axial computarizada, donde se muestra la medida del espacio aortoentérico en el nivel C. I: intestino; Ao: aorta.

Tabla II. Medidas (en mm) del espacio aortoentérico en los niveles A, B y C.

	A	B	C
Intervalo	0,5-3,0	0,5-2,0	0,5-3,0
Media	1,13	1,24	1,33
Desviación típica	0,47585	0,42896	0,52753
Error estándar	0,06163	0,05784	0,07113

Respecto a los métodos estadísticos utilizados en el trabajo, se usaron en los caracteres cualitativos la distribución de frecuencias, con la frecuencia absoluta y el porcentaje, y en los caracteres cuantitativos se mostró del mismo modo, frecuencia absoluta y porcentaje, previa agrupación por clases. En los caracteres numéricos se obtuvo la media, el intervalo, la desviación típica, el error estándar y el tamaño de

la muestra; se realizó el test de comparación de medias y se mostró el nivel de significación. Los cálculos se realizaron con el programa RSIGMA, de investigación estadística, concebido y desarrollado en el Departamento de Bioestadística de la Facultad de Medicina de la Universidad Autónoma de Madrid.

Resultados

En el total de la serie, las medidas del EAE en mm dieron unos valores medios de: en el nivel A 1,13 mm, en el B 1,24 mm y en el C 1,33 mm (Figura).

Al comparar los valores de los tres niveles entre sí, como se muestra en la tabla II, se obtuvo diferencia significativa con el test de contraste de medias bilateral, en la medida media del EAE en mm, sólo entre el nivel A y el C ($p < 0,005$), no existiendo diferencia entre el nivel A con el B ni entre el nivel B con el C.

Para buscar la posible relación de las dimensiones del EAE con el sexo, la edad, la talla y el peso, dividimos en clases estos parámetros y comparamos las medidas del EAE, mediante el test de contraste de medias bilateral, en los niveles A, B y C, obtenidos entre las distintas clases (Tabla III).

Edad

La edad media era de 59 años, estando entre 60 y 70 años el 43% de los pacientes; al dividir la edad en clases, como se refleja en la tabla I, en la que se muestran sus parámetros estadísticos descriptivos, encontramos entre todas las clases diferencia estadísticamente significativa ($p < 0,001$). Para determinar si existía diferencia entre los valores medios del EAE, entre las clases de edad, o lo que es lo mismo, ¿con la edad se modifica la medida del EAE?, se realizó el test de contraste de medias bilateral para los valores medios en mm del nivel A de cada clase de edades y se encontró diferencia significativa entre la clase I ($p < 0,05$), la II ($p < 0,01$) y la clase III ($p < 0,01$) y el resto de

Tabla III. Medidas del espacio aortoentérico según el sexo, el peso y la talla.

Edad	Sexo (M/F)	Peso (kg)	Talla (cm)	EAE A (mm)	EAE B (mm)	EAE C (mm)
I (40-50 años)	16/2	63,88	167,83	0,86	1,19	0,97
II (50-60 años)	4/0	70	171	1	1	1
III (60-70 años)	20/4	77,25	168,79	1,41	1,37	1,79
IV (70-80 años)	4/1	65,8	165	1	1,2	1
V (80-90 años)	4/1	67	170	1	1	1

M: masculino; F: femenino; EAE: espacio aortoentérico.

clases, aunque entre la clase IV y la V había pocos pacientes para realizar el test.

Sexo

Se realizó el test de comparación de medias bilateral del EAE en cada clase comparando varones y hembras, sin encontrar diferencia significativa en ninguna de ellas, si bien en algunas el tamaño de la muestra era pequeño.

Talla

La talla media era de 168 cms (intervalo: 155-190 cm); se realizó test de contraste de medias bilateral entre las cinco clases, encontrando entre todas ellas diferencia estadística significativa ($p < 0,001$). Con objeto de saber si las dimensiones del EAE se relacionaban con la talla, comparamos (contraste de medias bilateral) la media de la medida en mm de los espacios (A, B y C), entre las clases de talla número II (22 pacientes) y III (24 pacientes), ya que las demás no tenían pacientes suficientes para comparación estadística, sin obtener diferencia significativa.

Peso

La mayoría de los pacientes pesaban entre 60 y 80 kg (61,81%), con un intervalo de 49-101 kg (media: 70 kg). Se realizó test de contraste de medias bilateral entre las clases de peso y se encontró entre todas ellas dife-

rencia estadística significativa ($p < 0,001$). Para saber si las dimensiones del EAE se relacionaban con el peso, comparamos mediante el test de contraste de medias bilateral la medida media en mm de los espacios A, B y C, entre las clases de peso I y II, ya que las demás no tenían pacientes suficientes para comparación estadística; se obtuvo diferencia significativa ($p < 0,01$) entre los valores de las clases I (10 pacientes) y II (34 pacientes) en el nivel A, diferencia significativa ($p < 0,05$) en el nivel B y diferencia significativa ($p < 0,01$) en el nivel C.

Discusión

El TAC se usa frecuentemente tanto en la vigilancia de las prótesis en el sector aortoiliaco, como en el estudio diagnóstico de FAES. En el primer caso, la vigilancia estrecha de las prótesis, en los años que siguen a su implantación, se hace frecuentemente por TAC [1,6]; esta vigilancia se dirige, sobre todo, al cribado de infecciones, pseudoaneurismas y FAES. Esta vigilancia debe concernir a todas las prótesis y más todavía a aquellas que tienen un riesgo séptico particular [13], como cuando ha sido necesaria una reintervención precoz [15], o se han manifestado fenómenos sépticos tras la intervención. En el caso de estudios diagnósticos por sospecha de FAES han seña-

lado el valor del TAC contrastado distintos autores [7,15], que, aunque puede poner en evidencia la fístula, muestra con mayor frecuencia anomalías periinjerto, como una colección purulenta o pequeñas burbujas gaseosas, en los espacios periprotésicos [16]. Precisa además la situación de la anastomosis con relación a las arterias renales y puede guiar la punción de una colección para cultivar el germen; o puede evidenciar la presencia de un aneurisma anastomótico, o la erosión directa de la prótesis en la luz de un asa adyacente de intestino delgado [1,11,17]. En el caso de sospecha de una erosión enteroprotésica (EEP), el mecanismo patogénico más aceptado es el mecánico, por adherencia del intestino al injerto y consiguiente erosión mecánica del intestino por la prótesis [11]. Por ello, el diagnóstico se puede sospechar frecuentemente por TAC, que muestra colecciones líquidas o acúmulo de gas alrededor de la prótesis.

En la práctica, la sospecha de FAES en el TAC viene determinada por la aparición de signos indirectos o 'anomalías alrededor del injerto', tales como colecciones líquidas y gas [6,17] o más concluyentes como gas dentro de la aorta, o salida de contraste oral hacia el espacio periprotésico [15].

Por la escasa frecuencia de las FAES, de los TAC de seguimiento en los que no hay claras anomalías, como las antes señaladas, no obtenemos datos cuantitativos del posible nivel de riesgo, lo que se podría conseguir con la medida del EAE. Por ello, un parámetro de normalidad del EAE ajustado por edad y peso nos permitiría clasificar a los pacientes según la medida del EAE en intervalo normal o patológico para, así, seguir por TAC sólo los enfermos con EAE por debajo del intervalo normal para su edad y peso; ello permitiría un seguimiento más efectivo.

Los resultados de este estudio en enfermos no intervenidos nos han despertado algunas incógnitas en nuestro proceder con los seguimientos de los pacientes intervenidos de cirugía protésica aortoiliaca, ya que, según los resultados, a la cifra absoluta del EAE debiera dársele un valor diferente en función del peso y edad del paciente; pero, realmente no sabemos si esto es así también en los intervenidos. Por otra parte, en los pacientes intervenidos en los que se hace una técnica de separación entre aorta-prótesis e intestino con epiplón u otro tejido viable: ¿se modifica o degrada con el tiempo, al cambiar la edad y el peso?; cuando un paciente adelgaza, ¿disminuye el EAE y está menos protegido frente a una FAES?; y, por último, ¿existe una cifra del EAE crítica para el riesgo de FAES, determinada por TAC?; evidentemente, estas preguntas requieren nuevos estudios, bien diseñados para responderlas.

Creemos que con este trabajo, en el que se ha medido el EAE, aunque sería deseable una muestra más grande, podemos concluir que: el EAE en aorta infrarrenal estudiado por TAC contrastado en enfermos no intervenidos se relaciona con la edad y el peso, aunque por la frecuente tendencia a aumentar de peso con la edad, son factores que pueden sumarse. Otro aspecto importante que se deduce de los datos obtenidos es que el EAE infrarrenal estudiado por TAC contrastado en enfermos no intervenidos se incrementa al descender hacia las arterias iliacas, siendo la zona más craneal, por tanto, la más desprotegida durante el cierre del retroperitoneo tras intervenciones protésicas en el sector aortoiliaco; y es en dónde sistemáticamente debemos hacer un mayor esfuerzo, para conseguir una adecuada separación entre la aorta-prótesis y el intestino.

Bibliografía

1. Bacourt F. Fistules aorto-digestives prothétiques. In Barral X, ed. Les urgences en chirurgie vasculaire. Paris: Masson; 1988. p. 96-105.
2. Bernhard VM. Aortoenteric fistulas. In Rutherford RB, ed. Vascular surgery. New York: Saunders; 1989. p. 528-35.
3. Elliot JP, Smith RF, Szilagyi DE. Aorto-enteric and paraprostatic enteric fistulas. Arch Surg 1974; 108: 479-90.
4. Lázaro T. Fistules aorto-enterics secondaires. In Kieffer E, ed. Lésions occlusives aorto-iliaques chroniques. Paris: AERCV; 1991. p. 287-92.
5. O'Brien SP. Aortoenteric fistulae. In Rutherford RB, eds. Vascular surgery. New York: Saunders; 2000. p. 763-75.
6. Ernst CB. Aortic grafts enteric fistula. In Ernst CB, Stanley JC, eds. Current therapy in vascular surgery. Philadelphia: RD Decker; 1991. p. 440-6.
7. Harris JP, Sheila GR, Stephen HS, Storey DW, May J. Lessons learnt in the management of aortoenteric fistulae. J Cardiovasc Surg 1987; 28: 449-52.
8. Connolly JE, Kwaan JH, McCart PM. Aortoenteric fistula. Ann Surg 1981; 4: 402-10.
9. Miller DR. Prevention of aortoduodenal fistula by duodenal reflection. Am J Surg 1979; 138: 332-3.
10. O'Mara CS, Williams GM, Ernst CB. Secondary aortoenteric fistula, a 20 years experience. Am J Surg 1981; 142: 203.
11. Levy MJ, Todd DB, Lillehei CW, Vargo RL. Aortico-intestinal fistulas following surgery of the aorta. Surg Gynecol Obstet 1965; 120: 992-6.
12. Gómez R. Prótesis bifurcadas en el sector aorto-ilio-femoral, la epiploplastía como profilaxis de la fístula aortoentérica secundaria. Granada: Facultad de Medicina; 1993.
13. Moulton S, Adams M, Johansen K. Aortoenteric fistula, a 7 years urban experience. Am J Surg 1986; 151: 607-11.
14. Luca DM, Feldhaus RJ, Shultz RD. Surgical treatment of infected aortofemoral grafts: a fifteen-year experience. Vasc Surg 1987; 21: 229-36.
15. Kukora JS, Rushton FW, Cranston PE. New computed tomographic signs of aortoenteric fistula. Arch Surg 1984; 119: 1073.
16. Taylor LM, Van Kolken JV, Baur GM, Porter JM. Precise diagnosis of aortic anastomotic aneurysm by computed tomographic scan. Arch Surg 1981; 116: 1209-11.
17. Mark AS, Moss AA, McCarthy S. CT of aortoenteric fistulas. Invest Radiol 1985; 20: 272.

AORTOENTERIC SPACE IN PATIENTS WITH NO AORTOILIAC PATHOLOGY

Summary. Introduction. *The separation between the abdominal aorta and the adjacent intestine is an anatomical relation that is utilised in following up aortoiliac graft surgery and in diagnostic studies carried out due to suspected aortoenteric fistulae; this relation is frequently evaluated by computerised axial tomography (CAT) scans, but no reference measures for the aortoenteric space (AES) were found in the literature. Thus, to establish the parameters of normality for this space, which could be used in comparisons with patients who underwent preventive epiploplasty (which was the subject of a previous study), we evaluated the CAT scan studies that were contrasted in a group of patients who were not submitted to surgery. Aims. To evaluate the measurements of the AES in patients who had not undergone surgery. Patients and methods. We studied 55 CAT scans in 55 consecutive patients, with a mean age of 59 years (sex: 48 males and 7 females). Data collected: age, sex, height, weight and the size of the AES at three levels. Results. The mean values of the AES measurements at level A were 1.13, at level B they were 1.24 and at level C they were 1.33 mm. On comparing the values of the three levels, the only significant difference was found between A and C ($p < 0.005$). Furthermore, we compared the measurements at levels A, B and C between the age, height and weight classes, and significant differences were found between them. Conclusions. The AES studied by CAT contrasted in patients who had not undergone surgery increases craniocaudally in the infrarenal aorta and is related to the age and weight. [ANGIOLOGÍA 2007; 59: 381-6]*

Key words. Aortoenteric space. Computerised axial tomography. Preventive epiploplasty.

Fístula aortobronquial por aneurisma de aorta: tratamiento endovascular

A. Menant, M. Norese, S. Shinzato, R. La Mura

FÍSTULA AORTOBRONQUIAL POR ANEURISMA DE AORTA: TRATAMIENTO ENDOVASCULAR

Resumen. Introducción. El aneurisma de aorta torácica complicado con una fístula aortobronquial es una entidad poco común que, sin control de su evolución, posee baja supervivencia debido a la hemoptisis masiva. La cirugía convencional se asocia a una alta tasa de mortalidad perioperatoria. Actualmente, el tratamiento endovascular ofrece una solución menos invasiva para esta patología. Presentamos un caso clínico y realizamos una revisión bibliográfica de esta entidad infrecuente, así como de los métodos de diagnóstico y las alternativas terapéuticas. Caso clínico. Varón de 67 años con hemoptisis masiva y descompensación hemodinámica a causa de una fístula aortobronquial por aneurisma verdadero de la aorta torácica de 6,7 cm diagnosticado por tomografía computarizada (TC), angiorresonancia y angiografía. El paciente fue sometido a un tratamiento endovascular con endoprótesis autoexpandible de politetrafluoroetileno (TAG Excluder 40 × 200 mm), previa colocación de urgencia de un balón ocluidor aórtico, hasta lograr la compensación hemodinámica. No se registraron episodios de hemoptisis en el seguimiento. Los estudios fibrobroncoscópicos en el período postoperatorio fueron negativos. La TC de tórax de control mostró la exclusión completa del aneurisma. Conclusión. El tratamiento endovascular es una alternativa terapéutica segura para la resolución de un aneurisma verdadero de la aorta torácica complicado con una fístula aortobronquial. [ANGIOLOGÍA 2007; 59: 387-91]

Palabras clave. Aneurisma de aorta. Endoprótesis. Fístula aortobronquial. Fístula aortopulmonar. Hemoptisis masiva. Tratamiento endovascular.

Introducción

El aneurisma de aorta torácica complicado con una fístula aortobronquial es una entidad poco común que, sin control de su evolución, posee baja supervivencia debido a la hemoptisis masiva. El diagnóstico precoz y el tratamiento son esenciales en el pronóstico de estos pacientes. La cirugía convencional está asociada a una alta tasa de mortalidad perioperatoria.

Actualmente, el tratamiento endovascular ofrece una solución menos invasiva para esta patología.

Nota clínica

Varón de 67 años que acudió a la consulta debido a una hemoptisis recurrente de un año de evolución.

La fibrobroncoscopia evidenció restos hemáticos bilaterales, sin otros hallazgos patológicos.

En la tomografía computarizada (TC) de tórax se observó condensación del parénquima pulmonar izquierdo sin broncograma aéreo con dilatación en el cayado y segmento descendente de la aorta (Fig. 1). La angiorresonancia mostró un aneurisma de aorta torácica de 6,7 cm parcialmente trombosado, distal al

Aceptado tras revisión externa: 01.06.07.

División de Cirugía Vasculor Periférica. Hospital de Clínicas José de San Martín. Universidad de Buenos Aires. Buenos Aires, Argentina.

Correspondencia: Dr. Mariano Norese. División de Cirugía Vasculor. Hospital de Clínicas José de San Martín. Universidad de Buenos Aires. Avda. Córdoba, 2.351, 7.º. 1120 Buenos Aires, Argentina. E-mail: cirugiavasculor@hospitaldeclinicas.uba.ar

© 2007, ANGIOLOGÍA

ostium de la arteria subclavia izquierda en íntimo contacto con el bronquio izquierdo principal y sus ramas (Figs. 2 y 3).

El paciente presentó un episodio de hemoptisis masiva (600 mL) asociado a una descompensación hemodinámica y *shock*. Se realizó un aortograma de urgencia por vía femoral derecha y se colocó de forma transitoria, durante 20 minutos, un balón ocluser aórtico distal al *ostium* de la arteria subclavia izquierda, hasta lograr la compensación hemodinámica del paciente.

Mediante un abordaje arterial humeral izquierdo y con un sistema introductor de 5 F, se realizó un aortograma en el cayado mediante un catéter *pig tail*, y no se halló evidencia de extravasación de contraste.

Una vez compensado hemodinámicamente el paciente, y tras haber retirado el balón ocluser aórtico a través del abordaje femoral derecho, se introdujo una guía Lunderquist (Cook Corporation), y por un introductor de 24 F se ascendió hacia el cayado aórtico el sistema de liberación del dispositivo, para realizar posteriormente el tratamiento endoluminal con endoprótesis autoexpandible de politetrafluoroetileno (PTFE) (TAG Excluder® Gore 40 × 200 mm).

El sitio de implantación proximal fue distal al *ostium* de la arteria subclavia izquierda, y para impactar la endoprótesis, se usó un balón trilobulado (Tri-lobe Baloon®). En el aortograma de control no se apreció evidencia de *endoleak* y se demostró la permeabilidad de los vasos supraaórticos (Fig. 4).

El paciente evolucionó favorablemente. No se registraron episodios de hemoptisis en el seguimiento. Los estudios fibrobroncoscópicos en el postoperatorio fueron negativos.

La TC de tórax de control mostró la exclusión completa del aneurisma (Fig. 5).

El paciente falleció a los tres meses por sepsis con foco urinario e insuficiencia renal aguda.




Figura 1. Tomografía computarizada de tórax en la que se ve la condensación del parénquima pulmonar izquierdo con dilatación en el cayado y segmento descendente de la aorta.




Figura 2. Resonancia magnética que evidencia un aneurisma del cayado aórtico distal al origen de la arteria subclavia izquierda.

Discusión

En la actualidad, la mayoría de casos de fístula aortobronquial se encuentra relacionada con úlceras penetrantes en la aorta torácica y pseudoaneurismas como complicación tardía del reemplazo de la aórtica torá-




Figura 3. Resonancia magnética en la que se observa un aneurisma con trombo mural y su íntima relación con el árbol bronquial izquierdo.




Figura 4. Aortograma de control que evidencia permeabilidad de los vasos supraaórticos.




Figura 5. Tomografía computarizada de control en la que se logra visualizar la exclusión completa del aneurisma.

Se ha comunicado la aparición de fístulas aortobronquiales después de un reemplazo protésico de la aorta torácica entre los 3 y 23 años posteriores a la cirugía [2].

La fístula aortobronquial asociada a aneurismas verdaderos de la aorta torácica es una entidad infrecuente.

Independientemente de su fisiopatología, la fístula aortobronquial constituye una patología grave que, de no tratarse, amenaza la vida del paciente al causar la muerte por hemoptisis grave, por lo que siempre requiere tratamiento una vez se haya diagnosticado [3-8].

El diagnóstico por imágenes se realiza mejor mediante TC, resonancia magnética (RM) y ecocardiografía Doppler transesofágica [1,2,4,5].

La radiografía de tórax puede demostrar la presencia de ensanchamiento mediastinal acompañado de infiltrados pulmonares.

La fibrobroncoscopia es útil para el diagnóstico diferencial de otras causas de hemoptisis, pero care-

cica [1,2]. En este último caso, se postula que la reacción inflamatoria local al cuerpo protésico extraño y a los materiales de sutura, junto con la erosión pulsátil y la infección pulmonar, estarían implicadas en la fisiopatología de las fístulas aortobronquiales vinculadas a pseudoaneurismas.

ce de sensibilidad en el diagnóstico de la fístula aortobronquial.

Sin bien el aortograma resulta útil para definir la anatomía de la aorta torácica, raramente permite demostrar el trayecto fistuloso aortobronquial [4,5,9].

La TC puede mostrar pseudoaneurismas aórticos, hematomas periaórticos y consolidación del pulmón adyacente a la aorta. Todos ellos son hallazgos indirectos de la presencia de una fístula aortobronquial. La RM muestra hallazgos similares a la TC. Sin embargo, la angiorrsonancia o angiotomografía con reconstrucción tridimensional de la aorta torácica y su relación anatómica con el árbol bronquial hacen que estos métodos por imágenes tengan mayor precisión.

El ecocardiograma Doppler transesofágico evidencia en la mayoría de los casos la presencia de la fístula aortobronquial y, por otro lado, este método es útil durante el procedimiento, cuando se despliega la endoprótesis, pues permite visualizar la relación de las grandes ramas del cayado aórtico con la fístula y el sitio de implantación proximal protésico [1,2].

La corrección quirúrgica convencional de esta patología está asociada a una alta tasa de morbilidad, descrita según las series entre un 25 y un 41%, debido a la necesidad de toracotomía, anestesia general, circulación extracorpórea y pinzamiento aórtico [1-3].

Desde la primera experiencia comunicada por Parodi et al [9] para el tratamiento endoluminal de los aneurismas de aorta abdominal, se han desarrollado técnicas mínimamente invasivas para el tratamiento de patologías relacionadas con la aorta torácica.

La utilización de *stent* endoluminal para el tratamiento de los aneurismas de aorta torácica fue descrita por Dake et al en 1994 [10].

El tratamiento endoluminal de la fístula aortobronquial secundaria a pseudoaneurisma de la aorta torácica fue realizado con éxito por Chuter en 1996 [6].

Varios autores se han referido a este tema en la última década, pero son pocas las series publicadas y poseen un número escaso de pacientes [1,2,4-7,11,12].

Es importante destacar, en nuestro caso, la utilidad del balón ocluser aórtico, que permitió tratar de urgencia la descompensación hemodinámica producida por la hemoptisis masiva, que pudo ser estabilizada, y posibilitó realizar posteriormente la implantación de la endoprótesis para el tratamiento definitivo.

Miyata et al [7] comunicaron la oclusión transitoria mediante un balón ocluser bronquial en la hemoptisis masiva, previo al tratamiento endovascular en la aorta torácica de la fístula aortobronquial [6].

El empleo de todas estas técnicas endoluminales ha logrado una tasa de éxito mayor del 90% con seguimiento a medio plazo en las series comunicadas y, además, ha permitido disminuir la morbilidad asociada tradicionalmente a la cirugía convencional [5,7,11-14].

En resumen, el tratamiento endovascular constituye una alternativa terapéutica segura para la resolución de un aneurisma verdadero de la aorta torácica complicado con una fístula aortobronquial. Es necesario el seguimiento estricto para demostrar las ventajas a largo plazo.

Bibliografía

1. Pirelli S, Bozzani A, Arici V, Odero A. Endovascular treatment of acute haemoptysis secondary to aortobronchial fistula. *Eur J Vasc Endovascular Surg* 2006; 3: 267-9.
2. Thompson C, Ramaiah V, Rodríguez-López J, Vranic M, Ravi R, Di Mugno L, et al. Endoluminal stent graft repair of aortobronchial fistulas. *J Vasc Surg* 2002; 35: 387-91.
3. Thompson C, Gaxotte V, Rodriguez J, Ramaiah V, Vranic M, Ravi R, et al. Endoluminal stent grafting of the thoracic aorta: Initial experience with the Gore Excluder. *J Vasc Surg* 2002; 35: 1163-70.
4. Campagna A, Wehner J, Kirsch C, Semba C, Kagawa F, Dake M, et al. Endovascular stenting of an aortopulmonary fistula presenting with haemoptysis: a case report. *J Cardiovasc Surg* 1996; 37: 643-6.
5. Leobon D, Roux D, Mugniot A, Rousseau H, Cérene A, Glock Y, et al. Endovascular treatment of thoracic aortic fistulas. *Ann Thorac Surg* 2002; 74: 247-9.
6. Chuter TA, Ivancev K, Linblad B, Braunkwall J, Arén C, Risberg B. Endovascular stent-graft exclusion of an aortobronchial fistula. *J Vasc Intervent Radiol* 1996; 7: 357-9.
7. Miyata T, Ohara N, Shigematsu H, Konishi T, Yamaguchi H, Kazama S, et al. Endovascular stent graft repair of aortopulmonary fistula. *J Vasc Surg* 1999; 29: 557-60.
8. Favre J P, Gournier J, Adham M, Rosset E, Barral X. Aortobronchial fistula: report of three cases and review of the literature. *Surgery* 1994; 115: 264-70.
9. Parodi JC, Palmaz JC, Barone HD. Transfemoral intraluminal stent graft implantation for abdominal aortic aneurysms. *Ann Vasc Surg* 1991; 5: 491-9.
10. Dake MD, Miller DC, Semba CP, et al. Transluminal placement of endovascular stent graft for the treatment of descending thoracic aortic aneurysms. *N Engl J Med* 331: 1729-34.
11. Quintana AL, Aguilar-Martínez E, Heredero-Fernández A, Riambau V, Paul L, Acín F. Aortobronchial fistula after aortic coarctation. *J Thoracic Cardiovasc Surg* 2006; 131: 240-3.
12. Dilmé-Muñoz J, Escudero-Rodríguez JR, Llauger-Roselló J, García-Moll-Marimón X, Barreiro-Veiguela J, Viver-Manresa E. Exclusión endoprotésica de fistula aortobronquial con hemoptisis. *Angiología* 2003; 55: 534-41.
13. Thurner S, Grabenwoger M. Endovascular treatment of aortic thoracic aneurysm: a review. *Eur Radiol* 2002; 12: 1370-87.
14. Grayson H, Gurbuz A, Rodríguez-López J, Ramaiah V, Olsen D, Dietrich E, et al. Midterm outcome in 158 consecutive Gore TAG thoracic endoprostheses: single center experience. *Ann Thorac Surg* 2006; 81: 1570-7.

AORTOBRONCHIAL FISTULA DUE TO THORACIC AORTA ANEURYSM –ENDOVASCULAR APPROACH

Summary. Introduction. *Aneurysm of the thoracic aorta complicated with acute haemoptysis due to aortobronchial fistula is a lifethreatening uncommon pathology. Open surgery is associated to a high perioperative mortality rate. Actually, endovascular approach offers a less invasive solution for this problem. We present a case report, and perform a bibliographic review of this unusual disease, as well a diagnostic images methods and current therapy modalities.* Case report. *A 67 years old male patient with a history of massive haemoptysis and unstable hemodynamically due to aortobronchial fistula secondary to a 6.7 cm thoracic aorta aneurysm, diagnosed by CT scan, angioresonance, and angiography. The patient was treated successfully by endovascular approach with a PTFE endograft (TAG Excluder 40 × 200 mm) being previously treated with an aortic occlusion balloon catheter. There were no episodes of haemoptysis in the postoperative period, and the fibrobronchoscopy was normal. CT scan showed total aneurysm exclusion.* Conclusion. *Endovascular approach is a safe alternative treatment when dealing with complicated thoracic aorta aneurysm due to aortobronchial fistula. [ANGIOLOGÍA 2007; 59: 387-91]*

Key words. *Aorta aneurysm. Aortobronchial fistula. Aortopulmonary fistula. Endoprosthesis. Endovascular treatment. Massive haemoptysis.*

Rotura tardía de un aneurisma de aorta abdominal infrarrenal por migración de la endoprótesis

M. Davins-Riu, J. Romero-Carro, M. Sirvent-González, P. Surcel, J.M. Mestres-Sales, J.R. Escudero-Rodríguez

ROTURA TARDÍA DE UN ANEURISMA DE AORTA ABDOMINAL INFRARRENAL POR MIGRACIÓN DE LA ENDOPRÓTESIS

Resumen. Introducción. Desde que Parodi colocó la primera endoprótesis (EP) en 1991, la terapéutica endovascular ha tenido una evolución creciente y su utilización forma parte de la práctica quirúrgica diaria. Con el paso del tiempo han surgido nuevas complicaciones cuya resolución no siempre está consensuada. Caso clínico. Varón de 74 años con alto riesgo quirúrgico que fue tratado con una EP de tipo Vanguard bifurcada por un aneurisma de aorta abdominal. El postoperatorio cursó sin complicaciones. En la radiografía de abdomen a los seis meses se observó una rotura de la sutura proximal; la tomografía computarizada (TC) no informó de complicaciones. A los dos años, la TC mostraba una fuga de contraste en las ramas, aunque se mantenía el diámetro del saco. Medio año después, el tamaño del aneurisma había crecido 1 cm. La angiografía por sustracción digital mostró una fuga de tipo II que requirió la embolización con coils. En los controles posteriores, la TC demostró la disminución del aneurisma y las radiografías evidenciaron una progresiva angulación y elongación de la EP. A los seis años y medio de la colocación de la EP, el paciente acudió a urgencias por un dolor lumbar e hipertensión. En la TC de urgencias se observaba una migración de la EP con extravasación de contraste en el saco sin sangrado retroperitoneal. El paciente fue intervenido y se encontró una extracción de la EP difícil. Finalmente falleció por shock hemorrágico. [ANGIOLOGÍA 2007; 59: 393-7]

Palabras clave. Angulación. Endoprótesis. Fuga. Migración. Rotura aórtica. Vanguard.

Introducción

Las técnicas endovasculares para la reparación de los aneurismas de aorta abdominal (AAA) han evolucionado rápidamente. Los registros, como el EUROSTAR, nos muestran las complicaciones tardías de estos procedimientos. En él se evidencia que la mayoría de las complicaciones se debe a las primeras

endoprótesis (EP): Stentor y Vanguard [1]. Las EP de tipo Vanguard presentaban una mayor inestabilidad longitudinal y, por tanto, un mayor número de fugas y migraciones; de esta manera, aumentaba el riesgo de rotura por lo que fueron retiradas del mercado. No obstante, es necesario un mayor conocimiento de las complicaciones y de su evolución para un mejor tratamiento. El caso que presentamos es la rotura de una EP de tipo Vanguard.

Caso clínico

Varón de 74 años con antecedentes de hipertensión, dislipemia, *ulcus* duodenal, insuficiencia cardíaca y

Accepted for external review: 25.07.07.

Servicio de Angiología, Cirugía Vascular y Endovascular. Hospital de la Santa Creu i Sant Pau. Barcelona, España.

Correspondencia: Dra. Meritxell Davins Riu. Servicio de Angiología, Cirugía Vascular y Endovascular. Hospital de la Santa Creu i Sant Pau. Sant Antoni M. Claret, 167. E-08025 Barcelona. Fax: +34 935 565 607. E-mail: mdavins@santpau.es

© 2007, ANGIOLOGÍA

fibrilación auricular en tratamiento con acenocumarol, bronquitis crónica e insuficiencia renal crónica complicada con hiperparatiroidismo secundario y anemia. El paciente presentaba un aneurisma de aorta abdominal de 5 cm de diámetro, con un crecimiento en los últimos seis meses de 0,5 cm. Se le realizó una angiografía por sustracción digital (ASD) y se encontró una anatomía favorable para el tratamiento endoluminal. Ante estos hallazgos se le colocó una EP de tipo Vanguard II[®] bifurcada y una extensión cónica en la ilíaca derecha bajo anestesia raquídea. La ASD intraoperatoria no mostró complicaciones y el postoperatorio cursó sin incidencias. El paciente fue dado de alta 72 horas después del procedimiento para seguir con controles en la consulta.

Los controles por tomografía computarizada (TC) y radiografía (Rx) de abdomen del primer y tercer mes no mostraron incidencias. En la placa simple de abdomen del sexto mes se observaba una rotura de la sutura proximal (Fig. 1), sin encontrarse ninguna variación del calibre en el saco aneurismático. A los dos años, la TC mostraba una fuga en las ramas, aunque se mantenía el tamaño del aneurisma en 5 cm. Se realizó una arteriografía sin encontrarse imágenes de fuga. Tres meses después, la TC señalaba la persistencia de la fuga. Se le retiró el tratamiento con acenocumarol con la esperanza de que desapareciera la fuga. En el control por TC de los dos años y medio se continuaba observando la fuga y un crecimiento del tamaño del saco hasta 6 cm. Se procedió a una tercera ASD y se visualizó la fuga. La primera interpretación fue de una fuga de tipo I en la rama ilíaca derecha. Se colocó un extensión Passenger[®] de 12 x 14. En la ASD de comprobación se observó la persistencia de la fuga que dependía de una arteria lumbar. Con el diagnóstico de la fuga de tipo II, se canalizó dicha arteria lumbar a través de la hipogástrica derecha y se embolizó con *coils*. La ASD de comprobación no mostró complicaciones. En los controles posteriores, tanto por TC como por angiorresonancia, no se observó ninguna complicación. El tamaño

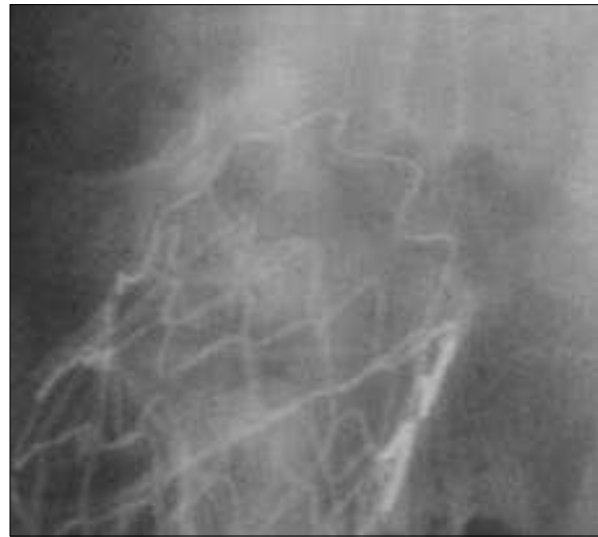

Figura 1. Rotura de la sutura proximal. Imagen ampliada (en boca de cocodrilo).

del aneurisma a los cinco años y medio había disminuido hasta 4,5 cm de diámetro, pero la EP presentaba una angulación y elongación progresiva.

A los seis años y medio, mientras caminaba, el paciente presentó un dolor lumbar bilateral súbito sin mareo ni otra clínica de acompañamiento. A su llegada a urgencias, presentaba unas tensiones sistólicas de 180-200 mmHg. En la exploración física, la puño-percusión lumbar bilateral era negativa, el abdomen era blando y depresible, no doloroso a la palpación. Se le realizó una TC de urgencia donde se observó un aumento del tamaño del aneurisma a 7 cm con extravasación del contraste dentro del saco pero sin signos de sangrado retroperitoneal (Fig. 2). En la Rx se observaba una gran angulación de la EP (Fig. 3). Dada su estabilidad hemodinámica y la envergadura de la cirugía, se decidió diferir la cirugía hasta la mañana siguiente. El paciente fue tratado con una bomba de labetalol y trasladado a la sala de semicríticos.

A su llegada al quirófano, el paciente estaba hemodinámicamente estable y refería la disminución del dolor. Se le realizó una laparotomía media y, en el momento de la intervención, se apreció un hemato-

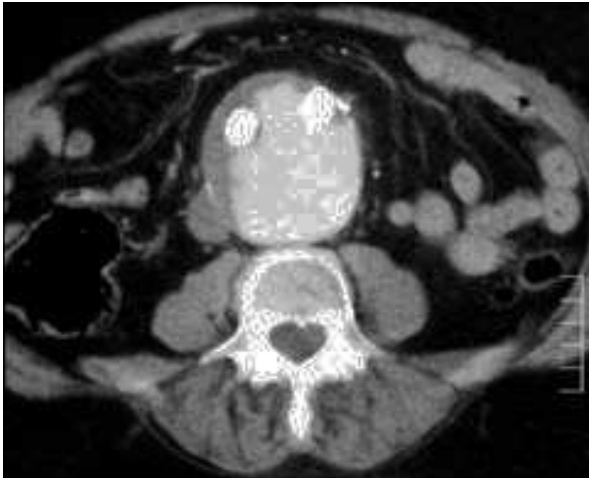

Figura 2. Tomografía computarizada de urgencias, donde se puede observar la extravasación de contraste en el saco del aneurisma.

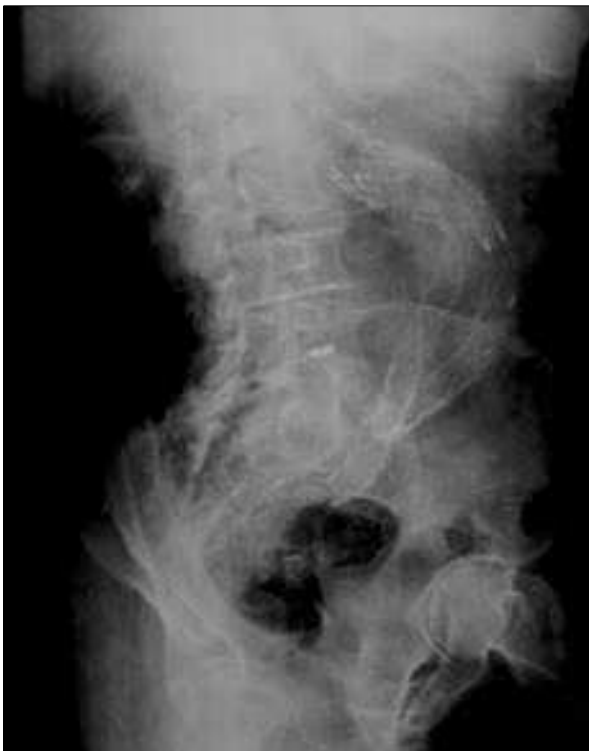

Figura 3. Radiografía del abdomen, con una gran angulación.

ma retroperitoneal contenido. Se procedió a un clampaje infrarrenal y a la abertura del saco, pero la extracción de la EP en la parte proximal fue muy difícil debido a su anclaje. La EP no estaba integra-

da. La retirada del dispositivo fue complicada y provocó un desgarro de la íntima. Fue necesario tanto el balón de oclusión como un clampaje supracelíaco para el control aórtico. No obstante, la aorta era muy friable. El paciente falleció por *shock* hemorrágico y fallo multiorgánico (Fig. 4).

Discusión

La utilización del tratamiento endovascular ha sufrido un crecimiento vertiginoso en la última década. Las EP de segunda generación, como las Vanguard, se retiraron del mercado después de la aparición de nuevas EP con menos posibilidades de complicaciones. En la actividad diaria nos enfrentamos a nuevos retos terapéuticos debido al conocimiento de nuevas complicaciones.

La rotura de la sutura proximal es una de las complicaciones más frecuentes en las EP de tipo Vanguard [1-3]. En nuestro caso, la rotura de la sutura proximal a los seis meses no presentó complicaciones, en forma de migración, endotensión o fuga, hasta los seis años. La rotura del anclaje de la EP hace que su resistencia a la migración se halle plenamente disminuida.

En el registro EUROSTAR [4] se informa de la tasa de migraciones en cada período de seguimiento. La tasa de migración crece con el tiempo de colocación de la prótesis, con un máximo a los ocho años. No obstante, dicha tasa muestra una disminución entre el quinto y sexto año (Fig. 5). La migración aumenta la tasa de fugas de tipo I y de conversión. Sus factores predisponentes no están claros. Algunos estudios han evaluado estos factores y han encontrado una mayor tasa de migración y/o fuga de tipo I en AAA mayores de 5,5-6 cm y en cuellos con un diámetro mayor de 2,6 cm, una longitud menor de 1 cm o con un trombo en su interior [5,6]. Cabe destacar un estudio realizado por Mohan et al [7], que valora los factores que influyen en la migración de la EP en

una muestra del registro EUROSTAR entre 1994 y 2000; en él se observa que factores clínicos como fumar, la hipertensión, un diámetro del cuello mayor de 3 cm y el tamaño del aneurisma mayor de

6 cm aumentan el riesgo de la migración. En su estudio, los autores valoran con un modelo teórico qué factores aumentan las fuerzas que provocan un desplazamiento distal de la EP y encuentran que la presión arterial alta, la angulación de las ilíacas, el diámetro proximal de la EP y el cambio en el diámetro a lo largo de la EP aumentan dicha fuerza y provocan una

migración. Debido a la poca experiencia en estas situaciones, hay una falta de consenso en la actitud terapéutica a seguir. Lee et al [8] hacen una valoración sobre el estudio de las EP y recomiendan la intervención quirúrgica en las migraciones mayores de 1 cm tanto si hay fuga o endotensión como si no. En nuestro caso, creemos que la rotura proximal y la progresiva angulación fueron los principales factores que provocaron el desenlace final.

La cirugía abierta en nuestro paciente se indicó por la extravasación de contraste en el saco debido a la migración de la EP. No se le realizó un tratamiento endovascular ya que era un tratamiento urgente y no tenemos ni la infraestructura ni prótesis en depósito. Además, no tenemos experiencia en el tratamiento endovascular de esta complicación. El objetivo de la cirugía fue la retirada del material. Tiesenhausen et



Figura 4. Endoprótesis completa.



Figura 5. Porcentaje de pacientes con migraciones en el registro EUROSTAR.

al [9] presentan un 22% de conversiones tardías: 23% de ellas por ruptura del aneurisma con una mortalidad del 50%.

Los dispositivos endovasculares han progresado desde las primeras EP Stentor[®], Vanguard o EVT/Ancure[®] hasta las de hoy en día: Talent[®], Gore-Tex[®], Zenith[®] o Valiant[®]. A pesar de que los estudios muestran una disminución de las complicaciones en las EP actuales [4,10], tienen que pasar los años para valorar la verdadera incidencia de las complicaciones tardías. Resulta necesaria la difusión de las complicaciones y de su tratamiento, aunque el resultado no sea satisfactorio, para poder progresar no sólo en la técnica de colocación, sino también en la resolución de sus complicaciones, a fin de poder aumentar la calidad de vida y la supervivencia de estos pacientes.

Bibliografía

1. Engellau L, Albrechtsson U, Norgren L, Larsson EM. Long-term results after endovascular repair of abdominal aortic aneurysm with Stentor and Vanguard stent-grafts. *Acta Radiol* 2004; 45: 275-83.
2. Riepe G, Heintz C, Kaiser E, Chakfe N, Morlock M, Delling M, et al. What can we learn explanted endovascular devices? *Eur J Vasc Endovasc Surg* 2002; 24: 117-22.
3. Van Marrewijk CJ, Leurs L, Vallabhaneni S, Harris P, Buth J, Laheij R. Risk-adjusted outcomes analysis of endovascular abdominal aortic aneurysm repair in a large population: how do stent-grafts compare? *J Endovasc Ther* 2005; 12: 417-29.
4. EUROSTAR Report. URL: <http://www.eurostar-online.org>. [05.02.2006].
5. Waasdorp E, De Vries JP, Hobo R, Leurs LJ, Buth J, Moll FL. Aneurysm diameter and proximal aortic neck diameter influence clinical outcome of endovascular abdominal aortic repair: a 4-year EUROSTAR experience *Ann Vasc Surg* 2005; 19: 755-61.
6. Cao P, Verzini F, Zannetti S, De Rango P, Parlan G, Lupattelli L, et al. Device migration after endoluminal abdominal aortic aneurysm repair: analysis of 113 cases with a minimum follow-up period of 2 years. *J Vasc Surg* 2002; 35: 229-35.
7. Mohan IV, Harris PL, Van Marrewijk CJ, Laheij RJ, How TV. Factors and forces influencing stent-graft migration after endovascular aortic aneurysm repair. *J Endovasc Ther* 2002; 9: 748-55.
8. Lee JT, Lee J, Aziz I, Donayre CE, Walot I, Kopchok GE, et al. Stent-graft migration following endovascular repair of aneurysms with large proximal necks: anatomical risk factors and long-term sequelae. *J Endovasc Ther* 2002; 9: 652-64.
9. Tiesenhausen K, Hessinger M, Konstantiniuk P, Tomka M, Baumann A, Thalhammer M, et al. Surgical conversion of abdominal aortic stent grafts -outcome and technical considerations. *Eur J Vasc Endovasc Surg* 2006; 3: 36-41.
10. Resch T, Malina M, Lindblad B, Ivancev K. The impact of stent-graft development on outcome of AAA repair -a 7-year experience. *Eur J Vasc Endovasc Surg* 2001; 22: 57-61.

LATE RUPTURE OF AN INFRARENAL ABDOMINAL AORTIC ANEURYSM DUE TO MIGRATION OF THE STENT

Summary. Introduction. *Since the first stent was placed by Parodi in 1991, endovascular therapy has continued to develop and grow and it is now commonly used in daily surgical practice. As time goes by new complications have arisen and specialists do not always agree on how to resolve them.* Case report. *Our study involved the case of a 74-years-old male with a high surgical risk who was treated for an abdominal aortic aneurysm by means of a bifurcated Vanguard-type stent. No complications occurred during the post-operative period. An X-ray of the abdomen taken at six months revealed breakage of the proximal suture; a computerised tomography (CT) scan did not show any complications. At two years, the CT showed a contrast leak in the branches, although the diameter of the sac was preserved. Half a year later, the aneurysm had grown 1 cm. Digital subtraction angiography showed a type II leak that required coil embolisation. In later revisions, the CT scan showed that the aneurysm had got smaller and x-rays evidenced a progressive kinking and lengthening of the stent. Six and a half years after placement of the stent, the patient visited the emergency department because of lower back pain and high blood pressure. The emergency CT scan revealed migration of the stent with contrast extravasation in the sac and no retroperitoneal bleeding. The patient was submitted to a surgical intervention and extraction of the stent was found to be a complicated procedure. The patient finally died due to haemorrhagic shock.* [ANGIOLOGÍA 2007; 59: 393-7]

Key words. *Aortic rupture. Kinking. Leak. Migration. Stent. Vanguard.*

Manejo de la infección protésica inguinal mediante aloinjerto arterial criopreservado, flap muscular rotacional e injerto cutáneo parcial

J. Cuenca-Manteca, F. Sellés-Galiana, M.J. Lara-Villaoslada,
R. Peñafiel-Marfil, R. Ros-Vidal, E. Ros-Díe

MANEJO DE LA INFECCIÓN PROTÉSICA INGUINAL MEDIANTE ALOINJERTO
ARTERIAL CRIOPRESERVADO, FLAP MUSCULAR ROTACIONAL E INJERTO CUTÁNEO PARCIAL

Resumen. Introducción. La infección protésica inguinal es una complicación grave que pone en riesgo la extremidad revascularizada, y su solución resulta compleja en muchas ocasiones, incluso en las mejores situaciones. Caso clínico. Varón de 56 años con varias cirugías revascularizadoras en ambos miembros inferiores y ausencia de vena autóloga. Presenta antecedente de infección precoz en una prótesis femoropoplítea tratada con retirada parcial. Acude por infección inguinal con bypass femoropoplítea infragenicular compuesto (politetrafluoroetileno-vena safena interna) permeable. Se realizó un amplio desbridamiento de la zona, con la retirada de la prótesis residual, y se implantó un bypass ortoanatómico con aloinjerto arterial criopreservado y posterior cobertura con flap muscular rotacional (recto anterior-sartorio) e injerto cutáneo parcial. Visto en una revisión a los tres meses con permeabilidad del bypass y buena integración del injerto. Conclusión. En caso de infección protésica, asociada a gran afectación tisular, y ausencia de material autólogo para su sustitución, el empleo de un aloinjerto arterial criopreservado con posterior cobertura con un flap muscular y cutáneo se presenta como una opción válida en su manejo. [ANGIOLOGÍA 2007; 59: 399-405]

Palabras clave. Aloinjerto arterial criopreservado. Bypass infrainguinal. Flap muscular. Infección protésica. Injerto cutáneo parcial.

Introducción

La infección protésica constituye una complicación de la cirugía vascular que, aunque no resulta muy frecuente [1], se asocia a una elevada tasa de pérdida de la extremidad cuando se localiza en el sector femoropoplítea [2]. Esto se debe, entre otras cosas, a la elevada complejidad técnica que requiere su solu-

ción en los casos en los que nos planteamos mantener la extremidad.

Como refiere Turnipseed [3], los objetivos del tratamiento de la infección protésica de los miembros inferiores (MMII) serían: controlar la infección sistémica mediante antibioterapia específica, desbridar de forma agresiva los tejidos infectados circundantes, reseca total o parcialmente la prótesis infectada, preservar el flujo sanguíneo de la extremidad afectada y, finalmente, cubrir de modo apropiado las estructuras neurovasculares que hayan quedado expuestas con tejidos blandos.

Se ha descrito un amplio abanico de opciones en el manejo de este tipo de infección [4], desde opciones más o menos conservadoras a terapias muy agre-

.....
Aceptado tras revisión externa: 02.07.07.

Servicio de Angiología y Cirugía Vascular. Hospital Clínico San Cecilio. Granada, España.

Correspondencia: Dr. Jorge Cuenca Manteca. Servicio de Angiología y Cirugía Vascular. Hospital Clínico San Cecilio. Avda. Madrid, s/n. E-18014 Granada. E-mail: jcuenca@telefonica.net

© 2007, ANGIOLOGÍA

sivas, lo que no hace más que reforzar la idea de lo complejo que resulta enfrentarnos a esta patología. La estrategia que se debe llevar a cabo estará determinada asimismo por la localización de la infección de las partes blandas y por la virulencia y sensibilidad del germen causal.

En caso de que se den infecciones protésicas infrainguinales y ausencia de material autólogo suficiente para sustituir la prótesis infectada, está descrito el empleo de un aloinjerto arterial [5].

Asimismo, en las situaciones en las cuales sea necesaria una exéresis amplia de los tejidos afectados por la infección, debido a la necesidad de cubrir la zona y el injerto expuestos con material biológico, se vienen empleando varias técnicas de trasposiciones musculares [6,7].

La persistencia o recurrencia de la infección protésica es la causa más común de la evolución desfavorable en los pacientes que han sido tratados de la mencionada patología.

El caso que nos ocupa es el de un paciente con una reinfección de una prótesis femoropoplítea, con ausencia de vena y gran pérdida de tejido en la zona inguinal.

Caso clínico

Varón de 56 años de edad, hipertenso, dislipémico y exfumador, conocido del servicio en donde, años antes, con un diagnóstico de isquemia crónica grado IV de los MMII, se le realizó un *bypass* femoropoplíteo en la segunda porción con vena safena interna homolateral invertida.

Asintomático de esta extremidad, ingresó de nuevo con el mismo diagnóstico en el MID. En la exploración del paciente destacaba un soplo ilíaco derecho con ausencia de pulso poplíteo, y presentaba una necrosis seca del quinto dedo. Tras realizarle un estudio hemodinámico y arteriográfico, se procedió en esta ocasión a llevar a cabo una angio-

plastia de la arteria ilíaca externa derecha y una amputación digital.

El paciente reingresó por fracaso hemodinámico seis meses después de que se le aplicase este procedimiento, con lo que se procedió a realizarle de nuevo una angioplastia de la estenosis ilíaca asociando en esta ocasión el implante de un *stent* de nitinol de 6 mm y un *bypass* femoropoplíteo en la segunda porción con politetrafluoroetileno (PTFE) de 6 mm. Debido a una lesión en la arteria femoral común durante el procedimiento, se realizó un *bypass* desde el origen de la arteria femoral común hasta la arteria femoral profunda (AFP) con PTFE de 6 mm en terminoterminal, con reanastomosis del *bypass* femoropoplíteo a este último en término lateral. La evolución postoperatoria fue satisfactoria, con buena evolución de las heridas quirúrgicas y sin fiebre.

Seis semanas después de esta última intervención, el paciente reingresa en el Servicio de Urgencias al presentar un absceso localizado en el tercio distal del muslo derecho. Este diagnóstico se confirma mediante eco-Doppler y tomografía axial computarizada (TAC) con contraste. Dada la forma de presentación temprana (menos de seis meses), sin sepsis, con permeabilidad del injerto y afectando únicamente al tercio distal del muslo, nos inclinamos por mantener parcialmente la prótesis de PTFE, empleando la vena safena interna como injerto sustitutivo, y realizar así un *bypass* compuesto. La anastomosis vena-prótesis se realizó en el tercio proximal del muslo, en una zona a distancia del absceso y sin signos flogóticos en la que se hallaba integrada la prótesis, segmento de prótesis que se identificó por tanto como sano o respetado por el proceso infeccioso. La anastomosis distal se realizó sobre la arteria poplíteo en la zona infragenicular. Posteriormente, tras preparar el campo de nuevo, se procedió al drenaje del absceso y a la exéresis amplia de los tejidos afectados, con retirada parcial del injerto de PTFE y cierre de la arteriotomía con un parche de vena. El germen causal, según la muestra tomada en el quiró-

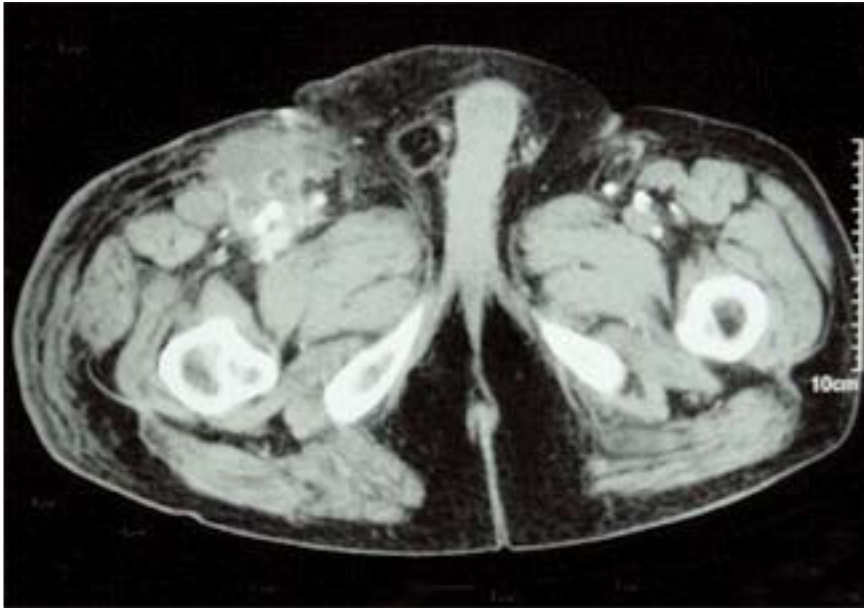

Figura 1. TAC del último ingreso que muestra el absceso en contacto con la prótesis permeable.

fano, fue el *Staphylococcus epidermidis*; se trató al paciente en planta con antibioterapia específica (hasta entonces lo estaba siendo con antibioterapia empírica de amplio espectro) y se le dio de alta a la semana del procedimiento sin signos flogóticos y con tratamiento antibiótico específico (en los cultivos había crecido *S. epidermidis* sensible a amoxicilina/clavulánico).

El paciente reingresó nuevamente a los dos meses de este último procedimiento con un gran absceso inguinal asociado a sufrimiento cutáneo y síndrome febril, con injerto permeable. Había suspendido el tratamiento antibiótico después de tres semanas de cumplirlo por intolerancia. En este caso, para valorar mejor el nivel de afectación y la vascularización de la extremidad se realizó una angio-TAC (Fig. 1) que mostró la permeabilidad del injerto y un gran absceso que ocupaba la región inguinocrural y la cara anteromedial del muslo, sin evidencia de pseudoaneurismas, y mediante la cual se visualizó una arteria peronea como único vaso distal. Dado que el paciente no tenía vena para realizarle una nueva revascularización,

se optó por solicitar dos aloinjertos arteriales criopreservados (AAC) con el fin de poder construir un *bypass* con suficiente longitud para realizar un procedimiento extraanatómico desde arteria ilíaca externa hasta la tercera porción de poplítea.

Bajo anestesia general, se le realizó al paciente un abordaje retroperitoneal de la arteria ilíaca común, sobre la que se hizo la anastomosis proximal en terminolateral con ligadura del origen de la ilíaca externa. Por problemas técnicos no se

enviaron los aloinjertos solicitados, y el AAC enviado no tenía la suficiente longitud como para llevar a cabo una revascularización de forma extraanatómica tal como estaba planeado, por ello se decidió realizar la anastomosis distal sobre el injerto (vena safena interna) a la altura del tercio medio del muslo. Posteriormente se evacuó el absceso y se realizó un Friedrich amplio en la zona crural y de la cara anteromedial del muslo. Se tomaron muestras para hacer un cultivo microbiológico. Se retiraron las prótesis de PTFE corta femorofemoral y de PTFE compuesta en su totalidad (incluyendo parte de la vena safena a nivel de la anastomosis intermedia prótesis-vena). Dadas la extensa afectación tisular y la intensa fibrosis local, se desestimó revascularizar la arteria femoral profunda, por lo que se realizó la ligadura trasfixiva de su ostium, así como del de la arteria ilíaca externa distal al *stent*. Finalmente, se realizó la anastomosis distal del AAC sobre la vena safena interna. El *bypass* quedó, por tanto, expuesto en el muslo y en la ingle, dada la gran pérdida de sustancia tras el Friedrich.

Una vez en planta, al paciente se le realizaron curas diarias con povidona yodada diluida y se le continuó administrando, primero antibioterapia empírica de amplio espectro (vancomicina e imipenem), y posteriormente selectiva, según los antibiogramas de los cultivos de las muestras obtenidas en quirófano. En este caso, los cultivos fueron positivos a flora polimicrobiana (*Enterococcus faecalis*, *Escherichia coli*, *Klebsiella multocida*, *S. aureus*). Dada la gran pérdida tisular y la exposición del injerto en la zona inguinal, se decidió cubrir la zona mediante un injerto muscular rotacional de sartorio y recto anterior (Fig. 2) a los 10 días, que es cuando desaparecieron los signos de infección y los cultivos de la herida fueron negativos. Dado que nos habíamos visto obligados a ligar la AFP, decidimos esperar unos días antes de cubrir con un injerto cutáneo para ver la evolución del *flap* muscular rotacional. En estas curas periódicas se realizó Friedrich del tejido desvitalizado hasta el octavo día, que es cuando, dado el buen aspecto, decidimos realizar la cobertura definitiva con un injerto cutáneo parcial tomado del muslo contralateral.

Finalmente, se dio de alta al paciente tras un mes de ingreso con permeabilidad de la reconstrucción,

buena integración del injerto miocutáneo y sin clínica isquémica –pulso tibial posterior e índice tobillo/brazo (ITB) de 1,09–. En la revisión clínica e instrumental (mediante eco-Doppler, ondas pletismográficas y presiones segmentarias) del mes y en la de los tres meses, se comprobó la permeabilidad del injerto

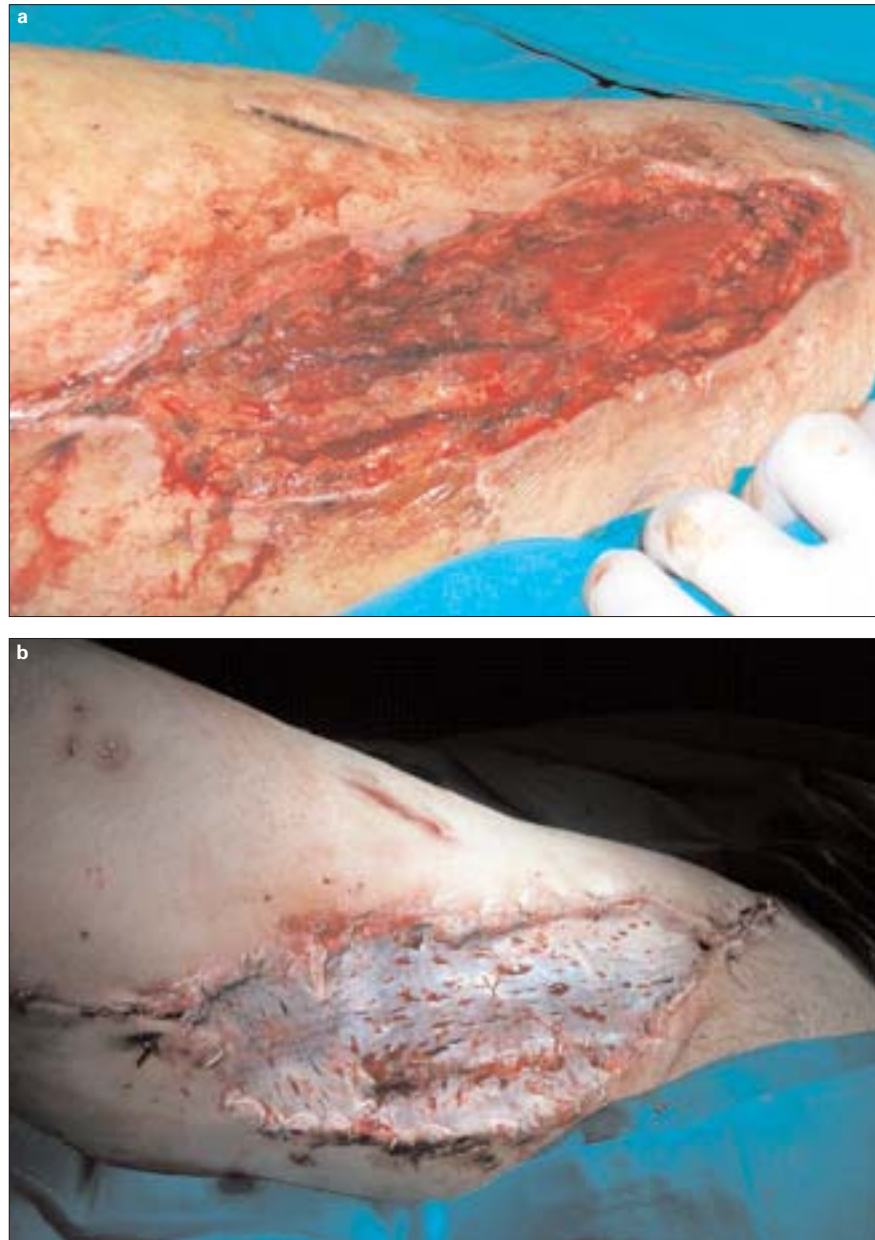

Figura 2. a) *Flap* muscular; b) Posterior cobertura con injerto cutáneo parcial.

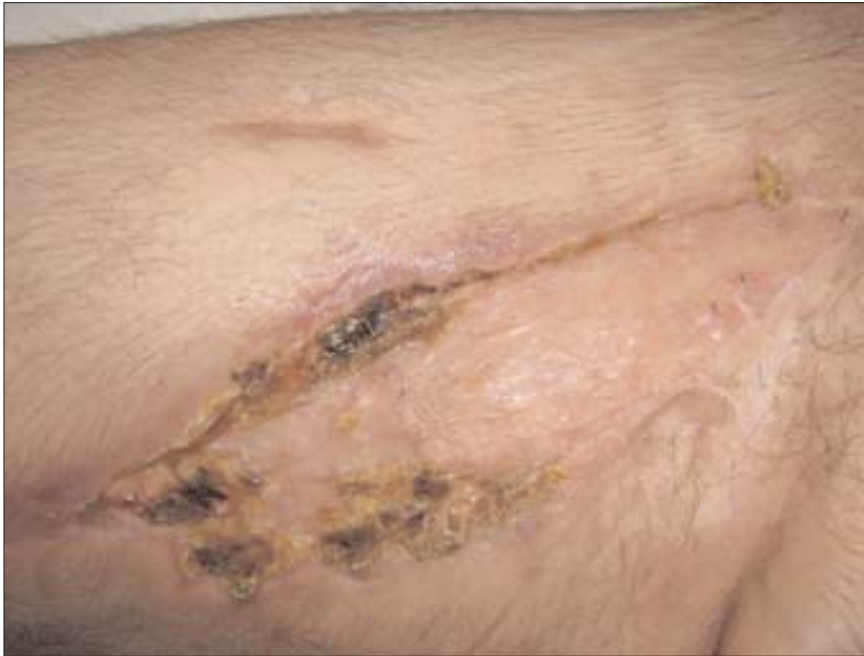

Figura 3. Imagen al mes.

vascular (sin cambios significativos en el ITB ni alteraciones ecográficas) y la cicatrización correcta de las heridas (Fig. 3).

Discusión

El mejor tratamiento de la infección protésica es prevenirla en la medida de lo posible con una serie de normas por todos conocidas, pero no siempre cumplidas como sería deseable.

El diagnóstico de ésta se basa, además de en la exploración, en pruebas analíticas y estudios de imagen. Estos últimos sirven para confirmar el diagnóstico y para dar información sobre la extensión de la infección y de la permeabilidad o no del *bypass*. De haberse decidido la revascularización de la extremidad, manteniendo o no la prótesis como se verá más adelante, habría sido fundamental conocer el *run in* y *run off* del miembro en cuestión para plantear la estrategia revascularizadora más adecuada. Esta valoración se

puede hacer mediante el método de imagen usual que se emplee en el servicio donde se intervenga al paciente, teniendo en cuenta, claro está, que el estudio podría ser obviado de mantenerse permeable el injerto y ser equivalente la exploración vascular (siempre y cuando éste tuviese una antigüedad al menos inferior a seis meses), al poderse considerar que el informe sería superponible al del alta.

El tratamiento tradicional recomendado de la infección protésica consistente en la retirada total de la prótesis sin revasculari-

zación de la extremidad y asociándolo a un tratamiento antibiótico agresivo [8], conducía a una tasa de amputación > 70% y de mortalidad > 25%.

Dentro de las opciones quirúrgicas, una vez descartada la amputación, estarían [4]: la retirada total del injerto protésico, la retirada parcial o la conservación completa de éste.

En la actualidad [3], desde el concepto inicial se tiende a seleccionar a los pacientes tratando de adoptar una actitud más conservadora, manteniendo, al menos parcialmente, la prótesis infectada. Dada la variedad de los factores implicados en la infección protésica (tipo de germen, extensión de la infección...), cada caso debe ser individualizado. Se han publicado distintas clasificaciones o protocolos de actuación en el caso de las infecciones protésicas [10,11] que recomiendan actuar de una forma más o menos agresiva atendiendo a ésta. Con estas medidas menos agresivas, se ha visto que mejora el pronóstico de manera significativa al aumentar la tasa de salvación de la extremidad y disminuir la mortalidad.

La recomendación tradicional de retirar totalmente la prótesis permanece en los casos en los que el paciente presente una sepsis generalizada, las anastomosis estén afectadas por la infección (pseudaneurismas), el injerto protésico infectado se encuentre obstruido o bien se presente una hemorragia.

En principio, el tipo de microorganismo causante no va a contraindicar el manejo conservador de la infección protésica, siempre y cuando la infección no se haya complicado, tal y como se ha referido previamente [9]. Como excepción se puede entender la infección extensa por gérmenes del género *Pseudomona*.

La recidiva de la infección protésica se deriva habitualmente del fallo en la retirada o esterilización del injerto protésico infectado, de la infección durante el procedimiento quirúrgico del segmento protésico estimado como 'sano' o bien del fallo en la erradicación de la infección en los tejidos circundantes. En estos casos de reinfección protésica, nos parece muy difícilmente justificable el mantener una actitud conservadora en cuanto a la prótesis residual.

Respecto a las técnicas de revascularización, el empleo de la vena autóloga es de elección en caso de reseca parcial o totalmente la prótesis. En primer lugar, trataremos de emplear la vena safena interna y, posteriormente, una vena de otra localización, planteándose en nuestro medio el empleo de aloinjertos arteriales criopreservados en caso de ausencia de injerto autólogo suficiente para realizar la revascularización [5]. Otro aspecto que se debe tener en cuenta es si hay que realizar la revascularización de forma orto o extraanatómica. En este tipo de procedimientos en los que debe asociarse una exéresis amplia de los tejidos circundantes, nos parece más segura la

opción de tunelizar el injerto de forma extraanatómica, al quedar cubierto éste desde un principio por tejidos sanos. La opción de la revascularización ortoanatómica estará indicada con mayor fuerza en caso de mantener parcialmente la prótesis, con la contrapartida de que deberá ser cubierta mediante un injerto miocutáneo en muchas ocasiones.

A veces, es tal la pérdida de sustancia subsecuente a la exéresis de tejidos afectos por la infección, que está descrita la cobertura de las lesiones con *flaps* miocutáneos [6,7] para tratar de acelerar la cicatrización y evitar, por un lado, las complicaciones de tener un injerto, aún biológico, expuesto y, por otro, el alto coste en recursos derivado de dejar dichas heridas a un cierre por segunda intención. El injerto que realizamos fue un *flap* muscular rotacional de recto anterior y sartorio, para el cual se aconseja que la arteria femoral profunda se encuentre permeable. En nuestro caso, a pesar de la recomendación referida, se optó por hacer este injerto al haberse realizado un abordaje retroperitoneal (que no aconseja un *flap* muscular con músculos de la pared abdominal), y el resultado, como se ha visto, fue satisfactorio.

En conclusión, en caso de infección protésica reiterada con afectación en la zona inguinal que requiera la retirada de la prótesis y su sustitución, nos parece una opción razonable el empleo de un AAC en caso de ausencia de material biológico autólogo. En tales circunstancias, en las que está asociada una gran pérdida tisular, la asociación de un injerto músculo-cutáneo a la revascularización mejora el pronóstico en caso de injerto expuesto.

Bibliografía

1. Durham JR, Rubin JR, Malone JM. Management of infected infrainguinal bypass grafts. In Bergan JJ, Yao J, eds. Reoperative arterial surgery. Orlando, FL: Grune & Stratton; 1986. p. 361.
2. Kitka MJ, Goodson SF, Bishara RA, Meyer JP, Schuler JJ, Flanigan DP. Mortality and limb loss with infected infrainguinal bypass grafts. *J Vasc Surg* 1987; 5: 566-71.
3. Turnipseed WD. Treatment of lower extremity graft infections. In Ernst CB, Stanley JC, eds. Current therapy in vascular surgery. Saint Louis: Mosby; 2001. p. 554.

4. Acín F, Fernández J, Cancer S, Alfayate J, Ros R. Infección en injertos infrainguinales. In Segura RJ, ed. Infección en angiología y cirugía vascular. Barcelona: J. Uriach; 1999. p. 235.
5. Cuenca-Manteca J, Rodríguez-Carmona R, Sellés-Galiana F, Fernández-Quesada F, Ramos-Gutiérrez VE, Lara-Villaoslada MJ, et al. Revascularización infragenicular con aloinjerto arterial criopreservado. *Angiología* 2006; 58: 295-301.
6. Mixter RC, Turnipseed WD, Smith DJ, Acher CW, Rao VK, Dibbel DG. Rotational muscle flaps: a new technique for covering infected vascular grafts. *J Vasc Surg* 1989; 9: 472-8.
7. Turnipseed WD, Dibbel DG. Constructing muscle flap coverage for vascular grafts in the groin. *Semin Vasc Surg* 2000; 13: 62-4.
8. Hoffert PW, Genster S, Haimovici H. Infection complicating arterial grafts: personal experience with 12 cases and review of the literature. *Arch Surg* 1965; 90: 427-35.
9. Calligaro KD, Veith FJ, Schwartz ML, Savarese RP, DeLaurentis DA. Are gram-negative bacteria a contraindication to selective preservation of infected prosthetic arterial grafts? *J Vasc Surg* 1992; 16: 337-46.
10. Szilagyi DE, Smith RF, Elliot JP, Vrandecic MP. Infection in arterial reconstruction with synthetic grafts. *Ann Surg* 1972; 176: 321-33.
11. Samson RH, Veith FJ, Janko GS, Gupta SK, Scher LA. A modified classification and approach to the management of infections involving peripheral arterial prosthetic grafts. *J Vasc Surg* 1988; 8: 147-53.

MANAGEMENT OF INGUINAL GRAFT INFECTIONS BY MEANS OF A CRYOPRESERVED ARTERIAL ALLOGRAFT, ROTATIONAL MUSCULAR FLAP AND PARTIAL SKIN GRAFT

Summary. Introduction. *Inguinal graft infections constitute a severe complication that puts the revascularised limb at risk and they are often difficult to resolve, even in the best situations.* Case report. *A 56-year-old male who had previously undergone several revascularisation operations in both lower limbs and had no autologous veins. The patient had previously suffered early infection of a femoral-popliteal graft which was treated by means of partial withdrawal. He visited because of an inguinal infection with a compound (polytetrafluoroethylene-great saphenous vein) below-the-knee femoral-popliteal bypass that was seen to be patent. The procedure consisted in wide debridement of the area, with removal of the residual graft, and an anatomic bypass was implanted with a cryopreserved arterial allograft and later covered with a rotational muscular (rectus femoris-sartorius) flap and partial skin graft. In a control visit at three months, the bypass was seen to be patent and the graft was well integrated.* Conclusions. *In cases of infection of a prosthetic graft, associated with widespread tissue involvement, and the absence of autologous material with which to replace it, use of a cryopreserved arterial allograft that is later covered with a muscle and skin flap has proved to be a valid management option.* [*ANGIOLOGÍA* 2007; 59: 399-405]

Key words. *Cryopreserved arterial allograft. Graft infection. Infrainguinal bypass. Muscular flap. Partial skin graft.*

Síndrome compartimental abdominal en el postoperatorio de un paciente con aneurisma de aorta abdominal infrarrenal fisurado. Caso clínico y revisión de la bibliografía

L. Rodríguez-Lorenzo^a, A. Romera^a, Z. Madrazo-González^b,
J. Cotillas-Trulla^a, T. Gracia-Guerrero^c, M.A. Cairols-Castellote^a

SÍNDROME COMPARTIMENTAL ABDOMINAL EN EL POSTOPERATORIO DE UN PACIENTE CON ANEURISMA DE AORTA ABDOMINAL INFRARRENAL FISURADO. CASO CLÍNICO Y REVISIÓN DE LA BIBLIOGRAFÍA

Resumen. Introducción. El síndrome compartimental abdominal (SCA) representa una entidad clínica caracterizada por un aumento de la presión intraabdominal con potencial para provocar, si no se diagnostica y se corrige a tiempo, fallo multiorgánico progresivo y la muerte del paciente. En nuestra especialidad, el paradigma sería los enfermos con un aneurisma de aorta abdominal fisurado y tratados tanto con cirugía abierta convencional, como mediante técnicas endovasculares. Caso clínico. Varón de 79 años con factores de riesgo vascular habituales, que acudió a Urgencias por un cuadro de dolor lumbar con masa abdominal pulsátil en la exploración. Tras la realización de una tomografía axial computarizada, que confirmó el diagnóstico y descartó la terapéutica endovascular, fue intervenido mediante cirugía abierta, en la que se realizó una exclusión del aneurisma y una derivación aortobifemoral. En el postoperatorio precoz presentó deterioro clínico progresivo, oligoanuria y distensión abdominal grave por lo que, tras descartar otras causas de fallo multiorgánico, se realizó medición de la presión intravesical ante la sospecha de posible SCA. Tras confirmar la situación de hiperpresión intraabdominal fue reintervenido para realizar una laparotomía descompresiva. En la revisión de la bibliografía se discute la fisiopatología, los métodos diagnósticos y el tratamiento del SCA. Conclusión. Existe un grupo de pacientes en los que la identificación de las situaciones de riesgo de desarrollar un SCA resulta vital para evitar, mediante una intervención precoz, un desenlace fatal hacia el fallo multiorgánico y el fallecimiento. [ANGIOLOGÍA 2007; 59: 407-14]

Palabras clave. Aneurisma de aorta infrarrenal. Síndrome compartimental abdominal. Tratamiento.

Introducción

El síndrome compartimental abdominal (SCA) representa una situación clínica potencialmente letal

en pacientes críticos que, de no existir un alto grado de sospecha, puede pasar inadvertida. Se caracteriza por el desarrollo de disfunción multiorgánica progresiva (insuficiencia renal, alteración neurológica y afectación respiratoria aguda con hipoxia e hipercapnia) y distensión abdominal marcada, como resultado de un aumento persistente de la presión intraabdominal (PIA).

Fue descrito por primera vez como entidad clínica por Baggot [1] en 1951 y el uso del término como tal se atribuye a Kron et al (1984), que describieron su fisiopatología tras la ruptura de un aneurisma de aorta abdominal (AAA) [2].

Aceptado tras revisión externa: 01.10.07.

^aServicio de Angiología y Cirugía Vascular y Endovascular. ^bServicio de Cirugía General y Aparato Digestivo. ^cServicio de Anestesiología y Reanimación. Hospital General Universitari de Bellvitge. L'Hospitalet de Llobregat, Barcelona, España.

Correspondencia: Dra. Laura Rodríguez Lorenzo. Servicio de Angiología y Cirugía Vascular y Endovascular. Hospital General Universitari de Bellvitge. Feixa Llarga, s/n. E-08907 L'Hospitalet de Llobregat (Barcelona). Fax: +34 932 607 515. E-mail: lrodrigoren@hotmail.com

© 2007, ANGIOLOGÍA

Con la instauración de técnicas endovasculares para el tratamiento de los AAA fisurados podríamos observar un incremento en la incidencia de esta entidad clínica.

Caso clínico

Varón de 79 años, exfumador, hipertenso y dislipémico, que consultó en el Servicio de Urgencias por un cuadro de dolor lumbar izquierdo de características cólicas de 24 horas de duración. En la exploración física se detectó una masa abdominal pulsátil. Con la sospecha diagnóstica de AAA complicado, fue remitido a nuestro hospital para valoración y tratamiento.

Durante su estancia en Urgencias, el paciente se mantuvo hemodinámicamente estable (tensión arterial 153/97 mmHg, frecuencia cardíaca de 110 latidos/min), con diuresis conservada (40 cm³ a la hora). En la exploración física destacaba la presencia de marcada distensión abdominal y una masa centroabdominal pulsátil, con dolor lumbar izquierdo a la percusión y pulsos periféricos presentes y simétricos en ambas extremidades inferiores.

Análíticamente, la hemoglobina y el hematocrito permanecían conservados (Hb, 11,5 g/dL; hematocrito, 35%), con plaquetas (227 × 10⁹/L) y tiempos de coagulación (TP, 1,13; TTPA, 0,9) dentro de la normalidad. En la bioquímica sólo destacaba una creatinina ligeramente elevada (139 μM/L).

Se realizó una tomografía axial computarizada (TAC) abdominal urgente y se halló un AAA infrarrenal de 97 × 98 × 125 mm (AP-T-L) de diámetro máximo, que se extendía desde 8,5 mm por debajo del *ostium* de la arteria renal izquierda hasta la bifurcación iliaca, con calcificación aortoiliaca grave y signos de sangrado retroperitoneal reciente.

Con el diagnóstico de AAA infrarrenal fisurado y tras descartarse la técnica endovascular (cuello de longitud inadecuada y muy calcificado), el paciente fue intervenido de forma urgente y se le practicó una

laparotomía media, exclusión del aneurisma e injerto aortobifemoral (prótesis de Dacron Colágeno[®] de 18 × 9 mm). La duración de la intervención fue de 5 horas, precisando politransfusión de hemoderivados (14 concentrados de hematíes, 3 unidades de plasma y 3 *pool* de plaquetas).

Durante el postoperatorio inmediato el paciente se mantuvo hemodinámicamente estable, con diuresis conservadas (creatinina, 170 μM/L), sin necesidad de inotropos y con una correcta función respiratoria, por lo que toleró la extubación precoz.

Tras las primeras 24 horas, el paciente desarrolló un cuadro de insuficiencia respiratoria hipercápnica (precisó ventilación asistida con BIPAP) asociado a importante distensión abdominal y empeoramiento progresivo de la función renal (creatinina, 296 μM/L). Ante el deterioro del paciente y la identificación de una situación clínica compatible con hipertensión intraabdominal (HIA), se cuantificó la presión intravesical (PIV) -31 mmHg- y se confirmó la presencia de un SCA. Reintervenido de urgencia mediante laparotomía media y revisión de la cavidad abdominal, se halló una isquemia segmentaria del sigma. Tras practicarse una hemicolectomía izquierda (anastomosis colorrectal terminoterminal mecánica) y cierre aponeurótico de aproximación con malla Vypro[®] fijada a la fascia del recto anterior, se cubrió la herida con una bolsa de suero estéril perforada fijada a la piel (Fig. 1).

Se trasladó al paciente a la Unidad de Cuidados Intensivos (UCI), con mala evolución clínica posterior a pesar de la disminución de la PIV a 16 mmHg, desarrolló distrés respiratorio, que precisó soporte ventilatorio mecánico, síndrome febril, inestabilidad hemodinámica sin respuesta a fármacos vasoactivos y oligoanuria, y falleció al cuarto día.

Discusión

La presión en la cavidad abdominal o intraabdominal es, en condiciones normales, ligeramente superior a

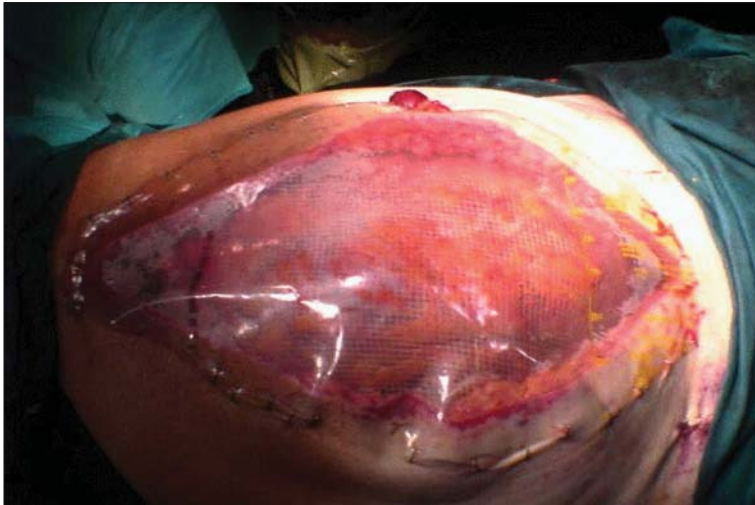

Figura 1. Imagen final tras descompresión mediante laparotomía media, colocación de malla Vypro y cubrimiento de la pared abdominal con bolsa de plástico estéril perforada.




Figura 2. Esquema de medición de la presión intravesical (modificado de [6]).

la presión atmosférica, con variaciones durante el ciclo respiratorio y en diferentes situaciones clínicas [3]. Así, Tiwari et al [4] describieron PIA variables, entre 3,5-10,5 mmHg en hombres y 3,0-8,8 mmHg en mujeres, en pacientes intervenidos mediante laparotomía. La HIA se define como la elevación mantenida de la PIA por encima de 12 mmHg [3].

Existen dos técnicas de cuantificación de la PIA: la medición directa, método invasivo que precisa la colocación de un catéter directamente en la cavidad abdominal y, por tanto, asociada a morbilidad (especialmente en forma de infecciones) y la indirecta. Es-

ta última puede realizarse a través de la PIV (Fig. 2) o intragástrica. La PIV –actualmente, la técnica de referencia– fue descrita por Kron et al [2] en 1984 y se basa en las propiedades intrínsecas de la vejiga urinaria, estructura intraabdominal con pared elástica que, al distenderse parcialmente, presenta una presión endocavitaria que refleja de forma bastante exacta la PIA. La técnica consiste en introducir un catéter de Foley® intravesical y, tras vaciar la vejiga, se instilan de 50 a 100 mL de suero salino –algunos autores recomiendan un máximo de 25 mL [3]–. Con el paciente en decúbito supino y con el cero en el sector de la sínfisis del pubis, se conecta un transductor de presión a la sonda de Foley y se mide la presión (en mmHg) [3,5,6].

Cuando no resulta apropiada la medición de la PIA vía intravesical (por hematoma o traumatismo vesical), puede usarse la medición intragástrica, instilando 50-100 cm³ de suero salino fisiológico mediante una sonda nasogástrica y conectándolo a un transductor de presiones. Este mé-

todo ha sido validado y se han detectado variaciones de 25 cmH₂O con respecto a las presiones urinarias. Determinaciones bajas del pH de la mucosa gástrica también pueden orientar hacia un SCA [7].

El SCA se ha relacionado con un gran número de entidades clínicas, tanto agudas como crónicas, asociadas todas ellas a la producción de HIA [8]. Algunos autores las dividen en primarias [3] (lesiones en la región abdominopélvica que suelen precisar intervención quirúrgica, como traumatismos, ascitis o tumores) y secundarias a condiciones que no se originan en la zona abdominal o pélvica (sepsis, grandes

quemados, etc.). En nuestro caso, el AAA fisurado combina la localización retroperitoneal, el edema intestinal como consecuencia de la evisceración quirúrgica y la tracción del meso y el *shock* hipovolémico politransfundido.

Ante una alta sospecha clínica de SCA, la realización de pruebas de imagen de rutina no resulta imprescindible [9]. La prueba más solicitada en la mayoría de los casos es la TAC, siendo los hallazgos más habituales la infiltración del retroperitoneo, la compresión extrínseca de la vena cava inferior, el aumento (> 0,8) de la ratio del diámetro abdominal anteroposterior-transverso (*round belly*), la ascitis y el neumoperitoneo. La compresión o desplazamiento renal, el engrosamiento de la pared intestinal o el aumento bilateral inguinal representan hallazgos menos frecuentes [9].

El SCA representa la combinación de HIA y su repercusión multiorgánica. Así, a nivel cardiovascular, la alta PIA dificulta el retorno venoso (compresión de la vena cava inferior), por lo que provoca una disminución de la precarga y predispone a patología tromboembólica. Asimismo, el aumento de la presión intratorácica produce compresión miocárdica, disminuye la contractilidad cardíaca y aumenta la poscarga, con reducción tanto del gasto cardíaco como del índice cardíaco [2,10,11].

La HIA también afecta al funcionamiento pulmonar, restringiendo el descenso diafragmático y disminuyendo la capacidad pulmonar. Entre los signos clínicos de PIA elevada en pacientes con ventilación mecánica se incluyen el aumento en las presiones pico y el descenso del volumen corriente. La pérdida de la relación ventilación-perfusión, la hipoxia y la hipercapnia conducen a la necesidad de ventilación mecánica [12,13].

La disminución progresiva de la diuresis hasta el intervalo de oliguria-anuria constituye la expresión clínica más llamativa de la afectación renal por el SCA, incluso con cifras tensionales normales. Así, cifras de PIA de 15-20 mmHg producen oliguria, y

PIA de 30 mmHg, anuria [4,14]. La isquemia renal subsiguiente promueve la activación del sistema renina-angiotensina-aldosterona. De prolongarse, todo ello conducirá a un cuadro de necrosis tubular aguda [15]. La disfunción renal por HIA cursa habitualmente con niveles normales de sodio en orina, mientras que en la necrosis tubular aguda el sodio urinario suele ser superior a 40 mEq/L [16]. Así, como el gasto cardíaco mejora con fluidoterapia, la diuresis no responde a dicho aporte. La inadecuada presión de perfusión renal y el bajo gradiente de filtración glomerular se han propuesto como elementos clave en el fallo renal secundario al SCA [3].

Gastrointestinalmente, la perfusión del lecho esplácnico, de la microvascularización hepática y de la arteria hepática se reducen de forma significativa a partir de valores de PIA de tan sólo 10 mmHg. Estudios en modelos animales han relacionado la hipoxia intestinal con la liberación de citocinas por las células hepáticas de Küpffer y fenómenos de traslocación bacteriana intestinal [7,17]. Estas bacterias incitan la liberación de citocinas proinflamatorias y perpetúan el ciclo, además de contribuir a complicaciones sépticas posteriores. Ivatury et al [18] demostraron que valores de PIA de 20 mmHg disminuyen de forma marcada el flujo mesentérico y descenden el pH de la mucosa gástrica. Esto podría indicar que la estabilidad hemodinámica no es suficiente para evitar el sufrimiento intestinal y remarca la importancia de la descompresión abdominal temprana. En nuestro caso, la presencia de isquemia intestinal asociada pudo verse favorecida por la ligadura de la arteria mesentérica inferior en el contexto de un paciente con ateromatosis grave, pero existen evidencias de una clara relación entre la HIA y el desarrollo de isquemia intestinal [19].

La pared abdominal responde a los cambios de presión siguiendo una curva exponencial [9]. Ante una situación de HIA, incrementos relativamente pequeños de presión provocan grandes aumentos de PIA. Es frecuente la aparición de complicaciones en las

Tabla. Escala de gradación de la presión intraabdominal de Burch (modificada de [23]).

Grado	Presión vesical (mmHg)	Signos clínicos	Recomendación
I	10-15	Ninguno	Mantener volumen intravascular adecuado
II	16-25	Oliguria (diuresis < 0,5 cm ³ /kg/h) Aumento presiones vía aérea (PAP > 50 mmHg)	Mantener volumen intravascular adecuado Monitorización estrecha
III	26-35	Anuria, descenso del gasto cardíaco, presiones elevadas en la vía aérea	Descompresión quirúrgica y exploración
IV	> 35		

PAP: presión de arteria pulmonar.

heridas quirúrgicas, como dehiscencia, eventración e infección [6]. Esto puede deberse, en parte, al descenso de la perfusión de la musculatura abdominal.

El bajo gasto cardíaco, además de producir fallo renal, respiratorio e isquemia intestinal, incrementa el riesgo de edema cerebral secundario a la hipoxemia. El SCA se ha relacionado con elevaciones de la presión intracraneal (PIC) y descenso en la presión de perfusión cerebral en pacientes politraumáticos. Bloomfield et al [20] demostraron que el aumento de la PIA durante el SCA provoca aumentos significativos de la PIC hasta valores de 35 mmHg, con caída crítica de la presión de perfusión cerebral. Según Wolfgang et al [21], tras una laparotomía descompresiva, los valores de la PIC caen de nuevo a niveles de 10-15 mmHg.

La mortalidad en los pacientes que desarrollan un SCA oscila entre el 63 y el 72%, siendo las causas principales el *shock* hemorrágico, la insuficiencia respiratoria aguda y el fallo séptico multiorgánico.

Existen varias escalas de correlación entre la PIA y la aparición de la sintomatología, así como la determinación de la presión a partir de la cual estaría indicada una revisión quirúrgica urgente. Burch et al [22] recomendaron la descompresión quirúrgica ante PIA superiores a 35 mmHg, pero en la mayoría de los casos una intervención tardía implicaba malos resultados, lo que motivó a Meldrum et al a mejorar

la clasificación de Burch et al apoyándose en el uso de marcadores clínicos de deterioro como la oliguria, hipotensión y acidosis, indicando la descompresión quirúrgica ante PIA superiores a 25 mmHg [5,23] (Tabla). Actualmente, según la World Society of the Abdominal Compartment Syndrome, se recomienda descompresión abdominal ante PIA superiores a 20 mmHg y clínica compatible [3] e iniciar el tratamiento médico para reducir la PIA desde cifras superiores a 12 mmHg.

El soporte médico para reducir la PIA incluye [3]:

- Mejora de la adaptabilidad de la pared abdominal (correcta sedación, analgesia, evitar la elevación del cabecero > 30°).
- Descompresión intestinal mediante sonda nasogástrica, sonda rectal, agentes procinéticos, paracentesis evacuadoras.
- Ajuste adecuado del balance de líquidos (evitar fluidoterapia excesiva, empleo de diuréticos, coloides, hemodiálisis, etc.).
- Soporte hemodinámico con presiones arteriales medias superiores a 60 mmHg, optimizando la relación ventilación-perfusión.

Se han descrito múltiples técnicas para llevar a cabo el cierre temporal de la pared abdominal, de elección cuando no es posible la aproximación sin tensión o si se planea una reexploración [24-26]. El método *sand-*

wich original, descrito por Schein et al [27], consiste en suturar una malla de polipropileno Marlex® (C.R. Bard, Billerica, Massachusetts, Estados Unidos) a la fascia, y cubrir la herida con un plástico adhesivo atravesado por dos tubos de drenaje. La malla, dependiendo de la evolución del paciente y de la PIA, se puede ir aproximando progresivamente en la misma UCI recortándose por la línea media y cerrándose de nuevo mediante sutura continua con monofilamento irreabsorbible [28]. El cierre definitivo se realizará en un segundo tiempo. Según el método *vacuum pack* –Brock et al [29]–, se dispondrían unas gasas estériles entre las vísceras abdominales y el peritoneo parietal, y se colocarían dos sistemas de drenaje entre las gasas. Tras cubrir la herida mediante un plástico adhesivo, los drenajes se conectan a un sistema de succión. Una técnica barata y de fácil aplicación es el *sandwich-vacuum* modificado [30], que emplea una bolsa de irrigación urológica de 3 litros (‘bolsa de Bogotá’) [28, 30]. La bolsa abierta se dispone extendida entre las vísceras y el peritoneo parietal de la pared abdominal anterior. Los bordes de la bolsa se colocan al menos a 5 cm de los bordes de la fascia y se aproximan los rectos con puntos sueltos de nylon sin tensión (para prevenir la retracción). Se sitúan dos sondas nasogástricas en los ángulos de las incisiones, entre la bolsa y la sutura de nylon. Se cubre la herida con un plástico adhesivo y, a través de pequeños orificios, las sondas nasogástricas atraviesan el centro del plástico y se conectan a una bolsa de drenaje con un sistema de succión a 120-150 mmHg. La aplicación de presiones negativas elevadas (> 150 mmHg) en la herida podría teóricamente colapsar los vasos y causar necrosis tisular, por lo que algunos autores recomiendan conectar el sistema de drenaje a presiones bajas (< 50 mmHg) [31]. Con el drenaje en succión continua se contienen las vísceras al tiempo que se mantiene cierta tensión fascial para prevenir la retracción. Además, hace más

sencillo el adecuado cálculo de la salida de fluidos y, por tanto, de la pérdida de líquidos, electrolitos y proteínas procedente de las vísceras expuestas. Todo ello ha de tenerse en cuenta para ajustar los objetivos nutricionales a la pérdida proteica, y se ha de corregir de forma meticulosa cualquier fuga en el sistema [32].

Como ventajas adicionales, estos sistemas permiten la inspección diaria de la herida, el paciente puede ser movilizado y los recambios se pueden hacer directamente en la UCI.

El empleo de materiales no adherentes facilita su retirada posterior, consiguiéndose el cierre primario de la fascia en un elevado número de casos (50-60%). El desarrollo de fístulas intestinales (5%) se ha asociado a lesiones intestinales previas y, aunque a veces se resuelven con tratamiento conservador, en ocasiones precisan reintervención.

También se han descrito casos de evisceración (en ocasiones por errores técnicos, como dejar la bolsa urológica a menos de 1 cm de los bordes fasciales). Si existe un gran defecto y no es posible el cierre, se pueden realizar colgajos dérmicos dejando un defecto fascial que será reparado posteriormente. El tiempo medio de cierre posterior es muy variable.

En conclusión, el SCA es una entidad prevalente, muchas veces inadvertida en pacientes críticos que, de no identificarse y, por tanto, tratarse precozmente, resulta fatal. Su diagnóstico exige un alto grado de sospecha clínica [24], especialmente en pacientes con fallo multiorgánico de base.

La identificación de pacientes de riesgo, como en el caso de un AAA fisurado con prolongada evisceración y politransfusión, y la monitorización posterior de la PIV mediante determinaciones cada 6 horas podría permitir de forma sencilla el diagnóstico precoz del SCA y su adecuado tratamiento, con mejores resultados a largo plazo [19,33,34].

Bibliografía

1. Baggot MG. Abdominal blow-out: a concept. *Anesth Analg* 1951; 30: 295-9.
2. Kron IL, Harman PK, Nolan SP. The measurement of intra-abdominal pressure as a criterion for abdominal re-exploration. *Ann Surg* 1984; 199: 28-30.
3. World Society of the Abdominal Compartment Syndrome. Results from the international conference of experts on intra-abdominal hypertension (IAH) and abdominal compartment syndrome (ACS). *Intensive Care Med* 2006; 32: 1722-32.
4. Tiwari A, Haq AI, Myint H. Acute compartment syndromes. *Br J Surg* 2002; 89: 397-412.
5. Lozen Y. Intraabdominal hypertension and abdominal compartment syndrome in trauma: pathophysiology and interventions. *AACN Clin Issues* 1999; 10: 104-12.
6. Hunter JD, Damani Z. Intra-abdominal hypertension and the abdominal compartment syndrome. *Anaesthesia* 2004; 59: 899-907.
7. Eleftheriadis E, Kotzampassi K, Papanotas K. Gut ischemia, oxidative stress, and bacterial translocation in elevated abdominal pressure in rats. *World J Surg* 1996; 20: 11-6.
8. Walker J, Criddle LM. Pathophysiology and management of abdominal compartment syndrome. *Am J Crit Care* 2003; 12: 367-73.
9. Branchereau A, Jacobs M. Vascular emergencies. In Yapanis M, Wolf J, eds. *The abdominal compartment syndrome*. New York: Futura; 2003. p. 157-63.
10. Ridings PC, Bloomfield GL, Blocher CR. Cardiopulmonary effects of raised intra-abdominal pressure before and after intravascular volume expansion. *J Trauma* 1995; 39: 1071-5.
11. Barnes GE, Laine GA, Giam PY. Cardiovascular responses to elevation of intra-abdominal hydrostatic pressure. *Am J Physiol* 1985; 248: 208-13.
12. Saggi B, Sugerman H, Ivatury R, Bloomfield G. Abdominal compartment syndrome. *J Trauma* 1998; 45: 597-609.
13. Nebelkopf H. Abdominal compartment syndrome. *Am J Nurs* 1999; 99: 53-60.
14. Richards WO, Scovill W, Shin B. Acute renal failure associated with increased intra-abdominal pressure. *Ann Surg* 1983; 197: 183-7.
15. Schein M, Wittmann D, Aprahamian C, Condon R. The abdominal compartment syndrome: the physiological and clinical consequences of elevated intra-abdominal pressure. *J Am Coll Surg* 1995; 180: 745-53.
16. Morken J, West MA. Abdominal compartment syndrome in the intensive care unit. *Curr Opin Crit Care* 2001; 7: 268-74.
17. Diebel LN, Dulchavsky SA, Brown WJ. Splanchnic ischemia and bacterial translocation in the abdominal compartment syndrome. *J Trauma* 1997; 43: 852-5.
18. Ivatury R, Diebel L, Porter J, Simon R. Intra-abdominal hypertension and the abdominal compartment syndrome. *Surg Clin North Am* 1997; 77: 783-800.
19. Loftus IM, Thompson MM. The abdominal compartment syndrome following aortic surgery. *Eur J Vasc Endovasc Surg* 2003; 2: 97-109.
20. Bloomfield GL, Ridings PC, Blocher CR. Effects of increased intraabdominal pressure upon intracranial and cerebral perfusion pressure before and after volume expansion. *J Trauma* 1996; 40: 936-43.
21. Ertel W, Oberholzer A, Platz A, Stocker R, Trentz O. Incidence and clinical pattern of the abdominal compartment syndrome after 'damage-control' laparotomy in 311 patients with severe abdominal and/or pelvic trauma. *Crit Care Med* 2000; 28: 1747-53.
22. Burch JM, Moore EE, Moore FA. The abdominal compartment syndrome. *Surg Clin North Am* 1996; 76: 833-44.
23. Meldrum DR, Moore FA, Moore EE. Prospective characterization and selective management of the abdominal compartment syndrome. *Am J Surg* 1997; 174: 667-73.
24. Brock WB, Barker DE, Burns RP. Temporary closure of open abdominal wounds: the vacuum pack. *Am Surg* 1995; 61: 30-5.
25. Lee JC, Peitzman AB. Damage-control laparotomy. *Curr Opin Crit Care* 2006; 12: 346-50.
26. Murdock AD. What is the standard approach to temporary abdominal closure? *J Trauma* 2007; 62: 29.
27. Schein M, Saadia R, Jamieson JR, Decker GAG. The 'sandwich technique' in the management of the open abdomen. *Br J Surg* 1986; 73: 369-70.
28. Jover-Navalón JM, López-Espadas F. *Laparotomía de control de daños. Síndrome de compartimento abdominal*. Cirugía del paciente politraumatizado. Madrid: Arán; 2001. p. 24.
29. Brock WB, Barker DE, Burns RP. Temporary closure of open abdominal wounds: the vacuum pack. *Am Surg* 1995; 61: 30-5.
30. Navsaria PH, Bunting M, Omoshoro-Jones J, Nicol AJ, Kahn D. Temporary closure of open abdominal wounds by the modified sandwich-vacuum pack technique. *Br J Surg* 2003; 90: 718-22.
31. Mayberry JC, Goldman RK, Mullins RJ, Brand DM, Crass RA, Trunkey DD. Surveyed opinion of American trauma surgeons on the prevention of the abdominal compartment syndrome. *J Trauma* 1999; 47: 509-13.
32. Cheatham ML, Safcsak K, Brzezinski SJ, Lube MW. Nitrogen balance, protein loss, and the open abdomen. *Crit Care Med* 2007; 35: 127-31.
33. Djavani K, Wanhainen A, Björck M. Intra-abdominal hypertension and abdominal compartment syndrome following surgery for ruptured abdominal aortic aneurysm. *Eur J Vasc Endovasc Surg* 2006; 6: 581-4.
34. Lenz S, Doll D, Harder K, Lieber A, Muller U, Dusel W, et al. Procedures of temporary wall closure in abdominal trauma and sepsis. *Chirurg* 2006; 7: 580-5.

ABDOMINAL COMPARTMENT SYNDROME IN THE POST-OPERATIVE
PERIOD IN A PATIENT WITH A FISSURED ANEURYSM IN THE INFRARENAL
ABDOMINAL AORTA. A CASE REPORT AND REVIEW OF THE LITERATURE

Summary. Introduction. *Abdominal compartment syndrome (ACS) is a clinical entity characterised by an increase in the intra-abdominal pressure which can potentially lead to progressive multiple organ failure and the death of the patient, if it is not diagnosed and corrected in time. In our speciality, the paradigm would be patients with a fissured abdominal aortic aneurysm who have been treated with both conventional open surgery and by means of endovascular techniques.* Case report. *A 79-year-old male with the usual vascular risk factors, who visited the Emergency Department because of symptoms consisting in lower back pain and an abdominal pulsatile mass that was found in the examination. Following a computerised axial tomography scan, which confirmed the diagnosis and precluded the possibility of endovascular therapy, the patient was submitted to open surgery, which involved exclusion of the aneurysm and an aortobifemoral bypass. During the early phase of the post-operative period the patient showed progressive clinical deterioration, oligoanuria and severe abdominal distension. In consequence, after ruling out other causes of multiple organ failure and with the suspicion of possible ACS, the intravesical pressure was measured. After confirming the existence of high pressure within the abdomen, a second operation was performed to carry out a decompressive laparotomy. In the review of the literature, the pathophysiology, diagnostic methods and treatment of ACS are discussed. Conclusions. There is a group of patients in whom the identification of situations of higher risk of developing ACS is essential so that an early intervention can prevent a fatal outcome that leads to multiple organ failure and death. [ANGIOLOGÍA 2007; 59: 407-14]* **Key words.** *Abdominal compartment syndrome. Infrarenal aortic aneurysm. Treatment.*

Aneurisma subclavio. Hallazgo casual y tratamiento endovascular

L.F. Riera-Del Moral^a, S. Stefanov-Kiuri^a, S. Fernández-Alonso^a,
D. Fernández-Caballero^a, M. Gutiérrez-Nistal^a, G. Garzón-Moll^b, L. Riera-De Cubas^a

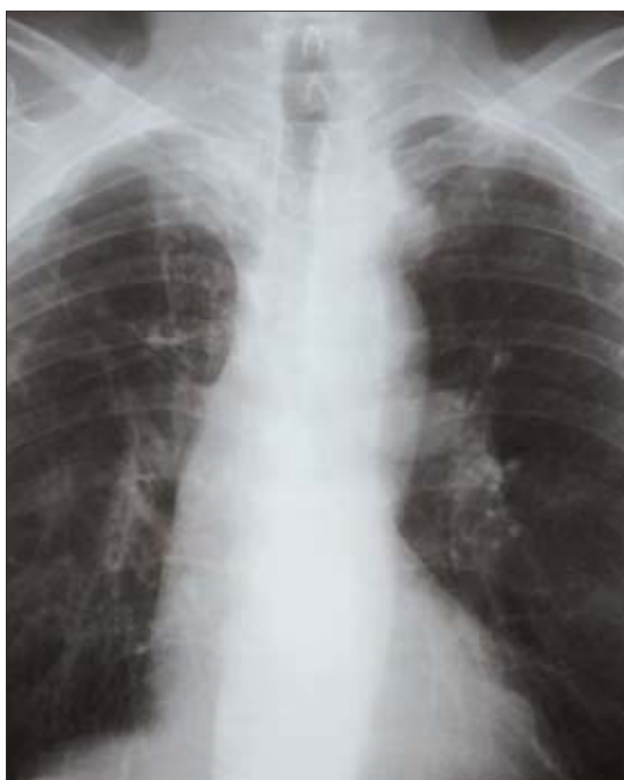

Figura 1. Signo del '3' en el borde mediastínico izquierdo de la radiografía de tórax preoperatoria.

Caso clínico. Varón de 77 años, ingresado por isquemia arterial crónica grado III de La Fontaine, con

antecedentes de hipercolesterolemia, tabaquismo y operado de un *bypass* aortobifemoral hace 15 años; en el estudio preoperatorio por una oclusión femoropoplíteica bilateral aparece como hallazgo en la placa de tórax un signo de '3' en el borde mediastínico izquierdo. Este signo es compatible con una coartación de aorta torácica (Fig. 1), pero no se aprecian muescas costales ni otro signo sugestivo de esta patología. Se realiza una tomografía computarizada

Aceptado tras revisión externa: 16.03.07.

^a Servicio de Angiología y Cirugía Vascular. ^b Sección de Radiología Intervencionista. Servicio de Radiodiagnóstico. Hospital Universitario La Paz. Madrid, España.

Correspondencia: Dr. L.F. Riera del Moral. Servicio de Angiología y Cirugía Vascular. Hospital Universitario La Paz. P.º Castellana, 261. E-28047 Madrid. E-mail: piperiera@yahoo.es

© 2007, ANGIOLOGÍA

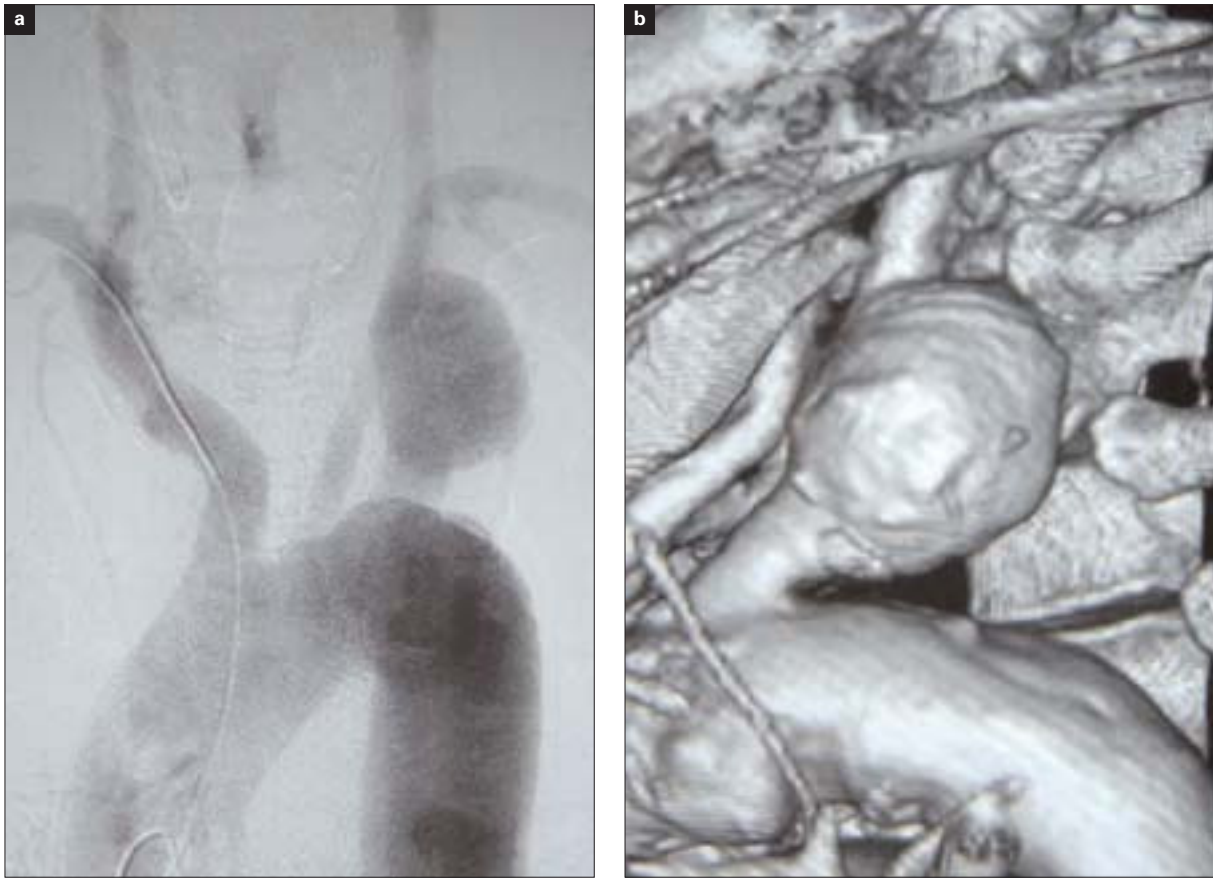


Figura 2. Arteriografía (a) y reconstrucción tridimensional (b) de la tomografía computarizada multicorte del aneurisma de arteria subclavia izquierda.

multicorte torácica, donde se descubre la existencia de un aneurisma del origen de la arteria subclavia izquierda y se descarta la presencia de otra alteración en la aorta. Se realiza un eco-Doppler de troncos supraaórticos, donde no se encuentran alteraciones significativas, y se completa el estudio con una arteriografía, que muestra la presencia del aneurisma subclavio, con un buen cuello proximal y distal a la lesión, con una arteria vertebral poco desarrollada (Fig. 2). Se decide realizar un tratamiento endovascular con la colocación de dos *stents* recubiertos (Wallgraft® Boston Scientific, de 12 × 50 mm y 12 × 30 mm) a través de la arteria braquial ipsilateral, expuesta mediante disección bajo anestesia local. Con ellos se consiguió la exclusión completa del

aneurisma. Al alta, tras realizar un *bypass* a tercera porción de poplítea con vena safena interna invertida, el paciente se encuentra asintomático y la tomografía computarizada de control (Fig. 3) muestra la ausencia de fugas y la correcta colocación de los dispositivos endoluminales.

Discusión. Los aneurismas aislados de arteria subclavia son una entidad poco frecuente [1], por lo que su evolución es relativamente desconocida. El tratamiento convencional es la resección e interposición protésica o reimplante de la arteria subclavia, lo cual precisa de abordajes quirúrgicos agresivos, ya que el control del origen de esta arteria en el lado izquierdo se realiza a través de toracotomía izquierda. En pa-

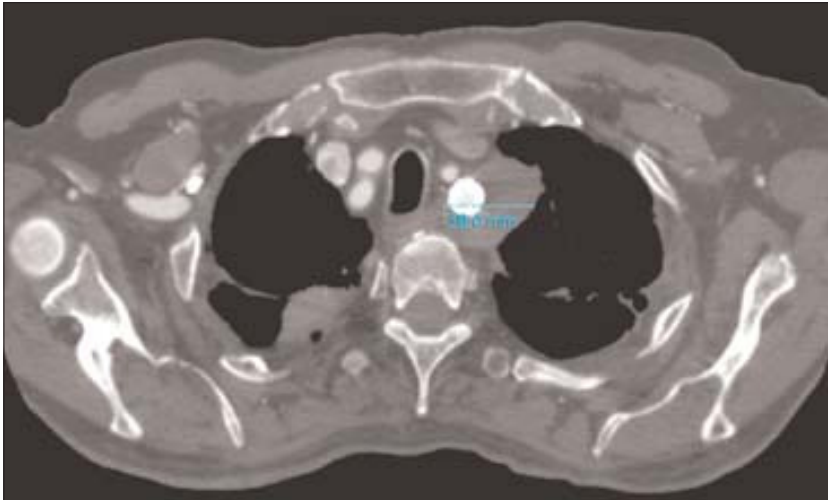


Figura 3. Tratamiento endovascular, control postoperatorio.

cientes como en nuestro caso, de edad avanzada y con factores de riesgo asociados, el tratamiento endovascular parece un método apropiado como primera elección, por su relativa sencillez y unos resultados, cuando menos, prometedores, además de las ventajas que ofrece su menor morbimortalidad perioperatoria [2,3]. Resultará necesario realizar estudios sobre la durabilidad de estos procedimientos.

Bibliografía

1. Lawrence PF, Gazak C, Bhirangi L, Jones B, Bhirangi K, Oderich G, et al. The epidemiology of surgically repaired aneurysms in the United States. *J Vasc Surg* 1999; 30: 632-40.
2. Kasirajan K, Matteson B, Marek JM, Langsfeld M. Covered stents for true subclavian aneurysms in patients with degenerative connective tissue disorders. *J Endovasc Ther* 2003; 10: 647-52.
3. González JM, García BA, Lebrún JM, Docampo MM. Combined surgery for the treatment of bilateral subclavian artery aneurysm in Marfan syndrome. *J Vasc Surg* 2007; 45: 180-2.

José Jurado Grau, otro amigo que nos deja

J.M. Capdevila-Mirabet

Hace casi dos décadas que no había coincidido con Pepe Jurado; desconocía su enfermedad y sólo me enteré de su muerte por el periódico, al día siguiente de su entierro. Nadie me había avisado y lamenté no haber podido despedirle. Y ahora, al hacerlo a través de nuestra revista, quiero recordar su figura como angiólogo pionero, a medio camino entre la Angiología de los inicios y la posterior Cirugía Vasculosa que hizo posible la acreditación y el reconocimiento de nuestra especialidad.

Sin ser íntimos amigos, nuestra relación personal y profesional fue siempre muy cordial, coincidiendo en muchos eventos científicos. Cuando fui elegido presidente de la Sociedad Española de Angiología y Cirugía Vasculosa (SEACV), en Córdoba, incluimos su nombre en la Junta Directiva como tesorero, cargo que desempeñó con su característico entusiasmo y eficacia.

Recuerdo, y quiero hacer una mención especial, posiblemente útil para las jóvenes generaciones, que Pepe Jurado firmó conmigo y con los Dres. Sala, Viver, Lerma, Rodríguez Mori y Sobregrau, el documento que dirigimos al Prof. Aurelio Menéndez, ministro de Educación y Ciencia en 1977, 'solicitando activar el expediente para el reconocimiento de la especialidad y que su denominación fuera la de Angiología y Cirugía Vasculosa'.

En este contexto, participé activamente en la organización del primer Congreso Nacional de la SEACV celebrado en mayo de 1978 en Madrid, e igualmente de forma muy activa en las XXV Jornadas Angiológicas celebradas en Barcelona en junio de 1979, colaborando

en el acto de homenaje a Fernando Martorell en el Colegio de Médicos.

Su trayectoria profesional, siempre dedicada al estudio de las enfermedades vasculares, se inició en la cátedra del Prof. Pedro Pons, encargado, con el Dr. Valls Serra, de la Unidad de Angiología del Hospital Clínico, donde inició e introdujo de una forma pionera en nuestro país la práctica de la angiografía mediante cateterismo selectivo arterial. Así pues, destacó por sus trabajos en patología vascular renal y como introductor de la angiografía selectiva renal, presentando muchos trabajos en congresos y reuniones científicas.

Me consta su participación en las Jornadas Angiológicas a partir de la década de los años sesenta y setenta, destacando, entre otros, los trabajos sobre *La angiografía selectiva en las lesiones vasculares renales*, en San Sebastián (1961), y *Trasposición renal en el tratamiento de la hipertensión vásculo-renal*, con los Dres. Ferre, Solé Balcells y G. del Río, de la Fundación Puigvert, en Vigo (1970) y en Huelva (1971).

En la década de los setenta accedió a la jefatura del nuevo Servicio de Angiología y Cirugía Vasculosa en el Hospital del Sagrado Corazón de Barcelona, en el que, formando equipo con los Dres. Güell, Miralles, Miquel y Antón, desarrolló una importante actividad asistencial y científica en el campo de la patología vascular.

Y en la década de los noventa fue nombrado director médico y posteriormente director gerente del hospital, viéndose por ello obligado a abandonar su práctica asistencial en 1993.

En definitiva, recuerdo muchísimo a José Jurado Grau, como uno de los pioneros de la especialidad en nuestro país y, por ello, seguramente merecedor de un mayor reconocimiento de la familia angiológica.

Presidente de Honor de la Sociedad Española de Angiología y Cirugía Vasculosa (SEACV).

© 2007, ANGIOLOGÍA