

Reflexiones sobre el dímero-D y la enfermedad tromboembólica venosa

F. Lozano

En mi hospital, y probablemente en otros del estado español, los médicos residentes de primer año, independientemente de su especialidad, comienzan realizando sus guardias médicas en el Servicio de Urgencias. Así cada año, con la llegada de los nuevos MIR, observamos cómo en esas primeras guardias denominadas 'de puerta' se rellena casi de forma sistemática la casilla dedicada a solicitar el dímero-D (DD). Me pregunto si estos noveles residentes, al actuar como médicos clasificadores (*triage*) conocen la utilidad y limitaciones de las pruebas complementarias de diagnóstico que solicitan, y en concreto el verdadero significado clínico del DD. Como recién llegados al hospital seguramente desconocen el método de determinación del DD que emplea su nuevo centro de trabajo, el punto de corte de éste, y sobre todo la sensibilidad, especificidad y valores predictivos del test que han solicitado. Por el contrario, casi todos saben cómo se forman y de dónde vienen los DD. Se pone así de manifiesto el desequilibrio existente entre sus conocimientos, habilidades y actitudes; los DD se convierten en un nuevo indicador de la excesiva formación teórica que emplean nuestras facultades de Medicina. Pero ésa es otra historia.

Unidad de Angiología y Cirugía Vascular. Hospital Clínico Universitario. Universidad de Salamanca. Salamanca, España.

Correspondencia: Unidad de Angiología y Cirugía Vascular. Hospital Clínico Universitario. Universidad de Salamanca. Paseo de San Vicente, 58-182. E-37007 Salamanca. E-mail: lozano@usal.es

© 2005, ANGIOLOGÍA

¿Formación y significado de los dímeros-D?

Los nuevos MIR, gracias a sus flamantes conocimientos teóricos, saben cómo en la formación normal de un coágulo se agrega fibrina, consecuencia de la ruptura del fibrinógeno soluble que circula en la sangre. El trombo resultante es una madeja de monómeros de fibrina entrecruzados. Posteriormente la plasmina (enzima capaz de producir la lisis del trombo) rompe el fibrinógeno y la fibrina produciendo varios productos de degradación, entre los que se encuentra un fragmento peptídico llamado dímero-D. Dicho de otro modo, el fibrinógeno se muestra como una estructura trinodular constituida por dos dominios D separados por otro E; durante la fibrinólisis de la fibrina, la plasmina parte la fibrina cruzada con el factor XIIIa en matrices de formas intermedias; el dímero-D y los fragmentos E son el resultado de la degradación final de la fibrina.

Por eso, siempre es posible encontrar niveles elevados de DD ante un incremento de la actividad fibrinolítica. Por el contrario, y desde un punto de vista teórico, valores normales de DD indican que no existe trombosis. Las elevaciones de DD se detectan en plasma a la hora del inicio de la formación del trombo y dicho aumento suele persistir alrededor de una semana. Así, conviene saber que lo más probable es detectar valores normales de DD en pacientes portadores de una trombosis venosa con más de 7 días de evolución; estaríamos ante un diagnóstico falso negativo.

Una trombosis venosa profunda (TVP) supone la coagulación de la sangre en el interior de las venas, del sistema venoso profundo habitualmente a nivel de las extremidades inferiores, con la posibilidad del desprendimiento y desplazamiento de parte del coágulo por el torrente circulatorio y su posterior fijación en el pulmón (embolia pulmonar –EP–). Por este motivo nos gusta denominar a esta compleja entidad como enfermedad tromboembólica venosa (ETEVE), pues así nunca se olvidará su complicación potencial más grave, la EP.

Por investigaciones al respecto, sabemos como los DD son una prueba de elevada sensibilidad y baja especificidad (98-100% y 35-39%, respectivamente) en el diagnóstico de las TVP. Esto quiere decir que es positiva en la gran mayoría de TVP, aunque no solamente en ellas. Así existen numerosas situaciones clínicas diferentes a la ETEVE (TVP con/sin EP) que cursan con niveles aumentados de DD. Entre ellas se encuentran la sepsis, neoplasias, cirugía reciente, politraumatismos, y un listado donde también, por ser parte de nuestra especialidad, está la isquemia arterial periférica o el ictus de origen isquémico. Lo curioso es que la gran mayoría de estas situaciones son también factores de riesgo de ETEVE.

Así las cosas, la verdadera utilidad diagnóstica de los DD depende del elevado valor predictivo negativo de la prueba (98-100%); dicho de otra manera unos valores elevados de DD (prueba positiva) nunca será suficiente para realizar un diagnóstico de TVP, por el contrario valores normales de DD (prueba negativa) son de enorme utilidad para descartar, en un amplio grupo de pacientes, la presencia de una trombosis.

Problemas e inconvenientes de los dímeros D

Los DD se determinan en plasma mediante diversos métodos (ELISA, VIDAS, inmunofiltración, aglutinación de partículas de látex, aglutinación de hematófíes, e inmunoturbidimetría). A la técnica de referen-

cia (ELISA) le han sucedido otras menos laboriosas (individuales), más rápidas (disponible en 30 minutos) y con resultados en algunas técnicas comparables al estándar. Por ello es importante conocer cómo los resultados obtenidos, entre las distintas técnicas, no son comparables entre sí; de hecho cada técnica presenta su sensibilidad y especificidad, así como otras características de interés (rapidez, precio, etc.). De esto se desprende la importancia de conocer la técnica (y sus características) que existe en el hospital donde uno trabaja.

Por otro lado, existen diferentes factores que influyen en el resultado de los DD. Ya hemos comentado lo referente a la evolución de la TVP, y cómo a partir de los siete días disminuye la sensibilidad de la prueba. Esta disminución de la sensibilidad también aparece en los pacientes anticoagulados y en las trombosis de localización distal.

La existencia de comorbilidad (pacientes hospitalizados por neoplasias, postoperados, etc.) representa un importante riesgo de ETEVE, pero en este subgrupo de pacientes los DD son de poca utilidad, ya que suelen estar aumentados en ausencia de TVP. También es importante recordar que los DD aumentan con la edad o la variabilidad existente en relación con los diferentes reactivos empleados para la realización de la técnica.

Por último, y en este orden de ideas, es preciso saber que si empleamos los DD como método de cribado, se debe esperar un valor predictivo negativo elevado de la técnica, lo cual depende de la sensibilidad de la misma, pero sobre todo de la prevalencia de la enfermedad en la población estudiada. Así hemos de ser conscientes de que la prevalencia esperada de TVP no es la misma en la población ambulatoria que acude a un servicio de urgencias que la de la población hospitalizada (mayor prevalencia de ETEVE y además portadora de comorbilidad, lo que por sí solo eleva los DD). Estos aspectos son muy importantes para que la prueba sea realmente discriminatoria y de utilidad.

¿Por qué los dímeros-D en la ETEV?

De todos es conocida la elevada frecuencia de la ETEV y sus graves repercusiones clínicas (morbimortalidad) y socioeconómicas. No obstante, las numerosas formas silentes e inespecíficas de ETEV impiden saber con exactitud cuáles son las cifras reales al respecto. Más aún, los enormes esfuerzos profilácticos (sobre todo desde la aparición de las heparinas de bajo peso molecular) no han logrado una llamativa disminución de la ETEV, probablemente por el incremento de factores de riesgo presente en la actual población (elevada edad, comorbilidad, etc.). Por estos y otros motivos, no es de extrañar la ingente cantidad de literatura médica disponible sobre la ETEV en todas sus vertientes, incluida la diagnóstica.

Tratar o no tratar implica previamente diagnosticar o excluir el proceso en cuestión. Es bien cierto que en una TVP, máxime si se asocia una EP, se puede invertir esta secuencia, es decir, primero tratar y luego confirmar el diagnóstico; sin embargo, lo idóneo en la TVP aislada es diagnosticar antes de tomar la ulterior decisión terapéutica.

Actualmente a pesar de los numerosos avances, el diagnóstico de la TVP continúa siendo un problema de la práctica clínica. De los pacientes que se presentan con síntomas sugestivos de TVP, sólo el 30% la tienen. En el Servicio de Urgencias, donde las decisiones médicas deben tomarse rápidamente, es muy importante identificar a este 70% de pacientes con síntomas que no tienen TVP.

Es sabido que las manifestaciones clínicas y la exploración física de la TVP son de poca utilidad diagnóstica. Con su exclusiva valoración someteríamos a riesgos innecesarios (tratamiento) a muchos pacientes portadores de patologías que simulan una TVP, a los cuales les privaríamos de su verdadero diagnóstico-tratamiento y, por otro lado, también dejaríamos de tratar pacientes asintomáticos pero verdaderos portadores de una TVP. Por ello, no es de extrañar cómo antaño la realización de flebogafías

fuera algo casi rutinario, a pesar de que su práctica conllevara todos los riesgos e inconvenientes de una prueba cruenta. Esta situación cambió con la llegada de las pruebas no invasivas (pletismografía, Doppler, etc.) y sobre todo con la ecografía-Doppler, método que modificó la práctica clínica de los hospitales y sobre todo de los servicios de urgencias a donde diariamente acuden numerosos pacientes con sospecha de TVP. Es bien cierto que el eco-Doppler, en buenas manos, presenta una excelente sensibilidad y especificidad para diagnosticar una TVP, sobre todo las de localización proximal (97% y 94%, respectivamente), pero también es cierto que, dado que la prueba es inocua y relativamente rápida, se ha abusado enormemente de ella, haciendo que su rendimiento diagnóstico no sea el óptimo. Conjuntamente, el eco-Doppler también tiene sus limitaciones y no siempre está disponible (aparato y/o explorador). En la búsqueda de la eficiencia diagnóstica (máxima eficacia/efectividad al menor coste) aparecen diversas estrategias diagnósticas donde se incluye la prueba que nos ocupa. Precisamente la sencillez, rapidez y posibilidad de optimizar recursos son los avales de los DD.

Aplicación clínica de los dímeros-D en la ETEV

La utilidad de los DD tiene dos frentes: 1. Cribado diagnóstico de la ETEV, aspecto éste bastante consolidado en la literatura médica (con evidencia científica); y 2. Pronóstico de recidiva de TVP, recientemente descrito y pendiente de mayor confirmación.

La determinación sanguínea del dímero-D es una técnica muy útil a la hora de excluir, de forma sencilla y rápida, la existencia de una TVP en un amplio grupo de pacientes. Numerosos estudios clínicos, incluidos españoles, [1,2] apoyan la aplicación de los DD dentro de un algoritmo diagnóstico basado en la estratificación clínica de los pacientes y en las prue-

bas de imagen no invasivas. Estas estrategias reducen el número de pruebas complementarias en grupos seleccionados de pacientes. En este sentido, la comunidad científica parece estar de acuerdo en que pacientes donde coexista baja probabilidad clínica de TVP (mediante el test de Wells u otros igualmente validados) y DD normales (negativos) no es preciso realizar más pruebas diagnósticas (incluso el 'sencillo' eco-Doppler) para concluir con un amplio margen de seguridad para el paciente (< 0,5%) de que no desarrollará una TVP [3]. En opinión de algunos [5], los grupos de bajo y moderado riesgo –no altos– tienden a comportarse de igual modo ante DD negativos. Los pacientes de alta probabilidad clínica, independientemente del resultado de los DD, precisarán una prueba no invasiva que confirme o descarte el diagnóstico. A similares conclusiones llega el trabajo de Martín-Mestre et al, que aparece en este mismo número de *Angiología* [4], investigación cuyo gran mérito es validar en su medio la estrategia diagnóstica propuesta; sus pacientes y su gerente se lo agradecerán.

Aunque estas prácticas son efectivas y eficientes, algunos más prudentes [6] explican que en pacientes sintomáticos y con un supuesto primer episodio de TVP, la estrategia (test Wells + DD) se comporta como un excelente complemento de las pruebas de diagnóstico no invasivas, ya que permite disminuir el número de exploraciones seriadas por paciente, pero no las excluye.

En resumen, por el alto valor predictivo negativo de los DD, su aplicación en los servicios de urgencia es rentable, no así tanto en los pacientes hospitalizados por las consideraciones ya mencionadas.

Para finalizar, añadimos que recientemente se ha sugerido que la medición de los niveles de DD podría tener un valor predictivo de recurrencia, asumiendo que su persistente elevación sería expresión de una situación pretrombótica. De hecho, existen estudios que han observado un aumento de recidiva tras suspender la anticoagulación, en el subgrupo de pacientes con elevación de DD [7]. No obstante, este aspecto está mucho menos estudiado que el anterior y necesita de más estudios prospectivos confirmatorios.

Bibliografía

1. Del Río-Solá ML, González-Fajardo JA, Martín-Pedrosa M, Gutiérrez V, Carrera S, Vaquero C. Evaluación clínica del dímero-D en el diagnóstico de la enfermedad tromboembólica venosa. *Angiología* 1999; 6: 251-8.
2. Aguilar-Franco C, Martínez-Benedicto A, Martínez-Santabárbara A, Del Río-Mayor C, Del Villar-Sordo V, Vázquez-Salvado M, et al. Valor diagnóstico del dímero-D en pacientes con baja probabilidad clínica de trombosis venosa profunda de miembros inferiores. *Med Clin* 2002; 118: 539-42.
3. Wells PS, Anderson DR, Rodger M, Forgie M, Kearon C, Dreyer J, et al. Evaluation of D-dimers in the diagnosis of suspected deep vein thrombosis. *N Engl J Med* 2003; 349: 1227-35.
4. Martín-Mestre FX, Cairols-Castellote MA, Romera A, Herranz C. Diagnóstico en Urgencias de la trombosis venosa de miembros inferiores: valor de los criterios clínicos unidos al dímero-D. *Angiología* 2005; 57: 219-24.
5. Schutgens RE, Ackermans P, Hass FJ, Nieuwenhuis HK, Peltenburg HG, Pijlman AH, et al. Combination of a normal D-dimer concentration and non-high pretest probability score is a safe strategy to exclude deep venous thrombosis. *Circulation* 2003; 107: 593-7.
6. Chunilal SD, Brill-Edwards PA, Stevens, Joval JP, McGinnis JA, Rupwate M, et al. The sensitivity and specificity of a red blood cell agglutination D-dimer assay for venous thromboembolism when performed on venous blood. *Arch Intern Med* 2002; 162: 217-20.
7. Palareti G, Legnani C, Cosmi B, Guazzaloca G, Pancani C, Coccheri S. Risk of venous thromboembolism recurrence: high negative predictive value of D-dimer performed after oral anticoagulation is stopped. *Thromb Haemost* 2002; 87: 7-12.

Diagnóstico en Urgencias de la trombosis venosa de miembros inferiores: valor de los criterios clínicos unidos al dímero-D

F.X. Martí-Mestre, M.A. Cairols-Castellote, A. Romera, C. Herranz

DIAGNÓSTICO EN URGENCIAS DE LA TROMBOSIS VENOSA DE MIEMBROS INFERIORES: VALOR DE LOS CRITERIOS CLÍNICOS UNIDOS AL DÍMERO-D

Resumen. *Objetivo. Valorar la utilidad de criterios clínicos unidos a la determinación del dímero-D para el diagnóstico de la trombosis venosa profunda (TVP) de miembros inferiores (MMII) en un Servicio de Urgencias de un hospital de tercer nivel. Pacientes y métodos. Estudio retrospectivo-comparativo. Durante 6 meses (julio a diciembre de 2002) se examinaron 295 pacientes en el Servicio de Urgencias de nuestro centro por sospecha de TVP de MMII. Se les valoró siguiendo los criterios clínicos de Wells, y se estratificaron como pacientes de alta, media o baja probabilidad de TVP. Se les determinó el dímero-D. En todos se realizó eco-Doppler (ED) venoso de MMII como método de referencia diagnóstica. Analizamos los resultados obtenidos en función de sensibilidad, especificidad, valor pronóstico positivo (VPP) y negativo (VPN), y coeficiente kappa para comparar el grado de concordancia entre ambas pruebas diagnósticas, mediante sistema SPSS para Windows. Resultados. Sólo 53 (18%) casos tuvieron diagnóstico positivo de TVP según ED. Probabilidad alta/intermedia con dímero-D positivo: 49 con TVP, seis sin ella. Probabilidad baja o dímero-D negativo: 236 sin TVP, cuatro con TVP (los cuatro con dímero-D positivo). Sensibilidad 92%, especificidad 97%, VPP 89%, VPN 98%, con una exactitud de 96,6%, y el coeficiente kappa fue de 0,88, demostrando un alto grado de concordancia entre ambos procedimientos ($p < 0,0001$). Conclusiones. Los criterios clínicos de estratificación de Wells unidos a la determinación del dímero-D son muy útiles en un Servicio de Urgencias para el diagnóstico de TVP de MMII, permitiendo un inicio rápido de la terapéutica. En caso de baja probabilidad clínica y dímero-D negativo, se evita la realización de ED en un número elevado de casos, lo que agiliza la asistencia en Urgencias. [ANGIOLOGÍA 2005; 57: 219-24]*

Palabras clave. *Criterios de Wells. Dímero-D. Eco-Doppler. Trombosis venosa profunda. Urgencias.*

Introducción

La trombosis venosa profunda (TVP) de miembros inferiores (MMII) es una entidad que frecuentemente recurre a los servicios de Urgencias de los hospitales para su diagnóstico y, en su caso, tratamiento. Se sabe que la TVP conlleva una morbimortalidad que obliga a diagnósticos precisos y rápidos. El diagnóstico es difícil de establecer exclusivamente mediante

la historia clínica y exploración física [1]. Con la incorporación de la eco-Doppler (ED), el diagnóstico de la TVP ha mejorado en fiabilidad, sin necesidad de recurrir a la flebografía (invasiva, cara e incómoda para el paciente). Ésta, a pesar de considerarse el test de referencia, actualmente ha sido prácticamente desplazada por los ultrasonidos.

El uso de la ED para el estudio de la TVP de MMII ha generado abusos en el ámbito de los servicios de Urgencias. Ello se debe a su inocuidad y fácil realización, y a una falta de cribado clínico de pacientes con sospecha de TVP. Todo ello comporta considerable consumo de tiempo y recursos en los ya sobrecargados servicios de Cirugía Vascular.

Servicio de Angiología y Cirugía Vascular. Ciutat Sanitària i Universitària de Bellvitge. L'Hospitalet de Ll., Barcelona, España.

Correspondencia: Dr. Marc A. Cairols. Servei d'Angiologia i Cirurgia Vascular. Ciutat Sanitària de Bellvitge. Feixa Llarga, s/n. E-08907 L'Hospitalet de Ll. (Barcelona). E-mail: mcairols@csub.scs.es

© 2005, ANGIOLOGÍA

Wells, en 1995, introdujo una escala de probabilidad de diagnóstico de TVP basada en parámetros clínicos que categorizaba las sospechas de trombosis en alta, moderada o baja [1,2]. Asimismo, en los últimos años se ha perfeccionado la determinación del llamado dímero-D, producto de degradación de la fibrina que aumenta con la presencia de TVP [1,3,4]. Desgraciadamente, el dímero-D también se eleva en muchos otros procesos agudos, teniendo una alta sensibilidad, un alto valor pronóstico negativo (VPN) [1,5] y una baja especificidad.

Por ello, el objetivo del trabajo es valorar la utilidad de la escala de criterios clínicos de Wells en combinación con la determinación del dímero-D para el diagnóstico de las TVP de MMII en el Servicio de Urgencias de un hospital.

Pacientes y métodos

Estudio retrospectivo y comparativo de la población atendida por sospecha de TVP de MMII en el Servicio de Urgencias de nuestro centro. El período, corte transversal en 6 meses, comprende desde julio a diciembre de 2002. Se incluyeron 295 pacientes, 121 hombres y 174 mujeres, con una edad media de 59 años (intervalo: 24-95 años).

A todos se les aplicó los criterios clínicos de Wells para la estratificación de la probabilidad clínica de TVP [2], que exponemos en la tabla I.

Se les determinó la cifra de dímero-D mediante un test de inmunoensayo en el analizador ACL 7000 automatizado por turbidimetría de partículas de látex y reactivos IL TEST D-dimer® (Instrumentation Laboratory, Milano, Italia). Se consideraron positivos valores superiores a 250 µg/mL [6].

Asimismo, estas determinaciones se compararon con los hallazgos de la ED realizado concomitantemente a todos ellos. El test hemodinámico se llevó a cabo mediante ecógrafo Ultramark ATL-9 o ATL/Philips, HDI 5000 (Advanced Technology Laboratories,

Tabla I. Criterios de Wells.

Neoplasia activa (en tratamiento actualmente o en los últimos 6 meses o paliativo)	1
Parálisis, paresia o reciente inmovilización con férula de los miembros inferiores	1
Inmovilización en cama > 3 días reciente o cirugía mayor con anestesia general o regional en las últimas 12 semanas	1
Sensibilidad a la palpación localizada a lo largo del sistema venoso profundo	1
Hinchazón global de la pierna	1
Aumento del diámetro de la pantorrilla afecta > 3 cm con respecto a la no sintomática (medido 10 cm por debajo de la protuberancia tibial)	1
Edema con fovea limitado a la pierna sintomática	1
Venas superficiales colaterales (no varicosas)	1
El diagnóstico alternativo es tanto o más probable que el de TVP	-2
Probabilidad clínica alta (≥ 3); moderada (1-2); baja (≤ 0).	

Bothell, Washington, EE.UU.) según metodología validada para el diagnóstico de TVP de MMII por el Laboratorio de Hemodinámica de nuestro Servicio. Los criterios de positividad de TVP fueron los siguientes:

- Ausencia de flujo en el interior del vaso insonado.
- Evidencia ecográfica de ocupación de la luz del vaso por material sólido.
- Ausencia de compresibilidad del vaso estudiado.
- Falta de fascicidad del flujo con la respiración.
- Ausencia de onda A ante las maniobras de expresión distal.

La ED con estos criterios se utilizó como patrón de referencia para confirmar o excluir la presencia de trombo en MMII.

Agrupamos a los pacientes con alta y moderada probabilidad según los criterios de Wells y dímero-D positivo, y a los pacientes con baja probabilidad de TVP por esos mismos criterios y dímero-D negativo.

Tabla II. Aparición (%) de los criterios de Wells en la población a estudio y en los grupos de trombosis venosa profunda (TVP) y no TVP.

	Global	TVP	No TVP
Neoplasia activa (en tratamiento actualmente o en los últimos 6 meses o paliativo)	7,7	28,3	3,3
Parálisis, paresia o reciente inmovilización con férula de los miembros inferiores	8,8	13,2	7,8
Inmovilización en cama > 3 días reciente o cirugía mayor con anestesia general o regional en las últimas 12 semanas	6,1	9,4	5,3
Sensibilidad a la palpación localizada a lo largo del sistema venoso profundo	43,7	39,6	44,6
Hinchazón global de la pierna	61,3	81,1	57,02
Aumento del diámetro de la pantorrilla afecta > 3 cm con respecto a la no sintomática (medido 10 cm por debajo de la protuberancia tibial)	31,5	67,9	23,5
Edema con fovea limitado a la pierna sintomática	14,6	18,8	13,6
Venas superficiales colaterales (no varicosas)	5,1	18,8	2,06
El diagnóstico alternativo es tanto o más probable que el de TVP	41,1	3,7	49,1

Tabla III. Relación de los resultados entre eco-Doppler, criterios de Wells y dímero-D.

	TVP	No TVP
Alta probabilidad	41 Todos dímero-D positivos	4 1 dímero-D positivo 3 dímero-D negativo
Probabilidad moderada	12 8 dímero-D positivo 4 dímero-D negativo	15 5 dímero-D positivo 10 dímero-D negativo
Baja probabilidad	0 4 dímero-D positivo	223 Todos dímero-D negativo

Comparamos ambos grupos con los resultados por dúplex en función de sensibilidad, especificidad, valor pronóstico positivo (VPP) y VPN, eficacia global y coeficiente kappa, mediante sistema SPSS para Windows.

Resultados

De los 295 pacientes estudiados, la ecografía fue positiva para el diagnóstico de TVP de MMII en 53

(18%) (17 hombres y 36 mujeres). En 242 (82%) la ecografía fue negativa para esta entidad, y eran 104 hombres y 138 mujeres. Las proporciones en que aparecían cada uno de los parámetros de los criterios de Wells en los pacientes estudiados, y tanto en el grupo con diagnóstico de TVP como en ausencia de diagnóstico TVP, se reflejan en la tabla II, mientras que en la tabla III se expresan los resultados para la escala de criterios clínicos de Wells como para el dímero-D.

La tabla IV muestra los resultados una vez agrupados los pacientes con parámetros clínicos de alta y media probabilidad de TVP por un lado y el de baja probabilidad clínica por otro.

La sensibilidad, especificidad, VPP y VPN de estos criterios clínicos aplicados a nuestra población son 100, 92, 72,8 y 100%, respectivamente, con una fiabilidad global de la prueba del 93,5%.

Si estos valores clínicos los agrupamos en relación con los resultados del dímero-D, obtenemos la

tabla V. Para dicha tabla los parámetros de validez de la exploración son: sensibilidad 92%, especificidad 97%, VPP 89%, VPN 98%. La fiabilidad global de los métodos diagnósticos valorados fue de 96,6%. En cuanto al índice kappa de correlación entre las pruebas estudiadas y el patrón-oro fue de 0,88, lo que supone un muy alto grado de acuerdo entre la ED y los criterios clínicos de Wells unidos a la determinación del dímero-D para el diagnóstico de TVP de MMII. Todo ello, con una significación estadística con $p < 0,0001$.

Discusión

La TVP de MMII es una enfermedad frecuente, con una prevalencia aproximada de entre un 3% en hombres y un 8% en mujeres. La incidencia de la TVP varía en el 1-1,6‰ según estudios [7]. La mayor parte de los casos se diagnostican en los servicios de Urgencias hospitalarios. Como es sabido, se trata de una entidad potencialmente peligrosa, que puede ser causa en un 2% de casos de embolias pulmonares [7], y en un 28% de casos de secuelas postrombóticas de importancia diversa [8]. Por ello, es una enfermedad que precisa un enfoque diagnóstico preciso, más aún cuando su tratamiento puede plantear efectos secundarios no desdeñables y de su correcta administración depende el pronóstico de la enfermedad.

El diagnóstico clínico basado en síntomas y signos clásicos como dolor y edema, carece de sensibilidad y especificidad: 68 y 58%, respectivamente, y en TVP proximales y sintomáticas [1]. Por otra parte, menos del 50% de las sospechas clínicas de TVP se confirman mediante pruebas de imagen [9,10]. Confirmar el diagnóstico mediante el llamado patrón-oro, es decir, la flebografía, requiere instalaciones costosas y es inviable en un Servicio de Urgencias. Por otra parte, la flebografía es una prueba invasiva, costosa, que requiere tiempo largo de realización y personal especializado para llevarla a cabo [1,

Tabla IV. Relación eco-Doppler y criterios de Wells.

	TVP	No TVP
Probabilidad alta o media	53	19
Probabilidad baja	0	223

Tabla V. Relación en tabla de 2 x 2 de la eco-Doppler con los criterios de Wells y el dímero-D.

	TVP	No TVP
Probabilidad alta o media y dímero-D positivo	49	6
Probabilidad baja o dímero-D negativo	4 ^a	236

^a Cuatro casos de dímero-D positivo con baja sospecha clínica de trombosis venosa profunda (TVP).

5,9]. Hay numerosos estudios que avalan la fiabilidad de la ED para el diagnóstico de la TVP, que, por su inocuidad, coste y duración se está imponiendo más como método de referencia [1].

Ahora bien, la profusión en el uso de ultrasonidos para el cribado de TVP de MMII ha llevado a una situación de saturación de los servicios de Urgencias y sobrecarga a los angiólogos y cirujanos vasculares de guardia en los hospitales de referencia. Se calcula que menos del 30% de las ecografías practicadas para confirmar el diagnóstico de TVP resultan positivas [11]. En nuestro centro, estas cifras de positividad sólo alcanzaron valores de un 18% en las ecografías realizadas. Ante estas alarmantes cifras, impulsamos la realización de este estudio de cribado de las sospechas de TVP en los servicios de Urgencias de los hospitales de tercer nivel frente al uso indiscriminado de los ultrasonidos.

Elegimos los criterios de probabilidad clínica de TVP de Wells, porque su uso se ha extendido ampliamente en nuestro medio y son de fácil tratamiento. Por otra parte, a pesar de ser parámetros clínicos, ofrecen unos buenos niveles de eficacia diagnóstica

[2]. De hecho, en nuestra serie, muestran cifras de sensibilidad y de VPN del 100%, ideales para una prueba de cribado. Estos resultados posiblemente se han logrado al reunir en un solo grupo los casos de alta y media probabilidad clínica de TVP.

El dímero-D es un derivado de los productos de degradación de la fibrina y su elevación en los procesos tromboticos se ha documentado bien desde los trabajos de Elms y Whitaker et al en 1983 y 1984 [3, 4]. Su determinación más adecuada precisa métodos de ELISA, con los cuales se han llegado a obtener sensibilidades entre 88 y 100%; pero son procedimientos caros y lentos, que no sirven para su uso cotidiano en servicios de Urgencias [1,5,12,13]. El método más rápido para cuantificar el dímero-D y, por tanto, el más útil en Urgencias es el de aglutinación en látex, si bien no es tan fiable como ELISA [1]. No obstante, estos métodos de determinación mediante aglutinación en látex del dímero-D son cada vez más sensibles. En 1987, Heaton et al abogaban por el uso de los métodos de ELISA para la determinación de este reactante debido a los bajos parámetros de sensibilidad y VPN de la aglutinación en látex [14]. Sin embargo, ya en 1994, Hansson et al encontraban una sensibilidad cercana al 100% con el látex [5]; similares resultados son los obtenidos por las publicaciones más recientes, como las de Siragusa et al en 2001 [12] y Aguilar-Franco et al en 2002 [13]. Nuestro centro utiliza un método similar a los anteriores, documentando sensibilidades superiores al 90% para el diagnóstico de procesos tromboticos agudos, y estableciendo el nivel de corte en 250 µg/mL [6]. No obstante, el dímero-D adolece de una adecuada especificidad para la TVP, pudiendo elevarse en procesos tan dispares como en diversas cirugías, traumatismo, proceso infeccioso o neoplásico y coagulación intravascular diseminada, y en pacientes de edad avanzada. Por ello, el dímero-D aislado no es suficiente para un diagnóstico de TVP, y precisa otros métodos diagnósticos. Nosotros hemos combinando la elevada especificidad de los cri-

terios clínicos de Wells con la elevada sensibilidad del dímero-D [1].

En el presente estudio hemos agrupado la probabilidad clínica alta o moderada de padecer TVP de MMII según criterios de Wells con dímero-D positivo y la probabilidad clínica baja de TVP MMII con dímero-D positivo o negativo, y las hemos relacionado en tabla de 2 × 2 con el diagnóstico de TVP según ED. La sensibilidad ha sido inferior a la que se obtenía utilizando exclusivamente criterios clínicos: 92% frente a la anterior 100%. La especificidad se ha elevado a 97%, así como el VPP (89%), con un VPN de 98%. La eficacia global de los parámetros diagnósticos estudiados fue del 96,6%, más elevado que si sólo se utilizan criterios clínicos para el diagnóstico (93,5%). El coeficiente kappa muestra un muy alto grado de acuerdo entre nuestros parámetros diagnósticos y la prueba ecográfica utilizada como patrón-oro: 0,88.

Nuestro trabajo concuerda con los datos publicados por otros grupos [1,9-11,13]. Consecuentemente, unos adecuados parámetros clínicos usados correctamente unidos a la determinación del dímero-D mejoran la eficacia diagnóstica y permiten racionalizar el uso de los ultrasonidos en el esquema diagnóstico de la TVP de MMII. Concretamente, y de acuerdo con Lozano [1], Del Río [9] y Aguilar [13], y en casos de baja probabilidad clínica de TVP con dímero-D negativo, se podría descartar la TVP y no haría falta practicar ninguna otra prueba confirmatoria.

Nuestra serie es más extensa que la mayoría de las anteriores [9,11,14]; se incluyeron 295 pacientes y centra el estudio sobre la base de un empleo más racional de la ED para el diagnóstico de TVP.

En conclusión, los criterios clínicos de estratificación de Wells, unidos a la determinación del dímero-D, permiten una buena eficacia diagnóstica a la TVP de MMII en los servicios de Urgencias. En caso de baja probabilidad clínica con dímero-D negativo, se evita la realización de la ED, ya que se asume que será negativa para el diagnóstico de TVP de MMII.

Bibliografía

- Lozano F. Actualización en trombosis venosa profunda que afecta a las extremidades inferiores: diagnóstico. *Angiología* 2003; 55: 476-87.
- Wells PS, Hirsh J, Anderson DR, Lensing AWA, Foster G, Kearon C, et al. Accuracy of clinical assessment of deep-vein thrombosis. *Lancet* 1995; 345: 1326-30.
- Elms MJ, Bunce IH, Bundesen PG, Rylatt DB, Webber AJ, Masci PP, et al. Measurement of cross linked fibrin degradation products-an immunoassay using monoclonal antibodies. *Thromb Haemostas* 1983; 50: 591-4.
- Whitaker AN, Elms MJ, Masci PP, Bundesen PG, Rylatt DB, Webber AJ, et al. Measurement of cross linked fibrin derivatives in plasma: an immunoassay using monoclonal antibodies. *J Clin Pathol* 1984; 37: 882-7.
- Hansson PO, Eriksson H, Eriksson E, Jagenburg R, Lukes P, Risberg B. Can laboratory testing improve screening strategies for deep vein thrombosis at an emergency unit? *J Intern Med* 1994; 235: 143-51.
- Van der Graaf F, Van der Borne H, Van der Kolk M, De Wilt PJ, Janssen GWT, Van Uum SHM. Exclusion of deep venous thrombosis with D-dimer testing. Comparison of 13 D-dimer methods in 99 outpatients suspected of deep venous thrombosis using venography as reference standard. *Thromb Haemost* 2000; 83: 191-8.
- Ramelet AA, Monti M. *Phlebology. The Guide*. Paris: Éditions Scientifiques et Médicales Elsevier; 1999.
- Rocha-Hernando E, Martínez-Brotons F, Monreal-Bosch M. *Manejo práctico del paciente con tromboembolismo venoso*. Madrid: Acción Médica; 2002.
- Del Río-Solá ML, González-Fajardo JA, Martín-Pedrosa M, Gutiérrez V, Carrera S, Vaquero-Puerta C. Evaluación clínica del dímero-D en el diagnóstico de enfermedad tromboembólica venosa. *Angiología* 1999; 6: 251-8.
- Ruíz-Giménez N, Frieria A, Sánchez-Molini P, Caballero P, Rodríguez-Salvanes F, Suárez C. Trombosis venosa profunda en miembros inferiores en un servicio de urgencias. Utilidad de un modelo clínico de estratificación de riesgo. *Med Clin* 2002; 118: 529-33.
- Lennox AF, Delis KT, Serunkuma S, Zarka ZA, Daskalopoulou SE, Nicolaidis AN. Combination of a clinical risk assessment score and rapid whole blood D-dimer testing in the diagnosis of deep vein thrombosis in symptomatic patients. *J Vasc Surg* 1999; 30: 794-804.
- Siragusa S, Terulla V, Pirrelli S, Porta C, Falaschi F, Anastasio R, et al. A rapid D-dimer assay in patients presenting at an emergency room with suspected acute venous thrombosis: accuracy and relation to clinical variables. *Haematologica* 2001; 86: 856-61.
- Aguilar-Franco C, Martínez-Benedicto A, Martínez-Santabábara A, Del Río-Mayor C, Del Villar-Sordo V, Vázquez-Salvado M, et al. Valor diagnóstico del dímero-D en pacientes con baja probabilidad clínica de trombosis venosa profunda de miembros inferiores. *Med Clin* 2002; 118: 539-42.
- Heaton DC, Billings JD, Hickton CM. Assessment of D-dimer assays for the diagnosis of deep vein thrombosis. *J Lab Clin Med* 1987; 110: 588-91.

THE ROLE OF CLINICAL SIGNS IN COMBINATION TO THE D-DIMER IN THE DIAGNOSIS OF DEEP VEIN THROMBOSIS OF LOWER LIMBS IN AN EMERGENCY ROOM

Resumen. *Aim. To validate the role of clinical signs and D-dimer determination in evaluation of deep venous thrombosis (DVT) of lower limbs suspect in emergency room of high technology hospital. Patients and methods. Retrospective and comparative study since July 2002 to December 2002 about 295 patients looked after in emergency room in our hospital because of DVT of lower limbs suspect. We looked for Wells' clinical signs, and stratified patients in high, middle and low probability of DVT. We determined D-dimer in all patients evaluated. We achieved venous duplex ultrasound of lower limbs like gold-standard diagnosis. We diagnosed 53 DVT with this method. We evaluated the results in sensibility, specificity, positive predictive value (PPV) and negative predictive value (NPV), and kappa coefficient, with program SPSS for Windows. Results. High and middle probability with D-dimer positive: 49 with DVT, 6 without. Low probability or D-dimer negative: 236 without DVT, 4 with it (these with D-dimer positive). Sensibility 92%, specificity 97%, PPV 89%, NPV 98%, with an exactitude of 96,6%, and kappa coefficient of 0,88. It was demonstrated a high degree of concordance between gold-standard and tests evaluated ($p < 0,0001$). Conclusions. Wells' clinical signs and determination of D-dimer give good diagnosis approximation to DVT of lower limbs in emergency room. With low clinical probability of deep venous thrombosis and negative D-dimer determination is not necessary to achieve duplex for suspect deep venous thrombosis. [ANGIOLOGÍA 2005; 57: 219-24]*

Palabras clave. *D-dimer. Deep venous thrombosis. Duplex. Emergency room. Wells' clinical signs.*

Proteína C reactiva como factor pronóstico de mortalidad en los aneurismas de aorta abdominal rotos

J.C. Bohórquez-Sierra^a, E. Doiz-Artázcoz^a, E. Ocaña^b, A. Craven-Bartle^a,
M. Rodríguez-Piñero^a, C. Bohórquez-Sierra^a

PROTEÍNA C REACTIVA COMO FACTOR PRONÓSTICO DE MORTALIDAD EN LOS ANEURISMAS DE AORTA ABDOMINAL ROTOS

Resumen. *Objetivo. Determinar si el valor plasmático preoperatorio de diversos marcadores biológicos de inflamación –proteína C reactiva (PCR), leucocitos y fibrinógeno– se asocia a la mortalidad de los pacientes con rotura de aneurisma de aorta abdominal (AAA). Pacientes y métodos. Estudio prospectivo de 37 pacientes intervenidos quirúrgicamente de AAA roto. Se extrajo una muestra de sangre periférica a cada uno de ellos para el estudio preoperatorio de los biomarcadores de inflamación. Además, se recogieron datos correspondientes a variables clínicas pre, intra y postoperatorias. Para el análisis de los valores plasmáticos de PCR se utilizó un test convencional (Tina-Quant). Resultados. De los marcadores biológicos de inflamación estudiados, sólo la PCR fue un factor pronóstico de mortalidad perioperatoria, y la mediana fue significativamente superior en los fallecidos en comparación con los supervivientes ($p = 0,021$). Se categorizó la PCR en dos grupos con la utilización como punto de corte el valor obtenido en la curva ROC (3,2 mg/dL) para la máxima sensibilidad y especificidad de esta variable con relación a la mortalidad. Los pacientes cuya PCR al ingreso fue $\geq 3,2$ mg/dL tuvieron una mortalidad significativamente mayor que aquellos cuya cifra era $< 3,2$ mg/dL (71 frente a 10%) ($p = 0,002$). En el análisis multivariante, las variables pronósticas de mortalidad fueron: valor preoperatorio de PCR, duración del pinzamiento aórtico e inestabilidad hemodinámica durante la intervención. Conclusiones. La elevación de la PCR preoperatoria es un factor pronóstico de mortalidad en los AAA rotos, por lo que puede ser, junto a otros factores previamente identificados, útil para la estratificación del riesgo quirúrgico de estos pacientes. [ANGIOLOGÍA 2005; 57: 225-36]*

Palabras clave. *Aneurisma aórtico. Aterosclerosis. Inflamación. Proteína C reactiva. Proteínas de fase aguda. Ruptura.*

Introducción

En la etiopatogenia de los aneurismas de aorta abdominal (AAA) se han implicado múltiples factores. Entre ellos se ha señalado recientemente la participa-

ción de fenómenos inflamatorios, al igual que en otros procesos ateroscleróticos como la cardiopatía isquémica y las arteriopatías periféricas [1].

La respuesta de fase aguda es un fenómeno fisiopatológico que acompaña a los estados inflamatorios. En ellos, la concentración de diversas proteínas plasmáticas aumenta –proteínas de fase aguda positivas, como la proteína C reactiva (PCR), la proteína amiloide A del suero, etc.–, y de otras disminuye –proteínas de fase aguda negativas, como la albúmina, la transferrina, etc.–. El marcador de respuesta de fase aguda más ampliamente utilizado, sobre todo en las enfermedades cardiovasculares, es la PCR.

^a Unidad de Angiología y Cirugía Vascular. ^b Servicio de Inmunología. Hospital Universitario Puerta del Mar. Cádiz, España.

Correspondencia: Dr. Juan Carlos Bohórquez Sierra. Unidad de Angiología y Cirugía Vascular. Hospital Universitario Puerta del Mar. Avda. Ana de Viya, 21. E-11009 Cádiz. Fax: +34 95600 2491. E-mail: jcsierra@terra.es

Este trabajo se presentó como comunicación oral en las 50 Jornadas Angiológicas Españolas, celebradas en Sitges (Barcelona), entre el 2 y el 5 de junio de 2004.

© 2005, ANGIOLOGÍA

A pesar de su falta de especificidad diagnóstica, la determinación de los niveles séricos de los reactantes de fase aguda es útil, ya que puede reflejar la presencia e intensidad de un proceso inflamatorio. Así, en los últimos años se ha demostrado que la PCR es un factor de riesgo independiente para el desarrollo y progresión de la aterosclerosis, con valor pronóstico en el síndrome coronario agudo [2]. Por otra parte, aunque se ha descrito una elevación en las cifras de PCR y leucocitos en sangre periférica de pacientes con AAA sintomáticos o rotos [3], no se ha investigado la asociación de estos parámetros inflamatorios con la mortalidad perioperatoria de los AAA rotos.

Los objetivos del presente estudio fueron:

- Estudiar diversas variables clínicas pre, intra y postoperatorias, y determinar el valor plasmático preoperatorio de distintos marcadores biológicos de inflamación (PCR, leucocitos y fibrinógeno).
- Analizar la asociación de los mismos con la mortalidad perioperatoria de los pacientes con AAA roto.

Pacientes y métodos

Pacientes y parámetros clínicos

Se recogió de forma prospectiva la información de 37 pacientes consecutivos intervenidos quirúrgicamente de AAA infrarrenal roto. Se obtuvieron datos correspondientes a variables clínicas pre, intra y postoperatorias.

- *Variables preoperatorias:* datos demográficos, factores de riesgo vascular y enfermedades asociadas, duración de la sintomatología, estado de conciencia, situación hemodinámica, función renal y diámetro del aneurisma.
- *Variables intraoperatorias:* presencia de sangre libre intraperitoneal, localización y duración del pinzamiento aórtico, tiempo de intervención quirúrgica, estabilidad hemodinámica durante la ci-

rugía, transfusión de hemoderivados y complicaciones intraoperatorias.

- *Variables postoperatorias:* días de intubación endotraqueal y de estancia en URP/UCI, complicaciones sistémicas, complicaciones quirúrgicas, días de estancia hospitalaria, fallecimiento y causa del mismo.

Parámetros biológicos

A cada paciente se le extrajo una muestra de sangre periférica para el estudio preoperatorio de los biomarcadores de inflamación: leucocitos, fibrinógeno y PCR. Para la determinación de los valores plasmáticos de PCR se utilizó un test inmunoturbidimétrico (Tina-Quant[®], Roche), cuyo límite inferior de sensibilidad es 0,2 mg/dL. Los demás parámetros biológicos de inflamación se determinaron mediante técnicas de laboratorio de rutina.

Análisis estadístico

Para recoger las variables estudiadas se diseñó una base de datos con Microsoft Access 8.0. El análisis estadístico de los resultados se realizó con ayuda del programa informático SPSS 11.0. Inicialmente se efectuó el estudio descriptivo de las variables reseñadas. En las variables cualitativas o categóricas se analizó la distribución de frecuencias mediante tablas. En las variables cuantitativas se utilizaron la media, la mediana (en la PCR) y la desviación estándar (DE).

La asociación entre dos variables categóricas se estudió mediante el test de χ^2 , o la prueba exacta de Fisher cuando el número de sujetos en las casillas de la tabla de contingencia era insuficiente.

La comparación entre una variable cuantitativa y otra categórica se realizó mediante la *t* de Student si esta última tenía dos grupos, y, si tenía más de dos, se aplicó el análisis de la varianza (ANOVA). Cuando no se cumplían las condiciones de homogeneidad de las varianzas se utilizaron, respectivamente, los tests no paramétricos de la *U* de Mann-Whitney y la prueba de Kruskal-Wallis.

Tabla I. Factores de riesgo vascular y patologías asociadas (n = 37).

	n	%
Hábito tabáquico	30	81,1
Hipertensión arterial	23	62,2
Obesidad	25	67,6
Diabetes mellitus	5	13,5
Dislipemia	6	16,2
Etilismo	9	24,3
Enferm. pulmonar obstructiva crónica	13	35,1
Insuficiencia renal crónica	3	8,1
Cardiopatía	10	27,0
Cardiopatía isquémica	8	21,6
Cardiopatía hipertensiva	2	5,4
Cardiopatía valvular	1	2,7
Arritmia	1	2,7
Ictus	6	16,2
Isquemia crónica miembros inferiores	12	32,4

La asociación entre dos variables cuantitativas se estudió mediante el coeficiente de correlación de Pearson. Se hizo una curva ROC –curva de características operativas para el receptor– para conocer el valor de máxima sensibilidad y especificidad de la PCR con relación a la mortalidad.

Para desarrollar un modelo pronóstico de mortalidad en los AAA rotos se usó un análisis de regresión logística de las variables que se identificaron como estadísticamente significativas en el análisis univariante. El método utilizado para la introducción de las variables fue el *stepwise* (pasos sucesivos). Se consideró que existía significación estadística para un valor de $p \leq 0,05$ [4].

Resultados

Características demográficas y clínicas de los pacientes

Todos los pacientes incluidos en el estudio eran hombres. La edad media fue 71,19 (DE: 5,88) años (intervalo: 56-81), y cuatro pacientes eran octogenarios. Los factores de riesgo vascular y las enfermedades asociadas más frecuentes fueron: tabaquismo, hipertensión arterial sistémica (HTA), obesidad, cardiopatía y enfermedad pulmonar obstructiva crónica (EPOC) (Tabla I). Se diagnosticaron aneurismas arteriales asociados a los AAA en 11 (29,7%) pacientes, y se localizaron con mayor frecuencia en arterias iliacas (10 casos), femoral (uno), poplítea (uno) y aorta torácica (uno). Tres (8,1%) pacientes presentaron distrofia polianeurismática, definida como la existencia de múltiples aneurismas en diferentes sectores del árbol arterial, de manera simultánea o secuencial; 12 (32,4%) de los 37 pacientes mostraron signos o síntomas de arteriopatía obstructiva crónica de extremidades inferiores, aunque ninguno de ellos tenía antecedente de cirugía arterial periférica.

Todos los pacientes se intervinieron de urgencia. En la mayoría de ellos (54,1%) la sintomatología inicial fue en forma de dolor tipo cólico nefrítico, correspondiendo el 75% de éstos al lado izquierdo. Cinco (13,5%) pacientes debutaron con síncope, 10 (27%) presentaron dolor abdominal y dos (5,4%) dolor lumbar.

Las horas de evolución clínica, es decir, el tiempo transcurrido desde que se iniciaron los síntomas de rotura hasta la llegada al hospital donde se intervinieron, ofreció un intervalo de 2-360 horas, con una mediana de 7 horas. A su llegada al Servicio de Urgencias, la mayoría de los pacientes se encontraban conscientes, y fue necesario en dos casos la intubación endotraqueal durante el traslado al hospital (Tabla II).

El 83,8% de los pacientes presentaron al menos

un episodio de hipotensión arterial o *shock* antes de la intervención quirúrgica, con cuadros sincopales en 23 casos. Los porcentajes de pacientes con elevación de las cifras de creatinina plasmática, oliguria y anemia se reseñan en la tabla II. En la mayoría de los pacientes la palpación abdominal puso de manifiesto la existencia de una masa pulsátil expansiva (Tabla II).

El diagnóstico de la rotura del AAA se hizo por ecografía y tomografía computarizada (TC) abdominal en 25 (67,6%) pacientes. En los restantes casos se realizó una única prueba diagnóstica: TC en 10 (27%) casos y estudio ecográfico en dos (5,4%) casos. Estos últimos correspondieron a dos pacientes cuya inestabilidad hemodinámica no permitió demorar la intervención quirúrgica para hacerle una TC. El diámetro medio de los aneurismas medido en la TC fue 81,31 (DE: 16,23) mm, con un intervalo entre 40–correspondiente a un aneurisma sacular micótico– y 110 mm.

La mayoría de los aneurismas eran fusiformes, con signos manifiestos de aterosclerosis en su pared. Tan sólo un paciente presentó un aneurisma sacular, creciendo en un cultivo de la pared, que también presentaba cambios ateroscleróticos, *Salmonella sp.* La localización de todos los aneurismas fue infrarrenal. El nivel del pinzamiento aórtico fue infrarrenal en 28 casos (75,7%), proximal al origen de las arterias renales en seis (16,2%) y supracelíaco en uno (2,7%). En dos pacientes no se consiguió el control de la aorta proximal al aneurisma.

En la tabla III se expresan los tiempos de pinzamiento aórtico y de intervención quirúrgica, así como los volúmenes de hemoderivados transfundidos durante la cirugía. Para la restitución de la continuidad aórtica se emplearon prótesis bifurcadas en el 50% de los casos (38,2 aortobifemorales y 11,8% aortobiilíacas) e injertos rectos en el 47,1%. En un paciente se llevó a cabo endosutura aórtica de la fístula aortocava que presentaba. Se realizó ligadura de la aorta infrarrenal y derivación extraanatómica axilobifemoral en un caso.

Tabla II. Datos clínicos y de laboratorio (n = 37).

	n	%
Estado de conciencia		
Conscientes	28	75,7
Obnubilados	7	18,9
Intubación orotraqueal	2	5,4
Hipotensión arterial/ <i>shock</i>	31	83,8
Síncope	23	62,2
Anemia	19	51,4
Oliguria	15	40,5
Creatinina $p > 1,2$ mg/dL	6	16,2
Masa abdominal pulsátil	33	89,2

Creatinina p : creatinina plasmática.

Tabla III. Tiempos quirúrgicos y volumen transfundido de hemoderivados (n = 32)^a.

	Media (DE)	Intervalo
Tiempos quirúrgicos		
Pinzamiento aórtico (min)	127,4 (41,3)	75-240
Intervención (min)	274,2 (67,0)	150-420
Transfusión de hemoderivados		
Hematíes (mL)	4.077 (2.074)	1.700-11.900
Plasma (mL)	1.625 (861)	0-3.500
Plaquetas (unidades)	10,4 (6,2)	0-22

^a Se excluyeron los cinco pacientes que fallecieron intraoperatoriamente.

Diecinueve pacientes (51,4%) desarrollaron hipotensión arterial durante la inducción anestésica y 18 (48,6%) presentaron inestabilidad hemodinámica en el transcurso de la intervención quirúrgica. La estabilidad hemodinámica intraoperatoria se deter-

Tabla IV. Complicaciones sistémicas postoperatorias (n = 32).

	n	%
Pacientes con complicaciones	29	90,6
Insuficiencia respiratoria	10	31,3
Atelectasia	3	9,4
Neumonía	5	15,6
Distrés respiratorio agudo	8	25,0
Tromboembolismo pulmonar	2	6,3
Infarto agudo de miocardio	0	0,0
Insuficiencia cardíaca	1	3,1
Arritmia	2	6,3
Crisis hipertensiva	1	3,1
Hipotensión arterial	7	21,9
Coagulopatía	10	31,3
Trombopenia	16	50,0
Anemia	22	68,8
Insuficiencia renal aguda	8	25,0
Ictus	1	3,1
Sepsis	3	9,4
Disfunción multiorgánica	5	15,6
Traqueostomía	1	3,1

minó en función del empleo de medicación vasoactiva (dopamina, dobutamina, adrenalina y noradrenalina) durante la cirugía. Se administraron estos fármacos en altas dosis en 15 pacientes (40,6%), a demanda en otros 15 y en perfusión continua en siete (18,8%).

Se produjeron complicaciones quirúrgicas intraoperatorias en cuatro pacientes (10,8%): dos lesiones venosas (renal e iliaca), hemorragia difusa por coagulopatía de consumo (un paciente) y rotura de la

pared del aneurisma antes del pinzamiento aórtico en un enfermo que presentaba intensa fibrosis periaórtica. Fallecieron cinco pacientes (13,5%) *in tabulae*, y las causas del fallecimiento fueron *shock* intraoperatorio hipovolémico por hemorragia incoercible (cuatro pacientes) y *shock* cardiogénico por infarto agudo de miocardio (un paciente). Asimismo, se produjeron 15 muertes en el postoperatorio (40,5%) y se debieron a coagulopatía de consumo en seis casos (40%), disfunción multiorgánica en cuatro (26,7%), sepsis en tres (20%) e insuficiencia cardiorrespiratoria en dos (13,3%).

Las complicaciones sistémicas durante el postoperatorio se reseñan en la tabla IV. Tres pacientes (4,9%) se reintervinieron: trombectomía de una rama de un injerto bifurcado, trombectomía femoropoplítea y cierre de evisceración.

Análisis de la mortalidad

La mortalidad perioperatoria fue del 54,1% (20 pacientes). No se encontraron diferencias estadísticamente significativas cuando comparamos la edad de los pacientes fallecidos con la de los no fallecidos. Ninguno de los factores de riesgo vascular ni de las patologías asociadas influyeron de forma significativa sobre la mortalidad. El tiempo de evolución de la sintomatología fue más prolongado en los pacientes fallecidos (41,6 h; DE: 83,9 h) que en los no fallecidos (11,9 h; DE: 18,8 h) ($p = 0,60$). El estado general del paciente sí influyó de forma significativa sobre la mortalidad, de manera que aquellos que llegaron conscientes al hospital, tuvieron un menor porcentaje de fallecimiento (42,9%) que los que presentaron alteración de la conciencia o requirieron intubación endotraqueal durante el traslado al hospital (88,9%) ($p = 0,016$). En cuanto a la situación hemodinámica preoperatoria, la hipotensión arterial se relacionó con una mortalidad superior (64,5%) a la de los pacientes sin hipotensión preoperatoria, entre los que no hubo ningún fallecimiento ($p = 0,004$). Igualmente, cuando el número de hipotensiones fue inferior a dos, la mor-

talidad era menor (18,8%) que en aquellos con dos o más episodios de hipotensión (89,5%), con un valor $p < 0,0001$. La existencia de anemia aguda preoperatoria se asoció a un mayor porcentaje de fallecimiento en comparación con los que no la presentaron (73,7 frente a 33,3%, $p = 0,014$). Los pacientes con oliguria antes de la intervención tuvieron una mortalidad superior a los que conservaban valores normales de diuresis ($p = 0,001$). Sin embargo, la cifra de creatinina plasmática preoperatoria no influyó en la mortalidad ($p = \text{NS}$).

Con relación a los factores intraoperatorios, el hallazgo de sangre libre en la cavidad peritoneal se asoció a una mortalidad más elevada que los que no lo presentaban (78,3 frente a 14,3%, $p < 0,0001$). Asimismo, la demanda de hematíes ($p < 0,0001$), plasma ($p < 0,0001$) y plaquetas ($p = 0,002$) fue superior en los fallecidos que en los no fallecidos. Otros factores que aumentaron de forma significativa la mortalidad fueron la hipotensión arterial en la inducción anestésica ($p < 0,0001$), la inestabilidad hemodinámica durante la cirugía ($p = 0,001$) y el uso de fármacos vasoactivos en dosis elevadas ($p < 0,0001$).

Las complicaciones postoperatorias que incrementaban de forma significativa la mortalidad de los enfermos fueron: coagulopatía ($p = 0,001$), anemia grave (hemoglobina < 9 g/dL) ($p = 0,040$), hipotensión arterial mantenida ($p = 0,001$), insuficiencia renal aguda no reversible ($p = 0,008$), sepsis ($p = 0,0049$) y disfunción multiorgánica ($p = 0,010$). La mortalidad fue del 100% para los pacientes que presentaron hipotensión arterial persistente, sepsis o disfunción multiorgánica, y del 90% para los que desarrollaron coagulopatía.

Marcadores biológicos de inflamación

Con respecto a los biomarcadores de inflamación, se estudiaron las cifras de leucocitos, fibrinógeno y PCR plasmática (Tabla V); 25 pacientes (67,6%) presentaron leucocitosis, con una cifra media de leucocitos de $12,74 \times 10^3/\mu\text{L}$ (DE: $3,81 \times 10^3/\mu\text{L}$). La mediana de

Tabla V. Marcadores biológicos de inflamación ($n = 37$).

	Media (DE)	Intervalo
Leucocitos ($\times 10^3/\mu\text{L}$)	12,74 (3,61)	4,3-24,5
PCR (mg/dL) ^a	3,70 (4,85) ^b	0,9-26,0 ^b
Fibrinógeno (mg/dL)	336,03 (182,03)	86-989

^a Los resultados de la PCR representan la mediana y la desviación estándar (DE); ^b $n = 31$.

Tabla VI. Valores de PCR (mg/dL) según los diferentes grupos de edad de los pacientes.

Edad (años)	<i>n</i>	Mediana	DE	Intervalo
< 65	6	3,32	9,25	2,35-26
65-69	6	3,75	3,60	3,56-12
70-74	10	6,45	3,52	1,65-13,20
≥ 75	9	3,18	1,63	0,90-6,70

la PCR fue 3,70 mg/dL, con un intervalo entre 0,9 y 26,0 mg/dL. En la tabla VI se recogen los valores de PCR en los diferentes grupos de edad. El análisis de la correlación lineal entre el número de leucocitos y los valores de PCR preoperatoria ($n = 31$), no alcanzó significación estadística ($r = 0,31$; $p = 0,093$).

De los parámetros biológicos de inflamación estudiados, el único factor pronóstico de mortalidad fue la PCR, que mostró una mediana de 2,83 mg/dL para los supervivientes y de 6,47 mg/dL para los fallecidos ($p = 0,021$). Se categorizó la PCR en dos grupos con la utilización como punto de corte el valor obtenido en la curva ROC (3,2 mg/dL) para la máxima sensibilidad y especificidad de esta variable con relación a la mortalidad. La curva mostró una sensibilidad y especificidad del 93,8 y 66,7%, respectivamente, con un área bajo la curva de 0,83 (Figura). De esta forma, la mortalidad de los pacientes con una PCR preoperatoria $\geq 3,2$ mg/dL fue sig-




Figura. Curva ROC construida para obtener el valor de PCR con mayor sensibilidad y especificidad con relación a la mortalidad.

Tabla VII. Asociación de la mortalidad con los valores de PCR. Se eligió como punto de corte el obtenido en la curva ROC para la máxima sensibilidad y especificidad.

	Mortalidad	<i>p</i>
< 3,2 mg/dL (<i>n</i> = 10)	10,0%	0,002
≥ 3,2 mg/dL (<i>n</i> = 21)	71,4%	
Valor pronóstico positivo: 71,4%; negativo: 90%.		

nificativamente mayor (*p* = 0,002) que la de aquellos que presentaron valores inferiores a esta cifra. En la tabla VII se expresan los porcentajes de mortalidad en función del valor de la PCR.

Análisis multivariante

En el modelo de regresión lineal construido para conocer las variables pronósticas de mortalidad perioperatoria, los parámetros que entraron a formar parte del mismo, es decir, los más pronósticos, fueron la PCR preoperatoria, la duración del pinzamiento aórtico, y la estabilidad hemodinámica durante la intervención quirúrgica (Tabla VIII).

Tabla VIII. Modelo de regresión logística para variables pronósticas de mortalidad.

	<i>n</i>	OR	IC 95%
Proteína C reactiva (mg/dL)	31	1,77	1,05-3,00
Tiempo de pinzamiento de aorta (min)	32	1,03	0,99-1,08
Estabilidad hemodinámica intraoperatoria	32	36,70	2,13-631,23
Bondad del ajuste (Hosmer-Lemeshow): $\chi^2 = 3,57$ (<i>p</i> = 0,82).			

Discusión

Características clínicas y análisis de la mortalidad

Aunque en las últimas décadas los avances tecnológicos han contribuido a disminuir las cifras de mortalidad de la cirugía programada en los AAA, existe controversia en cuanto a si esta mejoría se ha producido también en los AAA rotos. En este sentido, Bown et al [5], en un metaanálisis de la literatura publicada en lengua inglesa durante casi 50 años (desde 1955 hasta 1998) sobre la mortalidad operatoria de los AAA rotos, demuestran una reducción constante a lo largo del tiempo de aproximadamente un 3,5% por cada década, y la mortalidad global, en el período analizado, es del 48%. Por el contrario, Heller et al [6], cuando estudiaron la mortalidad de los pacientes intervenidos por AAA en el período comprendido entre los años 1979 y 1997, no apreciaron ninguna mejoría significativa en las cifras de fallecimiento perioperatorio tanto en los AAA rotos como en los electivos, señalando una mortalidad media del 45,7 y 5,6%, respectivamente. En nuestra experiencia, la mortalidad perioperatoria fue del 54,1%. Esta cifra coincide con los datos procedentes de series de hospitales con un gran volumen de intervenciones, en los que el porcentaje de fallecimiento oscila entre el 25 y el 63% en los AAA rotos [5,7,8].

Uno de los factores preoperatorios que se asocian a una mayor mortalidad perioperatoria en el presente trabajo fue un tiempo de evolución de la sintomatología prolongado. En este sentido, Farooq et al [9] estudiaron la influencia del tiempo transcurrido desde el comienzo de los síntomas sobre la mortalidad en los AAA rotos, y encontraron una relación paradójica. Así, los pacientes que tardaron en llegar al hospital menos de 2 horas, presentaron una mayor mortalidad que los que lo hicieron después de este tiempo. Ello se explica porque en el primer grupo la hipotensión se presentó en el 82% de los pacientes, frente al 60% en el segundo grupo. De esta forma, a diferencia de nuestra serie, los autores concluyen que en pacientes con AAA roto, una prolongación en el tiempo preoperatorio se asocia a una mayor estabilidad hemodinámica y a una menor morbilidad y mortalidad postoperatorias. Existiría así una autoselección de pacientes (sesgo de supervivencia), de manera que los que han superado las primeras horas estarían en mejores condiciones hemodinámicas que los que llevaban pocas horas de evolución. Estos últimos tienen un 50% de posibilidades de fallecer antes de llegar al hospital, mas un 25% antes de llegar a quirófano [10].

Por otra parte, Chen et al [11] señalan que en los AAA rotos la tasa de mortalidad es más elevada en los pacientes de edad avanzada, con alteración del nivel de conciencia y con parada cardiorrespiratoria antes de la intervención. De los 37 pacientes intervenidos en nuestro estudio, el 19% estaban obnubilados y el 5,4% habían precisado intubación endotraqueal antes de su llegada al hospital. Estos enfermos presentaron una mortalidad significativamente mayor que quienes se encontraban conscientes al ingreso en el hospital (88,9 frente a 42,9%). De forma similar, Noel et al [12] concluyen en una revisión de AAA rotos que los pacientes mayores de 80 años con choque o parada cardiorrespiratoria son los que poseen el mayor porcentaje de mortalidad, por lo que en este grupo de pacientes debería evaluarse la posibilidad de un tratamiento endovascular.

Asimismo, otros estudios sobre AAA rotos relacionan la hipotensión arterial preoperatoria con un incremento significativo de la mortalidad [13]. En nuestra serie, el 83,8% de los pacientes con rotura del aneurisma tuvieron al menos un episodio de hipotensión arterial antes de la intervención quirúrgica, relacionándose este factor de forma significativa con una mortalidad superior a la de los pacientes que no la presentaron (64,5 frente a 0%). Farooq et al [9] encontraron en su estudio que la hipotensión arterial y la parada cardiorrespiratoria antes de la intervención fueron las variables que se asociaron de forma significativa a un mayor porcentaje de fallecimientos perioperatorios. Así, falleció el 64% de los pacientes que tuvieron hipotensión al ingreso, en comparación con el 35% de los que no la presentaron. De los enfermos que requirieron reanimación cardiopulmonar murió el 91%, mientras que en los que no la necesitaron, el porcentaje de fallecimientos fue del 46%.

En nuestra serie encontramos que la anemia grave preoperatoria también se asoció a un porcentaje de fallecimientos significativamente mayor en comparación con los que no la presentaban (73,7 frente a 33,3%), lo que se corresponde con los datos publicados por otros autores [8].

En el estudio multicéntrico prospectivo llevado por el equipo de Koskas y Kieffer [14] sobre AAA rotos, los factores predictivos de mortalidad postoperatoria precoz (primer mes) fueron, además de la existencia de un aneurisma iliaco, la edad del paciente, el antecedente de ictus o accidente isquémico transitorio, el uso de injerto bifurcado, los aneurismas saculares, la insuficiencia renal, y la hipotensión al ingreso. En nuestra experiencia, el pinzamiento aórtico suprarrenal o supracelíaco y el empleo de prótesis bifurcada se asociaron a una mayor mortalidad postoperatoria, frente al pinzamiento infrarrenal y a los injertos rectos, respectivamente, aunque no llegaron a alcanzar significación estadística.

Un tiempo prolongado de intervención quirúrgica y de pinzamiento aórtico se consideran factores de

mal pronóstico en la cirugía de los AAA rotos [15]. En nuestra experiencia, la duración del pinzamiento aórtico y de la intervención quirúrgica fue significativamente superior en los pacientes que fallecieron en comparación con los supervivientes. Otros factores que se asociaron de forma significativa a la mortalidad de los AAA rotos en el presente estudio fueron la hipotensión arterial tras la inducción anestésica, la inestabilidad hemodinámica durante la intervención, el empleo de fármacos vasoactivos en dosis elevadas, la presencia de sangre libre en cavidad peritoneal, y la transfusión de un elevado volumen de hemoderivados. Todas estas variables se han descrito en la literatura como de mal pronóstico tras la cirugía de los AAA rotos [13,15,16]. Los demás parámetros intraoperatorios analizados no se asociaron a un mayor porcentaje de fallecimiento.

Chen et al [11], en una revisión de 157 pacientes intervenidos por AAA roto han señalado que, para los pacientes que sobrevivieron a la intervención, los factores pronósticos de mortalidad fueron la edad avanzada, las alteraciones de la coagulación, la colitis isquémica, la necesidad de apoyo inotrópico durante más de 48 horas, la demora en el traslado del paciente a quirófano, y el infarto de miocardio perioperatorio. Entre las complicaciones postoperatorias que aumentaban la mortalidad de los AAA rotos en nuestro estudio, se encontraban la anemia grave, la coagulopatía de consumo, la hipotensión arterial mantenida, la insuficiencia renal aguda refractaria a tratamiento, la sepsis y la disfunción multiorgánica. Las complicaciones más graves, con una mortalidad que osciló entre el 90 y el 100%, fueron la hipotensión arterial persistente, la sepsis, la disfunción multiorgánica y la coagulopatía de consumo.

En el presente trabajo, las variables pronósticas de mortalidad en el análisis multivariante fueron: valor de PCR preoperatoria, duración del pinzamiento aórtico y estabilidad hemodinámica durante la intervención quirúrgica (Tabla VIII). El mayor riesgo lo presentaron los pacientes con inestabilidad hemodinámica

intraoperatoria (*odds ratio*: 36,7) frente a los que se mantuvieron hemodinámicamente estable. Asimismo, el riesgo de fallecimiento se incrementaba 1,8 veces por cada unidad de PCR (mg/dL) y 1,03 veces por cada minuto de pinzamiento aórtico.

Marcadores biológicos de inflamación

Aunque se sabe que los AAA consisten en un proceso degenerativo crónico, la etiopatogenia de los mismos se desconoce, y se han implicado entre otros factores la participación de fenómenos inflamatorios. Dos elementos claves en los hallazgos histopatológicos de los AAA, como son la degradación y adelgazamiento de la capa media arterial, pueden ponerse en marcha por una respuesta inflamatoria. Por lo tanto, es posible que los reactantes de fase aguda participen en el desarrollo y progresión de esta patología.

La respuesta de fase aguda es un fenómeno fisiopatológico que acompaña a los estados inflamatorios agudos y crónicos, pudiendo ocurrir en asociación con una amplia variedad de procesos, entre los que se encuentran las enfermedades cardiovasculares [17]. Una de las proteínas de fase aguda más ampliamente utilizadas en el estudio de las enfermedades cardiovasculares es la PCR, proteína que se produce fundamentalmente por los hepatocitos bajo la influencia de diversas citocinas liberadas por los tejidos inflamados [18].

El papel que desempeña la PCR en la aterosclerosis es controvertido. Así, podría ser únicamente un marcador de inflamación y riesgo trombótico [19] o podría participar de forma directa en la patogenia de esta enfermedad. En este sentido, se ha demostrado que la PCR induce la expresión de moléculas de adhesión y la producción de MCP-1 (proteína quimotáctica de los monocitos) [20], IL-6 y endotelina-1 [21] en las células endoteliales humanas, lo que podría exacerbar una respuesta inflamatoria local en el seno de la placa aterosclerótica mediante el reclutamiento de monocitos y linfocitos. Además, se ha

descrito la existencia de PCR en placas de ateroma [22]. A pesar de su falta de especificidad, la PCR se considera en la actualidad uno de los pronósticos más potentes de riesgo cardiovascular, superando incluso al colesterol LDL. Así, diversos estudios han demostrado el valor pronóstico de la PCR en el síndrome coronario agudo y como factor pronóstico de futuros eventos coronarios en población aparentemente sana [2]. Estos datos sugieren un posible papel de la PCR en patologías vasculares, por lo que parece razonable analizar estos factores claramente relacionados con la respuesta inflamatoria en los AAA.

En el presente estudio se analizaron diversos marcadores biológicos de inflamación en pacientes intervenidos de AAA roto: leucocitos, PCR y fibrinógeno (Tabla V). Para el análisis de los valores plasmáticos de PCR se utilizó un test de PCR convencional basado en una técnica de inmunoturbidimetría (Tina-Quant), cuyo límite inferior de sensibilidad es 0,2 mg/dL. De todos los biomarcadores de inflamación estudiados, sólo la PCR fue un factor pronóstico de mortalidad mostrando una mediana superior en los pacientes fallecidos (6,47 mg/dL) frente a los supervivientes (2,83 mg/dL) ($p = 0,021$). Se categorizó la PCR en dos grupos con la utilización como punto de corte el valor obtenido en la curva ROC (3,2 mg/dL) para la máxima sensibilidad y especificidad de dicha variable con relación a la mortalidad. Los pacientes con cifras de PCR al ingreso $\geq 3,2$ mg/dL tuvieron una mortalidad superior en comparación con los que tenían valores $< 3,2$ mg/dL (71,4 frente a 10%) ($p = 0,002$) (Tabla VII).

Estos hallazgos sugieren que existe un proceso inflamatorio en la aorta que podría favorecer la expansión y la rotura del AAA. La elevación de los marcadores biológicos de inflamación (PCR y leucocitos) observada en el presente estudio, puede deberse, bien a un proceso inflamatorio local en la pared aneurismática, o bien producirse por una reacción de fase aguda que acompaña al síndrome de respuesta inflamatoria sistémica. Por otra parte, los síntomas y

signos clínicos en los pacientes con AAA a veces no son indicadores fiables de la agudeza de la enfermedad. Por ello, los reactantes de fase aguda como parámetros cuantificables, pueden ser de utilidad en la diferenciación de los pacientes con AAA en fase de expansión.

Además de servir de ayuda para los AAA en fase aguda, la PCR puede tener valor pronóstico en los AAA rotos como observamos en el presente trabajo. Un estudio reciente ha demostrado que los pacientes con AAA sintomáticos o AAA rotos tienen una elevación de los niveles de PCR en suero frente a los AAA asintomáticos [3]. Sin embargo, al igual que en nuestro caso, en ese estudio se utilizó un test de PCR estándar y no de alta sensibilidad. En el mismo artículo se señala que, entre los pacientes sintomáticos sin rotura del AAA que no se intervienen, la cifra de PCR y de leucocitos en el momento del diagnóstico es más alta en los pacientes que fallecen en comparación con los supervivientes en un control clínico de 6 meses.

El año 2003 se publicó un artículo en el que por primera vez se medía la PCR en suero con un test de PCR de alta sensibilidad –técnica que permite determinar valores de 0,01 mg/dL–, en pacientes con AAA asintomáticos [23]. En ese estudio, los autores analizaron la asociación entre la PCR circulante y el tamaño de los AAA, así como la producción local de PCR por el tejido aneurismático; esta última mediante la determinación de ARNm. Los autores concluyen que la PCR de alta sensibilidad podría ser un marcador sérico útil para predecir el crecimiento del aneurisma y su rotura en pacientes con AAA. Además, demostraron que, en algunos pacientes, la PCR se producía también en el tejido aneurismático, lo que confirmaría la idea de que la elevación de la PCR se produce por una reacción generalizada a varios tipos de lesión tisular. Los macrófagos y las CML se han sugerido como posibles productoras de la PCR vascular [24].

El presente trabajo tiene la limitación relativa de haber utilizado un test estándar para la determinación de los niveles séricos de PCR, mientras que el

valor pronóstico de la PCR de alta sensibilidad reside en el intervalo entre 0,1 y 0,5 mg/dL, el cual se consideraba normal antes de la aparición de este test. Sin embargo, a pesar de esta limitación, el test empleado mostró elevación de la PCR en todos los AAA rotos, así como diferencias estadísticamente significativas entre los pacientes fallecidos y supervivientes. El énfasis que algunos artículos relacionados con enfermedades cardiovasculares ponen sobre los tests de PCR de alta sensibilidad en comparación con los tests estándares, se refiere simplemente a que los primeros tienen un límite inferior de detección más bajo que los segundos. Además, el valor real de la PCR analizada, es decir, de la proteína medida en plasma, es el mismo independientemente del intervalo del test empleado [25]. Por otra parte, a medida que evo-

lucionan los tests convencionales, se consigue disminuir el límite inferior de sensibilidad de la técnica estándar; ello, unido a su bajo coste y su elevada reproducibilidad, hace que sean los más aconsejables para su empleo en la clínica diaria. Por ello, pensamos que no se justifica la implantación y utilización de forma rutinaria de los tests de alta sensibilidad para la determinación de PCR plasmática en los centros hospitalarios que no la posean.

En conclusión, la elevación preoperatoria de las cifras de PCR es un factor pronóstico de mortalidad a corto plazo en los AAA rotos, por lo que puede ser, junto a otros factores previamente identificados, útil para la estratificación y estimación del riesgo quirúrgico de estos pacientes.

Bibliografía

1. Heinrich J, Schulte H, Schoenfeld R, Koehler E, Assmann G. Association of variables of coagulation, fibrinolysis and acute-phase with atherosclerosis in coronary and peripheral arteries and those arteries supplying the brain. *Thromb Haemostasis* 1995; 73: 379.
2. Ferreiros ER, Boissonnet CP, Pizarro R, Merletti PF, Corrado G, Cagide A, et al. Independent prognostic value of elevated C-reactive protein in unstable angina. *Circulation* 1999; 100: 1958-63.
3. Domanovits H, Schillinger M, Müllner M, Hölzenbein T, Janata K, Bayegan K, et al. Acute phase reactants in patients with abdominal aortic aneurysm. *Atherosclerosis* 2002; 163: 297-302.
4. Argimón JM, Jiménez J. Métodos de investigación clínica y epidemiológica. 2 ed. Barcelona: Harcourt; 1999.
5. Bown MJ, Sutton AJ, Bell PR, Sayers RD. A meta-analysis of 50 years of ruptured abdominal aortic aneurysm repair. *Br J Surg* 2002; 89: 714-30.
6. Heller JA, Weinberg A, Arons R, Krishnasastri KV, Lyon RT, Deitch JS, et al. Two decades of abdominal aortic aneurysm repair: have we made any progress? *J Vasc Surg* 2000; 32: 1091-100.
7. Heikkinen M, Salenius JP, Auvinen O. Ruptured abdominal aortic aneurysm in a well-defined geographic area. *J Vasc Surg* 2002; 36: 291-6.
8. Kniemeyer HW, Reber PU, Kessler T, Beckmann H, Hakki H. Risk assessment in patients with ruptured abdominal aortic aneurysms. *Acta Chir Belg* 2002; 102: 176-82.
9. Farooq MM, Freischlag JA, Seabrook GR, Moon MR, Aprahamian C, Towne JB. Effect of the duration of symptoms, transport time, and length of emergency room stay on morbidity and mortality in patients with ruptured abdominal aortic aneurysms. *Surgery* 1996; 119: 9-14.
10. Ernst CB. Abdominal aortic aneurysms. *N Engl J Med* 1993; 328: 1167-71.
11. Chen JC, Hildebrand HD, Salvian AJ, Taylor DC, Strandberg S, Myckatyn TM, et al. Predictors of death in nonruptured and ruptured abdominal aortic aneurysms. *J Vasc Surg* 1996; 24: 614-20.
12. Noel AA, Gloviczki P, Cherry KJ Jr, Bower TC, Panneton JM, Mozes GI, et al. Ruptured abdominal aortic aneurysms: the excessive mortality rate of conventional repair. *J Vasc Surg* 2001; 34: 41-6.
13. Van Dongen HP, Leusink JA, Moll FL, Brons FM, de Boer A. Ruptured abdominal aortic aneurysms: factors influencing postoperative mortality and long-term survival. *Eur J Vasc Endovasc Surg* 1998; 15: 62-6.
14. Koskas F, Kieffer E. Surgery for ruptured abdominal aortic aneurysm: early and late results of a prospective study by the AURC in 1989. *Ann Vasc Surg* 1997; 11: 90-9.
15. Hatori N, Yoshizu H, Shimizu M, Hinokiyama K, Takeshima S, Kimura T, et al. Prognostic factors in the surgical treatment of ruptured abdominal aortic aneurysms. *Surg Today* 2000; 30: 785-90.
16. Cronenwett JL, Krupski WC. Abdominal aortic aneurysm. Overview. In Rutherford RB, ed. *Vascular surgery*. 5 ed. Philadelphia: WB Saunders; 2000. p. 1241-6.
17. Gabay C, Kushner I. Acute-phase proteins and other systemic responses to inflammation. *N Engl J Med* 1999; 340: 448-54.
18. Saadeddin SM, Habbab MA, Ferns GA. Markers of inflam-

- mation and coronary artery disease. *Med Sci Monit* 2002; 8: 5-12.
19. Folsom AR, Pankow JS, Tracy RP, Arnet DK, Peacock JM, Hong Y, et al. Association of C-reactive protein with markers of prevalent atherosclerotic disease. *Am J Cardiol* 2001; 88: 112.
 20. Pasceri V, Chang J, Willerson JT, Yeh ET. Modulation of C-reactive protein-mediated monocyte chemoattractant protein-1 induction in human endothelial cells by anti-atherosclerosis drugs. *Circulation* 2001; 103: 2531-4.
 21. Verma S, Li SH, Badiwala MV, Weisel RD, Fedak PW, Li RK, et al. Endothelin antagonism and interleukin-6 inhibition attenuate the proatherogenic effects of C-reactive protein. *Circulation* 2002; 105: 1890-6.
 22. Lagrand WK, Niessen HW, Wolbink GJ, Jaspars LH, Visser CA, Verheugt FW, et al. C-reactive protein colocalizes with complement in human hearts during acute myocardial infarction. *Circulation* 1997; 95: 97-103.
 23. Vainas T, Lubbers T, Stassen FRM, Hergreen SB, Van Diejen-Visser MP, Bruggeman CA, et al. Serum C-reactive protein level is associated with aortic aneurysm size and may be produced by aneurysmal tissue. *Circulation* 2003; 107: 1103-5.
 24. Yasojima K, Schwab C, McGeer EG, McGeer PL. Generation of C-reactive protein and complement components in atherosclerotic plaques. *Am J Pathol* 2001; 158: 1039-51.
 25. Pepys MB, Hirschfield GM. C-reactive protein: a critical update. *J Clin Invest* 2003; 111: 1805-12.

C-REACTIVE PROTEIN AS A PROGNOSTIC FACTOR FOR MORTALITY IN RUPTURED ABDOMINAL AORTIC ANEURYSMS

Summary. Aim. To determine whether the preoperative plasma values of several biological markers of inflammation –C-reactive protein (CRP), leukocytes and fibrinogen– are linked with the mortality of patients with a ruptured abdominal aortic aneurysm (AAA). Patients and methods. We performed a prospective study of 37 patients who had undergone surgery to treat a ruptured AAA. A peripheral blood sample was taken from each of the patients for use in the preoperative study of biomarkers of inflammation. Additionally, data concerning pre, intra and postoperative clinical variables were also collected. A conventional (Tina-Quant) test was used to analyse the CRP values in plasma. Results. Of the biological markers of inflammation studied, only CRP was a prognostic factor for perioperative mortality, and the mean was significantly higher in those who died than in survivors ($p = 0.021$). CRP was categorised in two groups using a cut-off point taken as the value obtained from the ROC curve (3.2 mg/dL) for the maximum sensitivity and specificity of this variable in relation to mortality. Mortality among patients with a CRP on admission ≥ 3.2 mg/dL was significantly higher than among those with a figure < 3.2 mg/dL (71 versus 10%) ($p = 0.002$). In the multivariate analysis, the prognostic variables for mortality were: preoperative CRP value, duration of aortic clamping and haemodynamic instability during the intervention. Conclusions. Elevation of preoperative CRP levels is a prognostic factor for mortality in ruptured AAA, which means that, together with other previously identified factors, it may be useful for the stratification of surgical risk in these patients. [*ANGIOLOGÍA* 2005; 57: 225-36]

Key words. Acute phase proteins. Aortic aneurysm. Atherosclerosis. C-reactive protein. Inflammation. Ruptured.

Frecuentación por patología vascular en atención primaria

A. Martín-Álvarez, J.M. Ortega-Martín, R. Fernández-Samos,
M.C. Fernández-Morán, F. Vaquero-Morillo

FRECUENTACIÓN POR PATOLOGÍA VASCULAR EN ATENCIÓN PRIMARIA

Resumen. *Objetivo. Estimar la presión asistencial en atención primaria por patología de origen vascular periférico, a fin de obtener información que contribuya a optimizar los recursos en nuestro área de salud, mediante un estudio descriptivo en varios cortes transversales. Pacientes y métodos. Participan siete médicos cuya población asignada es representativamente rural-urbana; población media asignada de 1.099 personas. La muestra (n = 7.925 pacientes) la componen aquellos que acuden a sus consultas los días previamente aleatorizados. Se establecen cortes que siguen criterios estacionales. Se registran edad, sexo, motivo de consulta, y patología observada. Estimación de parámetros y análisis de diferencias estacionales y del hábitat mediante pruebas de comparación de proporciones (chi al cuadrado). Resultados. Prevalencia total de patología vascular en la muestra: 5,9%; prevalencia en medio urbano: 9,8%; prevalencia en medio rural: 4,4%; motivo de consulta: arteriopatía crónica: 9,9%; flebopatía crónica: 42,4%; flebopatía aguda: 5,6%; isquemia aguda: 1,1%; linfopatía: 3%; receta/burocracia: 37,7%. Se observan diferencias significativas en los motivos de consulta en población rural y urbana ($p < 0,001$) y en los distintos períodos estacionales ($p = 0,01$). Conclusiones. El carácter descriptivo del estudio, junto con el gran tamaño de la muestra, hace que debemos ser cautelosos al hacer implicaciones de tipo analítico, a pesar de lo cual destacamos la importante prevalencia de patología vascular en este tipo de consultas y el gran peso de la flebopatía, datos a tener en cuenta para la asignación de recursos. [ANGIOLOGÍA 2005; 57: 237-42]*

Palabras clave. Atención primaria. Demanda asistencial. Enfermedades vasculares. Frecuentación.

Introducción

La creación de nuevas unidades de nuestra especialidad que se está produciendo en nuestro país en los últimos años es un reflejo del aumento de la demanda asistencial por patología de origen vascular que reclama la sociedad. El primer eslabón de la asistencia médica española, constituido por la atención primaria, recoge en primera instancia la magnitud del problema asistencial al que se debe dar salida por parte de los gestores de servicios sanitarios. El conocer la res-

puesta a preguntas como: ¿qué porcentaje de pacientes consultan en atención primaria por patología de origen vascular?; ¿hay variaciones estacionales significativas?; ¿hay variaciones en función del hábitat?; por parte del cirujano vascular podrá servir para mejorar nuestra práctica clínica diaria y hacer comprender las necesidades de recursos de nuestro ámbito.

Como se muestra en un estudio previo [1], las patologías de origen vascular cada vez son más prevalentes como motivo de consulta ante el médico de atención primaria. En estos tiempos, la sociedad demanda no sólo una asistencia de calidad, sino también que ésta alcance los resultados esperados.

Se estima que alrededor del 30% de la población adulta padece algún tipo de disfunción venosa casi siempre subclínica [2-3]; las varices son, en algunos de sus estadios, la afectación más prevalente (10%) [2,4].

Servicio de Angiología, Cirugía Vascular y Endovascular. Hospital de León, León, España.

Correspondencia: Dr. Alberto Martín Álvarez. Agustín Alfageme, 8, 2º C. E-24009 León. Fax: +34 987 213 843. E-mail: caracallaus@hotmail.com

© 2005, ANGIOLOGÍA

En relación con las arteriopatías, se considera que entre el 1 y el 3% de la población masculina mayor de 40 años padece claudicación y esta cifra alcanza el 6% en los varones mayores de 65 años [5-7]. Asimismo, por cada caso de claudicación clínica, existirían otros dos pacientes subclínicos, o que cuando consultan no son adecuadamente diagnosticados [2].

Mediante este estudio se pretende estimar la demanda asistencial en atención primaria por patología de origen vascular periférico a fin de obtener información que contribuya a optimizar los recursos.

Pacientes y métodos

En el cálculo del tamaño muestral, se ha usado la fórmula de estimación de una proporción y dado que la prevalencia de las distintas patologías de origen vascular es variada, se consideró la situación que exigiera el mayor tamaño muestral ($p = 0,5$; $1-p = 0,5$), con intervalo de confianza del 95% y precisión del 2%.

Participan en el estudio siete médicos de atención primaria cuyas áreas comprenden población urbana y rural. La población media asignada a cada uno de estos facultativos es de 1.099 personas.

Antes de iniciar el estudio y tras el primer corte estacional se realizaron reuniones encaminadas a uniformar criterios diagnósticos y demás parámetros de la encuesta. Se utilizó la escala de Fontaine para la clasificación de arteriopatías crónicas; sin embargo, respecto a la patología de origen venoso se decidió no usar una escala preestablecida para simplificar la recogida de datos.

Se diseñó una encuesta-formulario (Tabla I) que comprende:

- Edad.
- Sexo.
- Motivo de consulta: se ha recogido la patología (arterial, venosa o linfática) que ha originado la asistencia a la consulta y su grado de latencia (aguda-crónica); aquellos pacientes que han sido

Tabla I. Parámetros de la encuesta. Médicos participantes de AP: 7. Usuarios/médicos: 1.099 (media). Usuarios de la muestra: 7.925. Días de muestreo: 40.

Edad
Sexo
Motivo de consulta
Arteriopatía crónica
Isquemia aguda
Flebopatía crónica
Flebopatía aguda
Linfopatía
Receta/burocracia
Arteriopatía
Claudicación intermitente
Dolor en reposo
Lesión trófica isquémica
Isquemia aguda
Otras
Receta/burocracia
Flebopatía
Varices esenciales
Trombosis venosa aguda
Secuela posflebítica
Úlcera flebostática
Síndrome ortostático
Flebolinfedema
Receta/burocracia

diagnosticados previamente y que acuden de nuevo, bien para su seguimiento o bien para realizar algún tipo de gestión, se han incluido en el apartado receta/burocracia.

Tabla II. Datos globales obtenidos.

Consultas totales	7.925	
Consultas de angiopatías	465	(5,9%)
Mujeres	335	(72%)
Varones	130	(28%)
Edad media e intervalo (años)	63,8	(22-94)
Motivo de consulta vascular		
Arteriopatía crónica	46	(9,9%)
Isquemia aguda	5	(1,1%)
Flebopatía crónica	198	(42,5%)
Flebopatía aguda	26	(5,6%)
Linfopatía	14	(3%)
Receta/burocracia	176	(37,7%)
Patología observada		
Arteriopatías	122	(26,2%)
Claudicación intermitente	61	(50%)
Dolor en reposo	6	(4,9%)
Lesión trófica isquémica	13	(10,7%)
Isquemia aguda	5	(4,1%)
Otras	1	(0,8%)
Receta/burocracia	36	(29,5%)
Flebopatías	343	(73,7%)
Varices esenciales	210	(61,3%)
Trombosis venosa aguda	26	(7,6%)
Secuela posflebítica	23	(6,7%)
Úlcera flebotática	19	(5,5%)
Síndrome ortostático	25	(7,3%)
Flebolinfedema	15	(4,4%)
Receta/burocracia	25	(7,3%)

Tabla III. Motivos de consulta.

	N.º de casos	%	IC 95%
Isquemia crónica	46	9,9	7,3-13
Isquemia aguda	5	1,1	0,35-2,5
Flebopatía crónica	198	42,5	37,8-47
Flebopatía aguda	26	5,6	3,7-8,1
Linfopatía	14	3,0	1,6-5
Receta/burocracia	176	37,7	33,4-42,4

– Patología observada: este apartado se ha dividido en dos grandes bloques: a) patología de origen arterial: isquemia aguda, isquemia crónica de grado II (donde se inscriben los asintomáticos y los claudicantes), isquemia crónica de grado III (dolor de reposo), e isquemia crónica de grado IV (lesión trófica); b) patología de origen venoso: varices, trombosis venosa activa reciente, secuela de trombosis venosa, flebolinfedema, úlcera venosa, y síndrome ortostático (para todo tipo de piernas cansadas no incluidas en apartados anteriores).

Se establecieron cuatro cortes estacionales similares (invierno, primavera, verano y otoño) durante el año 2003, que recogían los diez primeros días reales de consulta (dos semanas) de cada trimestre.

Sólo se podía asignar un diagnóstico a cada paciente, aquel que en opinión del médico encuestador constituía la causa de la consulta.

Resultados

La tabla II muestra de forma global los datos hallados. Se contabilizó un total de 7.925 pacientes en los sucesivos cortes, de los que 465 presentaron patología de origen vascular (5,9%). La edad de estos pacientes osciló en un rango de 22 a 94 años con una

media de 63,8 años. En el 72% de las consultas (335) la paciente era una mujer y en el 28% (130) se trataba de varones, aproximadamente en una proporción de 3:1.

La tabla III muestra los distintos motivos de consulta, y se destaca la importante prevalencia de la patología de origen venoso crónico y el volumen de pacientes cuya evolución clínica es seguida por el médico de atención primaria (37%).

La tabla IV hace referencia a las variaciones estacionales; el flujo de consultas es constante a lo largo del año, con cambios en lo que a motivo de consulta se refiere, y disminuyen significativamente aquellas de origen venolinfático en otoño.

En la tabla V se muestran las diferencias observadas en cuanto a población urbana y rural; destaca cómo en las pequeñas poblaciones el médico de cabecera es quien supervisa de una manera continuada tanto la evolución clínica del paciente así como la tramitación de recetas y burocracia (52% frente al 21%).

En las tablas VI y VII se recogen los diferentes motivos de consulta entre varones y mujeres; se refleja la mayor afectación arterial en varones y venosa en las mujeres.

Discusión

Pretendemos analizar todo lo relativo a la frecuentación de la patología vascular que acude a asistencia primaria. Además de los números y porcentajes absolutos de las consultas, analizamos las diferencias entre la atención del mundo rural y el urbano, y la evolución de la patología consultada a lo largo del año mediante cortes estacionales.

Debido al diseño del estudio puede haber algún tipo de enfermedad sobrerrepresentada, por la repetición del motivo de consulta en las visitas sucesivas.

Tabla IV. Variaciones estacionales.

	Primavera	Verano	Otoño	Invierno
Isquemia crónica	14 (11,6%)	11 (8,3%)	9 (13,2%)	12 (8,4%)
Isquemia aguda	1 (0,8%)	2 (1,5%)	1 (1,5%)	1 (0,7%)
Flebopatía crónica	43 (35,5%)	59 (44,7%)	18 (26,5%)	77 (53,8%)
Flebopatía aguda	10 (8,3%)	3 (2,3%)	4 (5,9%)	9 (6,3%)
Linfopatía	3 (2,5%)	5 (3,8%)	1 (1,5%)	5 (3,5%)
Receta/burocracia	50 (41,3%)	52 (38,6%)	35 (51,5%)	39 (27,3%)

Tabla V. Comparativa de población rural/urbana.

	Población urbana	Población rural
Isquemia crónica	21 (10%)	30 (11,8%)
Isquemia aguda	2 (0,9%)	3 (1,5%)
Flebopatía crónica	129 (61,1%)	68 (26,8%)
Flebopatía aguda	10 (4,7%)	16 (6,3%)
Linfopatía	6 (2,8%)	8 (3,1%)
Receta/burocracia	45 (21,3%)	132 (52%)

Un paciente con lesión isquémica o con una úlcera venosa que acude a la consulta diariamente o en días alternos incrementa su número de diagnósticos, aunque se trata de la misma enfermedad; el dato es cierto para la frecuentación, y refleja la realidad asistencial, pero no podemos tomarlo como frecuencia diagnóstica para el resto de la población.

En la lectura de resultados destacamos la importante prevalencia de la patología vascular consultada, un 5,9% (IC: 5,4-6,4%), sobre todo en los centros urbanos, un 9,8% (IC: 8,6-11,1%), posiblemente debido a la mayor accesibilidad de los servicios sanitarios de que gozan los ciudadanos que viven en grandes poblaciones.

A lo largo de los diferentes cortes estacionales se ha

Tabla VI. Motivo de consulta en varones.

	N.º de casos	%
Isquemia crónica	18	14,0
Isquemia aguda	2	1,6
Flebopatía crónica	36	27,9
Flebopatía aguda	6	4,7
Linfopatía	3	2,3
Patología no vascular (AAA)	1	0,8
Receta/burocracia	64	48,8

Tabla VII. Motivo de consulta en mujeres.

	N.º de casos	%
Isquemia crónica	28	8,4
Isquemia aguda	3	0,9
Flebopatía crónica	161	48,1
Flebopatía aguda	20	6,0
Linfopatía	11	3,3
Receta/burocracia	112	33,4

observado un flujo de consultas constante (primavera: 5,07%; verano: 7,04%; otoño: 5,4%; e invierno: 6%).

Respecto al motivo de consulta, predominan las enfermedades de origen venoso (Tabla II); merece la pena reseñar el alto porcentaje de consultas (37,7%) destinadas a revisión de pacientes y tramitación de recetas/burocracia. Se han observado diferencias significativas en los motivos de consulta en población rural y urbana ($p < 0,001$) y es significativo el mayor

porcentaje de consulta por flebopatía crónica en el medio urbano y en los distintos períodos estacionales ($p = 0,0001$).

Así, durante el otoño alcanzan su mínimo de frecuentación en la consulta las patologías de origen venolinfático (flebopatía crónica: 26,5%; linfopatía: 1,5%); este descenso es significativo ($p = 0,0001$), y se convierte en un punto de inflexión a partir del cual comienzan a aumentar. No se encuentran diferencias significativas en cuanto a la patología arterial isquémica, tanto en su distribución estacional, como en su distribución en población urbana y rural.

Los varones consultan más por arteriopatía crónica ($p = 0,05$), mientras que las mujeres acuden más por patología venosa crónica ($p = 0,0001$).

De la lectura de resultados de los motivos de consulta entre población rural y urbana destaca la alta frecuentación de patología venosa crónica (61% frente al 26,8%) en las consultas de grandes poblaciones, así como la tramitación de recetas y revisión continuada de pacientes (52%) en las pequeñas.

En conclusión, el número de consultas por enfermedad vascular en relación con el total es importante (5,9%), incluso ha aumentado con respecto a nuestro anterior estudio del año 1999 [1]; es mayor en poblaciones urbanas (9,8%) y atiende en más de la mitad de los casos patologías de origen venoso.

La importante demanda asistencial por patología vascular en atención primaria sugiere que inevitablemente un porcentaje importante de este contingente deberá ser evaluado por atención especializada.

Dar a conocer estos resultados a nuestros gestores es una necesidad a la hora de asignar futuros recursos para la correcta atención de los enfermos vasculares.

Bibliografía

1. González MJ, Alonso M, García-Gimeno M, Malo E, Morán CF, Ortega JM, et al. Enfermedad vascular en atención primaria. *Angiología* 2002; 54: 118-26.
2. Estevan JM. Epidemiología y repercusión socioeconómica de la patología vascular. In Cairols M, ed. *Actualidades de Angiología y Cirugía Vascular*. Barcelona: Espaxs; 1993. p. 15-33.
3. Gesto-Castromil R. Detección, diagnóstico, tratamiento y calidad de vida de la IVC en España. Madrid: Laboratorios Servier; 2002.
4. Kurz X, Lamping DL, Kahn SR, Baccaglini U, Zucarelli F, Spreafico G, et al. Do varicose veins affect quality of life? Results of an international population-based study. *J Vasc Surg* 2001; 34: 641-8.
5. TASC Working Group. Management of PAD. *J Vasc Surg* 2000; 1 (Suppl 31): S5-30.
6. Ouriel K. Peripheral arterial disease. *Lancet* 2001; 358: 1257-64.
7. Hirsch AT, Criqui MH, Treat-Jacobson D, Regensteiner JG, Creager MA, Olin JW, et al. Peripheral arterial disease detection, awareness and treatment in primary care. *JAMA* 2001; 286: 1317-24.

FREQUENCY OF VISITS DUE TO VASCULAR PATHOLOGIES IN PRIMARY CARE

Summary. Aim. To estimate the rate of care in primary care units due to pathologies of a peripheral vascular origin, in order to obtain information that can be used to optimise the resources in our health district, by means of a descriptive study involving several cross-sections. Patients and methods. Seven physicians, whose assigned population is representatively rural-urban, took part in the study; the mean assigned population consisted of 1,099 people. The sample (n = 7,925 patients) was made up of those individuals who visited their surgeries on previously randomised days. Cut-off points were set following seasonal criteria. Age, sex, reason for visiting, and observed pathology were all recorded. Estimation of parameters and analyses of seasonal differences and habitat were performed by means of tests for comparing proportions (chi squared). Results. The total prevalence of vascular pathology in our sample was 5.9%; prevalence in the urban environment: 9.8%; prevalence in the rural environment: 4.4%; reason for visiting: chronic arterial disease: 9.9%; chronic vein disease: 42.4%; acute vein disease: 5.6%; acute ischaemia: 1.1%; disorders affecting the lymphatic system: 3%; prescriptions/paperwork: 37.7%. Significant differences were observed in the reasons for visiting between the rural and the urban populations ($p < 0.001$) and in the different seasonal periods ($p = 0.01$). Conclusions. The descriptive nature of the study, together with the large size of the sample, mean that we should be cautious about drawing conclusions of an analytical type. Nevertheless, we still highlight the high rate of prevalence of vascular pathologies in this kind of visits and the significant weight of vein diseases, which are data to be borne in mind when it comes to allocating resources. [*ANGIOLOGÍA* 2005; 57: 237-42]

Key words. Demand for health care. Frequency of visits. Primary care. Vascular diseases.

Quiste adventicial de arteria poplítea y su relación con la articulación de la rodilla. Histología y resonancia magnética

X. Admettler-Castiglione, J. Díaz-Torrens, F. Pañella-Agustí, N. Rodríguez-Espinosa, R. García-Vidal, M. Mellado-Joan, V. Martín-Paredero

QUISTE ADVENTICIAL DE ARTERIA POPLÍTEA Y SU RELACIÓN CON LA ARTICULACIÓN DE LA RODILLA. HISTOLOGÍA Y RESONANCIA MAGNÉTICA

Resumen. Introducción. *El quiste adventicial de arteria poplítea es una causa poco frecuente de síntomas isquémicos de extremidades inferiores. No obstante, es importante considerarlo en el diagnóstico diferencial de individuos jóvenes afectados de claudicación intermitente gemelar. Pese a que la etiología y patogenia de esta entidad permanece todavía incierta, un correcto diagnóstico permite al especialista restaurar el flujo sanguíneo normal de la extremidad.* Caso clínico. *Paciente de 57 años con claudicación intermitente y portador de un quiste adventicial de arteria poplítea, en el que su comunicación con la articulación de la rodilla puede demostrarse por resonancia magnética y confirmarse por cirugía.* Conclusión. *La resonancia magnética es una prueba diagnóstica que pudo mostrar claramente esta patología y reforzar la hipótesis sinovial.* [ANGIOLOGÍA 2005; 57: 243-6]

Palabras clave. Arteria poplítea. Claudicación intermitente. Quiste adventicial. Resonancia magnética.

Introducción

Una de las causas de claudicación intermitente es una rara entidad conocida como quiste adventicial de arteria poplítea. Consiste en una compresión arterial por espacios quísticos con material mucoide contenido en la adventicia y carente de calcio. La etiología se desconoce, pero existen diversas teorías: microtraumatismo repetido, origen embriológico, teoría sinovial por proximidad articular y causa sistémica.

Servicio de Angiología, Cirugía Vascular y Endovascular. Hospital Universitario Joan XXIII. Tarragona, España.

Correspondencia: Dr. Xavier Admettler Castiglione. Servicio de Angiología, Cirugía Vascular y Endovascular. Hospital Universitario Joan XXIII. Doctor Mallafré i Guasch, 4. E-43007 Tarragona. Fax: +34 977 295 858. E-mail: 31712eho@comb.es

© 2005, ANGIOLOGÍA

Caso clínico

Paciente varón de 57 años que presenta un cuadro, de cuatro meses de evolución, de claudicación intermitente en extremidad inferior izquierda, acompañado de debilidad de pulsos poplíteo, pedio y tibial posterior. Éstos desaparecían con la flexión de la rodilla. El índice tobillo/brazo (ITB) era de 0,5 en reposo.

La arteriografía mostraba una estenosis preoclusiva proximal de la arteria poplítea izquierda. Asimismo, no existían signos de arteriosclerosis en el eje iliofemoropoplíteo (Fig. 1).

Tras la arteriografía, y con la sospecha de la existencia de un quiste adventicial debido a la ausencia de signos arterioscleróticos perilesionales y la falta de desviación medial de la arteria, típicos de los tipos I y III de atrapamiento, se realizó una resonancia magnética (RM) que mostró un quiste que engloba y

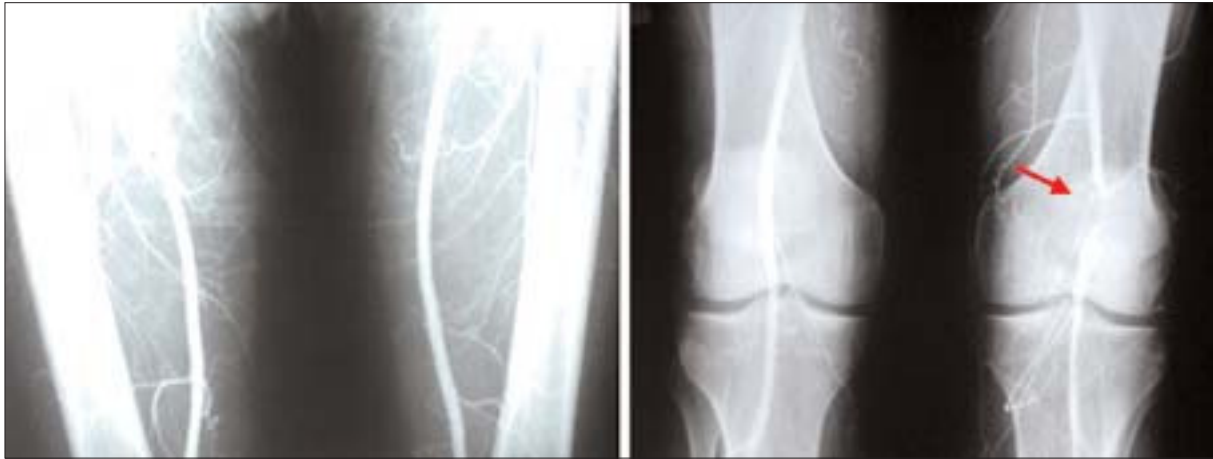

Figura 1. Arteriografía femoropoplítea que muestra estenosis en la arteria poplítea izquierda (signo de la cimitarra) y ausencia de lesiones arterioscleróticas.

comprime la arteria poplítea y provoca una disminución de su diámetro del 99%. La RM también mostró claramente diversas conexiones anatómicas con la articulación de la rodilla (Fig. 2).

Debido a la localización alta del quiste se practicó un abordaje medial de la arteria, lo que permitió un mejor control y exéresis del mismo. Se confirmó la existencia de un quiste de 3 cm de diámetro y la presencia de cuatro comunicaciones con el interior de la rodilla (Fig. 3). La resección de la arteria poplítea se efectuó y se reconstruyó con una prótesis de PTFE anillado de 8 mm de diámetro. La vena safena interna no era apta para injerto por estar toda ella fibrosada.

El estudio histológico de la pieza mostró espacios quísticos en la media y en la adventicia con contenido mucoso. El revestimiento interno del quiste no tenía células sinoviales y la línea externa era rica en macrófagos y células linfoplasmocitarias (Fig. 4).

Tras la cirugía, el paciente recuperó pulsos a todos los niveles y la presión sistólica en tobillo se corrigió. Se ha mantenido asintomático tras 5 años de control clínico.

Discusión

El quiste adventicial de arteria poplítea es una rara

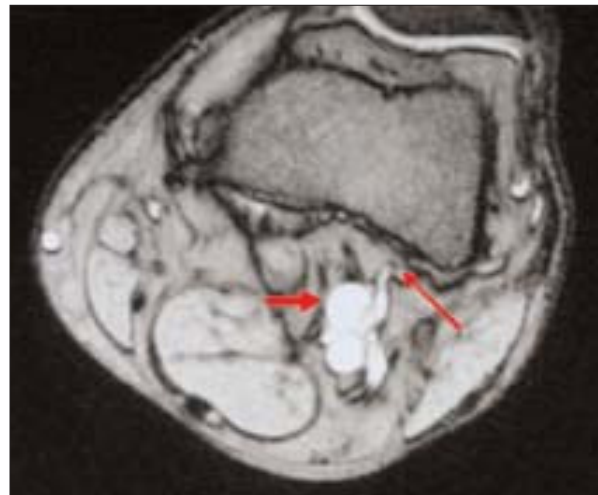


Figura 2. Resonancia magnética: corte axial de la fosa poplítea izquierda. Se puede observar el quiste poplíteo (flecha gruesa) y la conexión anatómica con la articulación de la rodilla (flecha fina).

causa de claudicación intermitente en pacientes jóvenes. Atkins et al publican el primer caso en una arteria iliaca en 1946 [1]. Ejrup et al publican el primer caso en una arteria poplítea en 1954 [2].

Los hallazgos quirúrgicos y los exámenes patológicos han concluido en diversas teorías para explicar el origen de esta entidad. La primera es la teoría del microtraumatismo [3,4], en la que el daño repetitivo de las estructuras musculotendinosas a la pared arterial desarrolla la degeneración quística de la adventi-

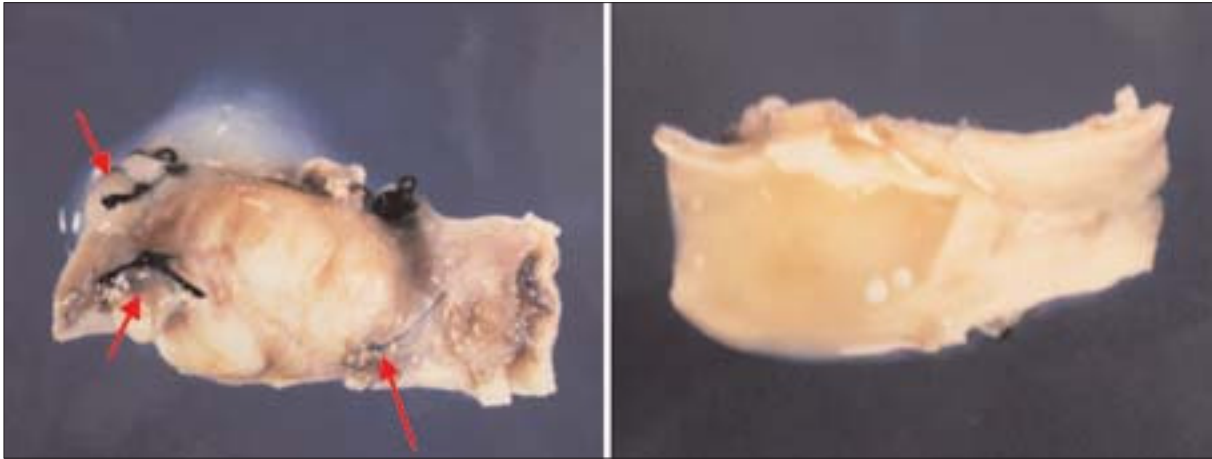


Figura 3. Pieza quirúrgica de arteria poplítea con quiste adventicial. Podemos apreciar la ligadura de las conexiones intraarticulares (flechas).




Figura 4. Espacios císticos en la adventicia y capa media con contenido mucoso. El revestimiento interno del quiste carecía de células sinoviales y la capa externa era rica en macrófagos y células linfoplasmocitarias.

cia. Esta teoría intenta explicar esta patología en pacientes jóvenes con alta actividad física. Pero si esto fuese así, la prevalencia debería ser mayor. La segunda es una teoría sinovial, ya que el quiste tiene una estructura macroscópica similar al ganglión y todos los vasos afectados son periarticulares [5]. Además, como en nuestro caso, en algunos pacientes el quiste presenta comunicaciones con la articulación de la rodilla y es posible hallar un ganglión entre ésta y la arteria. Estos hallazgos pueden demostrarse por la exploración quirúrgica o por RM [6-8].

No obstante, la histoquímica del quiste es sustancialmente diferente de la del ganglión. En nuestro caso, la capa interna no tenía células sinoviales.

Esta evidencia apoya la teoría sinovial y sugiere una teoría embriológica [9]. Todos los quistes de adventicia suceden en arterias no axiales. Una migración de células mesenquimales dentro de la adventicia durante el desarrollo explicaría la teoría, hipótesis conocida como ‘teoría de la inclusión celular’.

El pequeño número de pacientes registrados y la variedad de tratamientos empleados dificulta la elección del tratamiento terapéutico. Los procesos percutáneos (angioplastia transluminal percutánea, punción ecoguiada, etc.) no dan resultados duraderos [10,11]. En la mayoría de pacientes, el quiste puede evacuarse resecaando su pared y preservando la arteria. Este es un tratamiento efectivo, pero cuando

existen estenosis arterial o comunicaciones articulares, se aconseja la resección arterial más injerto, además de la ligadura de las conexiones articulares.

Nuestro caso muestra claramente la importancia

de la RM en la detección de conexiones intrarticulares contrastadas en el acto quirúrgico. Todos estos hallazgos apoyan la teoría sinovial, aunque la teoría embriológica no puede rechazarse.

Bibliografía

1. Atkins H, Key J. A case of myxomatous tumour arising in the adventitia of the left external iliac artery. *Br J Surg* 1947; 34: 426-7.
2. Ejrup B, Hiertonn T. Intermittent claudication: three cases treated by free vein graft. *Acta Chir Scand* 1954; 108: 217-30.
3. Stapff M, Steckmeier B, Kuffer GV, Spengel FA. A patient with cystic adventitia degeneration and entrapment syndrome of the popliteal artery. *Bidgebung (Switzerland)* 1987-1989; 56: 77-80.
4. Durham JR, McIntyre KE. Adventitial cystic disease of the radial artery. *J Cardiovasc Surg* 1989; 30: 517-20.
5. Galle C, Cavenaile JC, Dung A, Le MT, Peny MO, Braudé P, et al. Adventitial cystic disease of the popliteal artery communicating with the knee joint. *J Vasc Surg* 1998; 28: 738-41.
6. Parks RW, Barros de Sa AAB. Critical ischemia complicating cystic adventitial disease of the popliteal artery. *Eur J Vasc Surg* 1994; 8: 508-13.
7. Crolla RMPH, Steyling JF, Hennipman A, Slootweg PJ, Taams A. A case of cystic adventitial disease of the popliteal artery demonstrated by magnetic resonance imaging. *J Vasc Surg* 1993; 18: 1052-5.
8. Miller A, Salenius JP, Saks BA, Grupta SK, Shoukimas GM. Noninvasive vascular imaging in the diagnosis and treatment of adventitial cystic disease of the popliteal artery. *J Vasc Surg* 1997; 26: 715-20.
9. Levien LJ, Benn CA. Adventitial cystic disease: a unifying hypothesis. *J Vasc Surg* 1998; 28: 193-205.
10. Fox RL, Kahn M, Adler J. Adventitial cystic disease of the popliteal artery: failure of percutaneous transluminal angioplasty as a therapeutic modality. *J Vasc Surg* 1985; 2: 464-7.
11. Deutsch A, Hyde J, Miller S, Diamond G, Schanche A. Cystic adventitial degeneration of the popliteal artery: CT demonstration and direct percutaneous therapy. *AJR Am J Roentgenol* 1985; 145: 117-8.

ADVENTITIAL CYST OF THE POPLITEAL ARTERY AND ITS RELATION TO THE KNEE JOINT. HISTOLOGY AND MAGNETIC RESONANCE IMAGING

Summary. Introduction. *Adventitial cysts of the popliteal artery are an infrequent cause of ischaemic symptoms in the lower extremities. It is, however, important to take them into account in the differential diagnosis in young individuals with intermittent claudication in the calf muscles. Although the causation and pathogenesis of this condition remain uncertain, a correct diagnosis allows the specialist to restore normal blood flow in the extremity.* Case report. *We studied the case of a 57-year-old patient with intermittent claudication and an adventitial cyst of the popliteal artery, which magnetic resonance imaging showed to be communicating with the knee joint, and this was later confirmed by surgery.* Conclusions. *Use of magnetic resonance imaging as a diagnostic test was able to clearly demonstrate the existence of this pathology and lend support to the synovial hypothesis.* [ANGIOLOGÍA 2005; 57: 243-6]

Key words. *Adventitial cyst. Intermittent claudication. Magnetic resonance. Popliteal artery.*

Tratamiento endovascular de un aneurisma de aorta abdominal con rotura contenida

A. Plaza-Martínez, E. Ortiz-Monzón, F.J. Gómez-Palones, J.M. Zaragoza-García, J.L. Briones-Estébanez, C. Martínez-Parreño, A. Torres, S. Martínez-Meléndez, I. Crespo-Moreno, I. Martínez-Perelló, J.I. Blanes-Mompó

TRATAMIENTO ENDOVASCULAR DE UN ANEURISMA DE AORTA ABDOMINAL CON ROTURA CONTENIDA

Resumen. Introducción. La rotura crónica contenida de un aneurisma de aorta abdominal infrarrenal es una forma de presentación poco frecuente. Más aún lo es el tratamiento de esta entidad de forma endovascular. Caso clínico. Varón de 70 años trasladado desde otro centro hospitalario, donde estaba ingresado por nefrolitiasis, por presentar dolor lumbar crónico exacerbado en las últimas 24 horas, con estabilidad hemodinámica. Se trataba de un paciente fumador, con enfermedad pulmonar obstructiva grave, enolismo importante y hepatopatía crónica. La tomografía computarizada (TC) toraco-abdominopélvica mostró la presencia de un aneurisma de aorta abdominal infrarrenal con rotura contenida en el retroperitoneo. Dada la estabilidad hemodinámica del paciente y sus patologías asociadas se valoró realizar una exclusión endovascular ya que las características anatómicas del aneurisma así lo permitían. 16 horas después del ingreso, el paciente fue intervenido y se le practicó dicha exclusión, sin incidencias peroperatorias. El paciente fue dado de alta el 5.º día postoperatorio, asintomático, con el procedimiento permeable y ausencia de endofugas en la TC de control. A los nueve meses de seguimiento, el paciente permanece sin cambios. Conclusiones. La rotura crónica contenida de un aneurisma de aorta abdominal supone un riesgo vital evidente, que obliga a un tratamiento urgente-preferente, con una mortalidad del 15 al 20%. La posibilidad de que este tratamiento sea endovascular depende del estado de salud del paciente, de que el aneurisma tenga unas características anatómicas favorables y de la disponibilidad de un stock de endoprótesis, un quirófano radiológico y personal entrenado en la reparación endovascular electiva de aneurismas. [ANGIOLOGÍA 2005; 57: 247-52]

Palabras clave. Aneurisma aórtico roto. Aneurisma de aorta abdominal. Endoprótesis aórtica. Hematoma retroperitoneal. Rotura crónica contenida. Tratamiento endovascular.

Introducción

El aneurisma de la aorta abdominal (AAA) es una patología que suele cursar en la mayoría de los pacientes de forma asintomática. Cuando es sintomático, la forma más frecuente de presentación es la rotu-

ra, que conlleva una mortalidad tras la reparación quirúrgica del 25-70% según distintas series [1]. Existe un pequeño grupo de pacientes en los que la extravasación de sangre de la aorta puede ser contenida por las estructuras subyacentes, provocándole al paciente una serie de síntomas relacionados con las estructuras comprimidas por el hematoma. La forma de presentación más frecuente es el dolor abdominal o lumbar, que suele estar asociado a la erosión de los cuerpos vertebrales. Al ser una entidad rara con síntomas inespecíficos y crónicos, su diagnóstico suele retrasarse, lo que cronifica aún más el problema, has-

Servicio de Angiología, Cirugía Vascular y Endovascular. Hospital Universitario Dr. Peset. Valencia, España.

Correspondencia: Dr. Ángel Plaza Martínez. Servicio de Angiología, Cirugía Vascular y Endovascular. Hospital Universitario Dr. Peset. Gaspar Aguilar, 90. E-46017 Valencia. E-mail: anplaza@hotmail.com

© 2005, ANGIOLOGÍA

ta descubrirse el aneurisma por ecografía o tomografía computarizada (TC). Su reparación se acompaña de tasas de mortalidad del 15-20% [2]. La estabilidad hemodinámica característica de estos pacientes podría permitir plantear una reparación endovascular, que reduce la mortalidad peroperatoria [3].

En el presente trabajo se aporta un caso de rotura crónica contenida de un AAA tratado de forma endovascular.

Caso clínico

Paciente varón de 70 años, trasladado desde otro centro donde estaba ingresado por nefrolitiasis con hidronefrosis e insuficiencia renal crónica posrenal moderada. El paciente fue trasladado por dolor abdominal crónico con exacerbación en las últimas 24 horas, estabilidad hemodinámica (presión arterial de 140/80 mmHg, frecuencia cardíaca de 80 latidos por minuto) y hallazgo en una TC toracoabdominopélvica de un AAA de 9 cm de diámetro. Entre sus antecedentes destacaba un tabaquismo importante, enfermedad pulmonar obstructiva crónica (EPOC) grave que precisaba de la administración de tres broncodilatadores diarios, hábito enólico importante, hepatopatía crónica de origen enólico y nefrolitiasis con hidronefrosis y pielonefritis de repetición. La exploración física demostró una ascitis con hepatomegalia, estabilidad hemodinámica, ausencia de fiebre, una gran masa centroabdominal pulsátil, presencia de pulsos sin soplos en los troncos supraaórticos (TSA), miembros superiores (MMSS) e inferiores (MMII) y edemas crónicos con lesiones por estasis en ambos MMII. La TC que aportaba el paciente mostró un AAA de 9 cm de diámetro, con rotura contenida por el psoas izquierdo, gran hepatomegalia, hidronefrosis izquierda grado III/IV y portador de un catéter 'doble J' en el uréter derecho (Fig. 1). En la analítica se apreció creatinina sérica de 1,5 mg/dL, hemoglobina de 9,8 g/dL e índice de Quick del 65%;

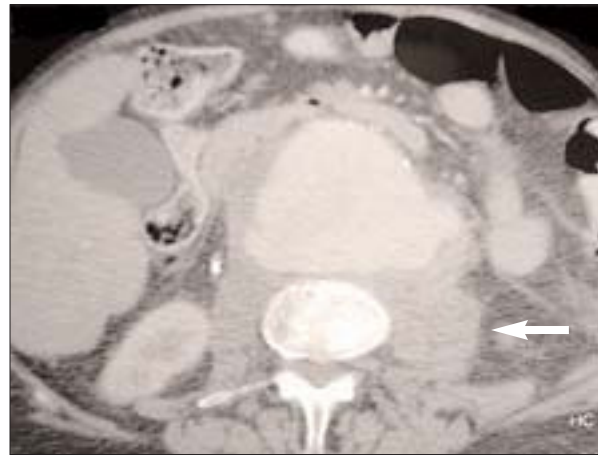


Figura 1. Tomografía computarizada toracoabdominopélvica preoperatoria: AAA de 9 cm de diámetro con rotura contenida por el psoas izquierdo (flecha). También se observan una importante hepatomegalia, erosiones de los cuerpos vertebrales, ureterohidronefrosis del uréter izquierdo y catéter 'doble J' en el uréter derecho.

el electrocardiograma fue normal; la radiografía de tórax mostró un patrón enfisematoso con atrapamiento aéreo. Por todo ello, el paciente se consideró de alto riesgo quirúrgico y, dado que las características del AAA así lo permitían, se planteó una reparación endovascular.

El paciente fue ingresado preoperatoriamente en Unidad de Cuidados Intensivos para un mejor control de sus constantes vitales, y mientras tanto se procedió a la medición del AAA, a la selección de un grupo de endoprótesis y el traslado de éstas al hospital. Las medidas del aneurisma fueron las siguientes: diámetro del cuello de 23 mm, longitud del cuello de 30 mm, distancia arterias renales-bifurcación aórtica de 120 mm, diámetro máximo del AAA de 93 mm, diámetro de la íliaca primitiva derecha de 10 mm y de la íliaca primitiva izquierda de 18 mm. Todas estas mediciones se realizaron exclusivamente con la TC del hospital de procedencia, y se confirmaron con una arteriografía intraoperatoria. 16 horas después del ingreso en nuestro hospital, el paciente fue intervenido. Se implantó una endoprótesis Zenith® (Cook) bifurcada de 26 mm de diámetro proximal, 12 mm en la íliaca primitiva derecha y 20 mm en la

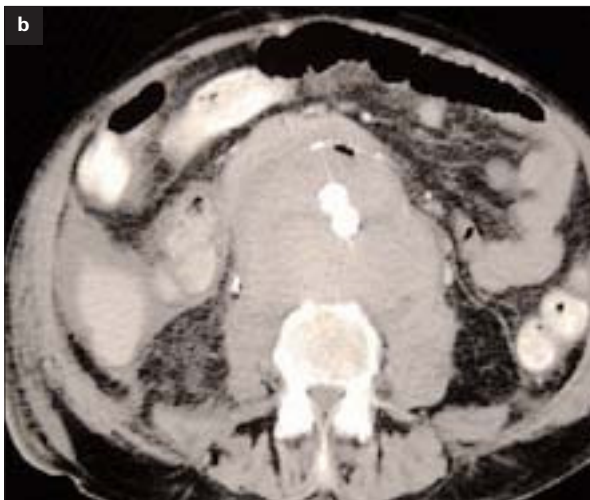
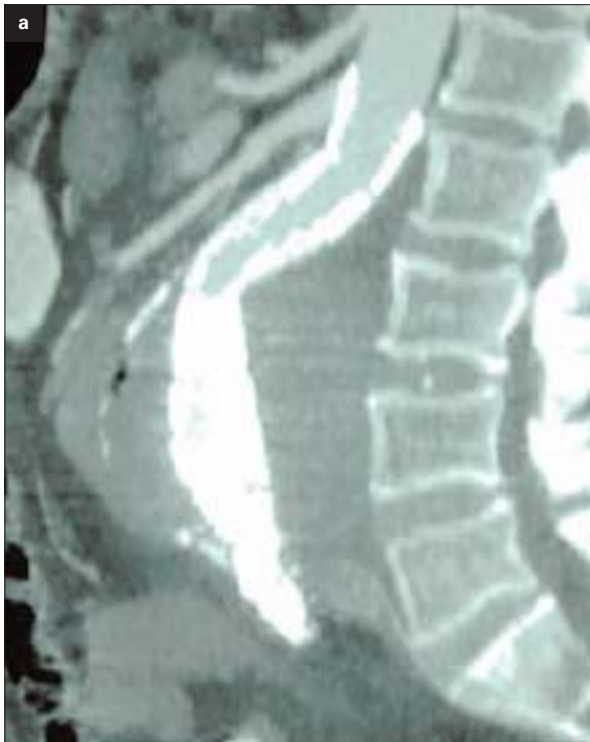

Figura 2. Tomografía computarizada abdominal de control: permeabilidad de la endoprótesis sin endofugas. a) Corte axial; b) Corte sagital.

ilíaca primitiva izquierda sobre ambas bifurcaciones ilíacas, a través de un abordaje biinguinal. La implantación de la endoprótesis fue realizada exclusivamente por cirujanos vasculares y en quirófano.

La estancia postoperatoria en la UCI fue de 2 días y la total fue de 5 días. No aparecieron complicaciones cardiológicas, respiratorias, renales, hepáticas o sépticas. La única incidencia reseñable fue una anemia postoperatoria que requirió la transfusión de 4 concentrados de hemátis. El cuarto día postoperatorio se realizó una TC abdominopélvica de control que demostró la permeabilidad de la endoprótesis sin detectarse endofugas (Fig. 2). En el momento del alta, el paciente presentaba molestias lumbares inespecíficas, heridas sin complicaciones y persistencia de los pulsos distales.

Al año de la intervención el paciente se encuentra asintomático, sin descompensaciones de sus patologías y persistencia de los pulsos distales. En la TC de control se aprecia la permeabilidad de la endoprótesis sin detectarse endofugas.

Discusión

La rotura crónica contenida de un AAA es una patología poco frecuente. Su incidencia real es desconocida, aunque parece ser un 1-3% de todos los AAA intervenidos [4], y un 4% de los AAA rotos, con un rango entre 2 y 35% [5,6]. La rotura de un aneurisma provoca el fallecimiento del paciente si éste no es intervenido; sin embargo, en algunos pacientes el hematoma puede ser contenido por los tejidos circundantes, formándose un pseudoaneurisma. Su localización más frecuente es la aorta abdominal, aunque se ha descrito en aorta torácica [4] e ilíaca común [7]. El pseudoaneurisma formado puede volver a romperse [7], por lo que es de indicación quirúrgica urgente [4].

Etiopatogénicamente, la rotura ocurre por lo general en la cara posterior de la aorta, donde la hemorragia es contenida por tejidos de alta resistencia: los cuerpos vertebrales, el músculo psoas ilíaco y las fascias renales anterior y posterior [7]. Además, la mayoría de los pacientes con rotura crónica conte-

nida de un AAA son normotensos [4,7], de modo que en estos pacientes no existiría un factor de progresión del hematoma.

La forma de presentación clínica más frecuente es el dolor abdominal o lumbar crónico e insidioso asociado a febrícula y discreta leucocitosis [8,9], como sucede en el caso clínico aportado. Otras formas de presentación descritas, aunque poco frecuentes, son como una ictericia obstructiva [10], como una neuropatía femoral [11], como una obstrucción duodenal o ureteral [12], como una hernia inguinal [13] o como una espondilitis [14].

Su diagnóstico se suele retrasar por presentarse con síntomas inespecíficos, aunque raramente transcurren más de 6 meses entre el inicio de los síntomas y su diagnóstico [8,9]. La ecografía no resulta fiable; la TC es la técnica diagnóstica de elección [8,9,15], incluso se han descrito criterios radiológicos para identificar una rotura crónica contenida de un aneurisma aórtico: diagnóstico confirmado de aneurisma por TC; dolor abdominal o lumbar; paciente hemodinámicamente estable; hallazgo de hematoma retroperitoneal y confirmación histológica de hematoma organizado [16]. Un signo característico en la TC de estos pacientes es la erosión de los cuerpos vertebrales, que ocurre hasta en un 25% de los pacientes con rotura contenida, mientras que sólo se ve en un 2% de los pacientes con rotura del AAA no contenida [5]. En el caso que nos ocupa, se observan cambios degenerativos de la columna vertebral en la TC toracoabdominopélvica.

En cuanto al tratamiento, se considera urgente aunque habitualmente permite una valoración cuidadosa del paciente e hidratación en las 24 horas previas a la cirugía, consiguiendo una supervivencia intermedia entre la lograda al tratar los AAA programados y los AAA rotos [8,9,16]. El tratamiento clásico de evacuación del hematoma, resección del aneurisma e interposición de un injerto se está sustituyendo por un tratamiento endovascular que permite disminuir las tasas de morbimortalidad en la repara-

ción de estos aneurismas [2], sobre todo en estos casos que se suelen acompañar de estabilidad hemodinámica y que permiten planificar un tratamiento preferente. Para ello se requiere una infraestructura importante, en la que destaca la fácil accesibilidad o la existencia en el propio hospital de un *stock* de endoprótesis, así como personal entrenado en el tratamiento electivo de aneurismas por vía endovascular.

En el tratamiento endovascular de los aneurismas rotos contenidos de la aorta abdominal es importante considerar una serie de pasos clave: fundamentalmente, conocer la morfología del aneurisma con pruebas que permitan una actuación urgente-preferente. A este respecto, existen posiciones encontradas entre los autores que consideran que exclusivamente con la TC preoperatoria es suficiente para planificar la cirugía con seguridad, sobre todo en los estudios de TC en tres dimensiones [17,18], frente a los que creen que es necesaria realizar una arteriografía pre o intraoperatoria para asegurar las medidas del aneurisma y la seguridad de la reparación [19, 20]. Los autores que abogan por un estudio preoperatorio completo se justifican diciendo que la TC sola no valora adecuadamente la morfología del cuello proximal, impidiendo una reparación segura y obteniendo una importante tasa de endofugas tipo I y reconversiones inmediatas. En el presente caso, se realizó una medición basada en la TC preoperatoria que se correlacionó con una arteriografía intraoperatoria para asegurar el diámetro del cuello y el diámetro de la endoprótesis que se debía implantar.

La reparación endovascular de los AAA rotos (contenidos o no) se acompaña de una serie de complicaciones específicas de este tratamiento [21-26]. Las dos más sobresalientes son la existencia de complicaciones peroperatorias graves –fundamentalmente insuficiencia renal aguda (IRA) postoperatoria– y de endofugas que obligan a intervenciones secundarias frecuentes. La IRA se produce por dos mecanismos fundamentales [26]: por el uso masivo de contrastes yodados o por oclusión de las arterias renales.

Las endofugas suelen ser de tipos I y II: las tipo I se suelen relacionar con una inadecuada valoración preoperatoria de la morfología del aneurisma con TC [26], y suelen obligar a reconversiones precoces o tardías. Otro problema que suele aparecer al revisar los trabajos publicados que tratan la reparación endovascular de los aneurismas rotos es el escaso seguimiento medio de sus pacientes, lo que hace que sus resultados sean provisionales y no estén exentos de la aparición de nuevas complicaciones todavía no referidas.

En nuestro caso, no se han detectado complicaciones derivadas del tratamiento, a pesar de que el seguimiento es muy corto.

En conclusión, pensamos que el tratamiento endovascular de los AAA con rotura contenida es una alternativa válida y que tener experiencia en el tratamiento de estos pacientes ha supuesto el primer paso para el tratamiento endovascular de AAA rotos de forma habitual.

Bibliografía

- Gloviczki P, Pairolero PC, Mucha P Jr, Farnell MB, Hallett JW Jr, Ilstrup DM, et al. Ruptured abdominal aortic aneurysm: repair should not be denied. *J Vasc Surg* 1992; 15: 851-9.
- Seelig MH, Berchtold C, Jakob P, Schönleben K. Contained rupture of an infrarenal abdominal aneurysm treated by endoluminal repair. *Eur J Vasc Endovasc Surg* 2000; 19: 202-4.
- Brown MJ, Sutton AJ, Bell PR, Sayers RD. A meta-analysis of 50 years of ruptured abdominal aortic aneurysm repair. *Br J Surg* 2002; 89: 714-30.
- Aune S, Trippestad A. Chronic contained rupture of an abdominal aortic aneurysm complicated by infection and femoral neuropathy. *Eur J Surg* 1995; 161: 613-4.
- Galessiere PF, Downs AR, Greenberg HM. Chronic, contained rupture of aortic aneurysm associated with vertebral erosion. *Can J Surg* 1994; 37: 23-8.
- Cooley DA, De Bakey ME. Ruptured aneurysm of the abdominal aorta. Excision and homograft replacement. *Postgrad Med* 1954; 16: 334-9.
- Sterpetti AV, Blair EA, Schultz RD, Feldhaus RJ, Cisternino S, Chasan P. Sealed rupture of abdominal aortic aneurysm. *J Vasc Surg* 1990; 11: 430-5.
- Dorrucchi V, Veraldi GF, Dusi R, Rombola G. Chronic rupture of abdominal aortic aneurysms. Report of 3 cases. *Ann Ital Chir* 2000; 71: 247-50.
- Nonami Y, Okazaki Y, Yamashiro T, Ogoshi S. Chronic contained rupture of an abdominal aortic aneurysm. *Cardiovasc Surg* 1995; 3: 227-9.
- Dorrucchi V, Dusi R, Rombola G, Cordiano C. Contained rupture of an abdominal aortic aneurysm presenting as obstructive jaundice: report of a case. *Surg Today* 2001; 31: 331-2.
- Merchant RF, Cafferata T, DePalma RG. Rupture aortic aneurysm seen initially as acute femoral neuropathy. *Arch Surg* 1982; 117: 811-3.
- Hodgson KL, Webster D. Abdominal aortic aneurysm causing duodenal and ureteric obstruction. *J Vasc Surg* 1986; 3: 364-7.
- Grabowski EN, Pilcher DB. Ruptured abdominal aortic aneurysm manifesting as symptomatic inguinal hernia. *Am Surg* 1981; 47: 311-2.
- Grevitt MP, Fagg PS, Mulholland RC. Chronic contained rupture of an aortic aneurysm mimicking infective spondylitis. *Eur Spine J* 1996; 5: 128-30.
- Samett EJ, Espinosa GA. CT of 'stable' patients with suspected abdominal aneurysm with leak or contained rupture. *AJR Am J Roentgenol* 1995; 164: 1302-3.
- Jones CS, Reilly MK, Dalsing MC, Glover JL. Chronic contained rupture of abdominal aortic aneurysm. *Arch Surg* 1986; 121: 542-6.
- Wever JJ, Blankensteijn JD, Van Rijn JC, Broeders IA, Eikelboom BC, Mali WP. Inter- and intraobserver variability of CT measurements obtained after endovascular repair of abdominal aortic aneurysms. *AJR Am J Roentgenol* 2000; 175: 1279-82.
- Beebe HG, Kritpracha B, Serres S, Pigott JP, Price CI, Williams DM. Endograft planning without preoperative arteriography: a clinical feasibility study. *J Endovasc Ther* 2000; 7: 8-15.
- Brown WA, Miller R, Birch S, Scott A. Is aortic angiography necessary for accurate planning of endovascular aortic aneurysm stents? *Cardiovasc Surg* 2003; 11: 1-5.
- Shin CK, Rodino W, Kirwin JD, Wisselink W, Abruzzo FM, Panetta TF. Can preoperative spiral CT scans alone determine the feasibility of endovascular AAA repair? A comparison to angiographic measurements. *J Endovasc Ther* 2000; 7: 177-83.
- Ohki T, Veith FJ, Sánchez LA, Cynamon J, Lipsitz EC, Wain RA, et al. Endovascular graft repair of ruptured aortoiliac aneurysms. *J Am Coll Surg* 1999; 189: 1022-113.
- Hinchliffe RJ, Yusuf SW, Macierewicz JA, MacSweeney ST, Wenham PW, Hopkinson BR. Endovascular repair of ruptured abdominal aortic aneurysm – a challenge to open repair? Results of a single centre experience in 20 patients. *Eur J Vasc Endovasc Surg* 2001; 22: 528-34.
- Orend KH, Kotsis T, Scarrer-Palmer R. Endovascular repair of aortic rupture due to trauma and aneurysm. *Eur J Vasc Endovasc Surg* 2002; 23: 61-7.
- Lachat ML, Pfammatter T, Witzke HJ. Endovascular repair

- with bifurcated stent-grafts under local anaesthesia to improve outcome of ruptured aortoiliac aneurysms. *Eur J Vasc Endovasc Surg* 2002; 23: 528-36.
25. Yilmaz N, Peppelenbosch N, Cuypers PW, Tielbeek AV, Duijm LE, Buth J. Emergency treatment of symptomatic or ruptured abdominal aortic aneurysms: the role of endovascular repair. *J Endovasc Ther* 2002; 9: 449-57.
26. Hinchliffe RJ, Braithwaite BD, Hopkinson BR. The endovascular management of ruptured abdominal aortic aneurysms. *Eur J Vasc Endovasc Surg* 2003; 25: 191-201.

ENDOVASCULAR TREATMENT OF AN ABDOMINAL AORTIC ANEURYSM WITH CONTAINED RUPTURE

Summary. Introduction. *Chronic contained rupture of an aneurysm in the infrarenal abdominal aorta is an infrequent presenting symptom; yet, treatment of this condition by endovascular means is even rarer.* Case report. *We studied the case of a 70-year-old male who was transferred from another hospital, where he had been admitted due to nephrolithiasis, because of chronic lower back pain that had exacerbated in the previous 24 hours, although the patient displayed haemodynamic stability. This patient was a smoker, with severe obstructive pulmonary disease, advanced alcoholism and chronic liver disease. A CAT scan of the thorax-abdomen-pelvis revealed the presence of an infrarenal abdominal aortic aneurysm with a contained rupture in the retroperitoneum. Given the patient's haemodynamic stability and his associated pathologies, the decision was made to perform an endovascular exclusion, since the anatomical characteristics of the aneurysm favoured such an intervention. The patient was submitted to surgery 16 hours after admission to perform the above-mentioned exclusion, and no intraoperative incidences were recorded. The patient was discharged from hospital five days after the operation, free of symptoms, and the control CAT scan showed that the procedure remained patent and free of endoleaks. Nine months after the intervention no changes have taken place in the patient.* Conclusions. *The chronic contained rupture of an abdominal aortic aneurysm is clearly a life-threatening situation that requires urgent-preferential treatment and has a mortality rate of between 15% and 20%. The chances of applying endovascular treatment depend on a number of factors including the patient's state of health and whether the aneurysm has favourable anatomical characteristics or not. Other essential factors are the availability of resources such as a stock of stents, a radiological operating theatre and staff with suitable training in the elective endovascular repair of aneurysms.* [ANGIOLOGÍA 2005; 57: 247-52]

Key words. Abdominal aortic aneurysm. Aortic stent. Chronic contained rupture. Endovascular treatment. Retroperitoneal haematoma. Ruptured aortic aneurysm.

Óxido nítrico: puesta al día

C. López-Espada

ÓXIDO NÍTRICO: PUESTA AL DÍA

Resumen. *Objetivo. Ofrecer una visión global de las cuestiones más importantes que se conocen con relación al papel del óxido nítrico (NO) en la patología vascular actual. Desarrollo. El NO es una pequeña molécula altamente reactiva y lipofílica que puede difundir fácilmente a través de las membranas sin la necesidad de receptores activos. Su importancia radica en sus cuatro propiedades fisiológicas: su capacidad de producir vasodilatación, su actividad anti-agregante/antiadhesión plaquetaria, inhibidora de la proliferación y migración de células musculares lisas e inhibidora de la activación leucocitaria. La disfunción endotelial presente en diversas patologías vasculares hace que la producción de NO por el organismo se altere, de lo que se deriva la pérdida de sus propiedades fisiológicas y la aparición de enfermedades como: hipertensión, arteriosclerosis, vasoespasmo y trombosis. Muchos de los procedimientos terapéuticos vasculares (bypass, angioplastias, stent, endarterectomías, etc.) provocan un daño endotelial que repercute en los niveles de producción del NO. Estos tratamientos promueven la capacidad trombogénica del organismo e inducen la expresión de moléculas vasoactivas, citocinas y factores de crecimiento que pueden llevar al fracaso del procedimiento. La aplicación terapéutica del NO en este contexto puede disminuir la hiperplasia intimal, evitar la trombosis y aumentar la permeabilidad de la reparación. La investigación desarrollada actualmente en este campo aplica donantes de NO, L-arginina, técnicas de transferencia genética y revestimientos protésicos con NO, para aprovechar las magníficas propiedades fisiológicas del NO y, en un futuro, conseguir que el NO entre a formar parte del arsenal terapéutico habitual del cirujano vascular. Conclusiones. El NO es una molécula esencial para una correcta actividad vascular. Sus futuras aplicaciones terapéuticas para contribuir a la reparación endotelial tras angioplastias, endoprótesis, bypass o en la hiperplasia intimal, es un campo abierto a la investigación. [ANGIOLOGÍA 2005; 57: 253-8]*

Palabras clave. Arteriosclerosis. Disfunción endotelial. EDRF. L-arginina. Óxido nítrico. Óxido nítrico sintasa.

Introducción

A lo largo de nuestra vida profesional aparecen novedades farmacológicas, nuevos criterios diagnósticos o enfermedades que nos obligan a mantenernos al día de forma continua. Nos sorprende de forma diaria la gran cantidad de publicaciones sobre el papel que desempeña el endotelio en la etiopatogenia de muchas de las enfermedades que tratamos.

Durante la pasada década, se ha admitido que el

endotelio funciona como un órgano dinámico que regula el tono vascular mediante la síntesis y liberación de distintas sustancias vasoactivas como la prostaciclina, la bradicinina, la angiotensina II y la endotelina. Pero sin duda, el factor sintetizado por el endotelio que más relevancia ha adquirido en los últimos años ha sido el óxido nítrico (NO) [1].

Las preguntas que, entre otras cuestiones, nos haríamos serían: ¿qué necesito saber sobre el NO?; o bien: ¿qué se está investigando sobre esta molécula en los últimos años?, ¿qué aplicaciones clínicas tiene el NO? La importancia del NO en medicina ha multiplicado exponencialmente el número de publicaciones sobre el mismo, y es difícil mantenerse al día y responder a estas preguntas de forma concisa.

Servicio de Angiología y Cirugía Vascular. Hospital Universitario Virgen de las Nieves. Granada, España.

Correspondencia: Dra. C. López Espada. Canadá, 11. E-18198 Huéstor-Vega (Granada). E-mail: cle@valnet.es

© 2005, ANGIOLOGÍA

El objetivo de la presente revisión es ofrecer una visión global de las cuestiones más importantes que debemos conocer con relación al papel del NO en la patología vascular actual.

La molécula de óxido nítrico

El NO es un gas que se produce en todos los procesos de combustión, desde el motor de un automóvil hasta el humo de un cigarrillo. Forma parte de la contaminación ambiental, por lo que hasta hace poco se consideraba una molécula tóxica [2].

Sin embargo, recientes investigaciones han puesto de manifiesto que el NO desempeña muchas y diversas funciones gracias a su estructura molecular. El enlace de un único átomo de nitrógeno con uno de oxígeno da lugar a la molécula más pequeña de las células de los mamíferos [3], con dos electrones muy reactivos y una vida media extremadamente corta, de segundos o incluso menos.

Al contrario que otras muchas moléculas mensajeras altamente complejas, el NO es un gas simple, lipofílico, radical libre y que puede difundir fácilmente a través de las membranas sin la necesidad de receptores activos.

Descubrimiento del óxido nítrico

Dos circunstancias casuales permitieron a Furchgott [4] realizar el importante descubrimiento. Una fue el cambio de técnica de trabajo en su laboratorio: pasó del análisis de tiras arteriales al de anillos arteriales; la otra, el hecho de que uno de sus técnicos de laboratorio inyectó accidentalmente acetilcolina en un anillo de aorta previamente contraído, y observó que se produjo relajación en lugar de la contracción esperada. Estas observaciones le permitieron sugerir, en 1980, la existencia de algo que denominó EDRF (del inglés *endothelium-derived relaxing factor*) [5].

Después de algunas especulaciones que asociaban al EDRF con un radical libre, en 1987, Palmer et al [6] y Moncada et al [7], simultáneamente, demostraron que el EDRF era el NO.

Cómo y dónde se sintetiza el óxido nítrico

Prácticamente todas las células del organismo tienen capacidad para sintetizar NO. El NO se forma mediante la conversión metabólica de L-arginina en L-citrulina y esta reacción es específica, y se cataliza por una familia de enzimas denominadas NO sintasas (NOS) [8], de la que existen tres isoformas: nNOS (neuronal), eNOS (endotelial) e iNOS (inducible).

La nNOS y la eNOS son enzimas constitutivas (cNOS) que generan pequeñas cantidades de NO durante períodos de tiempo cortos, estimuladas por una gran variedad de agentes como: la bradiquinina, el ADP, la sustancia P, el ejercicio crónico, el estrés en la pared vascular, la hipoxia, etc.

La isoforma iNOS prácticamente no se expresa en condiciones fisiológicas, pero se induce –de ahí su nombre– por citocinas, como la interleucina 1 β (IL-1 β), el factor de necrosis tumoral α (TNF- α) y endotoxinas, generando cantidades elevadas de NO durante períodos de tiempo prolongados. Cuando esta inducción aparece, refleja una situación fisiopatológica de inactivación celular secundaria a procesos inflamatorios, sépticos, etc.

Propiedades fisiológicas del óxido nítrico

El mejor fármaco para un cirujano vascular podría ser: una molécula que produjera vasodilatación, si fuera posible también antiagregación/antiadhesión plaquetaria, que pudiera inhibir la proliferación de células musculares lisas en lesiones ateromatosas y que inhibiera la activación leucocitaria presente en la disfunción endotelial. El organismo tiene esta molé-




Figura. El NO inhibe la adhesión de leucocitos y monocitos, así como la migración al espacio subendotelial. Mediante esta acción y la inhibición de la oxidación de las LDL, el NO previene la transformación de los macrófagos en células espumosas. Modificado de [11].

ción y liberación de factores de crecimiento que puedan cambiar el fenotipo de las CML de ‘contráctiles’ a ‘secretoras’, que, a su vez, producen la matriz de las placas de ateroma [10]. Además, el NO puede reducir el estrés oxidativo al neutralizar el radical superóxido (O_2^-) y evitar la peroxidación de las membranas celulares [11] (Figura).

En el sistema inmunológico, la producción de NO tiene un papel en la defensa no específica del organismo, y es responsable de la actividad citotóxica de los macrófagos. En el sistema

cular que de forma fisiológica desarrolla todas estas funciones: el NO. Por lo tanto, es la molécula ideal y su déficit se implica en la mayoría de las enfermedades arterioscleróticas que se tratan.

Arterialmente, el NO actúa como un potente vasodilatador, y es responsable de mantener el sistema vascular en estado de vasodilatación y, por tanto, de regular la presión arterial.

El NO es sinérgico con la prostaciclina en su acción inhibitoria de la agregación plaquetaria, diferenciándose de ella en que es también un inhibidor eficaz de la adhesión plaquetaria; los mecanismos celulares subyacentes a las acciones del NO y la prostaciclina son los sistemas GMPc y AMPc, respectivamente [9].

El NO también tiene capacidad de inhibir la activación de leucocitos y la proliferación de células musculares lisas (CML) en la pared vascular; para ello, inhibe la expresión de proteínas de adhesión, como la P-selectina para las plaquetas y las β -integrinas para los leucocitos, e impide así la activa-

nervioso central, el NO actúa de neurotransmisor.

Patologías vasculares en relación con el óxido nítrico

En aquellas circunstancias en las que la capacidad del endotelio para producir NO, prostaciclina, etc., disminuye, aparece la denominada ‘disfunción endotelial’. Con ello, se pierden todas las importantes propiedades fisiológicas de estas moléculas y aparecen una serie de enfermedades ampliamente conocidas como: hipertensión, arteriosclerosis, vasoespasmo, trombosis, etc. [12].

Hipertensión

La producción de NO disminuye y, aunque el mecanismo exacto todavía se desconoce, la hipertensión arterial (HTA) puede deberse a esa pérdida o disminución de la capacidad de vasorrelajación dependiente del endotelio (EDRF).

Hiperlipemia

En humanos con alteraciones lipídicas se ha demostrado que existe una alteración de la vasodilatación, incluso antes de que aparezcan cambios estructurales en la pared del vaso. De hecho, se ha demostrado que esta disfunción endotelial –con el consiguiente descenso de NO–, puede revertirse con la administración exógena del precursor del NO, que es la L-arginina, y también disminuyendo los niveles plasmáticos de colesterol.

Tabla. Propiedades fisiológicas y terapéuticas del óxido nítrico.

Propiedades fisiológicas	Líneas de investigación	Aplicaciones terapéuticas
Vasodilatación	Administración de L-arginina	Vasoespasmos
Antiagregación/antiadhesión plaquetaria	Administración de donantes de NO	Trombosis arteriales
Inhibición de la proliferación y la migración de CML	Técnicas de transferencia genética	Hipertensión arterial
Inhibición de la activación leucocitaria	Técnicas de revestimiento de prótesis o <i>stents</i>	Hiperlipemias
		Diabetes mellitus
		Claudicación intermitente
		Isquemia crítica
		Síndrome de isquemia/reperfusión

Diabetes

Del mismo modo, en los diabéticos existe una disfunción endotelial, ya que el metabolismo de la glucosa produce gran cantidad de radicales libres que tienden a reaccionar con el NO. Esta situación produce un alto consumo de NO y, por tanto, un déficit continuo junto con una acumulación de aniones superóxido.

Arteriosclerosis

En pacientes con enfermedad arterial periférica (EAP) se ha demostrado unos niveles basales de NO menores que los controles, y este déficit es mayor cuanto mayor es el grado de isquemia, según la escala de Fontaine [13]. Por otro lado, se ha podido evidenciar que el NO impide el desarrollo de la arteriosclerosis.

Las intervenciones terapéuticas sobre los factores de riesgo (suspender el tabaco, controlar la hiperlipemia, etc.) han demostrado su utilidad reduciendo la morbilidad y la mortalidad de la arteriosclerosis; igualmente, con esas medidas se ha comprobado una cierta mejoría de la disfunción endotelial, con recuperación de los niveles basales de NO [14].

¿Cómo evita el NO el desarrollo de la arteriosclerosis? Inhibiendo la expresión genética de moléculas de adhesión vascular (como la VCAM-1) y de citocinas, reduciendo de este modo la interacción endotelio-monocito. Entre otros múltiples mecanismos, también inhibe la proliferación de CML al evitar la agregación plaquetaria y la liberación por parte de ésta de múltiples factores de crecimiento, mitógenos y citocinas que contribuirían al desarrollo de la placa de ateroma (Tabla).

Aplicaciones terapéuticas del óxido nítrico

La realización de un *bypass*, una angioplastia, una endarterectomía o implantar una endoprótesis, provoca un daño endotelial. Este daño se sobreañade sobre la disfunción endotelial basal que poseen esas arterias enfermas que vamos a tratar. El endotelio arteriosclerótico no tiene capacidad de reaccionar ante esta agresión. En condiciones normales, liberaría sustancias protectoras, entre las que se incluye

el NO. Estos procedimientos vasculares promueven la capacidad trombogénica del organismo e inducen la expresión de moléculas vasoactivas, citocinas y factores de crecimiento [15], lo que puede llevar al fracaso del procedimiento.

Para evitar esta respuesta vascular patológica, se está investigando en varias líneas que permitan utilizar las propiedades protectoras del NO [16]:

- Utilizar donantes de NO de forma sistémica. Sustancias como el SIN-1 o el RSNOs, que, tras su administración, tienen capacidad de liberar NO y, de esta manera, inhibir la adhesión plaquetaria y la proliferación de CML subsiguiente a un procedimiento vascular, evitando la reestenosis [17,18].
- Aumentar la producción endógena de NO mediante el precursor del NO, la L-arginina. Estudios preliminares mediante dietas enriquecidas con L-arginina, o bien administrada intravenosamente, han conseguido aumentar el flujo en la musculatura de la pantorrilla, incrementar la distancia de claudicación e inhibir la agregación plaquetaria en pacientes con EAP [19,20].
- Técnicas de transferencia genética que aumentan la producción de NO mediante la sobreexpresión retroviral de eNOS en CML o mediante vectores transferidores de genes de iNOS. Estas técnicas

han demostrado reducir la hiperplasia intimal tras angioplastias en modelos experimentales [21,22].

- Técnicas de revestimiento de prótesis o *stent* vasculares con polímeros liberadores de NO o células endoteliales tratadas genéticamente. Al incorporar estas moléculas en la propia prótesis, actuarían de forma directa en el sitio de la lesión, favorecería su efecto antitrombótico, disminuiría la hiperplasia intimal y aumentaría la permeabilidad [23,24].

Conclusiones

El NO es una molécula esencial para una correcta actividad vascular. Su capacidad protectora endotelial, al inhibir factores de crecimiento, citocinas, etc., junto con su efecto antiagregante, hace que el conocimiento de sus propiedades más elementales sea básico para un cirujano vascular.

Sus futuras aplicaciones terapéuticas para contribuir a la reparación endotelial tras angioplastias, endoprótesis, *bypass* o en la hiperplasia intimal, es un campo abierto a la investigación. Es mucho lo que queda por conocer hasta conseguir que el NO se convierta en un elemento más de nuestro arsenal terapéutico habitual.

Bibliografía

1. López-Farré A, Farré J, Sánchez-de Miguel L, Romero J, González-Fernández F, Casado S. Disfunción endotelial: una respuesta global. *Rev Esp Cardiol* 1998; 51 (Supl 6): 18-22.
2. Rovira I. Óxido nítrico. *Rev Esp Anestesiol Reanim* 1995; 42: 15-23.
3. Barbosa-Barros M. Óxido nítrico: un campo abierto para la Angiología y Cirugía Vascular. *Angiología* 2002; 54: 472-91.
4. Furchgott RF. Endothelium-Dependent relaxation in systemic arteries. In Vanhoutte PM, ed. *Relaxing and contracting factors. Biological and clinical research*. New Jersey: Humana Press; 1988. p. 1-21.
5. Berrazuela JR, López-Jaramillo P, Moncada S. El óxido nítrico: de vasodilatador endógeno a mediador biológico. *Rev Esp Cardiol* 1990; 43: 421-31.
6. Palmer RM, Ferrige AG, Moncada S. Nitric oxide release accounts for the biological activity of endothelium-derived relaxing factor. *Nature* 1987; 327: 524-6.
7. Moncada S, Plamer RM, Higgs EA. Nitric oxide: physiology, pathophysiology and pharmacology. *Pharmacol Rev* 1991; 43: 109-42.
8. Moncada S, Higgs A. The L-arginine-nitric oxide pathway. *N Engl J Med* 1993; 329: 2002-12.
9. Dusting GJ. Nitric oxide in cardiovascular disorders. *J Vasc Res* 1995; 32: 143-61.
10. Maxwell AJ, Cooke JP. The role of nitric oxide in atherosclerosis. *Coronary Artery Disease* 1999; 10: 277-86.
11. Eberhardt RT, Loscalzo J. Nitric oxide in atherosclerosis. In Loscalzo J, Vita JA, eds. *Nitric oxide and the cardiovascular system*. New Jersey: Humana Press; 2000. p. 273-96.

12. Makhoul RG, Fields CHE, Cassano AD. Nitric oxide and the vascular surgeon. *J Vasc Surg* 1999; 30: 569-72.
13. Böger RH, Bode-Böger SM, Thiele W, Junker W, Alexander K, Fröhlich J. Biochemical evidence for impaired nitric oxide synthesis in patients with peripheral arterial occlusive disease. *Circulation* 1997; 95: 2068-74.
14. Treasure CB, Klein JL, Weintraub WS, Talley JD, Stillabower ME, Kosinski AS, et al. Beneficial effects of cholesterol-lowering therapy on the coronary endothelium in patients with coronary artery disease. *N Eng J Med* 1995; 332: 481-7.
15. Ross R. Atherosclerosis and inflammatory disease. *N Engl J Med* 1999; 340:115-26.
16. Vural KM, Bayazit M. Nitric oxide: implications for Vascular and Endovascular Surgery. *Eur J Vasc Endovasc Surg* 2001; 22: 285-93.
17. Lablanche JM, Grollier G, Lusson JR, Bassand JP, Drobinski G, Bertrand B, et al. Effect of the direct nitric oxide donors linsidomine and molsidomine on angiographic restenosis after coronary balloon angioplasty. The ACCORD Study (Angioplastic Coronaire Corvasal Diltiazem). *Circulation* 1997; 95: 83-9.
18. Marks DS, Vita JA, Folts JS, Keaney JF, Welch GN, Loscalzo J. Inhibition of neointimal proliferation in rabbits after vascular injury by a single treatment with a protein adduct of nitric oxide. *J Clin Invest* 1995; 96: 2630-8.
19. Bode-Böger SM, Böger RH, Alfke H, Heinzel D, Tsikas D, Creutzig A, et al. L-arginine induces nitric oxide-dependent vasodilation in patients with critical limb ischemia. A randomized, controlled study. *Circulation* 1996; 93: 85-90.
20. Hamon M, Vallet B, Bauters C, Wernet N, McFadden EP, Lablanche JM, et al. Long-term oral administration of L-arginine reduces intimal thickening and enhances neoendothelium-dependent acetylcholine-induced relaxation after arterial injury. *Circulation* 1994; 90: 1357-62.
21. Chen L, Daum G, Forough R, Clowes M, Walter U, Clowes AW. Overexpression of human endothelial nitric oxide synthase in rat vascular smooth muscle cells and in balloon-injured carotid artery. *Circ Res* 1998; 82: 862-70.
22. Janssens S, Flaherty D, Nong Z, Varenne O, van Pelt N, Haustermans C, et al. Human endothelial nitric oxide synthase gene transfer inhibits vascular smooth muscle cell proliferation and neointima formation after balloon injury in rats. *Circulation* 1998; 97: 1274-81.
23. Pulfer SK, Ott D, Smith DJ. Incorporation of nitric oxide releasing crosslinked polyethyleneimine microspheres into vascular grafts. *J Biomed Mater Res* 1997; 37: 182-9.
24. Holmes DR, Camrud AR, Jorgenson MA, Edwards WD, Schwartz RS. Polymeric stenting in the porcine coronary artery model: differential outcome of exogenous fibrin sleeves versus polyurethane-coated stents. *J Am Coll Cardiol* 1994; 24: 525-31.

NITRIC OXIDE: AN UPDATE

Summary. Aim. To present an overall view of the most important issues concerning the role of nitric oxide (NO) in vascular pathology today. Development. NO is a small molecule with highly reactive and lipophilic properties that can extend quickly across membranes without the need for active receptors. Its importance lies in its four physiological properties, namely, its capacity to produce vasodilatation, its activity as a platelet antiaggregating/antiadherence agent, as an inhibitor of smooth muscle cell proliferation and migration, and as an inhibitor of leukocyte activation. The endothelial dysfunction present in diverse vascular pathologies leads to alterations in the production of NO by the organism, which in turn gives rise to a loss of its physiological properties and the appearance of diseases such as hypertension, arteriosclerosis, vasospasm and thrombosis. Many of the vascular therapeutic procedures used today (bypasses, angioplasties, stents, endarterectomies, etc.) cause endothelial damage that affects the levels of NO production. These forms of treatment boost the thrombogenic capacity of the organism and induce the expression of vasoactive molecules, cytokines and growth factors, which can lead to failure of the procedure. The therapeutic application of NO in this context can reduce intimal hyperplasia, prevent thrombosis and increase the patency of the repair. Research presently being carried out in this field involves the application of NO donors, L-arginine, genetic transfer techniques and prosthetic linings with NO so as to take full advantage of the magnificent physiological properties of NO and, in the future, allow NO to become a commonplace part of the therapeutic arsenal available to the vascular surgeon. Conclusions. NO is a molecule that plays an essential role in proper vascular activity. Its future therapeutic applications as an aid in endothelial repair after angioplasties, stents, bypasses or in intimal hyperplasia constitute a rich field of research. [*ANGIOLOGÍA* 2005; 57: 253-8]

Key words. Arteriosclerosis. EDRF. Endothelial dysfunction. L-arginine. Nitric oxide. Nitric oxide synthase.

Aneurisma micótico ilíaco

P.C. Morata-Barrado, A. Martín-Conejero, F.J. Serrano-Hernando




Figura 1. Espondilodiscitis (punta de flecha), una colección retroperitoneal izquierda a nivel de psoas (flecha) y un pseudoaneurisma de 10 cm con trombo heterogéneo (asterisco).

Caso clínico. Se trata de un paciente de 73 años, con antecedentes de cirugía de cadera bilateral (prótesis total) 2 años antes, a quien se tuvo que retirar la derecha 6 meses después por infección. Acude a Urgencias por síndrome constitucional con fiebre, vómitos y dolor lumbar. Se objetiva una masa pulsátil en fosa ilíaca izquierda. La analítica es anodina salvo leuco-

citosis, de 18.000. En hemocultivos se aísla *Staphylococcus aureus*.

En la tomografía axial computarizada (Fig. 1) se observa una imagen de espondilodiscitis, una colección retroperitoneal izquierda a nivel de psoas y un pseudoaneurisma de 10 cm con trombo heterogéneo. Existe una calcificación extensa de ilíacas, y el aneurisma es sacular sin calcificación parietal, lo que sugiere un origen micótico.

Se realiza una arteriografía que muestra el pseudoaneurisma (asterisco), dependiente de ilíaca externa izquierda (Fig. 2).

Se interviene al paciente realizándose en un pri-

Servicio de Angiología y Cirugía Vascular. Hospital Clínico San Carlos. Madrid, España.

Correspondencia: Dr. Francisco Javier Serrano Hernando. Servicio de Angiología y Cirugía Vascular. Hospital Universitario San Carlos. Dr. Martín Lagos, s/n. E-28040 Madrid. E-mail: fserrano.hcsc@salud.madrid.org

© 2005, ANGIOLOGÍA

mer tiempo *bypass* femorofemoral derecha-izquierda; posteriormente, mediante abordaje retroperitoneal, en una densa área de fibrosis e inflamación del retroperitoneo, se realiza ligadura proximal y distal del pseudoaneurisma y desbridamiento y drenaje de la colección.

Discusión. La frecuencia de complicaciones vasculares tras la artroplastia de cadera es 0,2-0,3% [1]. Aumentan el riesgo las reintervenciones y los abordajes izquierdos [2]. Lesiones inadvertidas pueden presentarse meses-años después como un pseudoaneurisma. El diagnóstico precoz permite su exclusión mediante endoprótesis o la ligadura de éste con revascularización extraanatómica (pseudoaneurismas micóticos) [3].




Figura 2. Arteriografía que muestra el pseudoaneurisma (asterisco).

Bibliografía

1. Hopkins NF, Vanhegan JA, Jamieson CW. Iliac aneurysm after total hip arthroplasty. Surgical management. *J Bone Joint Surg Br* 1983; 65: 359-61.
2. Shoenfeld NA, Stuchin SA, Pearl R, Haveson S. The management of vascular injuries associated with total hip arthroplasty. *J Vasc Surg* 1990; 11: 549-55.
3. Bowley DM, Brinsden MD, Halawa M, Wilkins DC. Giant pseudoaneurysm after girdlestone's excision arthroplasty. *Internet Journal of Orthopedic Surgery* 2002; 1: 2. URL: <http://www.ispub.com/ostia/index.php?xmlFilePath=journals/ijos/vol1n2/girdle.xml>.

I CONGRESO DEL CAPÍTULO
DE CIRUGÍA ENDOVASCULAR
DE LA SEACV

Cádiz, 2 de junio de 2005

COMUNICACIONES ORALES

CEV1

Angioplastia percutánea con *cutting-balloon* de lesiones infrainguinales en pacientes con isquemia crítica de miembros inferiores. Análisis de nuestra experiencia inicial

N. Rodríguez-Espinosa, B. Gómez-Moya, E. Hernández-Osma, F. Pañella-Agustí, X. Admetller-Castiglione, R. García-Vidal, M. Mellado-Joan, V. Martín-Paredero

Servicio de Angiología y Cirugía Vascular y Endovascular.
Hospital Universitario Joan XXIII. Tarragona.

Objetivo. Analizar los resultados de la angioplastia percutánea con *cutting-balloon* (ACB) de lesiones infrainguinales en pacientes con isquemia crítica de miembros inferiores (MMII) realizadas en nuestro Servicio.

Pacientes y métodos. De julio del 2003 a febrero del 2005 se han tratado 30 lesiones con ACB en 25 extremidades de 23 pacientes. Todos los pacientes estaban afectados de isquemia crítica. Se trataron 19 lesiones femorales, 6 poplíteas y 5 distales. El éxito técnico se consideró una estenosis residual < 30%, la ausencia de disección arterial y la no necesidad de colocación de stent. El éxito clínico se consideró cómo la mejoría clínica del paciente, disminución de un grado en la clasificación de la Fontaine, aumento del índice-tobillo brazo (ITB) de un mínimo de 0,15 y la mejoría de las lesiones tróficas. El seguimiento se realizó por clínica, exploración física (EF), eco-Doppler y en algunos casos por arteriografía.

Resultados. El éxito técnico fue del 83,3% (necesidad de stent en 5 procedimientos: 1 por disección arterial y 4 por estenosis residual > 30%). El éxito clínico fue del 96%. Como complicaciones tuvimos 1 disección arterial y 2 *exitus*, ambos por infarto agudo de miocardio, uno a los diez días del procedimiento y otro a los 10 meses post-

intervención. La permeabilidad primaria fue de 91% a los 12 meses y el *limb salvage* a los 12 meses del 91%.

Conclusiones. Nuestra experiencia con *cutting-balloon* indica que puede ser una técnica terapéutica alternativa en enfermos con isquemia crítica de extremidades y con un bajo índice de complicaciones. El seguimiento muestra una permeabilidad primaria alta, aunque hacen falta estudios comparativos con otras técnicas para evaluar realmente su eficacia.

CEV2

Endoprótesis cubiertas frente a *bypass* a primera porción de poplíteas en la isquemia crítica con lesiones ocluyentes de arteria femoral superficial

J.L. Briones-Estébanez, A. Plaza-Martínez, J.M. Zaragoza-García, F.J. Gómez-Palónés, I. Crespo-Moreno, A. Torres-Blanco, J.I. Blanes-Mompó, E. Ortiz-Monzón

Servicio de Angiología y Cirugía Vascular y Endovascular.
Hospital Dr. Peset. Valencia.

Objetivos. Comparar los resultados de dos modalidades de tratamiento de las lesiones ocluyentes femoropoplíteas en pacientes afectados de isquemia crítica de extremidades inferiores.

Pacientes y métodos. Estudio retrospectivo comparativo en el que se incluyeron 40 pacientes con isquemia crítica y lesión arterial tipo TASC B y C de arteria femoral superficial tratados durante un periodo de 10 años mediante cirugía (derivación femoropoplíteas a 1ª porción) ($n = 20$) o implantación de endoprótesis cubierta tipo Hemobahn®-Viabahn® ($n = 20$). Ambos grupos resultaron comparables en cuanto a edad, sexo, factores de riesgo vascular, comorbilidades y características de los troncos distales. Todos los pacientes fueron seguidos al mes, 6 y 12 meses, y posteriormente cada año. Se analizó

la mortalidad, permeabilidad y salvamento de extremidad, así como la influencia de diabetes, número de troncos distales e índice tobillo/brazo previo. En el análisis estadístico se utilizaron la prueba de chi al cuadrado, curvas de Kaplan-Meier y test de *log rank*.

Resultados. La mortalidad operatoria fue del 0% en el grupo endovascular y de 5% en el grupo quirúrgico. El seguimiento medio fue de 19 meses. La permeabilidad primaria al mes, 6, 12 y 24 meses fueron del 94, 89, 81 y 60% en el grupo endovascular, y del 95, 73, 57 y 40 en el grupo quirúrgico, con diferencias estadísticamente significativas. No se objetivaron diferencias al comparar las tasas de permeabilidad secundaria ni de salvamento de extremidad entre los dos grupos.

Conclusiones. El tratamiento de las oclusiones segmentarias de la arteria femoral superficial mediante endoprótesis cubiertas ha mostrado una mayor permeabilidad primaria que la cirugía convencional con menor morbilidad operatoria.

CEV3

Cirugía endovascular carotídea transfemoral: protocolo y experiencia inicial

I. Lojo-Rocamonde, A. Moro-Mayor, I. Iglesias-Negreira, T. Pintos-Moreu.

Servicio de Angiología y Cirugía Vascular y Endovascular. Hospital USP Santa Teresa. A Coruña.

Objetivo. Evaluar las indicaciones, protocolo utilizado, técnica en el procedimiento y los resultados del *stenting* carotídeo con protección cerebral siendo realizado el diagnóstico no invasivo, estudio angiográfico diagnóstico y la técnica endovascular en nuestro servicio.

Pacientes y métodos. Se inicia puesta en marcha del protocolo incluyendo los servicios de Neurología y Anestesia-Reanimación. Período: abril 2003 a diciembre de 2004, 10 pacientes, se registró información epidemiológica, 9 pacientes eran sintomáticos, 3 con carótida interna contralateral ocluida. Se realizó valoración de estado clínico pre y postratamiento (Neurología), cardiopulmonar, TAC/RM pre y posprocedimiento, arteriografía selectiva de troncos supraaórticos en todos los pacientes. La técnica se efectuó con anestesia local, abordaje *seldinger* femoral retrógrado y monitorización no invasiva, tratamiento médico protocolizado antes, durante y post-procedimiento. Se implantó *stent* autoexpandible en todos los casos seguido de dilatación con balón en 9. Tiempo medio de realización de procedimiento completo 34 minutos. Se realizó seguimiento clínico y con eco-Doppler antes del alta, al mes, 3, 6, 12 y 18 meses en nuestro laboratorio vascular validado.

Resultados. Se completó el procedimiento en todos los

pacientes, apertura del filtro en posición correcta en 9 (90%), implante de *stent* en 10 (100%) y dilatación con balón en 9 (90%). Resultados iniciales: tasa de ictus, infarto de miocardio y muerte durante el procedimiento y al mes, nula. Alta clínica 1,7 días de media. Presencia de material en filtro 7 (77,7%). Seguimiento medio de 11,5 meses (1-18 meses) con permeabilidad de *stent* 100% de los casos y sin reestenosis.

Conclusiones. La cirugía endovascular transfemoral es una técnica factible y segura, que precisa de un protocolo estricto de selección del paciente, tipo de lesión a tratar y técnica depurada en el procedimiento. Resulta fundamental la experiencia previa en diagnóstico arteriográfico de troncos supraaórticos y cirugía endovascular periférica.

CEV4

Angioplastia/*stent* carotídeo mediante inversión del flujo por vía transcervical: resultados de una serie prospectiva en 70 pacientes

J. Fontcuberta, A. Flores, A. Orgaz, M. Langsfeld, E. Criado, M. Doblas

Servicio de Angiología y Cirugía Vascular y Endovascular. Hospital Virgen de la Salud. Toledo.

Objetivo. El propósito de este estudio fue evaluar la morbilidad neurológica perioperatoria y mortalidad con una nueva técnica de angioplastia/*stent* carotídeo, basada en la inversión del flujo carotídeo a través de un abordaje transcervical.

Pacientes y métodos. Entre octubre de 2003 y febrero de 2005, la nueva técnica de protección cerebral se aplicó en 70 pacientes diagnosticados mediante eco-Doppler color de estenosis > 60% en sintomáticos (48,5%) y estenosis > 80% en asintomáticos (51,5%). La técnica fue realizada con anestesia local (51,4%), locorregional (8,5%) o general (10%). Utilizando una pequeña incisión cervical, se invirtió el flujo en la carótida interna y carótida externa tras oclusión de la carótida común, y establecimiento de una fístula carótido-yugular. Se realizó una predilatación selectiva y se implantaron *stents* autoexpandibles de 8 a 10 mm, dilatados con balones de 5 a 6 mm en todos los casos. Los datos fueron recogidos de modo prospectivo.

Resultados. En 69 pacientes (98,5%) hubo éxito técnico, sin estenosis residual. En 1 (1,4%) paciente no fue posible atravesar la lesión con la guía. En un paciente se reconvirtió la técnica de anestesia local a general por agitación. Un episodio de TIA intraoperatoria se produjo en un paciente donde no se consiguió invertir el flujo adecuadamente. Se produjo un ictus menor postoperatorio. La tasa de morbilidad neurológica perioperatoria y mortalidad fue del

2,8%. Todos los pacientes fueron dados de alta en un periodo de 48 horas. A los 16 meses de seguimiento, la tasa de permeabilidad primaria fue del 98,5% y todos los pacientes se encontraban asintomáticos.

Conclusiones. La angioplastia/*stent* carotídeo transcervical con inversión de flujo es una técnica segura. Consegue una baja tasa de morbilidad neurológica perioperatoria y mortalidad. Permite un tratamiento endovascular cuando la vía femoral es imposible o está contraindicada.

CEV5

Stent recubierto ilioilíaco como técnica asociada en la reparación endovascular del aneurisma de aorta abdominal

M. Gutiérrez-Nistal, G. Garzón-Moll, L.F. Riera del Moral, L. Sáez-Martín, I. Leblic-Ramírez, L. Riera de Cubas
Servicio de Angiología y Cirugía Vascular.
Hospital Universitario La Paz. Madrid.

Objetivo. Se analizan los resultados de la implantación de *stent* recubierto ilioilíaco como técnica asociada en el tratamiento endovascular de los aneurismas de aorta abdominal con patología ilíaca.

Pacientes y métodos. Durante el periodo de febrero de 2002 a febrero de 2005 se han tratado de forma endovascular 114 pacientes con patología aórtica aneurismática infrarrenal, en los que se han implantado 39 endoprótesis bifurcadas y 75 aortouniilíacas.

Resultados. En 37 casos se ha asociado la colocación de *stent* recubierto de hipogástrica a ilíaca externa como técnica asociada a la implantación de endoprótesis aortouniilíacas en pacientes con afectación aneurismática de la ilíaca común o con afectación arteriosclerótica estenótica en ilíaca externa o hipogástrica. En los controles a 3, 6, 12, 18 y 24 meses, realizados mediante TAC, hemos obtenido buenos resultados con ausencia de fuga tipo I distal y permeabilidad de los implantes en todos los pacientes.

Conclusiones. La asociación de *stent* recubierto ilioilíaco en pacientes con patología aneurismática tratados con endoprótesis aortouniilíacas ofrece buenos resultados en cuanto al sellado del aneurisma con ausencia de fugas tipo I distales. Esta técnica permite preservar el flujo de la hipogástrica, así como tratar patología estenótica del sector ilíaco receptor del *bypass* femorofemoral

CEV6

¿Es necesario embolizar las arterias hipogástricas en el tratamiento endovascular de los aneurismas de aorta abdominal tipo E?

J. Valera-Valle, V. Fernández-Valenzuela, J. Maeso-Lebrun, V. González-Martínez, G. Mestres-Alomar, M. Matas-Docampo
Servicio de Angiología y Cirugía Vascular y Endovascular.
Hospital Universitario Vall d'Hebron. Barcelona.

Objetivos. Valorar la eficacia del cubrimiento de arteria hipogástrica en el tratamiento endovascular de aneurismas de aorta abdominal (AAA) tipo E y comparar con resultados de la literatura en los que el cubrimiento se asoció a embolización de la hipogástrica. Evaluar resultados clínicos (claudicación glútea e isquemia mesentérica), diámetros de AAA y arterias ilíacas comunes (AIC) y fugas retrógradas de la hipogástrica.

Pacientes y métodos. Estudio prospectivo sobre 39 aneurismas tipo E (37,9% de AAA intervenidos mediante cirugía endovascular). Se implantaron 29 endoprótesis bifurcadas (74,4%) y 10 aortouniilíacas (25,6%). Se excluyeron 51 hipogástricas (39 pacientes): cubrimiento unilateral en 27 casos (69,2%) y cubrimiento bilateral en 12 (30,8%). Se realizaron controles clínicos y radiológicos (tomografía computarizada y radiografía abdominal) en postoperatorio, 6 meses y año (seguimiento medio: 10,4 meses). Se compararon, mediante chi al cuadrado, con una serie de la literatura en la que se practicó cubrimiento asociado a embolización de 50 hipogástricas en 39 pacientes, en la que se analizan variables similares.

Resultados. Los resultados clínicos inmediatos mostraron en 7 pacientes claudicación glútea (17,9%), 57,1% a corta distancia y 42,9% a media distancia. Durante el control, la claudicación glútea mejoró en todos los casos. No se observó isquemia intestinal. No se apreciaron fugas retrógradas de hipogástrica. La reducción media del AAA al año fue de 5,9 mm y el de AIC entre 5,4 y 3,6 mm. El 78,4% de arterias hipogástricas cubiertas permanecieron trombosadas en los controles, sin diferencias en la reducción de diámetros con las permeables. No hubo diferencias estadísticamente significativas con los resultados de la serie comparada: claudicación glútea en 13%, isquemia mesentérica en 0%, sin fugas.

Conclusiones. El cubrimiento de la arteria hipogástrica sin embolización evita de forma eficaz la aparición de fugas retrógradas, con resultados clínicos y morfológicos similares a la embolización asociada.

CEV7

Lesiones oclusivas ilíacas tipo B y C de la TASC. Tratamiento endovascular frente a *bypass* en un Servicio de Angiología y Cirugía Vascular

M.E. Blanco, F.J. Serrano, G. Moñux, A. Martín, A. Ponce, C. Morata

Servicio de Angiología y Cirugía Vascular. Hospital Clínico San Carlos. Madrid.

Introducción. En el consenso de la TASC, el tratamiento de elección para lesiones tipo A es el endovascular, y para las lesiones tipo D es la cirugía. El tratamiento de elección de lesiones tipo B o C queda por establecer.

Objetivo. Comparar los resultados de ATP/*stent*, endoprótesis recubierta y *bypass* aorto o iliofemoral en pacientes con lesiones tipo B y C de la TASC. Evaluar el impacto de las técnicas endovasculares (TEV) en el tratamiento de estos pacientes.

Pacientes y métodos. Revisión de 167 pacientes (1998-2004). Estudio no aleatorizado. Se analizan las diferencias de factores de morbilidad, anatómicos y quirúrgicos. Análisis uni y multivariante. TASC A: ATP/*stent* 46 (53,5%); TASC B: ATP/*stent* 40 (46,5%), endoprótesis 16 (34,8%); TASC C: endoprótesis 26 (56,2%), *bypass* 26 (74,3%); TASC D: endoprótesis 4 (8,7%), *bypass* 9 (25,7%).

Resultados. Tiempo medio de seguimiento: 22,83 meses. No existían diferencias en ninguna de las variables analizadas entre ambos grupos (Tablas I y II). El 34,6% ($n = 9$) del grupo de endoprótesis y el 7,7% ($n = 2$) del grupo *bypass* presentaban dos o más factores de morbilidad (Cr > 1,5 cardiopatía, edad > 70 años, EPOC), $p = 0,03$.

Conclusiones. En este estudio, las lesiones tipo B han ofrecido excelentes resultados. El uso de endoprótesis ha supuesto una mayor permeabilidad, pero no significativa

Tabla I. Lesiones TASC-B.

Permeabilidad	Primaria ($p = 0,2$)		Asistida ($p = 0,4$)		Secundaria ($p = 0,5$)	
	30 d	12 m	36 m	30 d	12 m	36 m
Endoprótesis ($n = 16$)	100	100	100	100	100	100
ATP/ <i>stent</i> ($n = 40$)	100	91,3	77,5	100	96,6	87

Tabla II. Lesiones TASC-C.

Permeabilidad	Primaria ($p = 0,1$)		Asistida ($p = 0,8$)		Secundaria ($p = 0,7$)	
	30 d	12 m	36 m	30 d	12 m	36 m
<i>Bypass</i> ($n = 26$)	100	90,2	71,4	100	90,2	71,4
Endoprótesis ($n = 26$)	88,2	83,6	68,9	92,1	91,8	91,8

frente a ATP/*stent*. En las lesiones tipo C la endoprótesis ofrece resultados similares al *bypass*, pudiendo ser una alternativa válida especialmente en pacientes de alto riesgo.

CEV8

Cirugía endovascular en sector aortoiliaco: técnica y resultados

A. Moro-Mayor, I. Iglesias-Negreira, T. Pintos-Moreu, I. Lojo-Rocamonde

Servicio de Angiología y Cirugía Vascular y Endovascular. Hospital USP Santa Teresa. A Coruña.

Objetivo. Evaluar las indicaciones, técnica en el procedimiento y resultados de la cirugía endovascular en estenosis y oclusiones en este sector.

Pacientes y métodos. Estudio de cohorte prospectiva de noviembre 2001 a enero 2004, 110 pacientes (155 procedimientos), se registró información epidemiológica, con isquemias grado IIB 62,1%, III 11,4% y IV 26,5%, tipo de lesión (TASC A: 38%, B: 24%, C: 15% y D: 23%), longitud de la lesión (< 5 cm: 63,8%, > 5 cm: 26,2%). Se asoció cirugía en 62 casos (40,3%). Se analizaron resultados a corto plazo según estándares y en seguimiento mediante análisis actuarial. Se realiza seguimiento con tablas de vida con *long-rank test* y comparación de variables mediante test de chi al cuadrado con significación para $p < 0,05$.

Resultados. Resultados iniciales: éxito técnico 95,1%, éxito clínico 93,8%, permeabilidad al alta 98,5%, amputación 0,64%, *exitus* 3,6%. Seguimiento: permeabilidad primaria, primaria asistida, secundaria y salvación de extremidad de 92, 90, 86 y 100%, respectivamente, a 36 meses. No se observaron diferencias en el análisis en función del tipo de lesión TASC (A-B frente a C-D), longitud lesional (< 5 cm frente a > 5 cm) y sí en la estenosis frente la oclusión (0,64% y 6,4%).

Conclusiones. La cirugía endovascular en sector aortoiliaco proporciona buenos resultados inmediatos y en seguimiento a medio plazo. De las variables estudiadas las estenosis ofrecen mejores resultados que las oclusiones al incluir los fracasos técnicos.

CEV9

Tratamiento mediante endoprótesis de la disección aórtica aguda tipo B

L.M. Salmerón-Febres, F. Sellés, J. Patricio-Linares, E. Ros

Servicio de Angiología y Cirugía Vascular. Hospital Clínico San Cecilio. Granada.

Introducción. Actualmente el tratamiento de la disección aguda tipo B ha sido conservador, dejando la cirugía para aquellos casos en los que se producía alguna complica-

ción que obligaba a la intervención. La implantación de endoprótesis torácicas abre nuevas perspectivas en el tratamiento de esta patología.

Objetivo. Describir la experiencia en el manejo de las disecciones de aorta tipo B tratadas mediante endoprótesis.

Pacientes y métodos. Estudio descriptivo, prospectivo de 17 pacientes (15 varones y 2 mujeres) con disección aórtica aguda tipo B tratados mediante implantación de endoprótesis, entre marzo de 2001 y febrero de 2005. Las variables recogidas fueron: antecedentes personales, complicaciones quirúrgicas y posquirúrgicas, parámetros clínicos de UVI, y revisión a 1, 3, 6, 12 meses y anual. El estudio preoperatorio incluyó una tomografía computarizada y ecocardiografía transesofágica. Se implantaron 15 endoprótesis tipo Talent® y 2 Excluder®. Los casos fueron realizadas en quirófano y por cirujanos vasculares. El estudio estadístico realizado consistió en un análisis descriptivo y comparativo entre las distintas variables (chi al cuadrado y *t* de Student).

Resultados. La colocación de la endoprótesis fue exitosa en todos los casos. 3 pacientes murieron dentro de los 30 primeros días (2 en UCI), mortalidad del 17,6%. Complicaciones: 1 IAM perioperatorio, 2 casos de paraparesia transitoria (11,7%) y 1 ACVA cerebeloso perioperatorio. La estancia media en UCI fue de 4,3 días. El tiempo medio de ventilación mecánica fue de 2,95 días. 4 pacientes presentaron fracaso renal agudo (23,5%). En el seguimiento no se han detectado endofugas, ni crecimiento de la falsa luz.

Conclusiones. Los resultados, a corto plazo, del tratamiento endovascular de la disección aguda de aorta tipo B son aceptables. La eficacia de dicho tratamiento es estimulante si se compara con el tratamiento clásico. Son necesarios estudios comparativos a largo plazo que permitan establecer criterios claros de selección en el tipo de tratamiento.

CEV10

Utilidad de la ecocardiografía transesofágica con contraste en el tratamiento endovascular de la aorta torácica

J.M. Fuentes^a, A. Evangelista^b, J. Maeso^a, V. Fernández^a, V. González^a, M. Matas^a

^a Servicio de Angiología y Cirugía Vascular y Endovascular.

^b Servicio de Cardiología. Hospital General Vall d'Hebron. Barcelona.

Objetivo. Valorar la utilidad del contraste ecocardiográfico en mejorar la información obtenida por la ecografía transesofágica (ETE) en el tratamiento endovascular de la aorta torácica.

Pacientes y métodos. Estudio observacional y prospectivo de febrero 2001 a diciembre 2004. 24 procedimientos endovasculares en aorta torácica. Se incluyen aneurismas,

falsos aneurismas y disecciones agudas y crónicas. Se valora la utilidad del ETE con contraste respecto al ETE simple en la identificación del cuello proximal, subclavia izquierda, identificación de la verdadera y falsa luz de las disecciones y presencia de fugas peroperatorias.

Resultados Los 24 procedimientos realizados corresponden a 1 disección aguda, 6 disecciones crónicas, 10 aneurismas arteriosclerosos de aorta torácica y 7 falsos aneurismas postraumáticos. En el 100% de los casos se identificó correctamente mediante ETE el cuello aórtico proximal y la arteria subclavia izquierda. El uso de ecocontraste en las disecciones, durante el procedimiento, fue imprescindible para la identificación de la verdadera luz (3/7 casos, 43%) y en la valoración del flujo residual de la falsa luz (7/7 casos, 100%). Durante el procedimiento se evidenciaron 14 fugas. El Doppler color no fue capaz de identificar el tipo de fuga en 8 casos (57%). El contraste fue fundamental en su diagnóstico (6 fugas tipo 1 y 2 fugas tipo 3).

Conclusiones. La ETE es de gran ayuda para monitorizar la correcta implantación de las endoprótesis en la aorta torácica. La utilización de contraste ecocardiográfico mejora significativamente el rendimiento de la técnica especialmente en la estimación del flujo residual de la falsa luz y en la identificación y cuantificación del tipo de fugas.

CASOS CLÍNICOS

CC1

Encefalopatía por contraste tras colocación de *stent* carotídeo

J. Valera-Valle, J.M. Fuentes-Pérez, J.M. Domínguez-González, J. Maeso-Lebrun, B. Álvarez-García, M. Matas-Docampo

Servicio de Angiología y Cirugía Vascular y Endovascular. Hospital Universitario Vall d'Hebron. Barcelona.

Introducción. Tras la colocación de un *stent* carotídeo se pueden presentar algunas complicaciones neurológicas, con pronósticos y tratamientos muy distintos.

Objetivo. Presentar un caso de encefalopatía por contraste transitoria tras la colocación de *stent* en carótida interna.

Caso clínico. Varón de 75 años, sin alergias conocidas, portador de traqueostomía tras cordectomía bilateral por neoplasia laríngea. Eco-Doppler de estenosis grave de carótida interna izquierda (CII) asintomática, con estudio de parénquima cerebral normal y reserva cerebral conservada bilateralmente. Se optó por la colocación de dos *stents* en CII por vía femoral derecha, bajo anestesia

local más sedación, usando filtro de protección cerebral y 220 mL de contraste yodado. En el postoperatorio inmediato, el paciente presentó afasia global, tetraparesia y Babinski bilateral. El eco-Doppler de troncos supra-aórticos confirmó la permeabilidad de la carótida revascularizada. La tomografía computarizada (TC) craneal sin contraste no objetivó lesiones isquémicas o hemorrágicas. A las 12 horas el paciente presentó dos crisis tonicoclónicas generalizadas. La TC craneal a las 24 horas mostró acúmulo de contraste en parénquima cerebral. En las 48 horas posteriores, mejoró progresivamente su clínica hasta la recuperación total; en las TC craneales de control se observó una eliminación progresiva del contraste. Fue dado de alta a los 10 días asintomático y con el *stent* permeable.

Conclusiones. La neurotoxicidad transitoria por contraste es muy poco frecuente, pero, ante una focalidad neurológica tras la colocación de *stent* carotídeo, se debe incluir en el diagnóstico diferencial con el infarto cerebral masivo y el síndrome de hiperperfusión. Su principal característica es su excelente pronóstico. Una elevada dosis de contraste combinada con una vulnerabilidad individual al contraste provoca una ruptura de la barrera hematoencefálica y, debido a la mayor osmolaridad del contraste respecto a la sangre, se produce el paso de contraste a través de la barrera con el consiguiente edema cerebral.

CC2

Aneurisma bilateral de arteria subclavia: cirugía combinada

J.M. Domínguez-González, J. Maeso-Lebrun, B. Álvarez-García, J. Juan-Samsó J.M. Escribano-Ferrer, M. Matas Docampo

Servicio de Angiología y Cirugía Vascul y Endovascular. Hospital General Universitario Vall d'Hebron. Barcelona.

Objetivo. Paciente con aneurisma de arteria subclavia bilateral. Manejo combinado: cirugía convencional y endovascular.

Caso clínico. Paciente de 38 años de edad con antecedentes: anemia crónica malabsortiva, celiaquía y disección aórtica tipo B intervenida en 2002 colocándose injerto de Dacron aorto-aórtico de aorta torácica descendente por debajo de subclavia izquierda hasta aorta abdominal infrarrenal con reimplante de troncos viscerales. Presentó empiema por *Morganella* requiriendo toracostomía. En tratamiento antibiótico oral crónico por colección periprotésica. Afebril y asintomática, con injerto permeable. La angio-TAC de control evidencia aneurisma de arteria subclavia bilateral (5,5 cm derecha y 3,5 cm izquierda) con dilatación axilar y disección humeral derechas. El eco-Doppler de troncos supraaórticos y la angiografía mues-

tran nacimiento de arterias vertebrales en sendos aneurismas. Gammagrafía con leucocitos marcados en injerto aórtico negativa. Se practica reimplante de vertebral izquierda en carótida primitiva izquierda (14/9/2004) y colocación de endoprótesis Wallgraft 12 x 7 y 14 x 7 por vía femoral derecha y control por humeral izquierda, con exclusión de aneurisma de subclavia izquierda (22/9/2004). Colocación de endoprótesis tipo Excluder 16-10-07 de tronco braquiocefálico a carótida primitiva derecha por vía retrógrada desde carótida primitiva (control por vía femoral derecha), más *bypass* de carótida primitiva a axilar derecha con PTFE de 8 mm, con exclusión del aneurisma de subclavia derecha (23/11/2004) y exploración y exclusión de vertebral derecha. La arteriografía peroperatoria muestra permeabilidad de ambos injertos, exclusión del aneurisma y no evidencia fugas inmediatas. El eco-Doppler evidencia permeabilidad vertebral izquierda e inversión de flujo derecha. Pulso distal bilateral. La angio-TAC de control muestra pequeña fuga periprotésica en subclavia izquierda y disección humeral derecha distal al injerto. La anatomía patológica de vertebral derecha confirma síndrome de Marfan.

Conclusiones. El aneurisma de arteria subclavia es infrecuente. El manejo habitual es la resección más revascularización. La cirugía endovascular aporta un tratamiento eficaz con menor morbilidad.

CC3

Aneurisma de aorta abdominal roto en paciente tratado previamente mediante exclusión endovascular

C. Martínez-Parreño, F. Gómez-Palones, E. Ortiz-Monzón, I. Crespo-Moreno, J.M. Zaragoza-García, A. Plaza-Martínez, I. Blanes-Mompó, A. Torres Blanco

Servicio de Angiología y Cirugía Vascul y Endovascular. Hospital Universitario Doctor Peset. Valencia.

Objetivo. Mostrar el caso de un paciente que presentó rotura de un aneurisma de aorta abdominal (AAA) un año después de su exclusión endovascular (EV). El tratamiento se realizó mediante técnica endovascular.

Caso clínico. Varón de 71 años, fumador, HTA, antecedentes de AIT, miocardiopatía hipertrófica hipertensiva, anemia ferropénica, gastritis crónica con hemorragia digestiva e intervenido de cadera bilateral. Un año antes, EV de AAA de 9 cm de diámetro y con iliacas de 20 y 22 mm, mediante endoprótesis bifurcada tipo Zenith con fijación distal en iliacas comunes, a fin de preservar las arterias hipogástricas. En los controles a los 3 y 6 meses con TAC no se detectaron fugas, ni anomalías en la estructura protésica, y el diámetro del AAA se había reducido. Ingresó de forma urgente por cuadro de dolor

abdominal, hipotensión y anemia aguda. Se realizó TAC urgente objetivando fuga tipo I en la rama derecha con rotura del AAA y hematoma retroperitoneal. Se decidió intervención urgente mediante punción femoral derecha y embolización con *coils* de la hipogástrica mas prolongación de la rama derecha con dos extensiones de Excluder hasta la iliaca externa. El postoperatorio transcurrió sin incidencias, con recuperación clínica y analítica completa. Fue dado de alta de UCI en 72 horas y del hospital a los 6 días después de la intervención, tras comprobar mediante TAC la ausencia de fugas.

Conclusión. La incidencia de rotura de AAA infrarrenal tras EV se cifra en torno al 3%, y cuando ocurre, la gravedad del cuadro hemodinámico suele ser menor al estar el aneurisma parcialmente excluido. La técnica habitualmente descrita es la conversión a cirugía abierta, siendo excepcional la reparación endovascular y que en nuestra opinión es la más deseable cuando es posible, dada su menor mortalidad.

CC4

Hallazgo de trombo intraprotésico en el seguimiento de endoprótesis aórticas. A propósito de dos casos

M. Davins, J.R. Escudero, J.C. Souto, S. Llagostera, M.C. Pérez-Aguado, J. Barreiro, M.I. Sánchez, E. Viver
*Servicio de Angiología y Cirugía Vascular y Endovascular.
Hospital de la Santa Creu i Sant Pau. Barcelona.*

Introducción. La aparición de trombo en el interior de una endoprótesis es una entidad poco conocida aunque no excepcional, siendo difícil de tratar y pudiendo desencadenar complicaciones graves.

Casos clínicos. Presentamos dos casos clínicos en que durante el seguimiento apreciamos aparición de trombo en el interior de las endoprótesis y progresión continua del mismo. El primer caso se trata de un varón de 58 años con antecedentes de embolismo pulmonar y trombosis venosa profunda, en el que se colocó una endoprótesis Excluder[®] por un aneurisma de aorta torácica. A los 9 meses se observó una aposición de trombo en el interior. El segundo caso se trata de un varón de 70 años con antecedentes de neoplasia de recto que fue tratado con una endoprótesis Talent[®] bifurcada por un aneurisma de aorta abdominal infrarrenal. En el control de los 6 meses se empezó a visualizar trombo en el interior. En ambos casos el crecimiento ha sido evolutivo, apreciándose disminución progresiva del tamaño de la luz; los dos pacientes recibían tratamiento con trifusal. Se les ha realizado control de la trombosis por TC y estudio biológico completo de trombofilia. Estos dos casos representan el 6,67% (1 de 15) de las endoprótesis torácicas y el 2,5% (1 de 40) de las

abdominales de nuestra serie. En ambos casos se ha observado un crecimiento progresivo de la trombosis tanto transversal como longitudinalmente, siendo hasta el momento asintomáticas. El estudio de trombofilia no ha demostrado ninguna alteración de la coagulación.

Conclusiones. Según la literatura más de un 25% presenta un crecimiento que ocluye la luz, lo que nos hace plantear si mantener una actitud expectante o activa. Sería importante evaluar la posibilidad de evitar su crecimiento o conseguir su regresión pero, hasta el momento, ni el tratamiento anticoagulante parece ser una solución segura.

CC5

Dilatación tardía de endoprótesis aórtica tras sustitución completa de aorta en paciente con aneurisma de cayado aórtico y toracoabdominal

F. Sellés-Galiana, A. Rodríguez-Morata, R. Rodríguez-Carmona, M.J. Lara-Villoslada, E. Navarro-Muñoz, E. Ros-Díe
*Servicio de Angiología y Cirugía Vascular.
Hospital Universitario San Cecilio. Granada.*

Introducción. La patología aneurismática de todo el sector aórtico no es frecuente pero no inusual en nuestro medio. La sustitución aortica se puede llevar a cabo de forma combinada, mediante cirugía convencional y técnicas endoluminales.

Caso clínico. Varón de 66 años con antecedentes de HTA, tabaquismo, diabetes mellitus tipo 2, a quien, tras diagnóstico con TAC de aneurisma de cayado aórtico de 8 cm, se le realiza implantación de tubo protésico a ese nivel (año 2000). En postoperatorio de dicha cirugía sufre un síndrome de distrés respiratorio del adulto, disfonía y parálisis diafragmática izquierda. En 2001 ingresa por dolor abdominal, con diagnóstico de aneurisma toracoabdominal desde subclavia a tronco celíaco y aneurisma abdominal yuxtarenal. Se realiza exclusión de aorta torácica hasta tronco celíaco mediante colocación de 3 endoprótesis Excluder[®] telescópadas. Quince días más tarde se realiza *bypass* aorto-aórtico con reimplante de arteria renal izquierda. En 2004 se detecta en TAC de control una dilatación de endoprótesis torácicas antiguas junto con la presencia de trombo mural en aorta descendente. Se procede a excluir estas endoprótesis con dos nuevas (Talent[®]).

Conclusiones. En pacientes con patología aneurismática a diferentes niveles, con elevado riesgo quirúrgico o edad avanzada es posible plantear un tratamiento combinado, que permita disminuir el tiempo de intervención y el riesgo de complicaciones intra y postoperatorias. La resolución de algún tipo de endofuga es posible mediante exclusión con endoprótesis.

CC6

Reparación endovascular de aneurismas anastomóticos aortoiliacos

L. Leiva, A. Arroyo, J. Porto, S. Carmona, R. Montero, J. Gil, R. Gesto

Servicio de Angiología y Cirugía Vascular. Hospital 12 de Octubre. Madrid.

Objetivo. Revisar los pacientes con aneurismas anastomóticos aortoiliacos tratados con terapia endovascular y determinar si es una forma válida de tratamiento.

Casos clínicos. Serie de 6 pacientes con aneurismas anastomóticos en el sector aortoiliaco (aórtico proximal: 3 casos, aórtico distal: 1 caso, ilíaco: 2 casos), resueltos mediante la colocación de endoprótesis, entre enero de 2000 y febrero de 2005. Se trata de 6 varones con edad media de 72 años (rango: 65-77 años) y una evolución media desde el injerto inicial de 10,8 años (rango: 1-20 años), que fueron intervenidos por patología ocluyente en 3 casos y aneurismática en los restantes. Entre los factores de riesgo destacan: EPOC (3 casos), enfermedad coronaria (2 casos), insuficiencia renal (1 caso en diálisis). Los 6 pacientes fueron intervenidos en quirófano, colocándose endoprótesis aórtica recta (3 casos), endoprótesis ilíaca recta (2 casos) y endoprótesis bifurcada (1 caso). No se produjeron complicaciones reseñables en el postoperatorio, salvo un caso de fuga tipo II, que se manejó de forma conservadora, desapareciendo espontáneamente en el primer mes. La estancia media fue de 8 días (rango: 7-10 días). Durante un seguimiento medio de 27,6 meses (rango: 1-61 meses), no se han detectado complicaciones.

Conclusiones. El tratamiento endovascular para los aneurismas anastomóticos en el sector aortoiliaco es una opción válida y poco invasiva, dado que se trata de pacientes de alto riesgo para cirugía abierta. Son precisos seguimientos más largos para conocer la durabilidad de las endoprótesis y sus complicaciones a largo plazo

PÓSTERS

PEV1

Embolización de aneurisma aislado de arteria hipogástrica con tapones vasculares

A. Torres, F. Gómez, A. Plaza, J.M. Zaragoza, J. Briones, C. Martínez, I. Blanes, I. Crespo, E. Ortíz

Servicio de Angiología y Cirugía Vascular y Endovascular.

Hospital Doctor Peset. Valencia.

Introducción. Los aneurismas aislados de arteria hipogástrica son poco frecuentes (0,04% de todos los aneu-

rismas aortoiliacos). Debido a su localización la incidencia de rotura es alta y presenta una alta mortalidad. El tratamiento tradicional ha sido la exclusión o ligadura quirúrgica por abordaje directo. Recientemente las técnicas endovasculares proporcionan una alternativa menos invasiva. De éstas, la embolización o la exclusión con endoprótesis son las alternativas preferidas.

Caso clínico. Paciente varón de 72 años con antecedentes de HTA, exfumador, hipertensión pulmonar y EPOC grave. Presenta aneurisma aislado de arteria ilíaca interna izquierda de 3,8 cm de diámetro máximo detectado como hallazgo casual. Mediante anestesia local se realizó el procedimiento de forma percutánea por punción femoral derecha. La embolización se realizó con 3 tapones vasculares tipo Amplatzer® de 16 mm. La colocación de los tapones se realizó de forma seriada, el primero en cuello distal, el segundo en luz intermedia y último en cuello proximal. La arteriografía postoperatoria mostró la trombosis con la oclusión completa de la luz aneurismática. No se derivaron complicaciones del procedimiento y el paciente permanece asintomático. La TC de control a los 2 días confirmó la oclusión del aneurisma y fue dado de alta.

Conclusiones. Las técnicas endovasculares son una buena alternativa terapéutica en los aneurismas de arteria hipogástrica, debido sobre todo a su condición de tratamiento no invasivo. En casos seleccionados la embolización con tapones es un procedimiento sencillo, rápido y eficaz en el tratamiento de estos aneurismas cuando se presentan de forma aislada y puede serlo también cuando se asocian a aneurismas aórticos. Además reduce la morbilidad quirúrgica y con ello la estancia hospitalaria que precisa la cirugía convencional.

PEV2

Rotura traumática de aorta torácica. Tratamiento endovascular

R. Fernández-Samos Gutiérrez, J.M. Ortega-Martín,

A. Martín-Álvarez, M.J. Barbas-Galindo,

M. Ballesteros-Pomar, J. Domínguez-Bahamonde

Servicio de Angiología y Cirugía Vascular y Endovascular.

Hospital de León. León.

Introducción. La rotura traumática de aorta torácica (AT) puede ser tratada actualmente con técnicas endovasculares y con buenos resultados.

Caso clínico. Varón de 24 años, politraumatizado grave por accidente de tráfico: TCE Glasgow 7, fractura mandibular, fractura pélvica y luxación de fémur, fracturas de antebrazos, contusión pulmonar, derrame pleural y estallido esplénico. Precisa esplenectomía urgente, ingresando en unidad de medicina intensiva (UMI). A las 48 horas, tras estabilización hemodinámica, se aprecia tendencia a

la hipertensión arterial no controlable, pero sólo en extremidades superiores, con disminución de pulsos de extremidades inferiores. La presión arterial cruenta monitoriza diferencias de hasta 100 mmHg entre arteria radial y arteria femoral. Con la sospecha de traumatismo de aorta se practica angio-TC que muestra rotura contenida de AT descendente, con disrupción y arrollamiento intimal, con doble luz, sin imagen de aneurisma. La angiografía confirma el diagnóstico de rotura de AT, 3 cm por debajo de origen de subclavia izquierda, con imagen en 'reloj de arena'. Se plantea tratamiento endovascular urgente, implantándose por acceso femoral derecho y bajo control angiográfico, prótesis recta Talent® de 26 mm de diámetro y 130 mm de longitud, desde origen de arteria subclavia izquierda, cubriendo la zona de rotura, sin complicaciones. El paciente recupera pulsos y tensión normalizada en miembros superiores e inferiores. Tras 30 días de ingreso en UMI, el paciente pasa a planta convaleciente de lesiones, fundamentalmente neurológicas.

Conclusión. La rotura de AT es potencialmente letal, con mortalidad elevada en el momento del traumatismo, alta morbimortalidad en la reparación quirúrgica convencional, afecta a individuos jóvenes y se combina habitualmente con múltiples lesiones asociadas. La reparación endovascular es una estrategia prometedora que puede aportar excelentes resultados en esta grave patología

PEV3

Ruptura traumática del arco aórtico en paciente joven: la opción endovascular

E.M. San Norberto-García, V. Gutiérrez-Alonso, I. Del Blanco-Alonso, M.A. Ibáñez-Maraña, N. Cenizo-Revuelta, J.A. Brizuela-Sanz, J.A. González-Fajardo, L. Del Río-Solá, S. Carrera-Díaz, C. Vaquero-Puerta
*Servicio de Angiología y Cirugía Vascular y Endovascular.
 Hospital Clínico Universitario de Valladolid. Valladolid.*

Introducción. El 80-85% de los pacientes que sufren una ruptura traumática del arco aórtico fallecen previamente al ingreso hospitalario. Las técnicas quirúrgicas abiertas conllevan a su vez una elevada morbimortalidad. Las opciones endovasculares están incrementando su relevancia en los últimos años.

Caso clínico. Paciente varón de 19 años politraumatizado. Presenta traumatismo craneoencefálico leve, fractura de ramas ileopubiana e isquiopubiana con imagen de hematoma pélvico, fracturas tibioperonea y olecrania izquierda y contusión esplénica con presencia de líquido periesplénico. En la TAC toracoabdominal con y sin contraste se aprecia una colección cervicomedial que desplaza la tráquea, importante irregularidad de cayado aórtico a nivel de la salida de la carótida izquier-

da. El estudio arteriográfico muestra el nacimiento de la arteria vertebral izquierda directamente del cayado aórtico entre la carótida y la subclavia izquierda y a ese nivel imagen de pseudoaneurisma. Se procede a la colocación de dos endoprótesis a nivel de cayado aórtico de 26 × 180 y 28 × 80 (Talent; Medtronic/AVE) mediante abordaje femoral. Se ocluye el origen de la subclavia izquierda, permaneciendo permeable la carótida del mismo lado. El control arteriográfico revela la persistencia de relleno retrógrado del pseudoaneurisma subsidiario de la vertebral izquierda. En un segundo tiempo se ligó la arteria subclavia izquierda en su origen por vía cervical ante la imposibilidad de acceso endovascular a través del brazo izquierdo por la fractura del mismo. La TAC de control demuestra la exclusión del pseudoaneurisma de la circulación.

Conclusión. El tratamiento endovascular de la ruptura traumática del arco aórtico en paciente jóvenes puede ser la primera opción terapéutica en casos seleccionados.

PEV4

Malformación arteriovenosa extensa con ulceración hemorrágica y sepsis asociada: tratamiento

I. Lojo-Rocamonde, A. Moro-Mayor, I. Iglesias-Negreira, T. Pintos-Moreu

*Servicio de Angiología y Cirugía y Vascular.
 Hospital USP Santa Teresa. A Coruña.*

Introducción. Se presenta un caso singular de tratamiento endovascular y posterior resección de gran malformación arteriovenosa complicada con ulceración hemorrágica, *shock* hipovolémico por sangrado posparto y sepsis. **Caso clínico.** Mujer de 42 años con antecedente de malformación arteriovenosa en región sacra, glútea y cara posterosuperior de muslo derecho que en el parto de su segundo embarazo presenta sangrado activo en ulceración de malformación, lo cual provoca *shock* hipovolémico y muerte del feto. Posteriormente presenta cuadro séptico con hemocultivos positivos para *Escherichia coli* y *Proteus mirabilis*. Se realiza RM, TAC y arteriografías selectivas objetivando malformación arteriovenosa hemodinámicamente activa. Se procedió a embolizaciones selectivas repetidas de los *nidus* utilizando como material embolizador Espongostan® (*gel-foam*) y sellado final con *coils* de platino. Posteriormente se realizó resección amplia de la lesión con plastia e injertos cutáneos para una epitelización correcta. En la tercera sesión de embolización de ramas inferiores de la arteria glútea superior se produjo embolización de material en sector popliteodistal que requirió recanalización con guía y trombólisis química, precisando posteriormente

una amputación transtatarsiana. Se realizó arteriografía y TAC postratamiento con seguimiento a 18 meses con buen resultado clinicomorfológico.

Conclusión. La terapéutica combinada endovascular y quirúrgica permite el tratamiento de malformaciones extensas y complicadas con ulceración, sangrado e infección como en este caso.

PEV5

Tratamiento combinado (endovascular y convencional) de lesiones aneurismáticas y oclusivas de aorta torácica y arterias ilíacas

N.J. Mosquera-Arochena, M. Martínez-Pérez, M.A. Marco-Luque

Servicio de Angiología y Cirugía Vascular.

Hospital Clínico-Universitario. Santiago de Compostela, A Coruña.

Introducción. En el momento actual, el tratamiento de elección para los aneurismas de aorta torácica es la implantación de endoprótesis por vía femoral. Pero cuando coexisten lesiones oclusivas en ejes iliofemorales, la técnica habitual no es posible por bloqueo del acceso necesario y debe idearse una actitud combinada de permeabilización del sector iliofemoral que va a permitir el acceso a la aorta torácica y por consiguiente la implantación de endoprótesis y la revascularización necesaria de las extremidades inferiores.

Objetivo. Presentar un caso tratado, simultáneamente, de aneurisma de aorta torácica descendente con implantación de endoprótesis y lesiones oclusivas ilíacas bilaterales mediante *bypass* aortobifemoral.

Caso clínico. Mujer de 53 años, hipertensa, fumadora, con claudicación intermitente incapacitante y parestesia nocturna de 6 meses de evolución. La TC y la angiografía mostraron calcificación extensa aortoílica, oclusión iliofemoral derecha, estenosis críticas en eje ilíaco izquierdo, obliteración femoropoplítea bilateral y aneurisma de aorta torácica descendente de 5,5 cm. Se implantó prótesis aortobifemoral (Dacron 18 x 9 mm) y, a través de sus ramas, endoprótesis Excluder WL Gore (34 x 15 y 40 x 15) en aorta torácica en el mismo acto operatorio, con resultados satisfactorios. Asintomática a los 6 meses.

Conclusiones. Este tipo de lesiones concomitantes aneurismáticas y oclusivas evidencian la necesidad de que sea el cirujano vascular el especialista de elección para su tratamiento y el quirófano el lugar idóneo para llevarlo a cabo. La indicación de proceder simultáneamente no sólo reduce el riesgo quirúrgico de otra intervención, sino que evita las complicaciones de actuar posteriormente sobre una prótesis ya implantada (hemorragia, infección, pseudoaneurisma...). Creemos que esta actitud es de elección en los pacientes con lesiones combinadas aneurismáti-

cas en aorta torácica y oclusiones iliofemorales bilaterales que requieran tratamiento quirúrgico.

PEV6

Ruptura tardía de catéter-reservorio venoso central por vía subclavia

I. Iglesias-Negreira, A. Moro-Mayor, T. Pintos-Moreu, I. Lojo-Rocamonde

Servicio de Angiología y Cirugía Vascular y Endovascular.

Hospital USP Santa Teresa. A Coruña.

Introducción. La necesidad de efectuar tratamientos por vía endovenosa central, bien para alimentación parenteral definitiva, infusión prolongada de antibióticos, terapia del dolor, tratamiento oncológico, y últimamente hemodiálisis, hace que el implante de estos dispositivos sea cada vez más frecuente en los Servicios de Cirugía Vascular. Procedimiento no exento de complicaciones, algunas de ellas de carácter grave, como el caso que se presenta, una ruptura tardía del catéter con migración a cavidad cardíaca y su tratamiento mediante una técnica endovascular con acceso venoso combinado.

Caso clínico. Mujer de 32 años con antecedente de cuadrantectomía de mama derecha y linfadenectomía ganglionar ipsilateral por carcinoma ductal infiltrante con tratamiento quimioterápico asociado que precisó implante de catéter-reservorio tipo Lifeport con catéter de poliuretano 6,5 Fr por vía transubclavia izquierda en otro centro. A los 48 meses del implante acudió al Servicio de Urgencias por cuadro respiratorio agudo, objetivándose en radiografía de tórax embolización del catéter a cavidad cardíaca derecha. Ante la morbilidad asociada a la existencia de un fragmento intracardíaco se realizó extracción del mismo por abordaje combinado por vena basilica movilizando el catéter hasta vena cava superior con catéter UF (Cordis) 4 Fr y por vena femoral para su recogida y extracción utilizando lazo e introductor largo 6 Fr, introduciéndolo en el mismo para evitar lesión iatrogénica del acceso venoso femoral. Durante la manipulación del fragmento la paciente presentó cuadros de taquicardia ventricular transitorios, completando el procedimiento sin complicaciones y siendo dada de alta a las 12 horas.

Conclusiones. Los sistemas tipo catéter-reservorio proporcionan una mejora en la calidad de vida del paciente oncológico y aunque son poco frecuentes las complicaciones, la embolización intracardíaca del catéter es la que más mortalidad presenta, por lo que su extracción mediante técnicas endovasculares proporciona al paciente una resolución satisfactoria con una morbilidad baja.

PEV7**Síndrome aórtico agudo en paciente con fiebre de origen desconocido**

E. Blanco, G. Moñux, F.J. Serrano, R. Rial, A. Ponce, P.C. Morata

Servicio de Angiología y Cirugía Vascular. Hospital Clínico San Carlos. Madrid.

Introducción. La úlcera arterioesclerótica es reconocida como una entidad del síndrome aórtico agudo, con una evolución poco conocida.

Objetivo. Describir la presentación y tratamiento endovascular de un síndrome aórtico agudo en una paciente con un cuadro infeccioso de 1 mes de evolución y TAC toracoabdominal previa con aorta sin alteraciones.

Caso clínico. Mujer de 77 años con antecedentes de hipertensión arterial y neumonías de repetición. Ingresó por cuadro de desorientación, fiebre, cefalea y dolor abdominal. Se aportan las pruebas complementarias. Análítica: leucocitos 10.000; marcadores inflamatorios elevados. TAC toracoabdominal: aorta torácica sin lesiones, derrame pleural izquierdo. Ecocardiograma: leve hipertrofia ventrículo izquierdo, sin vegetaciones. Líquido cefalorraquídeo (LCR): linfocitosis, cultivo negativo. Esputo: *Enterobacter cloacae*. Panel serológico: negativo. Hemocultivo: negativo. Es diagnosticada de meningitis linfocitaria. Se inicia tratamiento antibiótico de amplio espectro, normalizándose el nivel de conciencia pero persistiendo la febrícula vespertina. 40 días después presenta disnea súbita y opresión precordial. Electrocardiograma normal. La TAC toracoabdominal muestra hemotórax derecho, aneurismas saculares en cara anterior de aorta torácica proximal y en cara posterior de aorta torácica distal, en relación con úlceras arterioscleróticas, así como aneurisma aórtico infrarrenal de 3,5 cm y sacular en ilíaca común derecha de 3 cm. Tratamiento: cirugía urgente. Tratamiento endovascular desde aorta distal a subclavia izquierda hasta tronco celíaco con dos endoprótesis Talent. Control arteriográfico y con ecocardiograma transesofágico. Colocación de tubo de drenaje torácico derecho. Evolución posquirúrgica: extubación a las 24 horas. Se mantiene afebril. Paraparesia del miembro superior izquierdo, con buena recuperación funcional tras drenaje de LCR. TAC toracoabdominal a los dos días por empeoramiento de su patrón respiratorio: atelectasia en el pulmón izquierdo, hemotórax en resolución, endoprótesis en aorta torácica sin fugas ni complicaciones. Alta de UCI a los 7 días. Muerte súbita a los 8 días. Se realiza necropsia.

PEV8**Estenosis femoral secundaria a cierre percutáneo con Angio-Seal. Tratamiento endovascular**

X. Admetller-Castiglione, B. Gómez-Moya, A. Barbod-Abad, F. Pañella-Agustí, N. Rodríguez-Espinosa, R. García-Vidal, M. Mellado-Joan, V. Martín-Paredero

Servicio de Angiología y Cirugía Vascular y Endovascular. Hospital Universitario Joan XXIII. Tarragona.

Introducción. Los sistemas de sellado percutáneo arterial son un sistema seguro para evitar el sangrado postpunción arterial. No obstante se pueden presentar complicaciones con el uso de los mismos, como trombosis arterial o pseudoaneurisma. Presentamos el caso de una paciente de 82 años de edad con una estenosis crítica de arteria femoral común derecha secundaria al uso de Angio-Seal solventada mediante tratamiento endovascular.

Caso clínico. Mujer de 82 años de edad con múltiples factores de riesgo vascular que ingresó en nuestro servicio por isquemia crítica de MMII. En la exploración física destacaba obliteración femoropoplíteas bilaterales con unos índices T/B de 0,3 derecho y 0,25 izquierdo. La arteriografía mostró estenosis críticas en femoral superficial de forma bilateral, algunas de ellas de hasta 5 cm de longitud. Se optó por realizar tratamiento endovascular de las lesiones femorales en dos tiempos, comenzando por la extremidad izquierda. Desde acceso femoral derecho, se trataron las lesiones izquierdas mediante angioplastias con balón tipo *cutting*, recuperando la enferma pulso poplíteo y pedio. Se realizó cierre femoral derecho por el sistema Angio-Seal. Días después la enferma reingresó con clínica de isquemia subaguda de extremidad derecha. La arteriografía mostró estenosis preoclusiva en femoral común derecha, secundaria a la colocación de Angio-Seal. Se realizó ATP más *stent* de balón, recuperando calibres y sin complicaciones. Posteriormente se finalizó el caso con el tratamiento de las lesiones de femoral superficial derecha. En el seguimiento, la enferma mantuvo pulsos pedios bilaterales.

PEV9**Isquemia mesentérica en el tratamiento endovascular de aneurisma de aorta torácica**

M.A. Ibáñez-Maraña, N. Cenizo-Revuelta, E. San Norberto-García, J.A. Brizuela-Sanz, V. Gutiérrez-Alonso, C. Vaquero-Puerta

Servicio de Angiología y Cirugía Vascular. Hospital Clínico Universitario de Valladolid. Valladolid.

Introducción. Presentamos el caso de un paciente con aneurisma de aorta torácica descendente, tratado mediante endoprótesis, que en el postoperatorio presenta un

cuadro de isquemia mesentérica. La incidencia y causa de isquemia mesentérica en el tratamiento endovascular de un aneurisma no están aclaradas, teniendo importancia la embolización de material arterioescleroso durante la introducción y despliegue del sistema.

Caso clínico. Varón de 78 años con aneurisma de aorta torácica descendente, que se extiende desde arteria subclavia izquierda hasta tronco celiaco. Presenta en la arteriografía dilatación de aorta torácica descendente hasta tronco celiaco, con permeabilidad de troncos digestivos, y en TAC toracoabdominal, diámetro máximo de aorta descendente de 6 cm, con cuello proximal y distal de 4 cm, presencia de trombo mural en aorta torácica descendente y abdominal. Se realiza exclusión del aneurisma mediante dos endoprótesis PTFE autoexpandibles (42 × 200 mm y 42 × 100 mm), sin oclusión de tronco celiaco. En el postoperatorio el paciente comienza con dolor abdominal intenso difuso y elevación de GOT, CPK y LDH. Se realiza TAC abdominal con presencia de infartos múltiples a nivel hepático, esplénico y renal; con permeabilidad de tronco celiaco y origen de arteria mesentérica superior que se ocluye posteriormente. El paciente fallece a las pocas horas.

Conclusiones. La isquemia mesentérica es infrecuente en el tratamiento del aneurisma de aorta, según la extensión y afectación de la pared intestinal, puede llegar a tener una mortalidad del 100%. Se produce isquemia mesentérica en un 2% de los aneurismas de aorta abdominal tratados mediante cirugía endovascular, frecuencia parecida a los que se tratan mediante cirugía abierta. En el tratamiento endovascular, la embolización de los troncos digestivos por material ateromatoso del cuello del aneurisma o del acceso vascular, es causa significativa de producción de isquemia mesentérica, la oclusión de arteria mesentérica inferior e hipogástrica no parece incrementar su incidencia.

PEV10

Migración asintomática tardía de stents desde vena subclavia derecha a arteria pulmonar izquierda

M. Martínez-Pérez, N.J. Mosquera-Arochena, D. Caicedo-Valdés

Servicio de Angiología y Cirugía Vascular. Hospital Clínico-Universitario. Santiago de Compostela, A Coruña.

Introducción. Las complicaciones tardías de los stents vasculares pueden ser trombosis (hiperplasia, fractura...), infección, desprendimiento con o sin trombosis consiguiente, etc. Se refieren con mayor frecuencia en el sistema arterial dado que su implantación en el sistema venoso es también menos frecuente.

Objetivo. Presentar un caso de migración tardía (8 meses) de 2 stents solapados implantados en vena subclavia

derecha a arteria pulmonar izquierda sin provocar oclusión vascular y en paciente asintomático.

Caso clínico. Varón, 70 años, a quien 8 meses antes se había realizado angioplastia con implantación de 2 stents en subclavia derecha y asa protésica humerobasílica para hemodiálisis (antebrazo derecho). Presentaba buena permeabilidad y funcionamiento del acceso vascular. Una radiografía rutinaria de tórax demostró la presencia de los stents en arteria pulmonar inferior izquierda, sin signos de infarto pulmonar y encontrándose el paciente completamente asintomático.

Conclusiones. La migración tardía de stents arteriales es poco frecuente. Las características de mayor flexibilidad de la paredes venosas y el aumento de la presión sanguínea, la dilatación venosa y el frémito consiguiente desencadenados por la fístula protésica realizada nos hace suponer que favorecieron el desprendimiento de los stents. El hecho de que hayan emigrado a arteria pulmonar izquierda sin provocar episodios trombóticos a ningún nivel, quedando impactados, con el paciente asintomático, nos parece una casualidad insólita que debe tenerse en cuenta en la posible evolución de este tipo de material

PEV11

Aneurismas torácico y aortoiliaco intervenidos de forma simultánea y reintervención tardía, también simultánea, por endofuga

M.I. Sánchez-Nevarez, J.R. Escudero-Rodríguez, J.M. Mestres-Sales, P. Surcel, J.M. Romero-Carro, E. Viver-Manresa

Servicio de Angiología y Cirugía Vascular y Endovascular. Hospital de la Santa Creu i Sant Pau. Barcelona.

Introducción. Presentamos el caso de un paciente tratado en un tiempo de tres aneurismas en distintos niveles: torácico, abdominal e ilíaco derecho que requirió una reintervención tardía simultánea a nivel aórtico e ilíaco por endofuga.

Caso clínico. Varón de 73 años que en un estudio por disfonía se detecta en una TC un aneurisma de aorta torácica de 9 cm y una tumoración pulmonar en el lóbulo superior derecho. En la exploración física se detecta masa abdominal y una nueva TC abdominal informa de un aneurisma de aorta infrarrenal de 6 cm y de iliaca derecha de 3,5 cm. Dado que la presencia de estos aneurismas aumentaban el riesgo operatorio de la cirugía pulmonar se decidió realizar en primer lugar un tratamiento por vía endovascular, y posteriormente la lobectomía pulmonar. En el mismo acto quirúrgico por vía femoral se excluyeron los tres aneurismas mediante endoprótesis Talent[®] con buen resultado inmediato y disminución del tamaño del saco en el seguimiento. A los 36 meses se observó una fuga tipo 1 proximal en la TC de control con aumento de

tamaño; en la radiografía de tórax se apreció rotura del *stent* libre torácico, confirmándose en estudio angiográfico que había migración inferior de la endoprótesis. En una nueva intervención se colocó una extensión proximal cubriendo la arteria subclavia izquierda y, en el mismo acto, una extensión iliaca derecha con exclusión de la arteria hipogástrica, al apreciarse un crecimiento de la iliaca en la zona de anclaje distal de la endoprótesis. A los 7 meses de la última intervención los controles son normales, sin evidencia de fugas y libre de recidiva neoplásica. **Conclusión.** Existen pocos casos publicados de reparación endovascular simultánea de aorta torácica y abdominal. Casos como éste ponen de manifiesto la tolerancia y la necesidad de seguimiento exhaustivo de este tipo de procedimientos.

PEV12

Síndrome aórtico agudo. Experiencia en el tratamiento endovascular

J. Barreiro-Veiguela, J.R. Escudero-Rodríguez,
M.I. Sánchez-Nevarez, J. Latorre-Vilallonga,
P. Surcel, E. Viver-Manresa
*Servicio de Angiología y Cirugía Vascular y Endovascular.
Hospital de la Santa Creu i Sant Pau. Barcelona.*

Introducción. El síndrome aórtico agudo (SAA) constituye una entidad clínica de extrema gravedad con una elevada morbimortalidad. Los avances en las técnicas endovasculares ofrecen nuevas posibilidades de tratamiento.

Objetivo. Exponer la casuística de nuestro centro en el tratamiento endovascular del SAA.

Pacientes y métodos. Entre los años 2001 y 2004 un total de 14 pacientes fueron intervenidos de forma endovascular por patología de la aorta torácica. De estos 14 pacientes, 4 pacientes presentaban una enfermedad englobada dentro del SAA (tres disecciones agudas tipo B y una úlcera penetrante aórtica). La mediana de edad fue de 68 años (rango: 57-70 años). Los criterios para la indicación de reparación quirúrgica fueron: desarrollo de pseudoaneurisma, hematoma mediastínico y dolor no controlado (en dos casos). Todos los pacientes fueron tratados mediante la colocación de una endoprótesis Talent® en un quirófano equipado para procedimientos endovasculares y bajo anestesia general.

Resultados. No se registró mortalidad peroperatoria ni conversión a cirugía abierta. Se realizaron controles evolutivos mediante TC y radiografía convencional siguiendo un protocolo previamente establecido. La media del seguimiento fue de 7 meses. Durante el seguimiento se detectó una persistencia de la falsa luz, en una de las disecciones, con un aumento del diámetro aórtico. No se ha realizado ninguna reintervención.

Conclusión. La terapéutica endovascular mediante endoprótesis puede ayudar a disminuir la alta morbimortalidad del SAA, en aquellos casos seleccionados que, por sus complicaciones o por su mala respuesta al tratamiento médico, sean candidatos a corrección quirúrgica.

PEV13

Permeabilidad del injerto femorofemoral en el tratamiento del aneurisma de aorta abdominal con prótesis aortomonoilíaca

A. Martín-Álvarez, M.J. Barbas-Galindo,
M. Ballesteros-Pomar, J.M. Domínguez,
R. Fernández-Samos Gutiérrez, J.M. Ortega-Martín
Servicio de Angiología y Cirugía Vascular. Hospital de León. León.

Introducción. La utilización de una prótesis aortomonoilíaca acompañada de injerto femorofemoral ha permitido extender las posibilidades de tratamiento endovascular a pacientes con anatomía compleja. Sin embargo, añade al procedimiento dos anastomosis femorales y un *bypass* extraanatómico.

Pacientes y métodos. 37 pacientes intervenidos entre marzo de 2000 y diciembre de 2004, 36 hombres y 1 mujer. Todos ASA III y IV. Edad media: 75 años (rango: 61-89 años). Control evolutivo al mes, a los seis meses, al año y posteriormente con periodicidad anual mediante exploración física, laboratorio vascular, radiografía simple de abdomen y angio-TC. Seguimiento medio: 24 meses. Análisis de resultados mediante curva de Kaplan-Meier. **Resultados.** Ausencia de muerte perioperatoria, ni reconversión a cirugía abierta. Ausencia de degeneración anastomótica o infección de injerto femorofemoral. Complicación precoz: 1 endofuga tipo I, 2 linforragias. Complicaciones tardías: 2 *exitus* por rotura aneurismática confirmadas con necropsia, 1 endofuga tipo I, 1 endofuga tipo II, 1 trombosis aguda de endoprótesis. Durante el seguimiento recogimos 1 *exitus* por ACV y 2 *exitus* por cardiopatía isquémica. Procedimientos secundarios: 1 trombectomía de endoprótesis con recambio de injerto femorofemoral y permeabilidad secundaria del 100% al término del estudio. Supervivencia acumulada: 60,57%. Permeabilidad acumulada del injerto: 95,24%. Supervivencia libre de endofugas: 90,54%.

Conclusiones. El uso de *bypass* femorofemoral en el contexto de la estrategia aortomonoilíaca ofrece buenos resultados en cuanto a la permeabilidad a medio y largo plazo. La trombosis del injerto se relaciona generalmente con alteración del flujo de entrada, debido a problemas de la endoprótesis o por progresión de lesiones de iliaca externa, cuya detección precoz puede mejorar los resultados a largo plazo.

PEV14

Angioplastia transluminal de arterias tibiales en el tratamiento de la isquemia crítica de miembros inferiores

A. Fernández-Herederó, F. Acín-García, A. López-Quintana, F. Medina-Maldonado, J. de Haro, E. Martínez-Aguilar.

Servicio de Angiología y Cirugía Vascular.

Hospital Universitario de Getafe. Getafe, Madrid.

Objetivo. Valorar los resultados de la angioplastia transluminal percutánea (ATP) del sector tibial en el tratamiento de la isquemia crítica de miembros inferiores.

Pacientes y métodos. Seguimiento prospectivo de todos los pacientes con isquemia crítica sometidos a ATP tibial entre marzo de 1999 y octubre de 2004. Analizamos éxito morfológico, clínico y hemodinámico inicial; resultado a largo plazo mediante análisis actuarial, ambos en intención de tratamiento, y la influencia de factores de riesgo, tipo de lesión y vaso de salida tras la intervención.

Resultados. Se realizaron 81 angioplastias tibiales en 43 pacientes (27 hombres y 16 mujeres), con edad media de 70,07 años. Factores de riesgo: diabetes mellitus, 81,44%; hipertensión arterial, 65%; tabaquismo, 41,8%; cardiopa-

tía, 51,2%; insuficiencia renal, 23%. Se trataron oclusiones en 21/43 extremidades. En dos casos se asoció revascularización directa. Existieron cuatro fracasos técnicos: dos procedimientos imposibles en los que se realizó revascularización distal en el mismo acto y dos estenosis residuales > 30%. El éxito morfológico inicial fue del 90,7%, clínico 82,9% y hemodinámico del 86,3% de las 22 extremidades con presiones compresibles. No se registró ningún *exitus* precoz. Un paciente presentó fallo cardíaco, y aparecieron complicaciones menores en el 14,6% (6/41). Dos pacientes (4,8%) sufrieron amputación mayor tras fracaso precoz. A largo plazo, con seguimiento medio de 20,4 meses, encontramos una permeabilidad clínica primaria del 52,4% y secundaria del 65% a 24 meses. Salvación de extremidad, 80,8%, y supervivencia, 83,3%, a 24 meses. En 10 pacientes se realizó con éxito una nueva ATP o revascularización al fallar el procedimiento inicial. No se encontraron diferencias significativas entre factores de riesgo, estenosis/oclusión ni vaso de salida distal.

Conclusión. La ATP tibial muestra una buena aplicación y resultados a largo plazo en salvación de extremidad de pacientes con isquemia crítica, sin impedir procedimientos de revascularización futuros en caso de necesitarlos.

**REUNIÓN NACIONAL DE LA
SOCIEDAD ESPAÑOLA DE
ANGIOLOGÍA Y CIRUGÍA VASCULAR.
51 JORNADAS ANGIOLÓGICAS**

Cádiz, 2-4 de junio de 2005

DVD (SESIÓN I)

DVD1

ECO-DOPPLER DE ARTERIAS DIGESTIVAS

R. Portas, M. Miralles, A. Clará, N. de la Fuente, J. Merino, M.A. Santiso, R. Faro, E. Ortiz, M.P. Martorell, F. Vidal-Barraquer
Servicio de Angiología y Cirugía Vascular. Hospital del Mar. Barcelona.

DVD2

**ANEURISMA TORACOABDOMINAL.
PERFUSIÓN VISCERAL CONTINUA
Y PRÓTESIS MULTIRRAMA**

R. Gesto Castromil
Angiología y Cirugía Vascular. Hospital 12 de Octubre. Madrid.

DVD (SESIÓN II)

DVD3

**ANEURISMECTOMÍA AORTOILÍACA
EN PACIENTE CON TRASPLANTE RENAL
NORMOFUNCIONANTE**

R.J. Segura Iglesias
Angiología y Cirugía Vascular. CHU Juan Canalejo. La Coruña.

DVD4

**DEMOSTRACIÓN TÉCNICA
DE REVASCULARIZACIÓN POR
LAPAROSCOPIA EN CLAUDICACIÓN
INVALIDANTE DEL SECTOR AORTOILÍACO**

M. Ballesteros Pomar^a, M.J. González Fueyo^a, S.G. Óscar^b,
E. Álvarez Prida^b, F. Vaquero Morillo^a

^aAngiología, Cirugía Vascular y Endovascular. ^bCirugía General.
Hospital de León. León.

COMUNICACIONES ORALES (SESIÓN I)

C1

**ESTADO FUNCIONAL TRAS CIRUGÍA DEL
SÍNDROME DEL ESTRECHO TORÁCICO**

J. Cordobès Gual, O. Merino Mairal, F. Sena Ruiz,
R. Riera Vázquez, C. Corominas Roura, P. Lozano Vilardell
*Servicio de Angiología y Cirugía Vascular. Hospital Universitario
Son Dureta. Palma de Mallorca.*

Discusor: Dr. L.M. Salmerón, Hospital Clínico San Cecilio, Granada.

Introducción. La calidad de vida tras la resección costal en el síndrome del estrecho torácico (SET) es un tema controvertido y raramente evaluado.

Objetivos. Evaluar el estado funcional y la calidad de vida de los pacientes intervenidos por SET, mediante la aplicación del cuestionario DASH (*Disabilities of the Arm, Shoulder and Hand*).

Pacientes y métodos. Estudio observacional y retrospectivo de pacientes intervenidos por presentar SET desde Enero 1998 a Diciembre 2004. Se realizó el cuestionario DASH de forma preoperatoria y postoperatoria. Éste incluye 30 preguntas que pueden sumar de 0 a 100 puntos, los pacientes se agrupan según la puntuación obtenida: 0 asintomáticos, 1-25 síntomas leves, 26-50 moderados, 51-75 graves y 76-100 incapacidad funcional. Se analizan los resultados según el tipo de SET, la comorbilidad asociada y el tipo de cirugía realizada.

Resultados. Se intervinieron 21 pacientes, del los que 18 (86%) respondieron al cuestionario y fueron evaluables. La media de edad fue de 36 años (rango: 22-51). 10 pacientes presentaron SET venoso en forma de trombosis venosa subclavio-axilar, la puntuación media preoperatoria fue de 8,9 (DE: 7). Los 8 SET neurológico presentaron una puntuación preoperatoria de 55,9 (DE: 15,6). Se resecó la primera costilla en 15 pacientes, la costilla cervical en uno y a los dos restantes ambas. El seguimiento medio fue de 48,8 meses (rango: 3-38). La puntuación media postoperatoria en los pacientes con SET venoso fue de 13,5 (DE: 17,8) no apreciándose cambios significativos respecto al previo ($p = ns$); en los pacientes con SET neurológico la puntuación postoperatoria fue de 19,7 (DE: 15,3) objetivándose una mejoría significativa respecto a la puntuación inicial ($p = 0,025$).

Conclusiones. El cuestionario DASH demuestra ser una prueba válida para evaluar el estado funcional tras esta cirugía. La descompresión quirúrgica del estrecho torácico presenta buenos resultados funcionales a medio y largo plazo, ofreciendo un mayor beneficio en aquellos pacientes con clínica neurológica.

C2

EVALUACIÓN DE ESTENOSIS DE CAROTÍDEA EN PACIENTES SUBSIDIARIOS DE REVASCULARIZACIÓN MIOCÁRDICA

S. Redondo López^a, M.J. Lamas Hernández^b, C. Mendieta Azcona^a, G. Núñez de Arenas Baeza^a, E. Marín Manzano^a, M. Rubio Montaña^a, T. Centella Hernández^b, P. Gallo González^a, C. Bernal Bernal^a, J. Haurie Girelli^a, A. Chinchilla Molina^a, E. Aracil Sanus^a, J. Ocaña Guaita^a, C. Gandarias Zúñiga^a, A. Utrilla López^a, C. Cuesta Gimeno^a
^aAngiología y Cirugía Vascular. ^bCirugía Cardíaca.
 Hospital Ramón y Cajal. Madrid.
 Discusor: Dr. J. Serrano, Hospital Clínico San Carlos, Madrid.

Introducción. La EC es frecuente en pacientes con aterosclerosis, presente en 22% de candidatos a RM. La etiología del ictus en cirugía coronaria es multifactorial, la EC crítica (ECC) aumenta este riesgo a un 16%. La estenosis de tronco coronario izquierdo (TCI) $\geq 50\%$ se asocia a ECC en 37% con mortalidad de 18.5%. Existe controversia cuando coexisten estas dos patologías, pudiendo tratarse de forma combinada o por etapas.

Objetivos. Conocer la prevalencia de EC en pacientes pendientes de RM. Análisis de factores de riesgo cardiovascular (FRCV). Evaluación de cirugía combinada versus cirugía por etapas. Determinación de morbimortalidad cuando coexisten ambas patologías.

Pacientes y métodos. Estudio prospectivo, observacional, durante 16 meses, con dúplex TSAo a pacientes subsidiarios de RM. El estudio se realizó en 140 pacientes: edad media 69,8 años, 72,9% varones. Los estudios se realizaron con eco-Doppler: Hewlett-Packard Imagepointx-hx y Toshiba-Nemio SSA-550. Consideramos ECC una lesión $\geq 70\%$. Se intervinieron en el mismo ingreso 10 pacientes por patología coronaria y carotídea, edad media 69,6 años; 8 varones. Análisis estadístico: SPSS 10.1.

Resultados. 1. La prevalencia de EC $\geq 50\%$ fue del 16,5%: 10% EC $\geq 70\%$ y 7,1% quirúrgicas. 2. Encontramos asociación significativa con lesión TCI $\geq 50\%$ ($p = 0,002$), enfermedad cerebrovascular previa ($p = 0,009$) e inversamente diabetes ($p = 0,028$). 3. No hallamos relación significativa con otros FRCV. 4. Se intervinieron 10 pacientes con patología coronaria y carotídea: 5 cirugías por etapas, 4 combinadas y una cirugía coronaria sin TEA por emer-

gencia. 5. Morbimortalidad posquirúrgica: $n = 130$, 8 *exitus*, 6 IAM, 3 ictus; $n = 10$, 1 *exitus*, 1 IAM perioperatorio, 0 ictus.

Conclusiones. 1. Consideramos como indicación primaria la realización de dúplex TSAo en los pacientes subsidiarios de RM. 2. Mayor asociación en nuestro grupo de ECC con lesión TCI, enfermedad cerebrovascular previa y no con FRCV clásicos. 3. Cirugía combinada de elección en pacientes cardiológicamente inestable y dudosa cuando lesión TCI $\geq 50\%$, aunque son necesarios más estudios.

C3

ESTUDIO EPIDEMIOLÓGICO DE LA PREVALENCIA DE LA ESTENOSIS CAROTÍDEA EXTRACRANEAL

J. Azcona Fabón, M.C. Lorente Navarro, J.M. Azcona Elizalde
 Laboratorio de Investigación Vascular.
 EUCS. Universidad de Zaragoza. Zaragoza.
 Discusor: Dr. R.J. Segura, Hospital Juan Canalejo, A Coruña.

Introducción. La enfermedad arterial afecta de manera silente, la edad y los factores de riesgo son admitidos como causas favorecedoras de esta patología, si bien no siempre estos factores son conocidos por el propio individuo. Los estudios poblacionales aleatorios en la investigación de estos hechos siguen teniendo interés en nuestra especialidad.

Objetivos. Investigar la prevalencia de la aterosclerosis carotídea y su relación con los factores de riesgo, en una muestra poblacional en nuestro lugar de trabajo.

Pacientes y métodos. Se han estudiado 176 sujetos con edad igual o superior a los 50 años, sin historia clínica de enfermedad cerebrovascular. Edad media 63,61 años, 122 varones y 54 mujeres. Se registraron los antecedentes familiares y personales de riesgo de aterosclerosis y se realizó estudio bioquímico sanguíneo, palpación de pulsos, determinación de la tensión arterial, y de las presiones e índice T/B en MMII. El sistema extracraneal carotídeo fue estudiado por ultrasonografía (aparato ATL HDI 3000) con sonda lineal de 7,5 a 10 MHz (modo B, modo M y color), en CI, bifurcación carotídea, CI y CE.

Resultados. El 10,79% de la muestra no presentaba ningún factor de riesgo para la aterosclerosis. La HTA, el IAM y la diabetes fueron los factores familiares más frecuentes (22,7, 18,8 y 15,90%, respectivamente). Placas de ateroma uni o bilaterales se registraron en el 58,52% de los casos. Todos los pacientes con 5 factores de riesgo presentaron patología y el 26.31% de los que no tenían factor personal de riesgo. Las placas de ateroma se presentaron de preferencia en bifurcación + bulbo (20,52%). Siete estenosis eran hemodinámicamente $> 60\%$, 1 $> 80\%$ y observamos 3 casos de obstrucción. Los

pacientes con patología carotídea presentaban un índice T/B inferior a los exentos de la misma ($p = 0,0095$).

Conclusiones. La aterosclerosis carotídea se evidencia en distintos grados de evolución, incluso avanzada y silente en estudios poblacionales aleatorios.

C4

DETERMINACIÓN DEL CONTENIDO DE CALCIO EN LA PLACA CAROTÍDEA MEDIANTE ANGIO-TC: CORRELACIÓN CLÍNICA

J. Merino Raldúa, M. Miralles Hernández, A. Clarà Velasco, E. Ortiz Herrasti, A. García León, F. Vidal-Barraquer Mayol
Cirugía Vascular. Hospital del Mar. Barcelona.

Discusor: Dr. A. del Río, Fundación Jiménez Díaz, Madrid.

Introducción. La presencia de calcio en la placa de ateroma constituye una limitación para la mayor parte de métodos diagnósticos (eco-Doppler, angiografía, angio-RM). Sólo recientemente, la angio-TC ha permitido una mayor precisión en su identificación.

Objetivos. 1. Caracterizar el contenido y distribución de calcio en la ateromatosis carotídea mediante angio-TC. 2. Valorar su relación con la sintomatología neurológica en un estudio de casos y controles.

Pacientes y métodos. Diseño: estudio piloto de casos y controles. Ámbito: hospital universitario. Pacientes sometidos a angio-TC (enero 2003-diciembre 2004) para valoración de estenosis de la carótida interna (ECI). Casos: 16 pacientes sintomáticos (AIT: 2; AVC: 12; sintomatología ocular: 2). Controles: 10 pacientes asintomáticos. Determinaciones: estimación del contenido de calcio mediante angio-TC (Agatston score modificado) en los paciente con ECI > 60% (10 sintomáticos, 10 asintomáticos). Caracterización de la distribución del calcio en la placa (posterior, talón o luminal) en todos los casos. Análisis estadístico: contenido de calcio (comparación de medias, prueba T). Distribución de calcificaciones (chi al cuadrado).

Resultados. Los pacientes con ECI > 60% asintomática presentaban un contenido de calcio mayor que aquellos con ECI > 60% sintomática (calcium score: 514 ± 455 frente a $145,5 \pm 204$, respectivamente; $p = 0,036$). Las lesiones asintomáticas presentaban calcificaciones sobre la superficie de la placa o en el talón con mayor frecuencia que las sintomáticas (66,6% frente a 7,14%; $p < 0,001$).

Conclusiones. 1. La angio-TC permite la cuantificación del contenido de calcio en la ateromatosis carotídea y su distribución intralesional. 2. En este estudio, un menor contenido de calcio, así como su localización en la base de la lesión, se asociaron con mayor prevalencia de sintomatología neurológica. 3. Estos parámetros pueden

resultar de utilidad para identificar aquellos pacientes con mayor riesgo de AVC.

COMUNICACIONES ORALES (SESIÓN II)

C5

¿ES LA OCLUSIÓN CONTRALATERAL UN FACTOR DE RIESGO PARA LA ENDARTERECTOMÍA CAROTÍDEA?

E. Martínez Aguilar, A. Bueno, F. Utrilla, L. de Benito, J.R. March, F. Acín

Angiología y Cirugía Vascular. Hospital Universitario de Getafe. Getafe, Madrid.

Discusor: Dr. V. García Rospide, Hospital Virgen de las Nieves, Granada.

Objetivos. El objetivo del estudio es valorar si hay justificación para considerar a los pacientes con oclusión carotídea contralateral como grupo de alto riesgo para endarterectomía carotídea. La aparición de técnicas endovasculares abre una nueva opción de tratamiento en estos pacientes de potencial alto riesgo y peores resultados quirúrgicos en estudios multicéntricos. Presentamos los resultados de la endarterectomía carotídea, comparando el grupo de pacientes con oclusión contralateral y sin ella. **Pacientes y métodos.** Entre 1992-2002, se realizaron en nuestro servicio 328 endarterectomías carotídeas. Se realiza un estudio retrospectivo revisando factores de riesgo y sintomatología preoperatoria (la sintomatología se atribuye al lado sometido a intervención), técnica quirúrgica y resultados en pacientes con oclusión contralateral y sin ella.

Resultados. Se intervinieron 328 pacientes, 86,6% varones y 13,4% mujeres, con una edad media de 66,9 años (37-89 años). De estos, 41 pacientes (12,5%) tenían oclusión contralateral. El grado medio de estenosis de la carótida operada, fue de $79,67 \pm 0,619$. El 53% fueron sintomáticos y el 47% asintomáticos. La presencia de oclusión contralateral en pacientes asintomáticos fue significativamente mayor que en los sintomáticos ($p < 0,029$). La utilización de *shunt* durante la cirugía fue superior en el grupo de oclusión contralateral ($p < 0,001$). El porcentaje de ictus postoperatorios fue de 5,5% en la serie global, no existiendo diferencias significativas en el porcentaje de ictus postoperatorio con el uso o no de *shunt* ($p < 0,776$). Tampoco se observaron diferencias significativas en cuanto a la presencia de ictus postoperatorios entre el grupo con oclusión contralateral y el grupo sin ella ($p < 0,259$).

Conclusiones. La presencia de oclusión contralateral no aumenta la morbimortalidad tras la realización de endarterectomía carotídea, pudiendo realizarse con aceptables resultados, comparables a los obtenidos en pacientes sin oclusión contralateral. Estos pacientes no deben considerarse grupo de alto riesgo para justificar otras alternativas terapéuticas.

C6

OCCLUSIÓN CONTRALATERAL. ¿AFECTA ESTA SITUACIÓN AL MANEJO TERAPÉUTICO DE LA ESTENOSIS CAROTÍDEA?

A.I. Ponce Cano, T. Reina Gutiérrez, A. Martín Conejero, G. Moñux Ducajú, E. Blanco Cañibano, P.C. Morata Barrado, F.J. Serrano Hernando

Angiología y Cirugía Vascul. Hospital Clínico San Carlos. Madrid.
Discusor: Dr. F.T. Gómez Ruiz, Hospital Virgen del Rocío, Sevilla.

Introducción. La oclusión de la carótida contralateral ha sido factor de alto riesgo en el NASCET y algunas series individuales. Actualmente, para muchos es un criterio de indicación de angioplastia carotídea.

Objetivos. 1. Determinar si pacientes con oclusión contralateral (OC) tienen perfil preoperatorio de alto riesgo y mayor morbimortalidad con la endarterectomía (EDAc), que pacientes con carótida contralateral permeable (NOC). 2. Conocer si existe algún subgrupo con peores resultados. 3. Valorar la influencia de actitudes terapéuticas como la anestesia regional (AR).

Pacientes y métodos. 656 EDAc entre 1987 y 2004: 440 (67,1%) anestesia regional. OC en 82 (12,5%). Serie prospectiva de casos. Método estadístico: chi al cuadrado, *t* de Student. Análisis estratificado.

Resultados. No hubo diferencias en los factores de riesgo ni la comorbilidad. Los pacientes OC fueron más frecuentemente sintomáticos: 81,7-63,6% (RR 1,3, 1,1-1,4 *p* = 0,003). La AR se utilizó con igual frecuencia: 61% (50) OC; 67,9% (390) NOC. Los pacientes OC tuvieron mayor tendencia a presentar intolerancia al clampaje: 20-11% (RR 1,8, 0,97-3,4 *p* = 0,1), siendo significativa con ictus homolateral previo: 66,7-11,3% (RR 5,9, 3,2-11 *p* = 0,002). La tasa de morbimortalidad global fue 2,4%, y en el grupo OC, 0%. La morbilidad neurológica global fue: 6,1% (OC)-3,7% (NOC), sin diferencias significativas (*p* = 0,36). Los mayores de 80 años con OC tienen más riesgo de complicación cardiológica: 28,6-0% (*p* = 0,006, RR indeterminado) que los NOC. Este hecho no ocurre cuando son intervenidos con AR: 7,1-5,1% (RR 1,4, 0,3-5,7 *p* = 0,6).

Conclusiones. En nuestra serie, los pacientes con oclusión contralateral no tienen perfil preoperatorio de alto riesgo ni mayor morbimortalidad; por ello, en nuestra

experiencia no parece un criterio de alto riesgo que justifique, de forma aislada, la indicación de tratamiento endovascular.

C7

INFLUENCIA DE LA CARÓTIDA CONTRALATERAL EN LOS RESULTADOS DE LA ENDARTERECTOMÍA CAROTÍDEA

D. López García, J.A. del Castro Madrazo, J.M. Gutiérrez Julián, H. Cubillas Martín, N. Alonso Gómez, E. Santamarta Fariña, L. Cambor Santervás, M.A. Herrero, J.A. Carreño Morrondo, J.M. Llaneza Coto, J.J. Rodríguez Olay

Angiología y Cirugía Vascul. II.

Hospital Universitario Central de Asturias. Oviedo.

Discusor: Dr. J.M. García Colodro, Hospital Xeral-Calde, Lugo.

Introducción. La endarterectomía en el contexto de una oclusión carotídea contralateral ha ofrecido resultados dispares en la literatura publicada. Diseño del estudio: cohorte retrospectivo.

Objetivos. Valorar los resultados perioperatorios y a largo plazo de la endarterectomía carotídea según el estado de la carótida contralateral.

Pacientes y métodos. Entre 1998 y 2004 se realizaron 320 endarterectomías carotídeas en 291 pacientes (edad media 67,5 años; 86% varones). Seguimiento medio 27 meses. Indicaciones de intervención: estenosis sintomáticas > 70% (excepcionalmente 50-70%) y preoclusivas asintomáticas (criterio de medición NASCET). Clasificados los pacientes en 4 grupos: oclusión contralateral (grupo A, 52 pacientes), estenosis severa contralateral (B, 50 pacientes), estenosis contralateral < 70% (C, 78 pacientes) y contralateral normal (D, 140 pacientes). Las características de los grupos y complicaciones perioperatorias se comparan mediante chi al cuadrado. Se calcula el intervalo libre de ictus mediante Kaplan-Meier.

Resultados. Los grupos resultaron comparables en factores de riesgo, indicación de intervención y técnica quirúrgica, excepto en utilización de *shunt*, casi rutinario en grupo A (77%) y selectivo (según presión retrógrada) en los grupos

Tabla C7. Resultados perioperatorios.

	Mortalidad	ACV mayor
Grupo A	1/52 (1,9%)	2/52 (3,8%)
Grupo B	2/50 (4%)	2/50 (4%)
Grupo C	0/78 (0%)	1/78 (1,3%)
Grupo D	3/140 (2,1%)	2/140 (1,5%)
Total	6/320 (1,9%)	7/320 (2,2%)

B, C y D (14, 12,8 y 6%, respectivamente; $p = 0,001$). Mortalidad perioperatoria global de 1,9%, sin diferencias significativas entre grupos. Las tasas de ictus perioperatorio fueron 3,8, 4, 1,3 y 1,5% (A, B, C y D, respectivamente; $p = 0,23$) (Tabla). A los 5 años, el 85% estaban libres de ACV, sin diferencias entre grupos (*log-rank test*, $p = 0,46$).

Conclusiones. La endarterectomía en pacientes con estenosis severa contralateral ofrece resultados perioperatorios similares a la oclusión contralateral. Ni la estenosis severa, ni la oclusión contralateral influyen en los resultados a largo plazo, siendo la endarterectomía igualmente beneficiosa que en el resto de pacientes.

C8

ENDARTERECTOMÍA CAROTÍDEA EN PACIENTES DE ALTO RIESGO

R. Riera Vázquez, P. Lozano Vilardell, J. Cordobés Gual, R. Lara Hernández, J. Julia Montoya, C. Corominas Roura
Angiología y Cirugía Vascular. Hospital Son Dureta. Palma de Mallorca.
Discusor: Dra. M.T. Reina, Hospital Clínico San Carlos, Madrid.

Introducción. Con el objetivo de seleccionar pacientes para angioplastia carotídea, algunos estudios han fijado criterios para grupos de alto riesgo.

Objetivos. Analizar los resultados de la endarterectomía carotídea (EAC) en pacientes con criterios de alto riesgo.

Pacientes y métodos. Revisión retrospectiva de 669 EAC realizadas entre 1991 y 2004. El riesgo se estratificó de acuerdo a los criterios NASCET y SAPHIRE. Grupo A (alto riesgo) formado por 184 (27,5%) EAC: 32 pacientes mayores de 80 años, 81 oclusiones contralaterales, 8 con enfermedad pulmonar grave (FEV1 < 1 litro), 6 con factores anatómicos desfavorables (radioterapia o cirugía cervical), 9 con insuficiencia renal crónica (creatinina > 3 mg/dL), 61 con cardiopatía grave (angina inestable, infarto reciente, fracción eyección).

Resultados. Para los grupos A y B, la morbilidad neurológica fue del 5,9 y 2,4% ($p = 0,028$; RR 2,41 IC 95% 1,08-5,37); la morbilidad cardiaca del 1,6 y 0,4% (ns) y la mortalidad, del 0,5 y 0,6% (ns), respectivamente. La morbimortalidad global (ictus, infarto de miocardio o muerte) para el grupo A fue del 8,1%, y el grupo B, del 3,5% ($p = 0,013$; RR 2,32 IC 1,18-4,56). De todos los criterios utilizados, la oclusión contralateral se correlacionó con un aumento de la morbilidad neurológica ($p = 0,001$; RR 4,66 IC 2,08-10,41).

Conclusiones. Nuestra serie confirma que la oclusión contralateral aumenta el riesgo de ictus. No se observa aumento de la morbimortalidad con el resto de criterios de alto riesgo.

COMUNICACIONES ORALES (SESIÓN III)

C9

ANÁLISIS DE LOS POLIMORFISMOS C677T Y A1298C DEL GEN METILENTETRAHIDROFOLATO REDUCTASA (MTHFR) EN PACIENTES CON ANEURISMA DE AORTA ABDOMINAL

E. Ocaña Pérez^a, J. Bohórquez Sierra^b, J. Brieva Romero^c, A. Nieto^c

^aUnidad de Investigación. ^bAngiología y Cirugía Vascular.

^cInmunología. Hospital Universitario Puerta del Mar. Cádiz.

Discusor: Dr. C. Vaquero, Hospital Clínico Universitario, Valladolid.

Introducción. La elevación de las concentraciones plasmáticas de homocisteína constituye un factor de riesgo para el desarrollo de enfermedades vasculares como la aterosclerosis y la trombosis. Los pacientes con aneurisma de aorta abdominal (AAA) tienen niveles plasmáticos aumentados de homocisteína, la cual puede interaccionar con la pared aórtica induciendo elastólisis y perturbación endotelial, lo que podría relacionarse con aspectos histológicos característicos de los AAA como el adelgazamiento de la capa media, fragmentación de la red de elastina y presencia de infiltrados inflamatorios. Entre otros factores, mutaciones en el gen que codifica el enzima metilentetrahidrofolato reductasa (MTHFR), como C677T y A1298C, desempeñan un papel importante en la hiperhomocisteinemia.

Objetivos. Estudiar la prevalencia de los genotipos C677T y A1298C del gen *MTHFR*, así como la distribución de haplotipos en pacientes con AAA. Analizar la correlación de estos polimorfismos con diferentes parámetros clínicos.
Pacientes y métodos. Estudiamos a 85 pacientes diagnosticados de AAA y a 90 individuos sanos (grupo control). El análisis de los polimorfismos se realizó mediante PCR-RFLP (reacción de polimerasa en cadena). Para el análisis estadístico de los resultados utilizamos el test chi al cuadrado, prueba exacta de Fisher y ANOVA.

Resultados. No se apreciaron diferencias significativas en la prevalencia del polimorfismo C677T entre pacientes y controles, siendo la frecuencia del alelo 677T del 40% en pacientes y 37% en el grupo control. Respecto al polimorfismo A1298C, encontramos que la frecuencia del alelo 1298C fue significativamente mayor en los pacientes que en el grupo control, 38% frente a 27%.

Conclusiones. La presencia del haplotipo 677T1298C del gen *MTHFR* puede predisponer al desarrollo de AAA.

C10

ESTUDIO DE LA EXPRESIÓN Y ACTIVIDAD GELATINASA (MMP-2 Y MMP-9) EN LA PARED DE LOS ANEURISMAS DE AORTA ABDOMINAL

B. Álvarez García^a, J. Montaner^b, A. Rosell^b, J.M. Domínguez^a, J. Álvarez-Sabín^b, M. Matas^a

^aAngiología, Cirugía Vasculare y Endovascular.

^bUnidad Neurovascular. Hospital Vall d'Hebron. Barcelona.

Discutor: Dr. V. Martín-Paredero, Hospital Juan XXIII, Tarragona.

Introducción. Existen evidencias de que las metaloproteasas 2 y 9 (MMP) juegan un papel clave en la patogenia de los aneurismas, sin embargo, la relación entre éstas y la aparición de síntomas y variables morfológicas del aneurisma aún están por determinar.

Objetivos. Investigar la expresión y actividad de MMP-2 y MMP-9 en pared aneurismática y su posible relación con la clínica y morfología del aneurisma.

Pacientes y métodos. Recogida de pared aórtica en 55 pacientes intervenidos de AAA (36 asintomáticos, 7 sintomáticos, 12 rotos) y de 6 aortas sanas. Determinación de gelatinasas totales, proformas y formas activas de MMP-2 y MMP-9 en el tejido mediante zimografía convencional en geles de gelatina y zimografía *in situ* (localización de actividad). La cuantificación se llevo a cabo mediante el *software* Quantity One y la actividad gelatinasa se valoró y localizó con microscopía de fluorescencia. Se comparó la expresión de gelatinasas en controles, pacientes asintomáticos, sintomáticos y rotos así como con las variables morfológicas del AAA (diámetro, trombo mural y calcificación).

Resultados. La expresión de gelatinasas fue superior en pared aneurismática que en controles ($p = 0,04$). Observamos la misma tendencia en aneurismas sintomáticos y rotos frente a asintomáticos ($p = 0,09$). La proforma de MMP-9 fue significativamente superior en sintomáticos y rotos ($p = 0,03$). La MMP-9 activa se expresó de manera similar en los tres grupos clínicos. No hubo diferencias en los niveles de proMMP-2, sin embargo la MMP-2 activa mostró niveles significativamente más elevados en aneurismas rotos ($p = 0,05$). Ninguna de las formas de las gelatinasas se relacionó con las variables morfológicas del aneurisma.

Conclusiones. Los resultados apoyan el mecanismo de la degradación proteolítica en la patogenia de los aneurismas. Entre las distintas formas de gelatinasas analizadas observamos sobreexpresión de proMMP-9 y MMP-2 activa en aneurismas sintomáticos y rotos lo que apunta hacia un posible papel etiológico de las mismas en la complicación de los AAA.

C11

COMPLICACIONES RELACIONADAS CON EL INJERTO TRAS REPARACIÓN ABIERTA DE ANEURISMA DE AORTA ABDOMINAL INFRARRENAL

M. Baquer Miravete, R. Gómez, A. Salazar, L. Estallo, L. Rodríguez, M. Vega, A. Barba

Angiología y Cirugía Vasculare. Hospital Galdakao. Galdakao, Vizcaya..

Discutor: Dr. A. Arroyo, Hospital XII de Octubre, Madrid.

Introducción. Aunque se ha estudiado la supervivencia tras la reparación abierta de aneurisma de aorta abdominal (AAA), solamente algunos estudios han evaluado la evolución de los injertos aórticos infrarrenales.

Objetivos. Analizar la aparición de complicaciones relacionadas con el injerto (CRI) y su influencia en la supervivencia de los pacientes tratados con reparación abierta de AAA infrarrenal.

Pacientes y métodos. Estudio retrospectivo con base de datos prospectiva. Periodo de estudio: enero de 1987-diciembre de 2004. 303 pacientes (199 varones y 4 mujeres) sometidos a reparación abierta de AAA infrarrenal. Edad media: 68,5 años. Diámetro medio: 66,6 mm. Injerto aorto-aórtico ($n = 145$), aortobifemoral ($n = 101$), aortoiliaco ($n = 55$) y aortoiliofemoral ($n = 2$). Dacron ($n = 293$), PTFE ($n = 10$). Cirugía electiva 249 pacientes (82,2%) y urgente 54 (17,8%). Seguimiento medio: 55,47 meses (rango: 1-201). Control clínico anual y TAC al año, cinco y diez años. Variables: CRI (trombosis, fístula aortoentérica, pseudoaneurisma anastomótico e infección) y mortalidad. Programa estadístico SPSS 11.0. Estudio descriptivo. Test Kaplan-Meier.

Resultados. Mortalidad postoperatoria precoz: 2,8% electiva y 25,9% urgente. Durante el seguimiento fallecen 99 pacientes (32,6%): 36 pacientes por cáncer, 35 por enfermedades cardiacas, 4 por causa desconocida, 3 por CRI (por fístula aortoentérica los tres) y 21 por otras causas. Supervivencia global a 1, 5 y 10 años: 88,1, 59,35 y 25,6%, respectivamente (EEM 3,3%). Las CRI fueron reconocidas en 21 pacientes (6,9%): 6 pacientes (2%) presentaron pseudoaneurisma anastomótico, 6 (2%) trombosis del injerto, 6 (2%) fístula aortoentérica y 3 (0,9%) infección del injerto. Precoces (30 días): 2 pacientes (0,6%). Tardías (más de 30 días): 19 pacientes (6,3%), la mayoría ($n = 13$) reconocidas antes de 5 años. Supervivencia libre de CRI a 1, 5 y 10 años: 98,1, 92,6 y 81,25%, respectivamente (EEM 5%).

Conclusiones. En los pacientes sometidos a reparación abierta de AAA infrarrenal puede considerarse casi innecesaria la vigilancia postoperatoria del injerto. Las CRI presentan baja incidencia y la mayoría de pacientes que sobreviven a la cirugía fallecen por otras causas.

C12

PATRÓN DE CRECIMIENTO Y FACTORES ASOCIADOS EN LOS ANEURISMAS DE AORTA ABDOMINAL DE PEQUEÑO TAMAÑO

R. Gómez Vivancos, M. Vega de Céniga, L. Estallo, L. Rodríguez, M. Baquer, A. Barba
Servicio de Angiología y Cirugía Vascular. Hospital de Galdakao. Galdakao, Vizcaya.

Discusor: Dr. Ortega Martín, Hospital de León, León.

Objetivos. Conocer el ritmo de crecimiento de aneurismas de aorta abdominal infrarrenal (AAA) < 5 cm e intentar identificar factores que puedan influir en el mismo.

Pacientes y métodos. Realizamos un seguimiento periódico de nuestros pacientes con AAA < 5 cm (enero de 1988-agosto de 2004). Se registraron: factores de riesgo cardiovascular (FRCV), características clínicas, diámetros sucesivos del AAA y cirugías. Se ha calculado el crecimiento medio (mm/año). Clasificamos dos grupos: grupo I, AAA 3-3,9 cm ($n = 246$), y grupo II, AAA 4-4,9 cm ($n = 106$). Análisis estadístico: χ^2 al cuadrado, t de Student, tablas de vida, Kaplan-Meier, regresión.

Resultados. Se incluyeron 352 pacientes: 333 (94,6%) hombres, 19 (5,4%) mujeres. Seguimiento: $55,2 \pm 37,4$ meses (6,3-199,8). Los FRCV típicos no han influido en el ritmo de crecimiento de los AAA del grupo I. La isquemia crónica de MMII (IC) se ha asociado a una expansión lenta (≤ 4 mm/año) (RR 0,47; IC 95% 0,22-0,99; $p = 0,045$). Dentro del grupo II, los pacientes diabéticos han presentado un crecimiento medio significativamente menor que los no diabéticos ($1,69 \pm 3,51$ frente a $5,22 \pm 6,11$; $p = 0,032$), sin influencia de otros factores. Los AAA que se mantienen < 5 cm en los grupos I y II son 100 y 74,4% al año, 97,6 y 44,2% a los dos años, y 82,4 y 18,4% a los 5 años, respectivamente.

Conclusiones. El ritmo de crecimiento es mayor cuanto mayor sea el diámetro del AAA. La IC reduce este ritmo en AAA < 4 cm y la diabetes mellitus lo disminuye en AAA 4-4,9 cm. Los AAA de 3-3,9 cm crecen despacio, con muy baja probabilidad de precisar intervención quirúrgica en 5 años. Más de la mitad de los AAA de 4-4,9 cm alcanzan un diámetro quirúrgico en los dos primeros años de seguimiento.

C13

RESULTADOS COMPARATIVOS A LARGO PLAZO DE DOS PRÓTESIS ARTERIALES, DACRON-ALBÚMINA Y S-PTFE, EN LA CIRUGÍA CONVENCIONAL DE LA AORTA INFRARRENAL

M. Vicente Santiago^a, J.M. Estevan^a, J.M. Llaneza^b, D. López^b, A.G. de la Torre^a, A. Valle^a, M.F. Polvorinos^a, J. Pacho^a, M. Alonso^a, E. Adeba^a, C.F. Catalán^a, B. Bodega^a, D.F. García-Rovés^a, A. Barreiro^a

^aAngiología y Cirugía Vascular I. ^bAngiología y Cirugía Vascular II. Hospital Central de Oviedo. Oviedo.

Discusor: Dr. V. Cabrera, Hospital Dr. Negrín, Las Palmas de Gran Canaria.

Introducción. La cirugía convencional de la aorta abdominal está bien estandarizada en el momento actual. La elección del tipo de prótesis depende tanto de sus características como de los hábitos y preferencia del cirujano.

Objetivos. Comparar el comportamiento de dos tipos de prótesis, dacron-albúmina y S-PTFE, en la cirugía sustitutiva de la patología de la aorta abdominal infrarrenal.

Pacientes y métodos. Se diseñó un estudio prospectivo y multicéntrico con criterios de inclusión/exclusión en la selección aleatoria de los pacientes. Se analizan y comparan los resultados obtenidos en la implantación de los dos tipos de prótesis, tanto de forma inmediata (1-30 días), como en su evolución clínica, hemodinámica y morfológica a medio/largo plazo (6 revisiones en 5 años). **Resultados.** Se incluyeron 117 pacientes procedentes de 5 unidades de Angiología y Cirugía Vascular de España. La edad media fue de 62,5 años. De forma aleatoria en 58 pacientes se implantó una prótesis de S-PTFE y en 59 de dacron-albúmina. Ambos grupos fueron semejantes en cuanto a edad, indicaciones y enfermedades asociadas-riesgo quirúrgico. Los resultados iniciales mostraron una mortalidad de 3,5% en el grupo S-PTFE y 1,7% en el grupo dacron-albúmina. La morbilidad en los primeros 30 días de la intervención fue del 16,9% en el grupo S-PTFE y del 18,6% en el dacron-albúmina. A medio/largo plazo (5 años, 6 revisiones), tanto la supervivencia (70,7% para el S-PTFE y 77,9% para el dacron-albúmina) como la permeabilidad primaria (97,5% para el S-PTFE y 93,8% para el dacron-albúmina) y las complicaciones o alteraciones morfológicas de las prótesis, no presentaron diferencias significativas.

Conclusiones. Los resultados obtenidos en este estudio no muestran diferencias significativas en el manejo y evolución de ambas prótesis, ambas con excelentes resultados, por lo que la elección de uno u otro tipo de injerto queda al criterio y preferencia del cirujano.

C14

ANÁLISIS DE LA DEGENERACIÓN ANEURISMÁTICA EN PACIENTES CON DIAGNÓSTICO PREVIO DE DISECCIÓN AÓRTICA

R. Lara Hernández, F. Sena Ruiz, N. Torreguitart, E. Manuel-Rimbau, R. Riera Vázquez

Angiología y Cirugía Vascular. Hospital Son Dureta. Palma de Mallorca.

Discutor: Dr. V. Gutiérrez Alonso, Hospital Universitario de Valladolid, Valladolid.

Introducción. Conocer la evolución de la disección aórtica es importante para determinar la estrategia de seguimiento. **Objetivos.** Analizar la tasa de degeneración aneurismática en los pacientes con disección aórtica crónica.

Pacientes y métodos. Estudio observacional retrospectivo de 130 pacientes con diagnóstico de disección tipo A o tipo B de Stanford entre 1994 y 2003. Se incluyen 70 pacientes que sobrevivieron al episodio agudo, 33 pacientes con disección tipo A y 37 con tipo B. Se realizó control anual con TAC. Análisis de la tasa de degeneración aneurismática, tratamiento realizado y factores pronósticos.

Resultados. Edad media $65,31 \pm 11,61$ años. Seguimiento medio $30,07 \pm 4,1$ meses. Se observó degeneración aneurismática en 44 pacientes (62,8%) en forma de 14 aneurismas toracoabdominales, 8 torácicos y 22 abdominales. La degeneración aneurismática en la disección tipo B fue del 67,56% y en la tipo A del 57,5% ($p > 0,05$). Durante el seguimiento se realizó cirugía en 24 pacientes, control anual con TAC en 13 por tamaño inferior a 5 cm y se rechazaron a 7 por alto riesgo quirúrgico. Al final del seguimiento la mortalidad de la serie fue del 21,4%. Se produjo rotura aneurismática en 6 pacientes (13,63%): 3 de aneurisma abdominal y 3 toracoabdominal, con una mortalidad del 83,4%. La permeabilidad de ambas luces se relacionó con el tipo de disección (17 tipo A, 8 tipo B) ($p = 0,009$, RR 0,26 IC 95% 0,09-0,73), pero no hubo diferencias significativas entre tipo de disección, permeabilidad de ambas luces y tasa de degeneración.

Conclusiones. La disección aórtica presenta una alta tasa de degeneración aneurismática, sin embargo no se observa asociación con el tipo de disección ni con las variables estudiadas.

C15

NUEVA TÉCNICA DE EMBOLIZACIÓN DE ARTERIA HIPOGÁSTRICA

J.P. Linares Palomino, L.M. Salmerón Febres, E. Ros Díe
Angiología y Cirugía Vascular. Hospital Universitario San Cecilio. Granada.

Discutor: Dr. C. García Madrid, Hospital Clínic, Barcelona.

Introducción. La embolización de arterias hipogástricas no siempre es posible, previa al implante de endoprótesis aortoiliacas para tratar aneurismas, e intentar evitar endofugas tipo II.

Objetivos. Presentar una nueva técnica de embolización de hipogástricas 'hostiles' simultánea al implante de endoprótesis aortoiliaca.

Pacientes y métodos. Seis pacientes han sido tratados mediante este procedimiento. Portadores de aneurismas aortoiliacos (4) o iliacos (2), en los que no se realizó embolización hipogástrica previa al implante de la endoprótesis. Se han seguido mediante TC en la primera semana y en 1, 3 y 6 meses. Técnica de embolización simultánea: 1. Se sitúa un catéter acodado en hipogástrica o lo más cerca posible y seguidamente utilizando la misma arteriotomía, se introduce la endoprótesis aortoiliaca. 2. Se despliega la endoprótesis y antes de balnearla a nivel distal se liberan *coils* en hipogástrica o en el aneurisma ilíaco. 3. Se inyecta en ese saco, o espacio entre la luz de la iliaca común y la pared externa de la endoprótesis, 100 a 200 cm³ de suero salino para arrastrar los *coils* hacia el *ostium* de la hipogástrica. 4. Se retira el catéter de embolización y balnear el extremo distal de la endoprótesis (Figura).

Resultados. En cuatro pacientes se comprobó trombosis del saco iliaco en el TC de la semana y en los otros se obliteró al mes. No se han observado endofugas ni desplazamiento de los *coils* en el saco. La claudicación glútea se presentó en 4 de 6 pacientes. No hubo isquemia cólica.

Conclusiones. Este mé-



Figura C15. Embolización simultánea.

todo de embolización original se ha mostrado eficaz en cuanto a la capacidad de trombosar arterias potencialmente productoras de endofuga tipo II, y seguro, dado que evita desplazamientos no deseados de los *coils*.

C16

TRATAMIENTO DE LOS TRAUMATISMOS ARTERIALES MEDIANTE EMBOLIZACIÓN SELECTIVA

A. Presas Porcell^a, R. Lerma Roig^a, J. Muchart Masseller^b, A. Martorell Lossius^a, C. Lisbona Sabater^a, C. Esteban Gracia^a, J.M. Callejas Pérez^a

^aAngiología y Cirugía Vascular. ^bRadiología.

Hospital Universitari Germans Trias i Pujol. Badalona, Barcelona.

Discusor: Dra. C. Cuesta, Hospital Ramón y Cajal, Madrid.

Introducción. El paciente politraumático tiene una elevada morbimortalidad. La finalidad inicial en el manejo del mismo es conseguir una rápida estabilización hemodinámica.

Objetivos. Exponer nuestra experiencia y resultados de manera retrospectiva y descriptiva del tratamiento de los traumatismos arteriales mediante embolización selectiva.

Pacientes y métodos. Desde enero 1999 hasta enero 2005 se han practicado 52 procedimientos en 39 pacientes. 27 varones (70%), 12 mujeres (30%). Edad media 42 años (13-86). Etiología del traumatismo: accidente tráfico 20 pacientes (51%); laboral 4 (10%); precipitación 9 (23%); arma blanca 1 (2,5%); iatrogenia 5 (13%). 28 pacientes precisaron corrección de un vaso, 9 de dos y otros dos precisaron corrección de tres arterias. Localización arteria lesionada: sector ilíaco 31 (60%); viscerales 10 (19%); lumbares 6 (11%); EEII 4 (8%); subclavia 1 (2%). Clínica: hemorragia, con 21 pacientes en estado de *shock*. Imagen angiográfica de sangrado activo en 47 casos; pseudoaneurisma en 5 y fístula arteriovenosa en 1. Tratamiento: embolización arterial selectiva.

Resultados. Angiográfico y clínico inmediato bueno. 9 pacientes fallecieron en el ingreso, 29 fueron dados de alta. 1 paciente permanece ingresada. Seguimiento del 77% hasta el 31 de enero de 2005. 1 paciente falleció a los 13 meses por causa no relacionada. 1 paciente requirió reembolización al año.

Conclusiones. El tratamiento mediante embolización selectiva de los traumatismos arteriales de mediano-pequeño calibre supone una buena alternativa para el control precoz de la hemorragia en pacientes hemodinámicamente inestables, en los que la cirugía abierta supondría un aumento importante en la morbimortalidad.

COMUNICACIONES ORALES (SESIÓN IV)

C17

ARTERIAS HUMANAS CRIOPRESERVADAS: COMPARACIÓN ENTRE MUESTRAS EN FRESCO, INCUBACIÓN PREANTIBIÓTICA, CRIOPRESERVADAS Y POSTIMPLANTACIÓN

M.E. Rendal Vázquez^a, B. Sanromán Budiño^b, A. Veiga Barreiro^b, J. Sánchez Ibáñez^c, R. Segura Iglesias^d, N. Doménech García^c, P. Filgueira Fernández^c, R.O. Fernández Mallo^a, M. Rodríguez Cabarcos^a, S. Pértega Iglesias^c, C. Andión Núñez^a

^aBanco de Tejidos. ^bAnatomía Patológica. ^cOficina de Coordinación

de Trasplantes. ^dCirugía Vascular. ^eUnidad de Investigación.

Hospital Juan Canalejo. La Coruña.

Discusor: Dr. J.M. Simeón, Hospital de Bellvitge, Barcelona.

Objetivos. Estudio de los cambios histológicos debidos al tiempo de isquemia fría, incubación antibiótica, criopreservación y explante en homoinjertos arteriales.

Materiales y métodos. Se analizaron segmentos arteriales de donantes multiorgánicos. Se obtuvieron 4 muestras de cada una de las arterias analizadas: 1. Muestras en fresco tras la extracción; 2. Segmentos fijados antes de la incubación antibiótica; 3. Segmentos fijados después de la incubación antibiótica y de la criopreservación y antes del implante; 4. Segmentos fijados una vez explantados. El tiempo medio de isquemia fría fue de 2 horas y los injertos se almacenaron a 4 °C. La incubación antibiótica se realizó en anfotericina B, metronidazol, vancomicina y amikacina a 4 °C durante 6-20 h. La criopreservación se realizó en una solución con DMSO con un descenso térmico programado de 1 °C/min y almacenamiento en fase gas. Se valoró la presencia de células endoteliales, degeneración mixoide, apoptosis y fracturas de la pared vascular.

Resultados. Las muestras control en fresco y las muestras de preincubación antibiótica no mostraron diferencias histológicas significativas. Las muestras control en fresco y muestras poscriopreservación mostraron diferencias estadísticas significativas cuando se analizó la presencia de células endoteliales, degeneración mixoide y apoptosis. Un pequeño número de arterias criopreservadas mostraron microfroturas a nivel de la capa media y de la lámina elástica interna.

Conclusiones. El proceso de criopreservación produce alteraciones en la estructura histológica de los segmentos vasculares cuya significación clínica es necesario estudiar y evaluar.

C18

HEMOSIDERINURIA: UN NUEVO MARCADOR DE LA INSUFICIENCIA VENOSA CRÓNICA

M. Santos Espí, A. Romera Villegas, C. Di Angelo, M. Blanch Alemany, M.A. Cairóls Castellote
Angiología y Cirugía Vascular. Hospital Universitari de Bellvitge . L'Hospitalet de Llobregat, Barcelona.
 Discusor: Dr. L. de Benito, Hospital Universitario de Getafe, Madrid.

Objetivos. 1. Valorar la relación entre hemosiderina en orina (HU) y la insuficiencia venosa crónica (IVC) en pacientes con criterios de cirugía venosa. 2. Estudiar la relación entre HU y grado y evolución de la IVC y calidad de vida (QoL) según el cuestionario CIVIQ-2.

Pacientes y métodos. Estudio prospectivo observacional de 96 pacientes (septiembre de 2004 a enero de 2005). 64 mujeres, 32 hombres (edad media $50,1 \pm 11,1$ años; $r = 22-75$). 66 con CEAP 2-3; 25 con CEAP 4-5; 5 con CEAP 6. Tiempo de evolución de $18,6 \pm 9,7$ años y un índice de calidad de vida de $63,3 \pm 16$. La HU se determina en sedimento de orina de 24 horas (fijación y tinción con azul de prusia). Se observan 20 campos en microscopio de 100 aumentos, la puntuación es la media del número de gránulos por campo. Grupo 0, de 0 a 0,5 gránulos/campo; grupo 1, de 0,5 a 2,0; grupo 2, de 2,1 a 5 gránulos/campo, y grupo 3, más de 5 gránulos. Análisis estadístico: Kruskal-Wallis para relacionar HU con CEAP y correlación Rho Spearman para HU con la QoL y el tiempo de evolución.

Resultados. La media de la puntuación para CEAP 2-3 fue de $1,08 \pm 0,9$, para CEAP 4-5 fue $1,50 \pm 1$ y para CEAP 6 fue $2,8 \pm 0,4$ ($p = 0,015$). La media de años de evolución para grupo 0 fue $13 \pm 8,7$; para grupo 1, $18,3 \pm 8,9$; para grupo 2, $20,7 \pm 9,2$, y para grupo 3, $25,6 \pm 8,9$ ($r = 0,44$; $p < 0,001$). La QoL para el grupo 0 fue $74,3 \pm 7,4$; para grupo 1, $61,8 \pm 16,8$; para grupo 2, $61,5 \pm 14,6$, y para grupo 3, $51 \pm 16,4$ ($r = -0,48$, $p < 0,001$).

Conclusiones. La hemosiderinuria es un marcador de gravedad de IVC, estando relacionado tanto con el tiempo de evolución de la IVC como con el índice de calidad de vida.

C19

¿QUÉ DEPARA AL PACIENTE TRAS EL DIAGNÓSTICO DE TROMBOSIS VENOSA PROFUNDA? ESTUDIO DE FACTORES PRONÓSTICOS DE LA MORTALIDAD, SÍNDROME POSTROMBÓTICO Y CALIDAD DE VIDA A TRES AÑOS

S. Bellmunt Montoya, E. González Cañas, T. Solanich Valldaura, J. Hospedales Salomó, M.D. Lloret Cano, J. Vallespín Aguado
Angiología y Cirugía Vascular. Corporació Sanitària Parc Taulí. Sabadell, Barcelona.
 Discusor: Dr. A. Masegosa, Hospital Infanta Cristina, Badajoz.

Introducción. Para valorar el pronóstico tras una trombosis venosa profunda (TVP) se han de considerar posibles complicaciones como el síndrome postrombótico (SPT), la afectación de la calidad de vida (CV) e incluso la muerte.

Objetivos. Describir la historia natural del paciente tras una TVP, detectando factores pronósticos de muerte, SPT y CV.

Pacientes y métodos. Cohorte histórica con pacientes diagnosticados en nuestro centro de TVP. Periodo: 1/1/2001-1/12/2002. Se realizó un control a los 3 años. Valoración clínica con escalas visuales y CEAP; hemodinámica con eco-Doppler; CV mediante los cuestionarios SF-36 y CIVIQ (específico de insuficiencia venosa). Curvas ROC y regresión logística binaria para determinar factores pronósticos ajustados y Kaplan-Meier para estudio de supervivencia.

Resultados. Se incluyeron 118 pacientes (55% varones; 60 años de edad media). En el seguimiento: fallecidos 31,4%, perdidos 16,1%, casos prevalentes (TVP previa que se excluyeron del análisis) 5% y válidos para seguimiento 49,2%. Riesgo acumulado de muerte: 31,4% (IC 95% 23,2-40,5). El cáncer fue factor pronóstico de muerte, con tasa de incidencia de 7,53 (IC 95% 3,95-14,35) y supervivencia media 19 meses menor que el resto. A los 3 años ($n = 58$), el 49% presentó SPT: por clínica, el 29% (17/58) o por CEAP > 2 el 30% (16/58). En el 22% (13/58) se detectó afectación venosa profunda por eco-Doppler. Acudir a urgencias con clínica de menos de 9 días ha sido pronóstico para el desarrollo de SPT (RR 2,7; $p = 0,045$). No fueron pronósticos de SPT la localización de TVP, sexo, edad ni dímero D al diagnóstico. La CV (en SF-36 y CIVIQ) ha sido peor en el grupo con SPT.

Conclusiones. 1 de cada 3 pacientes con TVP morirá a los tres años. De los supervivientes, 1 de cada 2 tendrá un SPT, mermando su CV. Creemos que la clínica severa lleva al paciente a acudir a urgencias prematuramente.

C20

ESTUDIO COMPARATIVO DE DOS TÉCNICAS QUIRÚRGICAS EN EL TRATAMIENTO DE LAS VARICES: RESULTADOS TRAS CINCO AÑOS DE SEGUIMIENTO

E. Iborra Ortega, E. Barjau, J.M. Simeón Nogués, H. Ballón Carazas, M.A. Cairóls Castellote

Angiología y Cirugía Vascul. Hospital Universitari de Bellvitge. L'Hospitalet de Llobregat, Barcelona.

Discusor: Dr. A. Rosendo, Hospital Xeral Cies, Vigo.

Objetivos. Comparar los resultados tardíos de la fleboextracción convencional con los de la estrategia CHIVA.

Pacientes y métodos. Ensayo clínico prospectivo y aleatorizado durante cinco años de 100 pacientes con varices, 62 mujeres y 38 hombres; edad media: 49 años ($r = 26-69$ años). Criterios de exclusión: antecedentes de cirugía previa y/o anomalía del sistema venoso profundo. Método: cartografía venosa mediante eco-Doppler ATL Ultramark 9HDI. A 49 se les realizó fleboextracción (grupo I) y a 51 CHIVA (grupo II). Los controles clínicos y hemodinámicos se realizaron a la semana, y a 1, 3 y 6 meses de la cirugía; posteriormente, anual durante cinco años. Los resultados valoran los parámetros clínicos y estéticos (objetivos y subjetivos) como reflejo de recidiva varicosa. Análisis estadístico: para las variables cuantitativas, t de Student, y para las cualitativas, chi al cuadrado (programa SPSS 11.0).

Resultados. Hubo homogeneidad en los dos grupos según la clasificación CEAP (Tabla).

Conclusiones. Los parámetros tanto estéticos como clínicos de los dos tipos de cirugía no presentaron diferencias significativas.

Tabla C20. Resultados.

	Grupo I	Grupo II	<i>p</i>
Clínica subjetiva			
Asintomáticos	21	26	ns
Mejoría	25	20	ns
Igual o peor	2	2	ns
Estética subjetiva			
Satisfecho	43	45	ns
Mínima o no mejoría	5	3	ns
Estética objetiva			
No varices	10	16	ns
Varices < 5 mm	21	17	ns
Varices > 5 mm pierna o muslo	9	13	ns
Varices > 5 mm pierna y muslo	8	2	ns

COMUNICACIONES ORALES (SESIÓN V)

C21

ANTIBIOTERAPIA EMPÍRICA EN EL PIE DIABÉTICO

E. Doiz Artázcoz^a, A. González Calbo^b, J.C. Bohórquez Sierra^a, J.A. Girón González^c, M. Rodríguez Piñero^a, C. Bohórquez Sierra^a

^aAngiología y Cirugía Vascul. H.U. Puerta del Mar. Cádiz.

^bMedicina Familiar y Comunitaria. C.S. San Benito. Jerez.

^cMedicina Interna. H.U. Puerta del Mar. Cádiz.

Discusor: Dr. J. Marinello, Hospital de Mataró, Barcelona.

Introducción. La neuropatía, la isquemia y la infección son los tres factores directamente relacionados con la aparición y desarrollo de las úlceras en los pacientes diabéticos. La infección definida mediante parámetros clínicos y apoyada por cultivos microbiológicos es el principal factor pronóstico de la lesión.

Objetivos. Estudiar la etiología infecciosa de las úlceras en pacientes diabéticos y no diabéticos así como la sensibilidad *in vitro* a antimicrobianos de los microorganismos aislados, nos permitirá establecer la mejor pauta antibiótica empírica en nuestro medio asistencial.

Pacientes y métodos. Análisis prospectivo de 200 pacientes, 110 diabéticos y 90 no diabéticos, ingresados en nuestra unidad por úlceras isquémicas o neuropáticas con signos clínicos de infección. Toma de tres muestras microbiológicas mediante aspiración con jeringa o hisopo estéril el día del ingreso previa administración del tratamiento empírico (ciprofloxacino + clindamicina) valorando la respuesta clínica al mismo y sus modificaciones a específico por resistencia de los microorganismos.

Resultados. En el 63% de los casos la muestra microbiológica se tomó mediante aspiración. En la mayoría de los cultivos se aisló microbiota polimicrobiana con predominio de aerobios-anaerobios facultativos gramnegativos y aerobios grampositivos. *Staphylococcus aureus* (10,6% SAMR) y *Pseudomonas aeruginosa*, seguido de *Bacteroides fragilis*, fueron los más frecuentemente aislados. La terapia empírica tuvo que ser modificada en más del 50% de los casos por resistencia. La mayor sensibilidad *in vitro* para los microorganismos grampositivos fue para la vancomicina seguida de la cloxacilina y amoxicilina/clavulánico. En el caso de aerobios-anaerobios gramnegativos, fue para meropenem, tobramicina e imipenem, y para los anaerobios, imipenem, cefoxitina y amoxicilina/clavulánico.

Conclusiones. 1. La administración de amoxicilina/clavulánico sólo o asociado como monodosis a la tobramicina constituye una pauta antibiótica con amplio espec-

tro para las lesiones en los enfermos ambulatorios. 2. En régimen de ingreso, la pauta de elección sería el imipenem o piperacilina/tazobactam intravenosa.

C22

VALOR DEL ECO-DOPPLER EN EL DIAGNÓSTICO DE LA ARTERITIS DE LA TEMPORAL

J.M. Zaragoza García, J.I. Blanes Mompó, A. Plaza Martínez, A. Torres Blanco, J.L. Briones Estébanez, C. Martínez Parreño, F.J. Gómez Palonés, E. Ortiz Monzón
Angiología, Cirugía Vascul y Endovascular.
Hospital Universitario Dr. Peset. Valencia.
Discusor: Dr. Fontcuberta, Hospital Virgen de la Salud, Toledo.

Introducción. La arteritis de la temporal (AT) se diagnostica habitualmente mediante signos y síntomas clínicos característicos, seguido de la biopsia de la arteria, que es el patrón oro morfológico para el diagnóstico de la enfermedad. Ello conduce a realizar numerosas biopsias quirúrgicas de cribado con una alta tasa de las mismas negativas y posibles complicaciones derivadas de este diagnóstico invasivo.

Objetivos. Investigar la precisión del eco-Doppler color (ED) comparada con la biopsia en el diagnóstico de la arteritis de la temporal.

Pacientes y métodos. Se trata de un estudio prospectivo realizado sobre 23 pacientes con sospecha de AT basada en criterios clínicos a los que se realizó ED, valorando la presencia de halo hipoecoico (sugestivo de edema secundario a inflamación del vaso) y/o estenosis inflamatoria en ambas arterias temporales. Posteriormente se realizó el estudio histopatológico de la biopsia mediante tinción hematoxilina-eosina y técnica de tinción de fibras elásticas (orceína). Se valoró la sensibilidad, especificidad, valor predictivo positivo (VPP), valor predictivo negativo (VPN) y eficiencia o valor global del test (VGT) de los resultados obtenidos mediante ED comparados con los de la biopsia.

Resultados. En todos los pacientes se completó el estudio ED, y en un 72% las biopsias fueron negativas para AT. Considerando la presencia de halo hipoecoico como determinante de AT, la sensibilidad, especificidad, VPP, VPN y VGT fueron del 80, 92, 80, 92 y 88%, respectivamente, mientras que con el criterio de la presencia de halo ± estenosis inflamatoria, fueron del 100, 77, 62,5, 100 y 83%, respectivamente.

Conclusiones. Dada la elevada sensibilidad y VPN, consideramos el ED un buen test de cribado para el diagnóstico de AT, con la ventaja de ser un método no invasivo, siendo además capaz de predecir de manera efectiva qué pacientes no requerirían biopsia.

C23

FUNDAMENTACIÓN DE LAS DECISIONES TERAPÉUTICAS ANTE DESAFÍOS IMPREVISTOS PEROPERATORIOS ATENDIENDO A LA ANTIGÜEDAD PROFESIONAL

E. Ortiz Herrasti^a, A. Clará^a, A. Ysa^b, J. Merino^a, N. de la Fuente^a, M. Miralles^a, R. Portas^a, L. Roig^a, F. Vidal-Barraquer^a

^aAngiología y Cirugía Vascul. Hospital del Mar. Barcelona.

^bAngiología y Cirugía Vascul. Hospital de Cruces. Barakaldo, Vizcaya.

Discusor: Dr. R. Gesto, Hospital XII de Octubre, Madrid.

Introducción. La decisión terapéutica del cirujano vascular ante un desafío imprevisto peroperatorio (DIP) resulta crucial para su resolución. Investigar el fundamento de esta decisión puede contribuir a desenmascarar limitaciones en nuestro *modus operandi*.

Objetivos. Investigar los motivos subyacentes a las actitudes terapéuticas adoptadas ante un DIP y su variación con la antigüedad profesional.

Pacientes y métodos. Sujetos: 150 cirujanos vasculares acreditados (edad media 40 años, 78% hombres, 52 hospitales) entrevistados inesperadamente. Mediciones: cuestionario semiestructurado sobre 8 DIP. Tras interrogar sobre cada decisión terapéutica se solicitó la elección y puntuación de los dos motivos subyacentes más relevantes para cada DIP. Los motivos analizados fueron: experiencia previa (EPR), experiencia referida oralmente (ERO), experiencia publicada (EPL), planteamiento previo del problema (PPP) y sentido común quirúrgico (SCQ). Respecto al SCQ se asumió que SCQ = intuición + aplicación principios quirúrgicos generales + conocimiento tácito (CT), y que el CT aumenta con la antigüedad. Estadísticos: puntuación media de los 8 DIP para cada motivo subyacente en función de años de experiencia en sextiles (*H* de Kruskal-Wallis).




Figura C23.

Resultados. Las variaciones de la puntuación media asignadas a cada motivo atendiendo a la antigüedad se muestran en la figura. El motivo subyacente más relevante fue el SCQ, que no varió significativamente con la antigüedad. La importancia de la EPR aumentó con la antigüedad ($p = 0,002$) y disminuyó la influencia de la ERO ($p = 0,001$). Las puntuaciones de EPL y PPP fueron discretas y disminuyeron, no significativamente, con la antigüedad.

Conclusiones. Ante un DIP, los cirujanos jóvenes basan excesivamente su decisión terapéutica en el SCQ, el cual a esas alturas todavía dependería mayormente de la intuición. En este grupo de cirujanos debería implementarse una actitud basada en fundamentos más ‘razonables’ (EPL, PPP, ERO).

C24

¿SON VÁLIDOS LOS DOCUMENTOS DE CONSENTIMIENTO INFORMADO QUE UTILIZAMOS EN CIRUGÍA VASCULAR?

J. Hospedales Salomó, M.D. Lloret Cano, E. González Cañas, S. Bellmunt Montoya, T. Solanich Valldaura, J. Vallespín Aguado, A. Giménez Gaibar
Angiología y Cirugía Vascular. Corporació Sanitària Parc Taulí. Hospital de Sabadell. Sabadell, Barcelona.

Discusor: Dr. J. Rodríguez Olay, Hospital General, Oviedo

Introducción. La cumplimentación de un documento de consentimiento informado (DCI) antes de realizar intervenciones quirúrgicas o exploraciones invasivas es una obligación ética (código deontológico de la Organización Médica Colegial) y legal (Ley 41/2002 de 14 de noviembre). Entre los requisitos que deben cumplir está el de suministrar una información suficiente y comprensible. El tipo y la estructuración de la información que tiene que contener un DCI está ampliamente consensuada en la literatura. Las técnicas de análisis de legibilidad válidas para nuestra lengua son útiles para evaluar qué grado de comprensión del DCI tendrá el paciente o su representante legal.

Objetivos. Valorar si los DCI utilizados en Angiología y Cirugía Vascular (ACV) cumplen los requisitos mínimos de legibilidad. Comprobar si contienen todos los apartados exigibles.

Pacientes y métodos. Se recogieron 16 DCI recomendados por la Sociedad Española de Angiología y Cirugía Vascular (SEACV) y otras sociedades de nuestro país. Se analizó la legibilidad utilizando 4 parámetros validados en castellano: índice de Flesch, de complejidad oracional (ICO), de complejidad del vocabulario y de legibilidad integrada (LEGIN). Valoramos la presencia de los 15 apartados mínimos exigibles en cada uno de los DCI.

Resultados. Ningún DCI cumplía criterios de legibilidad según índice de Flesch (mínimo necesario > 10), 6 lo cum-

plían según ICO (máximo recomendado: 70). La complejidad del vocabulario fue muy alta en todos (> 70) excepto uno (58). Ningún DCI contenía todos los apartados requeridos, siendo la explicación de alternativas al tratamiento quirúrgico el menos recogido.

Conclusiones. La legibilidad formal de la mayoría de DCI analizados es deficiente y la complejidad del vocabulario elevada. Todos los DCI presentan algún defecto estructural. La ausencia de información sobre las alternativas de tratamiento es un defecto grave que presentan todos. La mayoría de los DCI utilizados en Cirugía Vascular y analizados no cumplen los requisitos necesarios para su función.

C25

DECISIÓN ANTE UN PACIENTE CON UN ANEURISMA DE AORTA ABDOMINAL ROTO PREVIAMENTE RECHAZADO PARA INTERVENCIÓN ELECTIVA POR RIESGO QUIRÚRGICO ELEVADO (PARPRIE): UN CONFLICTO ENTRE LO QUE DEBERÍA SER Y LAS ACTITUDES REALES

A. García León^a, A. Clará^a, A. Ysa^b, R. Portas^a, J. Merino^a, N. de la Fuente^a, M. Miralles^a, R. Martínez-Cercós^a, F. Vidal-Barraquer^a

^aAngiología y Cirugía Vascular. Hospital del Mar. Barcelona.

^bAngiología y Cirugía Vascular. Hospital de Cruces. Barakaldo, Vizcaya.

Discusor: Dr. J.M. Callejas, Hospital Germans Trias i Pujol, Badalona, Barcelona.

Objetivos. Contrastar la actitud éticamente más deseable ante un PARPRIE frente a aquella manifestada por cirujanos vasculares (CV).

Pacientes y métodos. Diseño: análisis bioético de principios y estudio transversal de actitudes reales. Sujetos: CV de unidades docentes españolas. Mediciones: cuestionario estructurado donde cada CV puntuó (Lickert 50 mm) su grado de acuerdo con tres actitudes terapéuticas: A)




Figura C25.

Intentar no intervenir contando con paciente + familia; B) 'Forzar' no intervenir contando sólo con familia; C) Actitud neutra pero realista contando con paciente + familia. Estadístico: análisis de conglomerados, chi al cuadrado, test de Kruskal-Wallis.

Resultados. Análisis bioético: siempre que la intervención no sea claramente fútil y/o haya limitación de recursos previamente establecida para los PARPRIE, la actitud éticamente más deseable es C, seguida de A y B. Análisis de actitudes: participaron 253 CV (residentes incluidos) del 93% de unidades docentes (87,5% CV/unidad), caracterizados por: edad media 38,7 años, 74% varones, realizan guardias 86% y antigüedad profesional en quintiles (1-3, 4-7, 8-15, 16-20, 26-45 años). El análisis por conglomerados identificó tres grupos de CV con respuestas afines: grupo I ($n = 60$; 22% CV de guardia) proclive a actitud B (media/mm: $a = 32$; $b = 44$; $c = 12$); grupo II ($n = 137$; 57% CV de guardia) proclive a actitud C ($a = 8$; $b = 9$; $c = 42$), y grupo III ($n = 50$, 21% CV de guardia) proclive a actitud A ($a = 35$; $b = 15$; $c = 28$). El grupo I se asoció ($p < 0,001$) a mayor antigüedad, a diferencia del grupo III ($p = 0,019$). La proporción de CV del grupo II no varió significativamente con la antigüedad (Figura). La pertenencia al grupo I se asoció a ser jefe ($p = 0,019$) y no hacer guardias ($p = 0,025$).

Conclusiones. Un elevado porcentaje de los CV de guardia de unidades docentes manifiesta una actitud éticamente adecuada ante los PARPRIE. La posibilidad actual de ofrecer un tratamiento endovascular a algunos de estos pacientes puede incrementar aún más este porcentaje, aunque no quizás por motivaciones éticas.

en la DABMF y la gravedad clínica de la EAP. Encontrar un valor considerado patológico.

Pacientes y métodos. Tomamos imágenes ultrasónicas longitudinales de la arteria braquial, antes y tras isquemia del brazo (a 40 y 70 s), a tres grupos de individuos. Grupo A: sujetos < 30 años, sin factores de riesgo cardiovascular (FRCV) ($n = 30$); grupo B: Fontaine II ($n = 31$), y grupo C: Fontaine III y IV ($n = 20$). Se recogen los FRCV y el tratamiento, constatándose la EAP por estudio hemodinámico y/o angiográfico. Se obtuvieron muestras para laboratorio de B y C. Las mediciones del diámetro de la arteria braquial fueron realizados por un segundo observador doble ciego. Diez sujetos fueron analizados en dos ocasiones, separadas por un intervalo de una semana, para valorar la reproducibilidad de la prueba.

Resultados. El coeficiente de variación de la prueba fue de 2,76 y 3,65% para la medición a los 40 y 70 s, respectivamente. Se comprobó la reproducibilidad con t de Student para variables dependientes ($p < 0,001$). No existen diferencias significativas entre los grupos A y C en cuanto a edad, sexo y principales FRCV. La DABMF fue de 8,98 y 9,9% a los 40 y 70 s, respectivamente en el grupo A frente a 5,04 y 5,5%, respectivamente, en el grupo de enfermos (B + C) ($p < 0,001$). No existieron diferencias significativas entre los grupos B y C ($p < 0,05$). Mediante análisis de distribuciones hallamos un punto de corte patológico: 2,98% (percentil 5 del grupo A).

Conclusiones. Los pacientes con EAP presentan DE. La DE es independiente de la gravedad de la enfermedad.

COMUNICACIONES ORALES (SESIÓN VI)

C26

RELACIÓN DE LA FUNCIÓN ENDOTELIAL MEDIDA POR UN MÉTODO NO INVASIVO Y LA ENFERMEDAD ARTERIAL PERIFÉRICA

F. Medina, J. de Haro, E. Martínez Aguilar, L. de Benito, J.R. March, F. Acín

Angiología y Cirugía Vascular. Hospital Universitario de Getafe. Getafe, Madrid.

Discusor: Dr. J.C. Bohórquez, Hospital Puerta del Mar, Cádiz.

Introducción. La medida por ultrasonidos de dilatación de la arteria braquial mediada por flujo (DABMF) ha demostrado ser una técnica válida en la valoración de la disfunción endotelial (DE). La asociación entre DE y enfermedad arterial periférica (EAP) ha sido poco estudiada.

Objetivos. Determinar la asociación de las alteraciones

C27

AÚN MÁS SOBRE EL ORIGEN INFLAMATORIO DE LA ENFERMEDAD ARTERIAL PERIFÉRICA: ASOCIACIÓN DIRECTA ENTRE NIVELES SÉRICOS DE PROTEÍNA C REACTIVA Y DISFUNCIÓN ENDOTELIAL EN PACIENTES CLAUDICANTES

J. de Haro Miralles, F.J. Medina Maldonado, A. López-Quintana De Carlos, L. de Benito Fernández, F. Utrilla Fernández, A. Fernández Heredero, F. Acín García
Angiología y Cirugía Vascular. Hospital Universitario de Getafe. Getafe, Madrid.

Discusor: Dr. J.V. Solís, Hospital Gregorio Marañón, Madrid.

Introducción. La inflamación desempeña un papel central en la patogenia de la enfermedad arterial periférica (EAP). Nuestro grupo observó la relación entre los niveles de proteína C reactiva (PCR) y la gravedad clínica de ésta. Uno de los mecanismos por el que la PCR podría actuar como mediador activo de la aterotrombosis es la afectación de las propiedades funcionales del endotelio

debido a los efectos que esta puede producir sobre la biología del óxido nítrico (NO).

Objetivos. Evaluar la posible relación de la PCR de alta sensibilidad (hsPCR), marcador sérico de inflamación sistémica, con la disfunción endotelial en pacientes claudicantes con la misma gravedad clínica y carga de factores de riesgo cardiovascular (FRCV).

Pacientes y métodos. Estudio transversal en el que se realizó un muestreo dependiente para las variables edad, sexo, HTA, hiperlipemia, diabetes, tabaquismo e ITB que incluyó a 52 pacientes claudicantes de nuestras consultas externas. Se midió la dilatación arterial mediada por flujo en la arteria braquial (DAMF) como indicador de la función endotelial y los niveles plasmáticos de hsPCR y fibrinógeno. Se realiza análisis estadístico con prueba no paramétrica de comparación de medianas.

Resultados. Los pacientes con una DAMF inferior al 3% (que supone el percentil 5 del DAMF en sujetos sanos en nuestro laboratorio) presentan valores elevados en la mediana de los niveles de hsPCR (6,3 frente a 2,3 mg/L; $p < 0,05$) y fibrinógeno (351 frente a 302 mg/dL; $p < 0,05$) con respecto a aquellos con DAMF superior a 3%. Se observó una correlación negativa entre la hsPCR y la DAMF ($r = -0,465$; $p < 0,05$).

Conclusiones. Existe una asociación directa entre la elevación de los niveles séricos de marcadores de inflamación sistémica y la alteración funcional endotelial, que apunta a la relación de ambos en la etiopatogenia de la EAP.

C28

VARIABILIDAD EN EL MANEJO HOSPITALARIO DE LA ENFERMEDAD ARTERIAL NO CARDÍACA EN CATALUÑA

S. Riera Batalla^a, M.A. Cairols Castellote^a, M.D. Aguilar Conesa^b, P. Lázaro y de Mercado^c

^aCirugía Vascular. Hospital Universitario de Bellvitge. ^bL'Hospitalet de Llobregat, Barcelona. ^cInvestigación. ^cDirector. Técnicas Avanzadas de Investigación en Servicios de Salud. Madrid.

Discusor: Dr. A. Barba, Hospital de Galdakao, Vizcaya.

Objetivos. Comparar la calidad del manejo de la enfermedad arterial no cardíaca (EANC) en hospitales catalanes según tamaño, disponibilidad de medios diagnósticos (MD), terapéuticos (MT) y protocolos escritos (PE).

Pacientes y métodos. Estudio de cohorte retrospectiva basado en las historias clínicas y encuesta a los hospitales sobre su disponibilidad en 12 MD, 7 MT y 6 PE concretos. Selección: 14 hospitales por muestreo aleatorio estratificado según región sanitaria y tamaño (300 camas); 40 pacientes consecutivos ingresados en 2003 por EANC en cada centro. Indicadores de proceso: 1. Calidad de las historias clínicas: constancia en la misma de 25 ítems seleccionados;

2. Calidad del manejo clínico: proporción de revascularizaciones en arteriopatía periférica. Indicador combinado de resultados adversos (ICRA): presentación antes de 30 días del ingreso de: muerte, cardiopatía isquémica, ictus o infección herida; o reingreso antes de 15 días.

Resultados. En seis hospitales, el Servicio de Cirugía Vascular tiene < 15 camas ($S < 15C$), y en ocho, > 15 camas ($S > 15C$). La media \pm DE de PE utilizados es $1,4 \pm 1,9$ en $S < 15C$ y $4,4 \pm 2,4$ en $S > 15C$. La media de MD es $9,7 \pm 2,4$ en $S < 15C$ y $11 \pm 3,2$ en $S > 15C$ y de MT, 3 ± 1 y $6 \pm 2,1$, respectivamente. Las proporciones de pacientes > 70 años, mujeres, enfermedad isquémica y diabetes es, respectivamente, 67, 31, 95 y 57% en $S < 15C$, y 58, 22, 67 y 48% en $S > 15C$, siendo en todas $p < 0,05$. La media de ítems fallados en las historias clínicas es 8 ± 3 en $S < 15C$ y 7 ± 3 en $S > 15C$ ($p < 0,05$). La proporción de revascularizaciones en isquemia subaguda y crónica es 28 y 27%, respectivamente, en $S < 15C$, y 73 y 52%, respectivamente, en $S > 15C$ ($p < 0,01$). El ICRA es 36% en $S < 15C$ y 19% en $S > 15C$.

Conclusiones. En los $S < 15C$, los pacientes son mayores, y hay mayor proporción de mujeres y diabetes y tasa más elevada de amputaciones respecto a los $S > 15C$, donde se realizan más revascularizaciones.

C29

ESTUDIO DE LAS REPERCUSIONES CLÍNICAS Y ANALÍTICAS DE UNA INTERVENCIÓN NUTRICIONAL EN PACIENTES NO HOSPITALIZADOS CON CLAUDICACIÓN INTERMITENTE. ESTUDIO ALEATORIO CONTROLADO.

V.E. Ramos Gutiérrez^a, L.M. Salmerón Febres^a, J.J. Carrero^b, E. López-Huertas^b, E. Ros Díe^a

^aAngiología y Cirugía Vascular. Hospital Clínico San Cecilio de Granada. Granada. ^bPuleva Biotech. Granada.

Discusor: Dr. F. Lozano, Hospital Clínico Universitario, Salamanca.

Introducción. La dieta es un pilar fundamental, a veces olvidado, en el control y tratamiento de la enfermedad vascular periférica (EVP).

Objetivos. Estudiar los efectos de la ingesta de nutrientes 'cardioprotectores' sobre la clínica y el perfil bioquímico en la enfermedad vascular periférica.

Pacientes y métodos. Estudio prospectivo, descriptivo, aleatorizado, doble ciego, con 60 varones claudicantes (ITB medio < 250 m), distribuidos en dos grupos. Grupo S ($n = 30$): 500 cm³/día de leche semidesnatada enriquecida con ácido eicosapentanoico (EPA), docosahexanoico, oleico, fólico y vitaminas A, D, E y B₆. Grupo C ($n = 30$): 500 cm³/día de leche semidesnatada. Ambos grupos: consejos higiénico-dietéticos iguales, un antiagregante y un hemorreológico. Seguimiento: basal,

3, 6, 9 y 12 meses. En cada control: encuesta dietética, exploración clínica vascular, claudicometría, índice Yao, pletismografía y analítica con perfil lipídico entre otros valores. Estadística: análisis de la varianza para muestras repetidas y *t* de Student para muestras independientes. Análisis multivariante para detectar las variables significativas.

Resultados. El colesterol total y la concentración de ApoB disminuyeron en el grupo S. La homocisteína total disminuyó en aquellos pacientes con valores elevados ($p < 0,01$). El grupo S triplicó su distancia de claudicación ($p < 0,001$) y aumentó su ITB (0,46 a 0,52, $p < 0,001$).

Conclusiones. 1. La inclusión en la dieta de ciertos nutrientes con un efecto beneficioso conocido sobre las enfermedades cardiovasculares produjo, junto con otras recomendaciones dietéticas y hábitos de vida, una mejora significativa en los parámetros clínicos y analíticos de este grupo de claudicantes y redujo una serie de factores de riesgo. 2. Así, se sugiere una nueva evidencia acerca del papel de los nutrientes en el control y en la mejoría de la EVP.

C30

VALIDACIÓN DE LA ECOGRAFÍA DOPPLER ARTERIAL EN EL DIAGNÓSTICO DE LA ISQUEMIA CRÍTICA DE LOS MIEMBROS INFERIORES EN RELACIÓN A LA ARTERIOGRAFÍA

A. Rodríguez Morata^a, J.J. Jiménez Moleón^b, R. Ros Vidal^a, V.E. Ramos Gutiérrez^a, J.B. Cuenca Manteca^a, E. Ros Díe^a

^aAngiología y Cirugía Vascular. ^bDepartamento de Medicina Preventiva y Salud Pública. Facultad de Medicina.

Universidad de Granada. Granada.

Discusor: Dr. J. Juan, Hospital de la Vall d'Hebron, Barcelona.

Introducción. La arteriografía de miembros inferiores (MMII) tiene un porcentaje de complicaciones mayores en torno al 3%, el doble cuando es transaxilar. La alergia al contraste yodado está en torno al 2% y la nefrotoxicidad en enfermos insuficientes renales crónicos, no diabéticos, es del 12%, elevándose hasta un 33% si son diabéticos. La ecografía Doppler arterial (EDA) ha demostrado anteriormente ser una prueba válida y fiable en MMII y troncos supraaórticos, con respecto a la arteriografía (patrón oro).

Objetivos. Validar la EDA en MMII como prueba diagnóstica en pacientes con isquemia crítica, en comparación con el patrón oro.

Pacientes y métodos. Utilizamos un diseño transversal y aleatorio. La EDA se aplicó de forma ciega e independiente con respecto a la arteriografía. Participaron 60 pacientes con isquemia crítica de MMII en estudio preoperatorio. Para el análisis de los datos se utilizó el paquete

estadístico SPSS v.12. El análisis en términos de fiabilidad se determinó por el porcentaje de acuerdo global e índices kappa. La validez se determinó en base a la sensibilidad, especificidad y valores predictivos (VPP).

Resultados. Tiempo medio de exploración por extremidad, 42 minutos. Índices kappa de concordancia ecografía-arteriografía, bueno o muy bueno en todos los sectores, salvo arteria peronea (concordancia moderada). Sensibilidad mayor del 90% salvo en poplítea y peronea. Especificidad mayor del 90% salvo sector aortoiliaco y peronea. VPP mayor del 90% salvo sector aortoiliaco.

Conclusiones. La EDA, a pesar de ser explorador dependiente y de sufrir posibles artefactos, es una prueba exenta de complicaciones por su no invasividad, repetible a demanda, accesible, económica y en el marco de la autogestión. Resulta útil como alternativa a la arteriografía, pues su fiabilidad es en general buena o muy buena y su validez, en términos de sensibilidad, especificidad y VPP es muy alta.

C31

RESULTADOS DEL USO DE VENA CEFÁLICA EN CIRUGÍA DE REVASCULARIZACIÓN INFRAINGUINAL

T. Bolívar Gómez, V. Esteban Álvarez, A. del Río Prego
Servicio de Angiología y Cirugía Vascular.

Fundación Jiménez Díaz. Madrid.

Discusor: Dr. M. Matas, Hospital de la Vall d'Hebron, Barcelona.

Objetivos. Evaluar los resultados del uso de vena cefálica como primera opción para la revascularización de troncos distales cuando la vena safena no está disponible.

Pacientes y métodos. Se revisaron de forma retrospectiva 28 procedimientos de derivación en 27 pacientes (17 hombres, 10 mujeres; edad media 74,8 años) entre 1998 y 2004. Se realizó mapeo venoso sistemático mediante eco-Doppler, considerando no apta la vena safena con un diámetro transversal < 2 mm. Catorce (52%) fueron procedimientos primarios por isquemia crítica de la extremidad y 13 (48%) intervenciones secundarias sobre injertos previos. Se utilizaron dos o más segmentos de vena en 21 casos (77,7%). En todos los casos el vaso receptor fue una arteria del territorio infragenicular (3ª porción de poplítea 4, tibial anterior 7, tibial posterior 7, peronea 5 y pedía 5). Se realizó seguimiento mediante eco-Doppler a los 3, 6 y 12 meses y posteriormente cada seis meses. Los resultados fueron analizados utilizando el método actuarial o de tabla de vida para el cálculo de las permeabilidades (primaria y secundaria) y la tasa de salvamento de la extremidad.

Resultados. El seguimiento medio fue de 21,3 meses. Durante un período de 5 años se realizaron 28 procedimientos secundarios (19 intervenciones convenciona-

les y 9 procedimientos endovasculares), 16 (57,1%) en el primer año. Las permeabilidades primaria y secundaria acumuladas fueron del 62,6 y 87,2% al año, respectivamente. A los 5 años, la permeabilidad secundaria acumulada fue del 80,2%, y la tasa de salvamento de la extremidad, del 88,8%.

Conclusiones. La vena cefálica ofrece buenos resultados en diferentes procedimientos de revascularización de miembros inferiores cuando no se dispone de vena safena. Un seguimiento estrecho mediante eco-Doppler permite obtener tasas de permeabilidad y salvamento de la extremidad a corto y medio plazo superiores a las publicadas con el uso de otros conductos alternativos.

C32

**ANEURISMAS POPLÍTEOS:
¿ES LA CIRUGÍA DE EXCLUSIÓN Y BYPASS
TAN DEFINITIVA COMO CREEMOS?**

P.C. Morata Barrado, E. Blanco Cañibano, A.I. Ponce Cano, A. Martín Conejero, G. Moñux Ducájú, F.J. Serrano Hernando
Servicio de Angiología y Cirugía Vascular.

Hospital Clínico San Carlos. Madrid.

Discusor: Dr. Adeba Vallina, Hospital de Covadonga, Asturias.

Introducción. El tratamiento quirúrgico de los aneurismas de arteria poplítea (AAP) habitualmente se realiza mediante exclusión por ligadura y derivación femoropoplítea. Su evolución posterior constituye un tema escasamente estudiado.

Objetivos. Confirmar la exclusión completa del AAP y conocer variaciones de su diámetro a largo plazo.

Pacientes y métodos. Durante 2004 se realizó TC/angiografía a todos los pacientes intervenidos de AAP disponibles. Se midió diámetro máximo del AAP, comparándolo con el preoperatorio, y se evaluó con especial interés la presencia de contraste en el interior del aneurisma.

Resultados. De 76 AAP intervenidos (1989-2003) se pudieron evaluar 37 (48,1%). En 39 pacientes, el estudio no pudo realizarse por diferentes razones (*exitus*, pérdidas, negativa...). Seguimiento medio 65,7 meses (7,3-186,5). Se observó relleno del saco en 24,3% (9/37). Hubo aumento de tamaño en 21,6% (8/37). Crecimiento medio 0,8 cm (0,5-5,8 cm), el diámetro medio aumentó desde $3,4 \pm 1,9$ a $5 \pm 2,5$ cm ($p = 0,042$). Dos pacientes presentaron síntomas compresivos. En el grupo sin crecimiento el diámetro disminuyó de $2,7 \pm 1$ a $1,7 \pm 0,8$ cm ($p < 0,001$). Se realizaron tres tipos de exclusión: I) Ligadura proximal en poplítea 1ª porción y distal 3ª porción; II) Ligadura en arteria femoral superficial (AFS) proximal y distal en poplítea 3ª porción; y III) Sin ligadura (aneurisma trombosado). Los AAP intervenidos con técnica II presentaron un riesgo de aumento de

tamaño 4,5 veces superior (50 frente a 11,1%, $p = 0,021$). El aumento de tamaño no se asoció significativamente a presencia de aneurisma de aorta abdominal (AAA), AAP contralateral, AAP trombosado, tamaño preoperatorio ni tratamiento anticoagulante.

Conclusiones. El tratamiento quirúrgico habitual no garantiza la adecuada exclusión del AAP. En nuestra serie el riesgo de crecimiento ha sido 4,5 veces superior en pacientes con ligadura en AFS proximal. No hay definidos protocolos de actuación ante esta situación. El mecanismo implicado puede ser similar a las fugas tipo II/endotensión tras tratamiento endovascular de AAA.

C33

**ESTUDIO DE CALIDAD DE VIDA
EN PACIENTES AFECTOS DE ISQUEMIA
CRÍTICA Y REVASCULARIZADOS.
SEGUIMIENTO A DOS AÑOS**

E. González Cañas^a, J. Real Gatiús^b, S. Bellmunt Montoya^a, A. Giménez Gaibar^a, J. Vallespín Aguado^a, J.A. Hospedales Salomó^a, M.D. Lloret Cano^a, T. Solanich Valldaura^a

^aAngiología y Cirugía Vascular. ^bEpidemiología.

Hospital Parc Taulí. Sabadell, Barcelona.

Discusor: Dr. J.R. March, Hospital de Getafe, Madrid.

Introducción. El tratamiento de la isquemia crítica de EEII (IC) tiene por finalidad el salvamento de la extremidad, la resolución de los síntomas y la mejora en la calidad de vida (CV).

Objetivo. Realizamos un estudio observacional prospectivo para determinar si existen diferencias en términos de CV en pacientes con IC y que son revascularizados con éxito (grupo I) y aquellos sin posibilidad revascularizadora o que son amputados (grupo II).

Pacientes y métodos. De 120 pacientes diagnosticados de IC durante el año 2002 se seleccionó una muestra aleatoria de 48. Se aplicó el test de CV SF 36 al año y a los 2 años. Asimismo se evaluó la permeabilidad de la técnica, salvamento de la extremidad y la mortalidad.

Resultados. El tiempo medio de seguimiento fue de 24 meses con una edad media de 76 años y con una supervivencia al año del 79% y a los 2 años del 58%. El 71% pertenecen al grupo I y el 29% al grupo II. La tasa de permeabilidad del grupo I al año fue del 94% y a los dos años del 85% con un salvamento de la extremidad del 100% en ambos grupos (excluidas amputaciones primarias). La mortalidad y percepción del estado de salud general es peor en diabéticos siendo estadísticamente significativo (ES). La CV medida en la escala SF36 (0-100) es similar entre el grupo I y el II (estado de salud general: 50 frente a 63; dolor corporal: 73 frente a 62; función física: 39 frente a 32) no siendo las diferencias

ES. Existe un empeoramiento en el estado de salud en el control al segundo año independiente del grupo (grupo I, 1º/2º año: 55/51; grupo II, 1º/2º año: 60/47) no ES.

Conclusiones. La CV medida con el SF36 a medio plazo en los pacientes revascularizados no difiere de los no revascularizados o amputados. La edad, así como las patologías concomitantes asociadas, afectan negativamente la CV independientemente de los resultados quirúrgicos.

C34

ADMINISTRACIÓN PRECOZ DE GABAPENTINA EN EL DOLOR DE MIEMBRO FANTASMA POSTAMPUTACIÓN

I. Crespo Moreno^a, M. Jordá Llona^b, E. Ortiz Monzón^a, F. Gómez Palonés^a, I. Blanes Mompó^a, A. Plaza Martínez^a, A. Torres Blanco^a, J.M. Zaragoza García^a

^aAngiología, Cirugía Vascular y Endovascular.

^bRehabilitación. Hospital Universitario Doctor Peset. Valencia.

Discusor: Dr. Fonseca, Hospital General Yagüe, Burgos.

Introducción. El dolor por miembro fantasma (DMF) post-amputación (incidencia del 80%) altera de forma importante la calidad de vida de estos pacientes.

Objetivos. Determinar si la administración de gabapentina (GP) en el preoperatorio disminuye el DMF.

Pacientes y métodos. Estudio ambispectivo, con un grupo de estudio prospectivo (GEP) de 30 pacientes y un grupo control histórico (GCH) de 28 pacientes, que requirieron amputación del miembro inferior, realizado durante un periodo de 12 meses. Ambos grupos eran homogéneos en factores de riesgo y se les administró la misma pauta analgésica, incorporando GP oral al GEP, en dosis de 900-2.400 mg/día. La aparición de DMF se valoró por el test de Lattinen, y la intensidad, por la escala EVA. Como variable de respuesta se consideró un EVA menor a 30 (dolor leve) y su disminución en un 30% respecto al valor inicial. Se valoró el efecto de la GP en el DMF en el postoperatorio inmediato, al mes y 3 meses. Se realizó un análisis de varianza para medidas repetidas para conocer la influencia de la GP en la incidencia e intensidad del dolor, y una regresión de Cox para valorar los distintos factores que influyen en el desarrollo de DMF; se consideró significativa una $p < 0,05$.

Tabla C34. Resultados.

	GEP	GCH	<i>p</i>
Incidencia	40%	75%	0,010
EVA < 30	96%	46%	< 0,00001
↓ EVA 30%	88%	50%	0,0024

Resultados. A los 3 meses, la incidencia e intensidad de DMF fue significativamente inferior en el GEP que en el GCH (tabla). En el análisis multivariante, la toma de GP es el único factor que reduce de forma significativa la intensidad de DMF.

Conclusiones. La administración de GP preoperatoria disminuye de forma estadísticamente significativa el DMF postamputación, por lo que consideramos recomendable su administración a estos pacientes a fin de mejorar su calidad de vida.

C35

TRATAMIENTO INSTRUMENTAL NO QUIRÚRGICO DEL FALSO ANEURISMA YATROGÉNICO

B. Viviena Redondo, A. Sesma Gutiérrez, M.I. Rivera Rodríguez, C. Bernardos Alcalde, G. Pastor Mena, M.A. Marco Luque

Servicio de Angiología y Cirugía Vascular.

Hospital Universitario Miguel Servet. Zaragoza.

Discusor: Dr. A. Torres, Hospital Dr. Pesset, Valencia.

Objetivos. Presentar nuestra experiencia en el manejo del hematoma pulsátil femoral y mostrar los resultados obtenidos con la técnica de punción ecodirigida e introducción de trombina humana.

Pacientes y métodos. Estudio retrospectivo con recogida de datos prospectivo desde junio de 1997 a enero de 2005. Se realizaron 128 eco-Doppler en pacientes con clínica compatible con hematoma pulsátil inguinal de los cuales se confirmó en 62 pacientes. 27 fueron tratados con trombina (42%). El porcentaje de pacientes tratados así ha ido aumentando en los últimos años. Se utiliza un Abbocath de 16 o 18 Fr o una aguja espinal del 22 y se inyectan de 250 a 1.000 U de trombina humana en 1-2 min comprimiendo simultáneamente con la sonda. Posteriormente, reposo de 24 horas con vendaje compresivo. Control con eco-Doppler: inmediato, a las 24 horas, al mes y al año.

Resultados. No hubo complicaciones locales ni sistémicas. En 26 casos se consiguió una trombosis completa (96%). Hubo un caso de recidiva al mes que requirió tratamiento quirúrgico, en una paciente con anticoagulantes orales y un INR mayor de 3. En dos pacientes fue necesaria una segunda punción y en otros dos fue necesario realizar reposo y vendaje compresivo hasta 48 horas para completar la trombosis.

Conclusiones. Aunque la muestra es insuficiente y no permite conclusiones estadísticamente significativas, a nuestro juicio es la técnica de elección en el tratamiento de los hematomas pulsátiles siempre y cuando no esté contraindicada o exista una indicación absoluta de cirugía. Es una técnica fiable y segura en manos expertas,

evita la cirugía en pacientes por lo general cardiopatas y de alto riesgo, y puede ser utilizada en pacientes anticoagulados y antiagregados.

salvamento de extremidad, control de la enfermedad local en todos los estadios y supervivencia en estadios I y II.

PANELES (SESIÓN I)

P1

RECONSTRUCCIÓN VASCULAR Y SALVAMENTO DE EXTREMIDAD EN TUMORES MALIGNOS DE PARTES BLANDAS

J. Cordobès Gual, R. Lara Hernández, N. Torreguitart Mirada, E. Manuel-Rimbau Muñoz, J. Julià Montoya, P. Lozano Vilardell
Servicio de Angiología y Cirugía Vascular. Hospital Universitario Son Dureta. Palma de Mallorca.

Introducción. El tratamiento de las tumoraciones malignas de partes blandas con afectación vascular ha sido clásicamente la amputación de la extremidad.

Objetivos. El objetivo de este estudio es evaluar la permeabilidad de los injertos vasculares, complicaciones, tasa de salvamento de extremidad, recidiva y supervivencia después de la resección de tumores de partes blandas con afectación vascular tras la instauración de un tratamiento protocolizado por una comisión de tumores multidisciplinar.

Pacientes y métodos. Estudio retrospectivo de 8 pacientes intervenidos entre 1997 y 2003 por presentar tumores malignos de partes blandas con afectación vascular. Analizamos el tipo de tumor, estadio de la enfermedad según la clasificación de Enneking (I: tumor de bajo grado, II: de alto grado, III: enfermedad diseminada), tratamiento adyuvante y tipo de procedimiento vascular realizado.

Resultados. Se intervinieron 8 pacientes, 5 mujeres y 3 hombres. La media de edad fue de 53,6 años (rango: 16-81). El seguimiento medio fue de 35,6 meses (DE: 24,7). El estadio fue I en 1 paciente, II en 4 y III en 3 pacientes (metástasis pulmonares). Se realizaron 5 resecciones en bloque de paquete vascular seguidas de revascularización arterial con vena safena invertida (4 en miembros inferiores) y 3 esqueletizaciones. No se realizó ninguna revascularización venosa. Al cierre del seguimiento no se ha detectado ninguna recidiva local. El 63,3% de los pacientes intervenidos estaban libres de enfermedad, el 37,7% restante (todos en estadio III) fallecieron durante el seguimiento. El 85% de los procedimientos eran permeables, únicamente un injerto fracasó en el postoperatorio inmediato precisando de amputación supracondílea.

Conclusiones. La terapia multimodal es una opción válida en el tratamiento de tumores de partes blandas con afectación vascular, permitiendo buenos resultados a nivel de

P2

DETECCIÓN DE COLITIS ISQUÉMICA MEDIANTE COLONOSCOPIA EN CIRUGÍA ELECTIVA AORTOILÍACA CON EXCLUSIÓN DE LAS ARTERIAS HIPOGÁSTRICAS: RESULTADOS PRELIMINARES

M. Sánchez Nevárez, J. Barreiro Veiguela, J. Latorre Vilallonga, S. Llagostera Pujol, P. Surcel, J.M. Romero Carro, M. Davins Riu, E. Viver Manresa
Servicio de Angiología, Cirugía Vascular y Endovascular. Hospital de la Santa Creu i Sant Pau. Barcelona.

Introducción. La oclusión de la arteria hipogástrica durante la reparación de aneurismas de aorta infrarrenal ha sido asociada con una considerable morbilidad. Hemos realizado un estudio prospectivo no aleatorizado efectuando colonoscopias en este grupo de pacientes.

Objetivos. Conocer la incidencia de colitis isquémica tras la exclusión de las arterias hipogástricas durante la cirugía de aneurismas aortoiliacos.

Pacientes y métodos. Desde 2001, 24 pacientes con aneurismas de aorta toracoabdominal (1), aorta infrarrenal (5), aneurismas ilíacos (2), aortoiliacos (6) o de hipogástricas (2), fueron intervenidos electivamente realizando la interrupción de una o ambas hipogástricas por vía abierta (17) o endovascular (7). En 22 pacientes se realizó una colonoscopia izquierda antes de las dos semanas posteriores a la intervención. Se trata de un estudio longitudinal prospectivo de casos consecutivos no controlado. El tamaño de muestra necesario, suponiendo una incidencia estimada del 6%, para obtener un error $\alpha < 0,05\%$ y una precisión i de 0,06, es de 42 pacientes. Este estudio preliminar analiza los primeros 22 pacientes.

Resultados. De los 22 casos estudiados, en 7 se realizaron intervenciones endovasculares todos ellos con oclusión unilateral, 1 por embolización previa a la intervención; de los 15 por cirugía abierta, 4 tenían oclusión bilateral y 11 unilaterales; la técnica utilizada fue la exclusión del eje ilíaco con anastomosis en femoral común. Hasta el momento no se han detectado casos de colitis isquémica, necrosis glútea o isquemia medular tras la interrupción unilateral o bilateral de las arterias hipogástricas.

Conclusiones. Aunque existen estudios que proponen un aumento de la morbimortalidad tras la oclusión de una o ambas arterias hipogástrica, continúa siendo un recurso válido para facilitar la intervención en casos seleccionados. Hacen falta cohortes comparativas para determinar la verdadera incidencia de colitis isquémica secundaria

a este procedimiento y establecer en qué grupo de pacientes debe preservarse su circulación.

P3

PSEUDOANEURISMA PANCREÁTICO POSTRAUMÁTICO

J.A. Brizuela Sanz, V. Gutiérrez Alonso, M.A. Ibáñez Maraña, N. Cenizo Revuelta, E. San Norberto García, L. del Río Solá, I. del Blanco Alonso, J.A. González Fajardo, S. Carrera Díez, C. Vaquero Puerta

Servicio de Angiología y Cirugía Vascular. Hospital Clínico Universitario. Valladolid.

Introducción. Presentamos el caso de un pseudoaneurisma pancreático postraumático. Los pseudoaneurismas de las arterias pancreaticoduodenales son una entidad rara y existen muy pocos casos descritos en la literatura. Se trata de una patología grave, ya que se puede romper y amenazar la vida del paciente.

Caso clínico. Mujer de 72 años con antecedentes personales de hipertensión arterial, cardiopatía reumática y fibrilación auricular crónica en tratamiento con anticoagulantes orales. Tras sufrir un traumatismo lumbar con aplastamiento de segunda vértebra lumbar y contusión renal bilateral, presenta en las semanas sucesivas dolor abdominal inespecífico. Se realiza TAC abdominal que muestra imagen nodular de 2,3 cm en la cabeza del páncreas y que en estudio mediante eco-Doppler muestra flujo turbulento en su interior. En arteriografía selectiva de tronco celíaco y mesentérica superior se confirma el diagnóstico de pseudoaneurisma pancreático dependiente de las arterias pancreaticoduodenales. Se decide intervenir quirúrgicamente realizándose abordaje mediante laparotomía media y apertura de retroperitoneo. Se realiza embolización directa del pseudoaneurisma mediante punción a través de la cabeza del páncreas con inyección de Glubran. En el control arteriográfico de la arteria mesentérica superior no se observa la imagen correspondiente al pseudoaneurisma. Tres meses después la paciente se encuentra asintomática y con buen estado general. En el TAC abdominal de control no se evidencia flujo en el interior del pseudoaneurisma.

Conclusiones. Los pseudoaneurismas postraumáticos viscerales se presentan de manera excepcional, siendo potencialmente muy graves, por lo que su tratamiento está siempre indicado. El tratamiento mediante resección es muy agresivo, ya que conlleva una duodenopancreatectomía cefálica. La embolización por punción directa supone una simplificación del tratamiento y una menor morbimortalidad para el paciente. La embolización intraoperatoria de los pseudoaneurismas pancreáticos es una opción válida, con excelentes resultados y menos agresiva que la resección.

P4

TRATAMIENTO QUIRÚRGICO DE LEIOMIOSARCOMA DE CAVA

J. Torre Eiriz^a, I. Hernández-Lahoz Ortiz^a, J.C. Fernández Fernández^a, P. Vilarriño López-Barranco^a, J. Vilarriño Rico^a, M. Gómez Gutiérrez^b, R.J. Segura Iglesias^a

^aAngiología y Cirugía Vascular. ^bCirugía General. C.H. Juan Canalejo. La Coruña.

Objetivos. Se presenta un tratamiento quirúrgico de tumor primario de cava infrahepática y su seguimiento de 8 meses.

Caso clínico. Mujer de 52 años con antecedente de histerectomía por fibroleiomas con clínica de dolor abdominal inespecífico. Los estudios preoperatorios con ecografía, resonancia magnética y cavografía revelaron tumoración intraluminal de 7,5 cm en la vena cava infrahepática a nivel yuxtarenal sin evidencia de enfermedad metastásica ni compresión de estructuras. Por abordaje subcostal y movilización hepática, se procedió a la resección de vena cava y tumor yuxtarenal realizándose *bypass* con PTFE 20 mm anillado entre los segmentos suprarenal e infrarenal de la vena cava inferior, anastomosando la vena renal derecha a dicha prótesis y ligando la vena renal izquierda yuxtacava. No existieron complicaciones técnicas inmediatas, iniciándose anticoagulación con heparina no fraccionada a las 24 horas del procedimiento por descenso de hematocrito que precisó transfusión sanguínea. La paciente fue alta en el 17º día postoperatorio sin alteración de la función renal y con tratamiento anticoagulante con dicumarínicos. El estudio histopatológico e inmunohistoquímico evidenció leiomiomasarcoma de vena cava inferior de bajo índice de proliferación celular, por lo que completó tratamiento radioterápico durante un mes según Servicio de Oncología. En el octavo mes de seguimiento la paciente continúa con tratamiento anticoagulante y asintomática, manteniéndose según TAC la reconstrucción cavo-cava permeable y sin presentar signos de enfermedad metastásica.

Conclusiones. El abordaje multidisciplinar con cirugía radical curativa puede ser una opción terapéutica en la patología tumoral de la vena cava infrahepática.

P5

ANEURISMA TORÁCICO IDIOPÁTICO EN LA EDAD PEDIÁTRICA

E. Marín Manzano, M. Rubio Montaña, C. Mendieta Azcona, S. Redondo López, G. Núñez de Arenas Baeza, J. Haurie Girelli, C. Cuesta

Angiología y Cirugía Vascular. Hospital Ramón y Cajal. Madrid.

Introducción. La enfermedad aneurismática es infrecuente en la población pediátrica. La mayoría de éstos se desarrollan sobre la aorta torácica.

Caso clínico. Varón de seis años de edad con epigastralgia y vómitos de un año de evolución. En la radiografía de tórax y EGD se objetiva masa mediastínica, por lo que se realiza angio-TAC torácica, donde se visualiza aneurisma de aorta torácica descendente. Cateterismo cardíaco: imagen aneurismática sacular en pared lateroposterior de aorta torácica descendente. Ecocardiograma: FE 60% y resto de exploración sin datos adicionales reseñables. Las serologías frente a *Brucella*, sífilis, quiste hidatídico, *Aspergillus* y *Salmonella* fueron negativas. Se decide reparación quirúrgica con reconstrucción de la cara anterior de la aorta con un parche de dacron. En el postoperatorio inmediato el paciente sufrió una trombosis de arteria femoral que requirió trombectomía urgente. En el estudio anatomopatológico se describieron intensas lesiones de aterosclerosis con grandes calcificaciones, compatibles con pared de aneurisma aterosclerótico. Cultivo: negativo. El paciente permanece asintomático sin epigastralgia ni vómitos tras 6 meses de evolución.

Conclusiones. a) La enfermedad aneurismática es infrecuente en la población pediátrica, siendo los de etiología más frecuentes los producidos por poscoartación aórtica; b) A menudo no se encuentra causa patogénica, siendo englobados como idiopáticos; c) No hemos encontrado casos descritos de aneurismas idiopáticos de tercio inferior de aorta torácica descendente en la infancia; d) La reparación directa con/sin parche es una alternativa terapéutica en los aneurismas pediátricos, pudiendo permitir el crecimiento circunferencial de la aorta en paralelo al normal crecimiento del niño.

PANELES (SESIÓN II)

P6

QUISTE ADVENTICIAL DE LA POPLÍTEA: A PROPÓSITO DE UN CASO

P.C. Morata Barrado, E. Blanco Cañibano, A.I. Ponce Cano, R. Rial Horcajo, G. Moñux Ducajú, F.J. Serrano Hernando
Angiología y Cirugía Vascular. Hospital Clínico San Carlos. Madrid.

Introducción. La enfermedad quística adventicial (EQA) de la arteria poplítea (AP) constituye una causa poco frecuente de claudicación intermitente (0,09%). Se han descrito distintas técnicas de tratamiento (punción y evacuación del quiste, resección quirúrgica, *bypass*). Presentamos el caso de un paciente con EQA y las distintas opciones de tratamiento seguidas.

Caso clínico. Varón de 53 años, exfumador, sin otras enfermedades de interés. Historia de claudicación gemelar limitante de 2 años de evolución en extremidad inferior

izquierda (EII), realizándose en otro centro angioplastia percutánea de AP. El paciente continuó con claudicación intermitente. Evaluado en nuestro servicio, se observó en la exploración física pulsos a todos los niveles, desapareciendo el pulso pedio con la flexión plantar. En arteriografía: AP permeable y sin lesiones, se ocluye con la flexión plantar; distalmente se rellenan tibial anterior y tibial posterior. Se realiza RM donde se objetiva quiste adventicial de AP de 3,5 × 2,7 cm. Se trata mediante punción percutánea y evacuación guiada con ultrasonidos. Los síntomas desaparecieron. Dos años después presenta nuevamente claudicación intermitente. Se realiza RM, donde se observa otra vez quiste poplíteo adventicial, del mismo tamaño que previo. Se decide tratamiento quirúrgico. Bajo anestesia epidural se realiza abordaje medial de AP izquierda en su segunda porción y se realiza resección subadventicial de quiste poplíteo. No presenta complicaciones, manteniéndose al alta sin claudicación, con pulsos normales a todos los niveles.

Conclusiones. La EQA de AP se trata de una patología poco frecuente que se debe sospechar en pacientes jóvenes con claudicación y sin enfermedad arterial a otros niveles. El diagnóstico diferencial con el atrapamiento poplíteo y otras patologías precisa de pruebas dinámicas, ya que las basales pueden ser normales, y pruebas de imagen específicas. El tratamiento puede realizarse mediante punción y evacuación del quiste. Sin embargo existe riesgo de recidiva. La resección quirúrgica es, en este sentido, un tratamiento definitivo en pacientes sin lesión intimal de la AP.

P7

SÍNDROME DE LA ARTERIA CEREBRAL MEDIA MALIGNA. MANEJO DIAGNÓSTICO Y TERAPÉUTICO

V. González Martínez^a, G. Mestres^b, J.M. Fuentes^b, B. Álvarez^b, M. Matas^b, J.F. Arenillas^b, J. Álvarez-Sabín^b
^aAngiología, Cirugía Vascular y Endovascular.

^bUnidad Neurovascular. Hospital de la Vall d'Hebron. Barcelona.

Introducción. El síndrome de infarto cerebral maligno del territorio de la arteria cerebral media se trata de forma sistemática recientemente en algunos centros con craniectomías descompresivas. En nuestro centro se han realizado 10 con supervivencia del 80%. Uno de estos casos sucedió a un paciente de nuestro servicio.

Objetivos. Exposición de un caso clínico de craniectomía descompresiva por infarto maligno de arteria cerebral media.

Caso clínico. Mujer de 55 años, diabética, hipertensa y dislipémica, intervenida de endarterectomía carotídea por estenosis severa sintomática de carotida interna

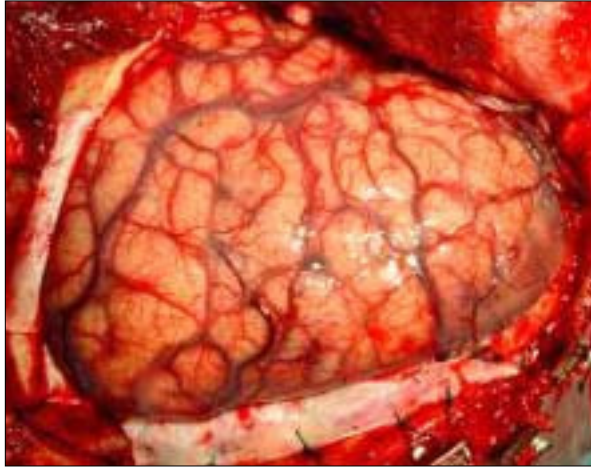


Figura P7.

derecha (CID). Al despertar presenta una hemiparesia izquierda y se decide revisión quirúrgica hallándose la CID permeable. El Doppler transcraneal muestra ocleración de ACM derecha. La TC cerebral descarta hemorragia cerebral y muestra hipodensidad frontotemporal derecha, borrado de surcos y desplazamiento de ventrículo lateral. En las horas siguientes presenta cefalea progresiva, ptosis palpebral y desviación de la mirada. La TC de control a las 20 horas de evolución muestra infarto establecido de territorio de ACM derecha con colapso de tercer ventrículo y ventrículo lateral y desplazamiento > 5 mm de línea media. Se realiza craniectomía descompresiva a las 24 horas de evolución. Se extubó a las 3 semanas y pasó a planta al cabo de un mes tras realizar cranioplastia (con hueso de la propia paciente previamente congelado) (Figura). A los tres meses presenta hemiparesia izquierda residual, es capaz de caminar con ayuda y puntuación 3/6 en la escala de Rankin modificada. La experiencia de nuestra unidad neurovascular es de 10 con edad media de 53,9 años y los resultados son de una mortalidad de 20% y un mRS medio de 3/6.

Conclusiones. Es importante pensar en esta entidad ante un cuadro clínico sugestivo ya que una craniectomía precoz proporciona un pronóstico mucho mejor en términos de supervivencia y estado funcional final.

P8

¿ES FIABLE LA MEDICIÓN DE LA PRESIÓN SISTÓLICA MALEOLAR POR PALPACIÓN EN PACIENTES CON PULSO PEDIO?

J. Merino Raldúa, A. Clarà Velasco, N. de la Fuente Sánchez, M. Miralles Hernández, R. Portas Gómez, M.P. Martorell Lossius, F. Castro Bolance, F. Vidal-Barraquer Mayol
“Cirugía Vascul. Hospital del Mar. Barcelona.”

Introducción. Una adecuada medición de la presión sistólica maleolar constituye el paso limitante del cálculo del índice tobillo/brazo. En ocasiones, un cirujano vascular sin Doppler puede encontrarse ante la conveniencia de medir la presión maleolar en un paciente con pulso pedio. Sin embargo, se desconoce si existe una adecuada correlación entre las medidas de presión obtenidas por Doppler o por palpación.

Objetivos. Evaluar la correlación existente entre el registro de presión sistólica maleolar medido en pedia de forma palpatoria y mediante Doppler continuo.

Pacientes y métodos. 100 extremidades, correspondientes a 55 pacientes consecutivos (edad media 50,7 años; 25% varones) de una consulta de cirugía vascular con pulso pedio presente (19% débil) sobre los que dos cirujanos vasculares registraron presión maleolar indirecta mediante esfigmomanómetro y detección en pedia de forma palpatoria y, seguidamente, mediante Doppler continuo. Estadístico: *t* de Student, *R* de Spearman, ANOVA.

Resultados. De forma global, las presiones tomadas de forma digital (media: 130,20 mmHg; DS = 20,2 mmHg) fueron semejantes a las detectadas mediante Doppler (media: 128,7 mmHg; DS = 22,5 mmHg) (coeficiente de correlación intraclase: 0,996). No se registraron diferencias significativas entre ambas medidas atendiendo a edad, sexo, explorador, lateralidad y calidad de pulso. Si bien a presiones Doppler < 110 mmHg la presión palpatoria es algo mayor (media: +4,9 mmHg) y a presiones Doppler > 140 mmHg la presión palpatoria es algo menor (media: -3 mmHg) (ANOVA intergrupos *p* = 0,001), las diferencias observadas son clínicamente poco relevantes.

Conclusiones. En ausencia de Doppler continuo y pulso pedio presente, un explorador entrenado puede medir la presión maleolar de forma palpatoria obteniendo lecturas superponibles a las obtenidas mediante Doppler. Esta simple medida permite objetivar y a la vez agilizar el cribado de arteriopatía en pacientes con sintomatología arterial dudosa.

P9

SENSIBILIDAD DEL SPECT CON DIPIRIDAMOL EN LA PREVISIÓN DE ISQUEMIA CORONARIA INDUCIDA POR ESTRÉS QUIRÚRGICO EN CIRUGÍA VASCULAR MAYOR

R. Vázquez Fraga^a, D. Caicedo Valdés^b, N.J. Mosquera Arochena^b, J. Fernández Noya^c, P. Rigueiro Veloso^c, V. Pubul^d, A. Ruibal^d, J. Álvarez Escudero^a, M. Martínez Pérez^b

^aAnestesiología y Reanimación. ^bAngiología y Cirugía Vascular. ^cCardiología. ^dMedicina Nuclear. Hospital Clínico-Universitario de Santiago de Compostela. Santiago de Compostela. ^eAngiología y Cirugía Vascular. Complejo Hospitalario de Pontevedra. Pontevedra.

Introducción. La incidencia de cardiopatía isquémica está significativamente elevada en pacientes sometidos a cirugía aórtica, siendo una de las principales causas de morbimortalidad quirúrgica. La valoración de isquemia miocárdica inducida puede estar limitada por imposibilidad para realizar esfuerzos en pacientes vasculares, por lo que las pruebas de detección de isquemia son habitualmente farmacológicas.

Objetivos. Evaluar si el SPECT de perfusión miocárdica con dipiridamol puede predecir la isquemia provocada por el estrés quirúrgico en cirugía aórtica.

Pacientes y métodos. En diez pacientes sometidos a cirugía aórtica se realizaron tres SPECT: dos previos a la cirugía (uno basal y otro con dipiridamol) y un tercer estudio llamado de estrés quirúrgico poscirugía. En todos ellos se realizó valoración de la función ventricular con ecocardiograma y GATED-SPECT preoperatoriamente. Se relacionaron los resultados con la técnica anestésica usada, tiempo de clampaje aórtico, necesidad de transfusión, apoyo inotrópico y oscilaciones tensionales durante la cirugía. Se monitorizó de forma continua: electrocardiograma, TA invasiva y presión capilar pulmonar.

Resultados. En el 40% de los pacientes estudiados se evidenció isquemia miocárdica inducida por dipiridamol y se correlacionó con isquemia inducida por estrés quirúrgico (esta última fue más extensa en todos ellos), sin evidenciarse cambios electrocardiográficos, elevación de CPK, ni clínica en los pacientes. Ninguno de los pacientes en los que el SPECT dipiridamol fue negativo tuvieron isquemia miocárdica durante la cirugía.

Conclusiones. El SPECT dipiridamol es una buena técnica para valoración de riesgo de isquemia miocárdica inducida durante la cirugía aórtica, aunque se evidencia en este estudio preliminar que la cirugía supone un estrés cardíaco más importante que el provocado por el dipiridamol. Probablemente nuevas técnicas como el SPECT de perfusión con dobutamina lleven a predecir mejor el grado de isquemia al que se someterá el paciente durante la cirugía.

P10

REPARACIÓN DE ANEURISMA DEL HILIO RENAL MEDIANTE CIRUGÍA EX VIVO

J. Vilariño Rico, I. Hernández-Lahoz, J.C. Fernández Fernández, P. Vilariño López-Barranco, J. Torre Eiriz, R.J. Segura Iglesias
Angiología y Cirugía Vascular. C.H.U. Juan Canalejo. A Coruña.

Objetivos. Presentar la reparación ex vivo de un aneurisma del hilio renal derecho.

Caso clínico. Varón de 46 años, con antecedentes de bypass coronario por cardiopatía isquémica, hipertensión arterial, dislipemia, exfumador. Se diagnostica incidentalmente por TAC de aneurisma bilateral de ambas arterias renales, siendo el derecho de mayor diámetro (4 cm). Mediante incisión subcostal se practica una nefrectomía derecha, objetivándose un aneurisma sacular calcificado que engloba a la vena renal en su cara posterior, haciendo imposible la disección reglada de la misma. Se decide la resección en bloque del aneurisma del hilio renal y la reconstrucción *ex vivo*, utilizando segmento de arteria hipogástrica ipsilateral y vena femoral superficial contralateral, anastomosándose de forma terminoterminal a la arteria y vena ilíaca externa respectivamente, con auto-trasplante renal en fosa ilíaca derecha y ureterocistostomía con técnica extramucosa antirreflujo y doble J. A los doce meses de seguimiento el paciente está asintomático, permaneciendo el injerto permeable como demuestran el eco-Doppler y la angio-TAC de control.

Conclusiones. La cirugía *ex vivo* puede ser una buena alternativa terapéutica en aneurismas complejos del hilio renal. La utilización de arteria hipogástrica y vena femoral superficial resultan satisfactorios como injertos autólogos.

PANELES (SESIÓN III)

P11

TÉCNICA DE PERFUSIÓN AISLADA DE EXTREMIDAD (ILP) MEDIANTE CIRCUITO EXTRACORPÓREO EN HIPERTERMIA PARA EL TRATAMIENTO DE SARCOMAS IRRESECCABLES DE PARTES BLANDAS

A. Ballester Rabasco^a, J. Farré Alegre^b, M.L. Martín Esteban^b, A. Crespo de la Jara^c, E. Calvo Aller^d, M. Sureda González^d

^aAngiología y Cirugía Vascular. ^bCirugía General.

^cMedicina Nuclear. ^dOncología Médica.

Hospital San Jaime. Torrevieja, Alicante.

Introducción. Los sarcomas de partes blandas incluyen un amplio grupo de tumores. El tratamiento estándar consiste en la amplia resección quirúrgica y radioterapia,

siendo la quimioterapia habitualmente ineficaz en ésta patología. Sin embargo, la resección quirúrgica, en numerosas ocasiones, puede resultar insuficiente, siendo en estos casos la amputación la opción terapéutica.

Objetivos. La finalidad de la técnica consiste en posibilidad de administrar TNF (potente sustancia biológica) y Melfalan en el miembro afecto por la tumoración, evitando los efectos sistémicos secundarios de la misma. De esta manera, con la ILP conseguimos concentraciones locales del fármaco 15-20 veces superior a las de su administración endovenosa, pudiendo conseguir la necrosis tumoral y evitar la amputación del miembro.

Desarrollo. El aislamiento del miembro con respecto a la circulación sistémica se consigue mediante el clampaje de los vasos principales de la extremidad, el encintado de todas las ramas colaterales de los mismos y la colocación de un torniquete para así cerrar también los capilares musculares y cutáneos. Se realiza una canulación selectiva arterial y venosa, la extremidad aislada de esta manera se somete a circulación sanguínea propia a través de una bomba de circulación extracorpórea. En este circuito es donde se inyectan los fármacos: TNF y Melfalan. La técnica puede realizarse a 4 niveles diferentes en MMII y 2 niveles en MMSS. Es básica la detección de posibles escapes a la circulación sistémica, para lo cual se realiza toda la técnica bajo monitorización gammagráfica. Tras 90 min de perfusión en hipertermia se procede al lavado y reconstrucción vascular (Figura).

Conclusiones. En nuestro centro hemos realizado, durante enero de 2005, dos técnicas de ILP con fugas a circulación sistémica < 1%, siendo la fuga máxima permitida del 10% y sin complicaciones vasculares. La ILP supone una innovación en oncología y un nuevo horizonte en la colaboración de los cirujanos vasculares con otros especialistas.

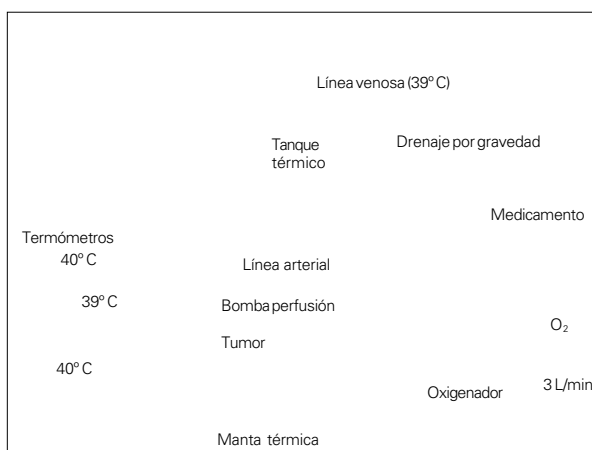


Figura P11.

P12

DIAGNÓSTICO DEL PACIENTE VASCULAR EN UNA ÚNICA CONSULTA

S. Cancer Pérez, S. Luján Huertas, M. Perera Sabio, J. Alfayate García, M. Gutiérrez Baz, E. Puras Mallagray
Cirugía Vascular. Fundación Hospital Alcorcón. Alcorcón, Madrid.

Introducción. El paradigma tradicional de la consulta médica exigía que el enfermo visitara el centro sanitario al menos en tres ocasiones. Sin embargo, esta práctica se ha cuestionado tanto desde distintos ámbitos y las consultas de alta resolución son más prácticas y atractivas. **Objetivos.** Plantear el modelo de este sistema de funcionamiento de única consulta en nuestro país y analizar sus ventajas y desventajas mediante una descripción de los recursos necesarios para su implementación así como el ahorro que supone este sistema de funcionamiento.

Pacientes y métodos. Estudio descriptivo de actividad, tiempo de exploración y ahorro generado con éste tipo de consultas. Durante el mes de noviembre atendimos a 432 pacientes: 148 nuevos (34,25%) y 284 (65,74%) sucesivos. Se realizaron 242 pruebas diagnósticas en 223 pacientes. En el 100% de los pacientes con patología TSA, aneurismas aortoilíacos, HTA/insuficiencia renal, FAV y 70% arteriopatía periférica. Al 40% (59/148) de los pacientes nuevos y al 58% (165/284) de los sucesivos se les realizó alguna prueba hemodinámica.

Resultados. A todos pacientes se les informó del resultado del estudio y el tratamiento, por lo que evitamos 302 consultas sucesivas, que supone un ahorro de 12.218,92 euros (consulta sucesiva: 40,46 euros). El tiempo medio para realización de un eco-Doppler TSA es de 14 min, eco-Doppler abdominal 9,6 min, Doppler MMII 6 min, eco-Doppler femoral 10 min, eco-Doppler arterial preoperatorio MMII 50 min, eco-Doppler venoso 7,4 min, eco-Doppler renal 25 min.

Conclusiones. La consulta de alta resolución es factible en la mayoría de nuestros pacientes y disminuye el número de consultas sucesivas.

P13

SÍNDROME FEBRIL RECURRENTE COMO FORMA DE PRESENTACIÓN DE FÍSTULA DUODENOPROTÉSICA

M. Martínez Pérez, N.J. Mosquera Arochena, P. González Martínez, D. Caicedo Valdés
Angiología y Cirugía Vascular. Hospital Clínico-Universitario de Santiago de Compostela. Santiago de Compostela, La Coruña.

Introducción. Las complicaciones tardías en pacientes con prótesis arteriales abdominales son principalmente: aneurisma anastomótico, infección y fístula enteroproté-

sica. La fístula enteroprotésica se presenta entre el 0,4 y el 2,4% con mortalidad entre 25 y 90%. Su presentación más típica es la hemorragia digestiva (hematemesis y melenas). *Objetivos.* Referir un caso de presentación atípica de fístula duodenoprotésica resuelto satisfactoriamente.

Caso clínico. Varón, 55 años, portador de prótesis aorto-biiliaca, que presentó dos episodios de sepsis, trombosis venosa femoroiliaca y herpes zoster ciático. Los hemocultivos mostraron estreptococo, enterococo y *Candida*. Diagnosticado de sepsis sin foco, 10 meses después presentó *shock séptico* (*Escherichia coli*, *Enterobacter*, estreptococo y *Candida*). La TC abdominopélvica mostró abscesos esplénicos, polimiositis en psoas y glúteo derechos. A los 10 días aparece masa pulsátil glútea, mostrando la angiografía pseudoaneurismas glúteos rotos. La TC, colonoscopia, gammagrafía con galio y angiografía no mostraron alteraciones de la prótesis implantada. El agravamiento del paciente indicó laparotomía exploradora, encontrándose orificio duodenal sobre cuerpo protésico, a través del que trasudaban los gérmenes a su interior. Se realizó sutura aórtica, duodenal, extracción protésica y *bypass* axilobifemoral. El paciente evolucionó favorablemente (asintomático al año).

Conclusiones. En estos pacientes, la sospecha de complicación protésica debe considerarse siempre, aunque la clínica no sea característica y las exploraciones no determinantes.

P14

TRATAMIENTO HEMODINÁMICO DE LAS VARICES DE LOS MIEMBROS INFERIORES DE ORIGEN PÉLVICO

J. Valera Valle, J. Maeso Lebrun, J. Juan Samsó, J.M. Fuentes Pérez, V. González Martínez, M. Matas Docampo
Servicio de Angiología, Cirugía Vasculat y Endovascular. Hospital Universitario de la Vall d'Hebron. Barcelona.

Introducción. Las varices de extremidades inferiores de origen pélvico suele ser una patología de difícil solución y abordaje.

Objetivos. Presentar nuestra experiencia en el tratamiento hemodinámico de las varices de las extremidades inferiores de origen pélvico, que consiste en la interrupción de la vena y el cierre del orificio del punto de fuga inguinal (punto I) o perineal (punto P).

Pacientes y métodos. Entre septiembre de 2003 y enero de 2005 hemos intervenido 7 pacientes con varices de origen pélvico en extremidades inferiores: 6 mujeres y 1 varón, con rango de edades entre 33 y 68 años, y edad media de 49 años. 2 pacientes presentaban punto de fuga inguinal, 4 punto de fuga perineal y una ambos puntos de fuga. El marcaje preoperatorio se practicó mediante estudio con eco-Doppler. La intervención se practicó

bajo anestesia local y sedación. Para el abordaje del punto inguinal, se localizó la salida de la vena varicosa a nivel del orificio superficial del canal inguinal, y se practicó interrupción de la vena y cierre del orificio. Para intervenir las varices de origen perineal, se interrumpió la vena a nivel de la perforación de la aponeurosis superficial del periné, con posterior cierre de dicho orificio. *Resultados.* Se practicaron controles clínicos y con eco-Doppler al mes, 3 y 6 meses y al año de la intervención. Los resultados clínicos fueron satisfactorios en todos los casos. Los controles ecográficos demostraron una recanalización del punto P al año de la intervención, una recanalización del punto P a la vena de Giacomini a los 7 meses y una correcta interrupción de los puntos de fuga en los restantes casos.

Conclusiones. Esta técnica del tratamiento de las varices de las extremidades inferiores de origen pélvico nos ofrece unos resultados esperanzadores, pero es preciso un mayor número de casos para obtener resultados concluyentes.

P15

COMPORTAMIENTO CLÍNICO DEL EMBOLISMO POR CRISTALES DE COLESTEROL: REVISIÓN DE 55 CASOS

F. Guerrero Baena, H. Ballon Carazas, J. Rancaño Ferreiro, M. Santos Epí, M.A. Cairols Castellote
Angiología y Cirugía Vasculat. Hospital Universitari de Bellvitge. L'Hospitalet de Llobregat, Barcelona.

Objetivos. Analizar el comportamiento clínico del embolismo por cristales de colesterol (ECC) en relación con la existencia de causa desencadenante, en términos de pérdida de extremidad, insuficiencia renal que precisa diálisis y mortalidad global.

Pacientes y métodos. Estudio retrospectivo-descriptivo. Entre 1993 y 2004 se diagnosticaron de ECC, según criterios de alta sospecha clínica y de certeza anatomopatológicos, 55 pacientes, varones (96,36%) (edad media: 68,02 años; $r = 44-82$). Factores de riesgo: fumadores (90,9%), hipertensos (78,18%), dislipémicos (70,9%), diabéticos (41,82%). Se analizaron: clínica de presentación, tratamiento y evolución. Estudio estadístico: mediante análisis multivariante, se valora la relación entre factores desencadenantes (técnicas intervencionistas, fibrinólisis y cirugía cardiovascular) y de riesgo cardiovascular con patología asociada, amputación, necesidad de hemodiálisis y mortalidad.

Resultados. Hubo un 20% de amputación (mayores 3,63%), precisaron hemodiálisis un 18,2% y la mortalidad fue del 34,54%. En los 24 pacientes de ECC sin desencadenante previo, estas tasas fueron del 16,66 (8,33), 8,33 y 25%, respectivamente. En 31 casos de ECC se produjo tras

procedimientos invasivos: con tasas de 22,58 (6,45), 25,8 y 41,9%. No hubo diferencias estadísticamente significativas entre ambos grupos. Destacó la asociación a enfermedad neoplásica en un 40% de los casos diagnosticados sin antecedente de procedimiento invasivo previo ($p < 0,05$). *Conclusiones.* La morbimortalidad del ECC parece independiente del mecanismo causal. Destaca la presencia de enfermedad neoplásica en los pacientes en los que el ECC se presentó de modo espontáneo.

P16

ALTERACIÓN DE LA PARED ARTERIAL (FUERZAS MECÁNICAS Y FACTORES DE RIESGO)

J. Azcona Fabón, M.C. Lorente Navarro, J.M. Azcona Elizalde
Laboratorio de Investigación Vascular. EUCS.
Universidad de Zaragoza. Zaragoza.

Introducción. El eco-Doppler utilizado por los laboratorios vasculares como método de investigación en los estudios epidemiológicos, ha demostrado su efectividad en el diagnóstico precoz de la patología vascular periférica.

Objetivos. Investigar la relación existente entre las fuerzas mecánicas locales, alteración en la íntima arterial y factores de riesgo para la aterosclerosis, en una muestra poblacional representativa de nuestro medio.

Pacientes y métodos. Se han estudiado 176 sujetos sin historia clínica de enfermedad vascular cerebral, cardíaca ni periférica, recogidos al azar en consulta primaria. Se registraron los antecedentes familiares/personales de riesgo ateromatoso, exploración clínica y estudio bioquímico sanguíneo. El estudio de la íntima arterial y de las fuerzas mecánicas se realizó en la arteria carótida primitiva por ultrasonografía (aparato ATL HDI 3000), con sonda lineal de 7,5 a 10 MHz, realizando estudios en modo B, M y color. Las mediciones sobre la arteria fueron realizadas en modo M sobre imagen fija, con estudio guía en modo B. Las valoraciones hemodinámicas incluyeron la elasticidad, complianza, módulo elástico de Peterson y el *beta index stiffness*.

Resultados. El valor medio miointimal fue de 1,34 mm (DS = 0,70 mm), superior en los varones ($p = 0,0006$). Los fumadores presentan engrosamiento miointimal en el 50% de los casos y el hábito enólico en el 58,16% ($p = 0,0258$ y $p = 0,0014$, respectivamente). Los valores de lípidos en sangre se muestran en relación con el engrosamiento miointimal. El engrosamiento de la pared se acompaña de disminución en la elasticidad arterial y aumento de la complianza. Los valores alterados de glucemia y lípidos se acompañaron de cambios en las características funcionales de la pared arterial.

Conclusiones. Los factores de riesgo para la ateros-

clerosis están asociados con alteración en las fuerzas mecánicas, las cuales pueden actuar como factor desencadenante de la progresión de la enfermedad. La representatividad del estudio para nuestra área, arroja información valiosa en el planteamiento terapéutico profiláctico.

P17

RESULTADOS Y EVOLUCIÓN DEL TRATAMIENTO NO INVASIVO DE LOS PSEUDOANEURISMAS IATROGÉNICOS: COMPRESIÓN Y PUNCIÓN PERCUTÁNEA DE TROMBINA ECOGUIADA

C. Herranz Pinilla, F. Guerrero Baena, R. Vila Coll, A. Romera Villegas, M.A. Cairols Castellote
Angiología y Cirugía Vascular. Hospital Universitari de Bellvitge. L'Hospitalet de Llobregat, Barcelona.

Objetivos. Evaluar los resultados de la terapéutica no invasiva (TNI) de los pseudoaneurismas iatrogénicos tras la introducción de la punción percutánea de trombina humana (PTEG).

Pacientes y métodos. Periodo: septiembre de 1994 a febrero de 2005 (PTEG desde 2003). Se han tratado 76 pacientes por pseudoaneurisma iatrogénico: 58 por compresión ecoguiada y 18 PTEG. En 26 casos se pudo ofrecer ambas técnicas. El punto de fuga estaba en 54 casos en arteria femoral común, 18 en superficial, 2 en humeral y un caso en subclavia y radial. Estaban antiagregados 46 pacientes, anticoagulados 29, con ambos tratamientos 16 y fibrinólisis 3. Ningún tratamiento en 17 casos. El diámetro medio de los pseudoaneurismas fue de 29,25 mm. Estudio retrospectivo. Se analizan los resultados globales del TNI, factores pronósticos y su variación con el empleo de ambas modalidades.

Resultados. Se consiguió un éxito global del 89,47%, con 8 conversiones a cirugía. Ni el tipo de procedimiento ni el tratamiento médico recibido influyeron en los resultados. Previo a la PTEG se consiguió trombosis 87,5% (6 conversiones). Fueron factores pronósticos de fracaso la localización (arterias superficial y común a nivel de ligamento inguinal) y la intolerancia por dolor. La resolución con el uso de ambas técnicas es de un 92,85% (2 conversiones). Ni la afectación de la femoral superficial ni el dolor determinaron la indicación quirúrgica. No hubo complicaciones.

Conclusiones. La PTEG es útil en casos de dificultad para la compresión y evita el estrés por dolor, además permite aplicar un tratamiento no invasivo con éxito en más del 90% de los casos.

P18

REVASCULARIZACIÓN EXTRAFOCAL EN TRAUMATISMOS CON EXTENSA DESTRUCCIÓN TISULAR

F. Fernández Quesada, A. Rodríguez Morata, F. Sellés Galiana, R. Rodríguez Carmona, M.J. Lara Villoslada, E. Ros Díe

Angiología y Cirugía Vascular. Hospital Clínico San Cecilio. Granada.

Introducción. Los traumatismos vasculares con graves destrucciones tisulares, por la emergencia del caso y dificultad de reparación (intensas lesiones estructurales, contaminación, hemorragia, demora excesiva) sufren elevadas infecciones, reintervenciones, trombosis de la reconstrucción y amputaciones. La técnica habitual es reparación focal con anastomosis TT o interposición de safena interna (VSI), asimismo TT. Pese a preparar los segmentos afectados, frecuentemente persisten lesiones inadvertidas, se producen acodamientos y/o estenosis, agravadas por redundancia o excesiva tensión del injerto, dificultad del campo quirúrgico o interposición de sistemas de fijación ósea de las fracturas.

Objetivos. Presentamos una estrategia alternativa: revascularización extrafocal desde segmentos arteriales libres de patología discurrendo por lecho sano y cubierto de dermis, obviando factores externos (fijación, osteosíntesis, pérdida de sustancia).

Pacientes y métodos. Presentamos 8 casos (edades 12-64 años; μ 37 años) con lesiones traumáticas arteriales y extensa destrucción tisular (MESS μ : 8.3, LSI μ : 9.1), con distintos niveles –AFS, poplítea (2), braquial, tronco tibio-peroneo, ejes distales MMSS y MMII (2)– y orígenes –cinético, tráfico (2), laboral (3), arma blanca y esquí–. En todos hemos realizado interposición de segmento de VSI con anastomosis LT y TL, tunelización evitando el territorio lesionado por zona lo más sana posible y ligadura de los cabos lesionados a nivel del foco (μ 3,5 h. intervención).

Resultados. Los ocho procedimientos permanecen permeables (rango 6,5 años-12 meses) sin estenosis significativas. Ninguno presentó afectación séptica del puente o precisó reintervenciones específicas vasculares.

Conclusiones. Esta estrategia puede ofrecer ventajas como: a) Escoger el segmento más sano y cómodo para la anastomosis, a pesar incluso de interposición de fijadores externos para osteosíntesis; b) Disminuir el tiempo quirúrgico; c) La reconstrucción vascular discurre por un lecho libre de infección; d) Evita la incongruencia entre vasos (al ser una anastomosis TL, se puede realizar la arteriotomía longitudinal con el tamaño que queramos en función de la vena).

P19

BYPASS VENOSO FEMOROFEMORAL EN PACIENTE CON INSUFICIENCIA VENOSA CRÓNICA GRAVE

G. Núñez de Arenas Baeza, C. Mendieta Azcona, S. Redondo López, E. Marín Manzano, M. Rubio Montaña, E. Aracil Sanus, J. Haurie Girelli, A. Chinchilla Molina, A. Utrilla López, P. Gallo González, C. Bernal Bernal, J. Ocaña Guaita, C. Gandarias Zúñiga, C. Cuesta Gimeno

Angiología y Cirugía Vascular. Hospital Ramón y Cajal. Madrid.

Introducción. La incompetencia valvular es la causa más frecuente de insuficiencia venosa crónica en la extremidades inferiores. La oclusión del sistema venoso profundo es responsable de signos y síntomas de congestión venosa en menos de un 10% de los casos. El tratamiento inicial se basa en medidas conservadoras (presoterapia, farmacoterapia, curas...). En estadios avanzados de la enfermedad, cuando estas medidas no son efectivas, es necesario realizar un tratamiento quirúrgico. Presentamos un caso de un paciente con insuficiencia venosa crónica grave, donde el tratamiento quirúrgico ha sido exitoso.

Caso clínico. Varón de 43 años, presenta ulcera en región pretibial de varios años de evolución. Curso tórpido a pesar de todo tipo de curas, Friedich repetidos, presoterapia y fármacos venotónicos. Empeoramiento claro en los últimos meses. Como antecedentes personales destaca una trombosis venosa profunda iliaca izquierda, 15 años atrás. Angioma plano hemicuerpo izquierdo. En la exploración física destaca una gran úlcera pretibial de unos 15 cm de diámetro, con tejido necrótico y fondo fibrinoso. Pulsos distales presentes. Angioma plano hemicuerpo izquierdo. Exploraciones complementarias: 1. Analítica y estudio de hipercoagulabilidad normal. 2. Eco-Doppler miembro inferior izquierdo: insuficiencia masiva de sistema venoso profundo. Sistema venoso superficial permeable y suficiente. Miembro inferior derecho: sistema venoso profundo y superficial permeable y suficiente. 3. Iliocavografía: oclusión de vena ilíaca común con drenaje por paravertebrales y hemiácigos. 4. Presión diferencial de vena femoral superficial derecha y miembro superior izquierdo en decúbito: 8 mmHg. Juicio clínico: insuficiencia venosa crónica nivel VI (clasificación CEAP). Oclusión vena ilíaca común izquierda. Tratamiento: se realizó *bypass* venoso femorofemoral cruzado con vena safena interna de miembro inferior derecho y ligadura de vena femoral superficial izquierda. En el postoperatorio se mantiene anticoagulación y presoterapia. Evolución: satisfactoria. Correcta granulación en el postoperatorio. Se realiza injerto cutáneo libre. Seguimiento: *bypass* permeable a los 10 meses de la intervención.

Conclusiones. El *bypass* venoso femorofemoral es una opción terapéutica válida, a tener en cuenta en pacientes

con oclusiones venosas proximales, cuando el tratamiento conservador no resulta efectivo.

P20

RESULTADOS DE LA REPARACIÓN *IN SITU* DE LAS FÍSTULAS AORTOENTÉRICAS

E. Martínez Aguilar, J.R. March, F. Utrilla, F. Medina, J. de Haro, F. Acín

Servicio de Angiología y Cirugía Vascolar.
Hospital Universitario de Getafe. Getafe, Madrid.

Objetivos. Revisar nuestra experiencia en el diagnóstico y tratamiento de las fistulas aortoentéricas (FAoE) mediante sustitución *in situ* de la prótesis.

Pacientes y métodos. Entre enero de 1991 y diciembre de 2004 hemos tratado en nuestro servicio a diez pacientes con diagnóstico de FAoE. En un caso se trató de una fístula primaria asociada a un pseudoaneurisma aórtico micótico. Las restantes fueron secundarias tras *bypass* aortobifemoral por patología oclusiva ($n = 7$), aneurisma inflamatorio ($n = 1$) o disección iliaca ($n = 1$). El tiempo medio de presentación de éstas fue de 80,4 meses (15-192 meses). Se analizan los métodos diagnósticos, modalidades y resultados del tratamiento quirúrgico.

Resultados. En dos pacientes, la presentación fue como urgencia (hemorragia digestiva masiva) y el diagnóstico se realizó durante la cirugía. En los restantes, la clínica fue: trombosis de rama de *bypass* ($n = 2$), fiebre de origen desconocido ($n = 1$), anemia crónica ($n = 1$), hemorragia digestiva baja ($n = 2$) y dolor abdominal inespecífico ($n = 2$). El diagnóstico preoperatorio fue posible en cinco casos (TAC, $n = 2$; endoscopia, $n = 2$; gammagrafía de leucocitos marcados, $n = 1$). En uno hubo sospecha diagnóstica por TAC y, en los dos restantes fue hallazgo quirúrgico sin sospecha previa. Se objetivaron 6 FAoE verdaderas y 4 erosiones paraprotésicas, realizándose sustitución *in situ* en todos los casos. Hubo tres *exitus* precoces (30 días) y un cuarto a 2 meses en relación con el procedimiento, habiendo requerido previamente amputación por trombosis del *bypass*. La supervivencia acumulada fue del 60% a 6 meses, la cual se mantiene a lo largo de la evolución.

Conclusiones. La FAoE es una entidad grave, cuyo diagnóstico precisa un alto nivel de sospecha en base a la clínica y datos indirectos de las técnicas de imagen (TAC). La sustitución *in situ*, en ausencia de colecciones sépticas retroperitoneales, representa una opción válida y con resultados comparables en nuestra serie a otras alternativas de tratamiento.

P21

EFFECTOS DEL MAPEO ULTRASONOGRÁFICO EN LOS RESULTADOS DE LOS ACCESOS VASCULARES PARA HEMODIÁLISIS

E. González Tabares, F.J. Rielo Arias,
R. Ucelay Gómez, J.L. Perez Buckhardt

Unidad de Angiología y Cirugía Vascolar. Hospital Universitario de Canarias. La Laguna, Santa Cruz de Tenerife.

Introducción. ¿Es efectiva la ultrasonografía Doppler para la valoración preoperatoria venosa antes de realizar un acceso vascular para hemodiálisis?

Objetivo. Evaluar el efecto del mapeo eco-Doppler rutinario en el tipo de acceso planeado y su desarrollo.

Pacientes y métodos. Se estudian 63 pacientes consecutivos. A 35 se les realiza eco-Doppler frente a 28 a los que no se les practica la prueba. La edad media de los pacientes fue de $65,37 \pm 12,6$ años. La distribución por género fue homogénea con un 54% de varones en la muestra frente a 46% de mujeres. Sólo en un 14% de los casos existían venas distales permeables. Se encontraban dos venas permeables en el codo en un 51% de los casos. La cefálica y la basílica, por separado, eran permeables en un 20%. En la mayoría de los casos se practicó una fístula humerocefálica (33%), seguidas de humerobasílicas (28,6%) y braquioperforante del codo (23,8%). Se realizaron exploraciones de codo en un 4,8% de los casos. Un 3,2% fue candidato a un Cimino-Brescia y un 3,3% a una prótesis de PTFEe.

Resultados. Para valorar la correlación eco/cirugía se hizo un análisis de curvas COR y se obtuvo una muy alta sensibilidad de un 93%, la especificidad obtenida fue de un 60%. El VPP fue del 94%. El VPN del 75% refleja que un 25% de los pacientes se beneficiaron de una FAVI funcionante fuera de pronóstico. El seguimiento medio fue de 8,82 meses (IC 95%: 7,40-10,19). La permeabilidad primaria obtenida fue P1: 74,3% al año.

Conclusiones. El mapeo venoso por eco-Doppler es una herramienta que ayuda a decidir al cirujano sobre la construcción del acceso vascular. Este protocolo ha contribuido de manera importante a nuestra política de realización de accesos vasculares con vena nativa, habiendo sustituido a los métodos de diagnóstico invasivo en nuestra unidad.

P22

CORRECCIÓN HEMODINÁMICA DEL SÍNDROME DE ROBO POR FÍSTULA ARTERIOVENOSA

F. Fernández Quesada, A. Rodríguez Morata, F. Sellés Galiana, M.J. Lara Villoslada, R. Rodríguez Carmona, E. Ros Díe

*Servicio de Angiología y Cirugía Vascular.
Hospital Clínico San Cecilio. Granada.*

Introducción. La isquemia grave causada por el acceso vascular es relativamente poco frecuente –1% de fístula arteriovenosa (FAV) en antebrazo, 3-6% en codo–, pero de elevada trascendencia (origen iatrogénico, riesgo de pérdida de la extremidad y/o del acceso vascular). Su aparición es favorecida por múltiples circunstancias (diabetes mellitus, edad, estenosis arterial proximal o distal, FAV de alto flujo, defectos técnicos, boca anastomótica inadecuada). La corrección quirúrgica –ligadura, *banding*, endo y exorreducción, DRIL (*bypass* con ligadura distal) interposición cónica– es compleja y con resultados variables según la causa.

Objetivos. Presentamos una técnica que combina la disminución de calibre de la anastomosis y la revascularización mediante *bypass*, consiguiendo mejorar la perfusión distal, aumentar la resistencia de salida del tracto venoso e incluso conservar el uso inmediato de la fístula evitando catéteres centrales.

Pacientes y métodos. En nueve pacientes en hemodiálisis afectados de isquemia grave por robo (7 autólogas, 2 protésicas, 6 con dolor incoercible, 3 con lesiones tróficas) confirmada mediante eco-Doppler y PVR digital, hemos realizado *bypass* corto con vena safena saltando la anastomosis y ligadura de la boca proximal de la FAV, con lo que conseguimos favorecer la perfusión del lecho arterial distal (independientemente del nivel de la estenosis) y, al dejar como entrada de la FAV un segmento retrógrado de arteria, disminuir la sección de la boca anastomótica e interponer previo al lecho venoso un segmento arterial de alta resistencia.

Resultados. Desaparición de la sintomatología en los nueve pacientes, recuperación de pulsatilidad distal en siete, flujo medio del acceso postintervención al mes 770 cm³/min. El seguimiento muestra permeabilidad primaria al año de 88,8 y a tres años de 76,7. Los nueve conservan la extremidad.

Conclusiones. Independientemente de la causa que la origine, combinando revascularización distal con disminución del *shunt* arteriovenoso podemos corregir la isquemia y revascularizar con preservación del uso del acceso vascular.

P23

SÍNDROME DE ROBO ARTERIAL SECUNDARIO A ACCESO VASCULAR PARA HEMODIÁLISIS. TRATAMIENTO MEDIANTE TÉCNICA DRIL (*DISTAL REVASCLARITATION INTERVAL LIGATION*)

M.J. Barbas Galindo, A. Martín Álvarez, R. Fernández-Samos Gutiérrez, M.I. Alonso Álvarez, J.M. Ortega Martín, F. Vaquero Morillo

Angiología y Cirugía Vascular. Hospital de León. León.

Introducción. Entre las posibles complicaciones de la realización de los accesos vasculares para hemodiálisis (FAVI) se encuentra la isquemia arterial distal, siendo necesario en muchos casos el cierre de la FAVI. Esta situación conlleva la necesidad de crear otro acceso vascular, si no es posible conservarlo. Una alternativa muy atractiva para evitar esto es la realización de un DRIL.

Casos clínicos. Caso 1. Mujer de 68 años. Antecedentes: diabetes mellitus, insuficiencia renal crónica (IRC) y FAVI radiocefálica izquierda (no funcionante). Presenta dolor y lesiones isquémicas en mano izquierda tras la realización de FAVI húmero-M venosa. Exploración del miembro superior izquierdo: FAVI en codo funcionante. Pulso radial débil que se recupera tras la compresión de la FAVI. Lesiones isquémicas en mano. Exploraciones complementarias (eco-Doppler y arteriografía miembro superior izquierdo): FAVI codo funcionante. Obstrucción arteria radial con recanalización distal. Tratamiento: revascularización mediante *bypass* distal de vena cefálica (DRIL). Evolución: favorable. Caso 2. Varón de 66 años. Antecedentes: diabetes mellitus, IRC, FAVI humerobasílica en brazo derecho. Presenta dolor y lesiones isquémicas en mano derecha a los 2 meses de realizar la FAVI. Exploración: ausencia de pulsos distales en brazo derecho. FAVI en codo funcionante. Lesiones isquémicas en mano. Exploraciones complementarias (eco-Doppler y arteriografía miembro superior derecho): FAVI en codo funcionante. Arteria radial permeable y obstrucción arteria cubital distal. Tratamiento: revascularización mediante *bypass* distal de vena safena (DRIL). Evolución: favorable.

Conclusiones. Entre un 3-7% de los pacientes desarrollan una isquemia arterial en la mano tras la realización de la FAVI, por distintas causas (excesivo *shunt* a través de la FAVI o estenoobstrucción arterial distal a la misma). En cuanto al tratamiento, existen varias opciones, desde la ligadura de la FAVI a otras técnicas que intentan preservarla: *banding* o revascularización distal mediante *bypass*. Creemos que siempre que sea posible es preferible intentar preservar al FAVI.

P24

ANGIOPLASTIA Y STENT EN VENA SUBCLAVIA CON ACCESO VASCULAR PROTÉSICO PARA HEMODIÁLISIS EN PACIENTE CON FRACASO DE ACCESOS CONVENCIONALES

N.J. Mosquera Arochena, M. Martínez Pérez, I. Serramito Veiga
Angiología y Cirugía Vascular. Hospital Clínico Universitario de Santiago de Compostela. Santiago de Compostela, La Coruña.

Introducción. En la actualidad, la prolongada supervivencia del paciente en hemodiálisis hace que su principal problema sea el acceso vascular. La implantación de catéteres temporales (subclavia y yugular) ocluye proximalmente el eje venoso profundo e influye sobre la permeabilidad de los accesos convencionales en extremidades superiores.

Objetivos. Presentar un caso en el que se repermeabilizó mediante angioplastia e implantación de dos stents la vena subclavia derecha, practicándose posteriormente acceso protésico en antebrazo con resultado satisfactorio.

Caso clínico. Varón, 70 años, con *bypass* coronario, insuficiencia renal crónica, sometido a hemodiálisis desde hace dos años con fracaso de fístulas arteriovenosas (Cimino) en ambos antebrazos y de asa protésica humerocefálica izquierda. La flebografía mostró oclusión de tronco innominado izquierdo y estenosis crítica en subclavia derecha, y oclusiones múltiples en venas superficiales de antebrazos. Se practicó angioplastia e implantación de dos stents en vena subclavia derecha y asa protésica humerobasílica en antebrazo derecho. Presenta repermeabilización adecuada de vena subclavia y funcionamiento satisfactorio de acceso vascular a los ocho meses de seguimiento.

Conclusiones. La angioplastia y stent venoso para facilitar la permeabilidad y evitar la hipertensión venosa parece una alternativa útil para los pacientes en hemodiálisis con fracaso de accesos convencionales por lesiones oclusivas proximales ocasionadas por la implantación de catéteres terapéuticos.

P25

RUPTURA AÓRTICA ESPONTÁNEA EN AORTA ABDOMINAL TRATADA CON REPARACIÓN ENDOVASCULAR

E. González Cañas^a, S. Bellmunt Montoya^a, J. Vallespín Aguado^a, A. Giménez Gaibar^a, M.D. Lloret Cano^a, J.A. Hospedales Salomo^a, J. Perendreu Sans^b

^aAngiología y Cirugía Vascular. ^bRadiología.
Hospital Parc Taulí. Sabadell, Barcelona.

Objetivos. Presentamos un caso clínico de reparación endovascular por ruptura aórtica abdominal espontánea (RAAE) secundaria a úlcera penetrante arteriosclerosa.

Caso clínico. Varón de 77 años hipertenso, con enfermedad pulmonar obstructiva, fibrilación auricular y accidente isquémico vascular cerebral hace 4 años. Acude a urgencias por síndrome tóxico y dolor abdominal evidenciándose anemia progresiva. La TC muestra RAAE contenida con fuga de contraste 1 cm por debajo del *ostium* de arteria renal derecha y presencia de pseudoaneurisma de 5 cm en espacio subdiafragmático. Ante el elevado riesgo quirúrgico y estabilidad hemodinámica se decide reparación endovascular colocándose endoprótesis aortouniiliaca tipo Talent AUI System (28 × 16), ocluidor de 16 mm en iliaca común derecha y *bypass* femorofemoral izquierda-derecha con PTFE de 8 mm con stent 10 × 57 mm en arteria iliaca externa izquierda por disección. Se excluye la arteria renal izquierda para conseguir un correcto sellado de la fuga. El paciente se mantuvo hemodinámicamente estable con función renal conservada y sin signos de isquemia periférica. La TC de control a los 15 días confirma permeabilidad de la endoprótesis, troncos viscerales y arteria renal derecha sin signos de fuga ni sangrado. Sin embargo persiste el mal estado general y dolor abdominal y se complica el postoperatorio con *flutter* auricular y neumonía por broncoaspiraciones repetidas, siendo *exitus* a los 97 días por fallo multiorgánico. La autopsia reveló la correcta situación de la endoprótesis sin fugas e integrada en pared aórtica. La histología muestra la presencia de émbolos de cristales de colesterol en vasos de pequeño y mediano calibre afectando a múltiples órganos, lo que contribuyó al fallo multiorgánico, y un adenocarcinoma de recto infiltrante, así como aterosclerosis grave aórtica con múltiples placas de ateroma ulceradas.

Conclusiones. La reparación endovascular de la RAAE es excepcional habiéndose descrito sólo un caso en la literatura. Los avances en terapia endovascular permiten soluciones menos agresivas en pacientes que son de alto riesgo.

P26

RESOLUCIÓN ENDOVASCULAR DE LAS COMPLICACIONES EVOLUTIVAS DE LA CIRUGÍA AORTOILÍACA

M.I. Rivera Rodríguez, B. Vivians Redondo, A.C. Marzo Álvarez, C. Bernardos Alcalde, M.A. Recio Cabrero, M.A. Marco Luque
Servicio de Angiología y Cirugía Vascular. Hospital Universitario Miguel Servet. Zaragoza.

Objetivos. Mostrar nuestra experiencia en la resolución de las complicaciones de la cirugía abierta aortoiliaca, aneurismática e isquémica, mediante técnica endovascular.

Pacientes y métodos. Estudio retrospectivo con recogida de datos prospectiva entre febrero de 2001 y febrero de

2004. Total de 12 casos en 9 pacientes (8 varones). Edad media de 72,5 años (rango: 65-80). El riesgo anestésico era ASA III-IV en el 100%. La cirugía convencional previa realizada fue: 2 injertos rectos por aneurisma de aorta abdominal (uno sintomático); 6 injertos aortobifemorales por AAA (4 rotos), todos ellos de Dacron; 1 paciente con múltiples intervenciones de revascularización por isquemia crónica (*bypass* iliofemoral y femorofemoral). Las complicaciones surgidas fueron: 2 falsos aneurismas anastomóticos aórticos (1 en anastomosis proximal y otro distal); 6 pacientes con aneurismas ilíacos (3 ilíaca común, 2 incluyendo hipogástrica, 1 hipogástrica aislada). En el caso del paciente isquémico, obstrucción de aorta terminal, del Dacron iliofemoral y *bypass* femorofemoral que lisó con tratamiento fibrinolítico. El tiempo medio de aparición de las complicaciones fue de 11,8 años (rango: 1-21 años). El tratamiento endovascular aplicado fue: 4 endoprótesis aortouniliácas asociando *bypass* femorofemoral en 3 ocasiones, 1 paciente ya lo tenía previamente; 3 ocluidores ilíacos, 3 endoprótesis ilíacas y 2 embolizaciones con alto grado de dificultad.

Resultados. En 10 casos se consigue la completa exclusión del aneurisma, sin complicaciones. En 2 casos se observa fuga tipo I (resolución intraoperatoria con extensión distal y en el otro caso mediante ocluidor ilíaco y *bypass* femorofemoral). Complicaciones menores: 2 hematomas inguinales. Tardíamente, un *exitus* no relacionado con el procedimiento.

Conclusiones. Aunque la muestra no alcanza un tamaño representativo, pensamos que la técnica endovascular es una alternativa válida para la resolución de las complicaciones de la cirugía convencional evitando la complejidad y alta morbimortalidad de la reintervención en el sector aortoiliaco.

P27

TRATAMIENTO DE SÍNDROME AÓRTICO AGUDO-ÚLCERA PENETRANTE EN UN SERVICIO DE ANGIOLÓGÍA Y CIRUGÍA VASCULAR

B. Vivians Redondo, A. Sesma Gutiérrez, A.C. Marzo Álvarez, M.I. Rivera Rodríguez, J.M. Carranza Martínez, M.A. Marco Luque
Servicio de Angiología y Cirugía Vascular.
Hospital Universitario Miguel Servet. Zaragoza.

Objetivos. Mostrar el manejo y los resultados obtenidos en el tratamiento endovascular de las úlceras penetrantes de aorta torácica.

Pacientes y métodos. Estudio que abarca el periodo de julio de 1999 a febrero 2005 con recogida de datos prospectiva. Hubo un total de 6 pacientes con úlcera penetrante de aorta

torácica. Cinco de ellos varones, con una edad media de 72,7 años. Fueron valorados por el Servicio de Cirugía Cardíaca, que desechó la cirugía abierta. Todos ellos eran sintomáticos y 3 rotos. Un paciente fue intervenido a los 3 meses del diagnóstico por infección inguinal tras resección de hematoma pulsátil postangiografía. El resto, tras el diagnóstico consistente en TAC (3 mm), angiografía y ecotransesofágico, fue intervenido en un plazo máximo de 48 horas. Se realizó 1 caso bajo anestesia epidural y el resto con anestesia general. El abordaje fue disección inguinal y punción contralateral en todos los casos. En 5 de ellos se utilizó un solo dispositivo; sólo en un paciente fueron necesarias 2 prótesis.

Resultados. Intraoperatorio: no hubo *exitus*, fugas ni paraplejía. Una disección ilíaca resuelta con EDA iliofemoral retrógrada más un *stent* cubierto. Postoperatorio inmediato: un *exitus* a los 4 días por bronconeumonía (paciente de 85 años con rotura aórtica e inestabilidad hemodinámica previa a la cirugía). Un *exitus* al mes y medio por rotura de la arteria bronquial (rechazó cirugía torácica abierta). Seguimiento: controles con TAC al mes, a los 6 meses y anual, sin fugas en los pacientes no fallecidos.

Conclusiones. En estos enfermos que presentan alto riesgo quirúrgico y máxime teniendo en cuenta que son sintomáticos y/o rotos, frente al tratamiento conservador expectante o quirúrgico abierto, la cirugía endovascular supone una alternativa eficaz, tal vez la única, capaz de cambiar la fatal evolución de estos pacientes.

P28

CONTROL ECO-DOPPLER DE STENTS CAROTÍDEOS

R. García Vidal, A.C. Espinosa, V.M. Sánchez Salvador, F. Pañella, N. Rodríguez, X. Admetller, M. Mellado, V.M. Paredero

Servicio de Angiología y Cirugía Vascular.
Hospital Universitario Joan XXIII. Tarragona.

Objetivo. La finalidad de este estudio es conocer los cambios hemodinámicos y morfológicos que se producen tras colocación de un *stent* autoexpandible en la arteria carótida interna.

Pacientes y métodos. Se han practicado 10 colocaciones exitosas de *stents* carotídeos durante el periodo de abril de 2003 a enero de 2004. Se efectuó un eco-Doppler color al día siguiente y a los 3, 6 y 12 meses de su colocación, calculando parámetros morfológicos (diámetros proximal, medio y distal), parámetros hemodinámicos y crecimiento de la neoíntima.

Resultados. Los diámetros de los *stents* autoexpandibles han aumentado a lo largo del año de seguimiento: de 5,7 ± 0,6 a 6,2 ± 0,8 mm en la zona proximal, de 3,95 ± 0,52

a $5,11 \pm 0,4$ mm en la zona media, y de $3,5 \pm 0,4$ a $4,6 \pm 0,74$ mm en la zona distal. Hemos constatado un incremento progresivo de la neointima hasta valores de 1,1 mm. El seguimiento hemodinámico se refleja en el *ratio* de velocidades sistólicas (pico sistólico ACI/pico sistólico ACP) de $1,10 \pm 0,32$ en el primer día, hasta $1,26 \pm 0,31$ a los 3 meses, $1,54 \pm 0,34$ a los 6 meses, y $1,61 \pm 0,45$ a los 12 meses. **Conclusiones.** El eco-Doppler color es un método diagnóstico no invasivo útil para conocer los cambios que se producen tras la colocación de los *stents* en ACL. La modificación secundaria de las propiedades biomecánicas de las arterias, el aumento de los diámetros y el crecimiento de la neointima interactúan aumentando el *ratio* de velocidades sistólicas. No obstante, los parámetros de velocidad por eco-Doppler aceptados en troncos supraórticos no son del todo fiables para arterias con *stent* y, por tanto, para unificar criterios, sería necesario un mayor seguimiento de casos a gran escala.

P29

EVOLUCIÓN MORFOLÓGICA DE LOS ANEURISMAS DE AORTA ABDOMINAL TRATADOS MEDIANTE ENDOPRÓTESIS. RESULTADOS A MEDIO PLAZO.

P. Pérez Ramírez, C. Esteban Gracia, O.A. Andrés Navarro, C. Lisbona Sabater, A. Martorell Lossius, R. Lerma Roig, J.M. Callejas Pérez
Servicio de Angiología y Cirugía Vascular. Hospital Universitari Germans Trias i Pujol. Badalona, Barcelona.

Objetivos. Presentamos nuestra experiencia en el tratamiento endoluminal de los aneurismas de aorta abdominal infrarrenal, su seguimiento y evolución morfológica. **Pacientes y métodos.** En los últimos 5 años hemos tratado un total de 37 pacientes con edad media de 73,5 años. Todos se han estudiado mediante TAC y arteriografía. El diámetro medio del aneurisma ha sido de 60,17 mm, y de 21 mm en el cuello. Solo 3 prótesis han sido aortouniilíacas. La duración media de los procedimientos ha sido de 180 min, con una estancia media postoperatoria de 6,3 días. Se han analizado los resultados inmediatos y a medio plazo, practicando una TAC al mes, 6 y 12 meses posprocedimiento, y después, cada año. Se ha evaluado la evolución del diámetro máximo del aneurisma, del cuello y el grosor de la pared. **Resultados.** Hemos obtenido un éxito técnico del 86,4%, éxito clínico del 91,9%, ninguna rotura, conversión o migración de prótesis (tanto a corto como a medio plazo); 10,8% *endoleaks* y un porcentaje libre de reintervención secundaria del 94,6%. A medio plazo, supervivencia del 80% a los 48 meses y una tasa libre de *endoleak* del 94,4%. En la evolución morfológica vemos una disminu-

ción de más de 5 mm en el diámetro del aneurisma en un 91% de los pacientes a los 24 meses. El diámetro del cuello aumenta 3 mm o más en un 18,2%, y el grosor de la pared del aneurisma disminuye más de 8 mm en el 85,7% de los pacientes a los 36 meses, llegando en algunos casos a su completa resolución.

Conclusiones. La evolución de los aneurismas tratados endoluminalmente es la esperada en la mayor parte de los casos con disminución progresiva del diámetro del aneurisma, no dilatación del cuello y reabsorción del trombo, llegando en algunos casos hasta la completa desaparición.

P30

TRATAMIENTO ENDOVASCULAR URGENTE DE ANEURISMA ESPLÉNICO ROTO

I. Hernández-Lahoz, J. Vidal Insúa, J. Vilarinho Rico, J.C. Fernández Fernández, P. Vilarinho López-Barranco, J. Torre Eiriz, R.J. Segura Iglesias
Angiología y Cirugía Vascular. Hospital Juan Canalejo. La Coruña.

Introducción. Los aneurismas de arteria esplénica son los aneurismas viscerales más frecuentes. Su ruptura provoca una mortalidad elevada. Existen técnicas endovasculares alternativas a la cirugía abierta. Se presenta un caso de aneurisma de arteria esplénica roto tratado de urgencia mediante embolización con *coils*.

Caso clínico. Mujer de 58 años, con hipertensión arterial, hepatopatía crónica por virus de la hepatitis C y anemia crónica. Su tratamiento incluía: losartán e interferón alfa. Acudió a Urgencias por dolor abdominal creciente de dos días de evolución. A su admisión, su estado mental era normal y aquejaba dolor en hipocondrio izquierdo, aunque sin defensa ni distensión abdominal y con peristalsis presente. Cor: RS, 90x. Tensión arterial: 100/60 mmHg. Exploración vascular: normal. Hemograma: leucocitos 12.000, hematocrito 22%. Radiografía de abdomen: gran calcificación circular en el lado izquierdo. TAC: extenso hematoma retroperitoneal izquierdo. Arteriografía diagnóstica, a través de acceso femoral: aneurisma sacular de 8 cm, localizado en el segmento medio de la arteria esplénica. A las tres horas se procedió a la embolización con *coils* de los segmentos proximal y distal al aneurisma de la arteria esplénica, hasta quedar excluido. La paciente no tuvo complicaciones postoperatorias. Recibió varias transfusiones hasta normalizar el hematocrito. Controles angiográficos: a las 24 h, permanecía excluido el aneurisma; a las 72 h, tenía un pequeño flujo procedente de una rama colateral, pero que no se detectaba en el eco-Doppler previo al alta, al noveno día. Dos meses más tarde, la paciente continuaba bien y en una nueva angiografía el aneurisma seguía trombosado.

Conclusiones. El tratamiento endovascular con *coils* de

los aneurismas de arteria esplénica es eficaz sin los riesgos de la cirugía abierta. Pueden obtenerse buenos resultados, incluso en situaciones de urgencia. Se precisan comprobaciones de imagen de la correcta exclusión.

P31

TROMBOSIS AGUDA DE ENDOPRÓTESIS AORTOMONOILÍACA

J. Domínguez Bahamonde, A. Martín Álvarez, M.J. Barbas Galindo, M. Ballesteros Pomar, R. Fernández Samos-Gutiérrez

Angiología y Cirugía Vascular. Hospital de León. León.

Introducción. La trombosis de una endoprótesis aórtica con clínica de isquemia aguda es una complicación poco descrita.

Caso clínico. Varón de 62 años, con antecedentes de cardiopatía isquémica valvular, prótesis aórtica mecánica, revascularización miocárdica, tromboembolismo pulmonar y desfibrilador autoimplantable. Multimedicado. Presenta tensiones sistólicas bajas. Hallazgo casual de aneurisma aórtico infrarrenal de 5,5 cm e ilíaco común derecho de 4,5 cm de diámetro. Valoración preoperatoria ASA IV. Se implanta endoprótesis aortomonoilíaca derecha Talent con una extensión a ilíaca externa, ocluser ilíaco común izquierdo e injerto femorofemoral de dacron, siendo alta con pulsos distales a los cinco días. En la primera revisión, al mes, el paciente refiere claudicación glútea a 100 m, mantiene pulsos femorales, pero no se palpan poplíteos ni distales. A los 10 meses, el paciente acude a urgencias por acortamiento brusco de su distancia de claudicación glútea y dolor de reposo de 24 h de evolución. Pérdida de todos los pulsos en extremidades inferiores. Angio-TC y arteriografía: trombosis completa de la endoprótesis con bifurcaciones femorales permeables por circuito colateral. Intervención urgente, bajo control radiológico y con catéter de balón y anillos de Vollmar se practica trombectomía completa de la endoprótesis, recuperando pulso femoral derecho normal. Se recambia el injerto cruzado de dacron, recuperando pulsos distales. Sin embargo persiste clínica de claudicación glútea a distancia confortable. Angio-TC de control en el seguimiento con permeabilidad completa de la endoprótesis y del injerto femorofemoral. La clínica de claudicación, el índice tobillo/brazo y la amplitud de los pulsos en extremidades inferiores ha mejorado con la retirada de la medicación hipotensora.

Conclusiones. La trombectomía mecánica de la endoprótesis bajo control radiológico fue factible, asociando los gestos habituales de la cirugía convencional en el tratamiento de la isquemia aguda provocada por la trombosis protésica.

P32

RETIRADA TARDÍA DE ENDOPRÓTESIS. NUESTRA EXPERIENCIA

M. Ramírez Ortega, J. Díaz Cartelle, E. Vázquez, J.C. Lodeiro Sanz, M. Ballesteros, T. Cervera Bravo, R. García Pajares, J.M. Ligerero Ramos, A. Morales, J.L. Portero García, J.V. Solís García, L. Reparaz Asensio
Angiología y Cirugía Vascular. Hospital General Universitario Gregorio Marañón. Madrid.

Introducción. El tratamiento endovascular de los aneurismas de aorta abdominal, de aplicación creciente en la última década, presenta complicaciones que, generalmente, se pueden resolver de forma endovascular. Pero ocasionalmente, el fracaso de la técnica a largo plazo precisa de la retirada quirúrgica de la endoprótesis. Presentamos la experiencia de nuestro centro en este tipo de complicaciones.

Casos clínicos. Desde 1996 hasta la actualidad se han implantado en nuestro centro 69 endoprótesis de aorta abdominal. Dos (3%) han requerido la retirada quirúrgica del injerto mediante laparotomía media, control suprarrenal e interposición de prótesis aortobiilíaca, en ambos casos por crecimiento progresivo del saco sin objetivar fugas mediante técnicas de imagen habituales. Caso 1. Prótesis Vanguard II que requirió retirada urgente de la prótesis a los 32 meses por rotura y desplazamiento de la malla, lo que produjo una isquemia aguda en ambos miembros inferiores. El paciente falleció a las 24 horas por *shock* séptico. Caso 2. Prótesis Vanguard II con crecimiento progresivo del saco a pesar de embolización selectiva de arteria lumbar. En el postoperatorio inmediato presentó infarto agudo de miocardio, continuando en revisión en la actualidad (29 meses).

Conclusiones. La retirada quirúrgica de las endoprótesis aórticas es una complicación poco frecuente que presenta una elevada morbimortalidad. En nuestra experiencia, creemos que el desarrollo de las técnicas endovasculares debe ir parejo al de las indicaciones para optimizar su seguimiento y la resolución de los problemas derivados de estas técnicas.

Úlceras de la extremidad inferior

J. Marinello Roura

Barcelona: Glosa Ediciones; 2005

Estamos frente a un tratado sobre las úlceras de la extremidad inferior, patología de gran prevalencia en nuestra actividad asistencial de angiólogos y cirujanos vasculares, que compromete la calidad de vida de nuestros pacientes y supone una gran carga social y económica para los sistemas de salud.

La aparición de este tratado es oportuna debido a la carencia de textos que se ocupen de forma especial de esta patología. El Dr. Marinello hace un planteamiento multidisciplinar y aclara las frecuentes dudas etiopatogénicas sobre las úlceras que en los diferentes niveles de asistencia se nos plantean a los diferentes profesionales sanitarios. Partiendo de unas acertadas clasificaciones etiológicas, expone ordenadamente los criterios clínicos, pronóstico y estrategias terapéuticas locales y generales, abordando al paciente de forma global en su especial contexto patológico. En este sentido nos introduce en las diferentes valoraciones de 'calidad de vida', realizando una extensa revisión y actualización al respecto. De forma crítica y adecuada expone la necesidad de realizar un serio análisis del coste-efectividad de las múltiples propuestas terapéuticas que ofrece el mercado actual para la cura de úlceras.

Por tanto, el autor ha sido ambicioso en el planteamiento, dividiendo la obra en siete apartados. Los dos últimos constituyen una de las mayores virtudes del libro. El autor plantea en ellos, de forma concisa y clara, una serie de protocolos diagnósticos, de prevención y de metodología clínica y terapéutica junto con algoritmos de decisión que faci-

tan una rápida consulta al profesional que se enfrenta a esta difícil patología. En un mundo de información sin fronteras, el libro ofrece direcciones web de consulta de gran interés para la formación continuada. El extenso apoyo bibliográfico en cada capítulo, con citas actualizadas, garantizan el nivel científico de la obra y permiten al lector profundizar en el conocimiento si lo desea.

En definitiva, el tratado sobre las úlceras de la extremidad inferior llenará un espacio vacío entre las publicaciones médicas, al abordar de forma sistemática todos los aspectos de las úlceras, desde su comportamiento biológico en las diferentes fases evolutivas hasta los últimos avances en las teorías de la cicatrización. Se ocupa de exponer con claridad y utilidad las estrategias terapéuticas, planteando de forma didáctica 'el método' para una correcta atención de estos pacientes.

Es un libro útil y práctico que ocupará su lugar como libro de consulta, para los profesionales desde la atención primaria a la especializada. Su claridad didáctica se une a su rigurosidad y nivel científico. Esto es sólo posible cuando el autor es un profundo conocedor del tema que trata y acierta a comunicar su propia experiencia, de más de treinta años, en la curación de las úlceras de las extremidades inferiores.

F. Acín-García

*Servicio de Angiología y Cirugía Vascolar.
Hospital Universitario de Getafe. Getafe, Madrid, España.*

