

### Laboratorio vascular en los últimos 1990

#### Introducción

La evidente necesidad de información que no podía ser obtenida a través de la historia clínica, el examen físico y la angiografía impulsó el desarrollo del Servicio de Diagnóstico Vascular. Estos esfuerzos empezaron en los años 1960 con la introducción de métodos indirectos para la evaluación de las enfermedades arteriales (1-6). El progreso más significativo ocurrido durante este período fue la introducción del Doppler de Emisión Continua en 1968. A esto siguió la combinación del Doppler con imágenes para darnos un Scanning Duplex que fue desarrollado en los años 1970 (2-6). Este método domina actualmente la Especialidad y continúa aportando información útil para el médico. Como el moderno Laboratorio Vascular cubre un espectro tan amplio de áreas sólo nos es posible repasar brevemente sus aplicaciones en el momento actual y su impacto en el cuidado y diagnóstico del paciente.

#### Examen indirecto

Las pruebas indirectas emplean por definición métodos que obtienen información de naturaleza fisiológica. Por ejemplo, cuando la pletismografía fue introducida al principio para estudiar la circulación, se usó a la vez como un método para medir el flujo y como un sensor para medir la presión sanguínea de las extremidades. Estas mediciones de la presión de la sangre en las extremidades se usaron para localizar lugares de obstrucción en el sistema arterial. Inicialmente, el pletismógrafo y más tarde el Doppler de Emisión Continua, eran usados para medir las presiones sanguíneas de las extremidades. Pronto se vió que la presión sanguínea sistólica del tobillo era más útil cuando venía expresada en términos

de su relación con la presión sanguínea sistólica del brazo (Índice Tobillo/Brazo). Otro aspecto útil de esta prueba fue la medición de la presión sanguínea sistólica del tobillo tras un período de ejercicio monótono (7-10). A partir de esto se podía determinar si las quejas del paciente eran compatibles con un diagnóstico de claudicación intermitente verdadera (contra la pseudoclaudicación). Con la claudicación vascular real hay siempre un descenso en la presión sistólica del tobillo después de un ejercicio monótono. El tiempo de recuperación de la presión del tobillo a niveles de base es también un excelente indicador de la gravedad de la claudicación. Tuvieron lugar otras mejoras, como el Grabador de Volumen de Pulso (PVR), que fue diseñado para permitir al unísono la evaluación de la presión del tobillo y, también, para documentar el nivel de la enfermedad por los cambios de formas de onda por segmentos.

#### Uso actual de los métodos indirectos

Aunque los métodos indirectos han sido en muchos aspectos reemplazados por el Duplex de Ultrasonidos, aún tienen un papel importante en la evaluación de las enfermedades de las arterias periféricas. Nuestra experiencia se puede resumir así:

1. El IT/B se mide con la técnica Doppler en todo paciente sospechoso o que sufra una enfermedad oclusiva de arteria periférica (PAOD) (12). Esto no es sólo útil para documentar la presencia de la enfermedad arterial sino que también puede ser usado cuando hay intención de un seguimiento para documentar la progresión o mejora del estado vascular del paciente.
2. En el paciente diabético con o sospechoso de calci-

- ficación de la media, debería ser tomada la presión sistólica del dedo del pie (12, 13).
3. Se efectúa la Ergometría si se cuestiona un diagnóstico de verdadera claudicación vascular o si las consecuencias hemodinámicas de la isquemia son importantes.
  4. Para la evaluación de la sensibilidad al frío, puede ser de gran importancia la evaluación indirecta de las presiones en los dedos de la mano y sus respuestas al enfriamiento.

### Aplicación del Scanning Duplex

Sin duda el desarrollo del Scanning Duplex tuvo el mayor de los impactos en el diagnóstico vascular. Fue introducido como método factible en 1974 (5, 6). Su aplicación a pacientes empezó a últimos de los años 1970 con particular atención a la Arteria Carótida en el cuello. La Arteria Carótida fue escogida como zona objetivo porque era fácilmente accesible a los ultrasonidos. Además, la arteriografía fue utilizada frecuentemente para evaluar la presencia de la enfermedad y estimar su gravedad (14, 15). Con la mejora de la tecnología y finalmente con la introducción del Doppler-color este método ha pasado a ser el más usado en el mundo. Haré un repaso de sus aplicaciones actuales practicadas en nuestro Laboratorio. Asimismo, daré mi opinión desde mi posición ventajosa sobre su impacto en la práctica.

### Pruebas en la Arteria Carótida

Sin duda, la atención puesta en la Arteria Carótida durante la fase de desarrollo del Scanning Duplex tuvo un gran impacto en toda la Especialidad. No obstante, se debe hacer notar que no todo el mundo que entra en contacto con este método queda satisfecho de su exactitud (16, 17). Mi opinión es que los resultados publicados por buenos Centros son suficientes para garantizar su uso continuo como el principal método para escrutar pacientes sospechosos de enfermedad de la Arteria Carótida. Nosotros lo aplicamos actualmente para los siguientes casos:

1. «Screening» para documentar la localización y gravedad de la enfermedad (18).

2. En el seguimiento del paciente para documentar la progresión de su enfermedad (19, 20).
3. Después de operar, para documentar el resultado de la intervención (21, 24).
4. Como el único procedimiento de diagnóstico previo a la endarterectomía de la Carótida (25, 29). Esto habría sido considerado una herejía hace muchos años, pero para nosotros no hay duda de que la arteriografía de contraste es indispensable solamente en el 6 % de los pacientes considerados operables.
5. Monitorización intraoperatoria del resultado quirúrgico. Con las mejoras en el diseño de los ordenadores es posible obtener excelentes imágenes del bulbo después de la operación, a la vez que se consigue una buena información Doppler relativa a los puntos finales de la placa extraída. Esto se está haciendo más popular y será mucho más usado en el futuro.

### Examen de las venas

La aplicación del Scanning Duplex ha sido una gran contribución para nuestra valoración de pacientes sospechosos de Trombosis de venas profundas (30, 31). En los Estados Unidos, el Scanning Duplex ha eliminado básicamente la flebografía como prueba de diagnóstico a escoger. Esto es importante no sólo por la reducción de coste sino también porque elimina por completo las complicaciones de una flebografía que pueden ser serias. Su uso actual, por nuestra parte, es el siguiente:

1. El Duplex de Ultrasonidos es el principal método usado de «screening». Inicialmente, no se creyó que fuera exacto para las venas por debajo de la rodilla, pero se ha mejorado el procedimiento en gran medida con la adición de color al Doppler (32-36).
2. Ya que el método puede ser usado para valorar el sistema profundo, en la actualidad está siendo aplicado en mayor escala para la evaluación de obstrucciones del sistema venoso profundo y para la incompetencia valvular.
3. Estudio de pacientes previo a la cirugía de venas superficiales. El Duplex es capaz de aportar información objetiva sobre el estado de las Ve-

nas Safenas interna y externa y sus tributarias. Esto permite una aplicación mucho más selectiva de los métodos quirúrgicos y escleroterapéuticos.

### Examen del sistema arterial periférico

Con el avance de transductores de baja frecuencia, el acceso a la aorta abdominal y a las Arterias Ilíacas se ha hecho posible. Como también hemos desarrollado algoritmos para la detección y clasificación del grado de estenosis, ahora es posible el «screening» de los pacientes desde el nivel de las Arterias Renales hacia abajo e incluir las arterias peronea y tibiales en el tobillo. El uso que hacemos actualmente en las arterias periféricas es el siguiente:

1. Valorar si el paciente es un candidato potencial a una angioplastia (37).
2. Documentar la posibilidad de éxito en pacientes considerados candidatos a cirugía arterial directa.
3. Documentación intraoperatoria del éxito de injertos de Venas Safenas largas (38).
4. Vigilancia postoperatoria de implantes de venas periféricas. Actualmente es obvio que un intenso programa de vigilancia del injerto aumentará los grados de permeabilidad a largo plazo de los injertos venosos.

### Scanning Doppler de las arterias renales

Como la enfermedad renovascular es una causa conocida de hipertensión y fallo renal, su reconocimiento ha sido siempre difícil. No obstante, con la disponibilidad del Scanning Duplex y de un «técnico experimentado» es posible añadir ahora este método a la lista de los ofrecidos. Estamos usando el método para los siguientes fines:

1. «Screening» de candidatos sospechosos (40, 41).
2. Para valorar los efectos de la angioplastia con o sin stents.
3. Para el seguimiento de pacientes que han pasado por una reparación quirúrgica directa.
4. Para estudiar la historia natural de la estenosis arterial renal (43).

### Scanning arterial mesentérico

Aunque no es común, la isquemia mesentérica crónica puede ser un verdadero reto desde el punto de vista de un diagnóstico. Previamente al desarrollo del Scanning Duplex, el único método de documentación cierta era la Aortografía lateral. Desde hace tiempo se ha sabido que para que el síndrome se desarrolle deben estar involucradas las Arterias Mesentéricas Superiores e Inferiores del abdomen. El Scanning Duplex ha sido aplicado con éxito en la:

1. Documentación de las tres entradas mayores al intestino delgado (44, 45).
2. La respuesta del intestino a un reto alimenticio ha sido también estudiada y ello puede ser verificado por el *Scanning Duplex* (46, 4).
3. El método puede ser utilizado para el seguimiento después de la corrección por medio de cirugía directa o por angioplastia transluminal.

### Doppler transcraneal

Este método de estudio de la circulación intracraneal ha tenido un comienzo lento, pero en los años recientes está empezando a encontrar su lugar. Aunque puede ser utilizado para documentar la circulación intracraneal y las vías colaterales, su mayor aplicación en Cirugía Vascular ha sido la siguiente:

1. Seguimiento intraoperatorio durante la endarterectomía carotídea.
2. Evaluación de la circulación posterior, en casos de insuficiencia vertebrobasilar.

### Diversas aplicaciones

Hay un gran número de aplicaciones que se han desarrollado en el transcurso del tiempo y que están siendo requeridas cada vez más. Las resumiré brevemente con algunos comentarios de cómo surgió esto y de cómo han impactado los estudios en el diagnóstico y tratamiento del paciente.

1. Pseudoaneurismas. Con la utilización progresiva de la angioplastia de balón y stents para en-

fermedades de la Arteria Coronaria, ha habido un dramático aumento de peticiones de detección de falsos aneurismas postcateterización. Se ha dirigido el trabajo de Laboratorio a los siguientes campos:

- a) Estimación de tamaño.
  - b) Permeabilidad y flujo.
  - c) Terapia por compresión de sonda para promover trombosis.
  - d) Seguimiento para documentar el resultado.
2. «Screening» del suministro de sangre disponible para colgajos (54, 55). Con el uso en aumento de colgajos en la reconstrucción del pecho y en la cirugía del cuello y de la cabeza, resultaba obvio que el Duplex se usara para determinar la disponibilidad del flujo sanguíneo adecuado para el flap. No hay duda que el Duplex de Ultrasonidos puede ser usado para determinar si tales vasos son adecuados para este propósito. Esto requiere el uso del Duplex-color, método relativamente fácil de aprender y aplicar.
3. Monitorización del flujo sanguíneo de las extremidades cuando los balones están colocados. Cuando se usan estos dispositivos, no es raro que se desarrollen problemas en el lugar de emplazamiento del balón o en el flujo arterial a la extremidad. Aunque es agradable disponer de estudios de Duplex previos al emplazamiento del balón, hemos encontrado relativamente fácil llevar la unidad a la Unidad de Cuidados Intensivos para monitorizar la extremidad en estas circunstancias.

## Discusión

El desarrollo y aplicación de métodos no invasivos ha evolucionado con bastante lentitud desde que fueron inicialmente introducidos como métodos de valoración de la Enfermedad Vasculare. Ello ha sido debido, en gran parte, a la desgana de los médicos en adoptar nuevas ideas y aproximaciones. Al mismo tiempo, no se ha querido aceptar el hecho de que los métodos de valoración tradicionales tenían serios problemas. Por ejemplo, habiendo surgido en la era de los avances angiográficos, era más que natural el

considerar este procedimiento como absolutamente esencial para la evaluación de las Enfermedades Vasculares. Como sabemos, este no es ahora el caso.

Un área en la que es muy claro que los estudios vasculares han causado un gran impacto es la trombosis venosa profunda aguda. Aquí el verdadero modelo de oro era la flebografía. Sin embargo, este método no era tan ampliamente aceptado y aplicado como podía creerse. Esto era debido a varios factores, no siendo el menor de ellos su naturaleza agresiva y la incomodidad asociada a su ejecución. Aunque las complicaciones no eran comunes, podían ser serias y era raro que se pudiese repetir el examen para documentar el resultado. Una vez que el Scanning Duplex fue confirmado como efectivo, la flebografía fue realmente eliminada como procedimiento de diagnóstico. Esto ha tenido en la práctica dos efectos: primero, los médicos están más dispuestos a usarlo y, segundo, se scanear más pacientes y se clasifica correctamente el estado de su Sistema Venoso.

La otra área en la que el Scanning Duplex ha tenido un gran impacto es en la evaluación de la Enfermedad de la bifurcación Carotídea. Aunque ahora es el único método adecuado de «screening» escrutinio ha sido atacado por gente como *Henry Barnett* el investigador principal de la Oficina Norteamericana de Investigación Experimental para la Endarterectomía Carotídea Sintomática (NASCET) (16, 17). El afirma, basado en sus estudios, que el Ultrasonido es incapaz de distinguir con exactitud el grado de estenosis.

Lamentablemente, los estudios de ultrasonidos de la NASCET no fueron controlados y, en consecuencia, no pueden ser fiables. Otra área en la que el Ultrasonido ha sido considerado como posiblemente inapropiado es como único estudio previo a la endarterectomía de la Carótida. Como hemos resaltado anteriormente, hay ahora numerosos estudios que apoyan aquí su aplicación. Este es ciertamente nuestro acercamiento actual, y seguimos convencidos de que no sólo es seguro sino apropiado. Lo más importante, por supuesto, es tener confianza en la calidad de los estudios que se están efectuando. Esto está dirigido por la Comisión Intersocial para la Acreditación Voluntaria de los Laboratorios Vasculares. Esta organización nacional acredita a los Laboratorios después de un examen riguroso, lo que es en extremo importante para la Especialidad.

El examen arterial de las extremidades inferiores ha

llegado a tener su importancia al comprobarse que tiene un lugar significativo en la práctica diaria. No obstante, se debe entender que no todo el mundo con enfermedad arterial debe ser scaneado. El Scanning Duplex se reserva únicamente para aquellos en los que se considera necesaria alguna intervención. En este estado, uno puede considerar el scanner de utilidad para evaluar el papel de una cirugía endovascular comparada con una cirugía arterial directa. También nos hemos dado cuenta de que el uso del Scanning Duplex en el quirófano puede ser también de gran valor para detectar errores técnicos que pudieran comprometer el resultado de la intervención (38). Se sabe ahora que una vigilancia a largo plazo de los injertos venosos es esencial para mejorar la permeabilidad secundaria que, en nuestra experiencia, es superior al 90 % a los tres años. También se va aceptando que la pérdida de un implante venoso debería ser un caso raro. Además, se van realizando más casos sin la arteriografía preoperatoria. Por ejemplo, pacientes que tienen oclusiones de la Arteria Femoral superficial con popliteas permeables y buen run off con el Duplex no deberían necesitar un arteriograma preoperatorio. Aquí es donde el Laboratorio vascular estará en el próximo siglo. Otro campo, que es muy extenso e importante en toda la sociedad occidental, es el del Sistema Venoso Profundo. Aunque el Scanning Duplex es el pilar del escrutinio para la TVP aguda, esto no es así en el caso de la enfermedad crónica. En los estudios del resultado a largo plazo después de un episodio de TVP, se va apreciando cuán dinámicos son los cambios que vemos. Por ejemplo, mientras que la lisis espontánea de la embolia pulmonar ha sido admitida como un caso común, su incidencia en las piernas ha sido apreciada sólo recientemente (33, 34, 59). En nuestros propios estudios encontramos que la lisis es muy común y efectiva en muchos pacientes que son tratados por medios convencionales. Además, es también claro que la suerte de las válvulas venosas depende del grado de lisis—cuando más pronto mejor en términos de la función de la válvula—. Es posible que el diagnóstico de una TVP que se repite pudiera simplificarse mucho si una evaluación por Duplex hubiera sido realizada al finalizar la terapia para la fase aguda. La TVP recurrente aparece en un 10 % de los pacientes y es a menudo difícil de evaluar, incluso por flebografía.

También hemos encontrado que pueden ser de gran ayuda los estudios Duplex previos a la cirugía

de las venas superficiales. Se va admitiendo que la anatomía del Sistema Superficial puede variar grandemente de persona a persona, lo que puede comprobarse antes de la operación. En efecto, la intervención debería ser planeada alrededor de los hallazgos por Ultrasonidos. Lo que redundaría, a menudo, en un ahorro de importantes sectores que no están involucrados.

Otro campo que en la actualidad está emergiendo rápidamente es el de la hipertensión renovascular (61, 62). Este es uno de los campos más difíciles para el Ultrasonido, pero con experiencia y paciencia se ve claro que puede ser muy gratificante (40, 41, 63-65). Su incidencia es mayor de lo que podríamos pensar al repasar la literatura. No sólo podemos identificar a los pacientes con Enfermedad fibromuscular y Aterosclerosis sino que podemos estudiar su historia natural y documentar también los resultados de la terapia intervencionista que representa un gran avance en este campo.

Como se ve, hay numerosas aplicaciones del Scanning Duplex que hacen de él una parte esencial de nuestra práctica en los últimos años 1990. ¿Continuará esta práctica en el siglo venidero? La respuesta es un obvio sí, ya que no hay actualmente, en el panorama, otras tecnologías compitiendo. Por ejemplo, aunque el Scanner Duplex moderno es caro, es el único sistema que conozco que puede ser usado para estudiar todos los lechos vasculares importantes, arteriales y venosos, del cuerpo y sobre una base repetitiva. No hay tecnologías competitivas que puedan empezar a estar a esta altura.

D. E. STRANDNESS Jr., M. D.

*Profesor de Cirugía*

*Departamento de Cirugía*

*Escuela de Medicina de la Universidad de Washington  
Seattle, Washington (USA)*

## BIBLIOGRAFIA

1. STRANDNESS, D. E. Jr.; BELL, J. W.: Peripheral Vascular Disease: Diagnosis and objective evaluation using a mercury strain gauge. *Ann. Surg.*, 1965; 161(suppl.):1-35.

2. SUMNER, D. S.; BAKER, D. W.; STRANDNESS, D. E. Jr.: The ultrasonic velocity detector in a clinical study of venous disease. *Arch. Surg.*, 1968; 97:75-80.
3. STRANDNESS, D. E. Jr.; SCHULTZ, R. A.; SUMNER, D. S.; RUSHMER, R. F.: Ultrasonic flow detection: a useful technique in the evaluation of peripheral vascular disease. *Am. J. Surg.*, 1967; 113:311-320.
4. STRANDNESS, D. E. Jr.; MCCUTCHEON, E. P.; RUSHMER, R. F.: Application of a transcutaneous Doppler flowmeter in evaluation of occlusive arterial disease. *Surg. Gyn. Obst.*, 1966; 122:1039-1045 (Abstract).
5. BARBER, F. E.; BAKER, D. W.; NATION, A. W. C., et al.: Ultrasonic duplex echo Doppler scanner. *IEEE Trans. Biomed. Engin.*, 1974; 21:109-113.
6. BARBER, F. E.; BAKER, D. W.; STRANDNESS, D. E. Jr.: Duplex scanner II for simultaneous imaging of artery tissues and flow. *Ultrasonics Symposium Proc. IEEE*, 1974; 74CH0896-ISU.
7. STAHLER, C.; STRANDNESS, D. E. Jr.: Ankle blood pressure response to graded treadmill exercise. *Angiology*, 1967; 18:237-241.
8. STRANDNESS, D. E. Jr.: Exercise testing in the evaluation of patients undergoing direct arterial surgery. *J. Cardiovasc. Surg.*, 1970; 11:192-200.
9. CARTER, S. A.: Response of ankle systolic pressure to leg exercise in mild or questionable arterial disease. *N. Engl. J. Med.*, 1972; 287:578-582.
10. SKINNER, J. S.; STRANDNESS, D. E. Jr.: Exercise and intermittent claudication: II. Effect of physical training. *Circulation*, 1967; 36:23-29.
11. RAINES, J. K.: The pulse volume recorder in peripheral arterial disease. In Bernstein E. F. (ed). *Vascular Diagnosis*, St. Louis, C. V. Mosby, 1993; pp. 534-543.
12. CARTER, S. A.: Clinical measurement of systolic pressures in limbs with arterial occlusive disease. *JAMA*, 1969; 207:1869-1874.
13. ORCHARD, T. J.; STRANDNESS, D. E. Jr.: Assessment of Peripheral Vascular Disease in Diabetes. *Circulation*, 1993; 88:819-828.
14. BLACKSHEAR, W. M.; PHILLIPS, D. J.; THIELE, B. L.; HIRSH, J. J.; CHIKOS, P. M.; MARINELLI, M. R.; WARD, K. J.; STRANDNESS, D. E. Jr.: Detection of carotid occlusive by ultrasonic imaging and pulsed Doppler spectral analysis. *Surgery*, 1979; 86:698.
15. STRANDNESS, D. E. Jr.: Extracranial Arterial Disease, in Strandness D. E. Jr. (ed). *Duplex Scanning in Vascular Disorders*, Nueva York, Raven Press, 1993; pp. 113-157.
16. HAYNES, R. B.; TAYLOR, D. W.; SACKETT, D. L.; FOX, A.; BARNETT, H. J. M.: Poor Performance of Doppler detecting high-grade carotid stenosis. *Clin. Res.*, 1992; 40:184A.
17. BARNETT, H. J. M.; ELIASZIW, M.; MELDRUM, H. E.: The identification by imaging methods of patients who might benefit from carotid endarterectomy. *Arch. Neurol.*, 1995; 52:827-831.
18. LANGLOIS, Y. E.; ROEDERER, G. O.; CHAN, A. T. W.; PHILLIPS, D. J.; BEACH, K. W.; MARTIN, D.; CHIKOS, P. W.; STRANDNESS, D. E. Jr.: Evaluating carotid artery disease: The concordance between pulsed Doppler/spectrum analysis and angiography. *Ultrasound Med. Biol.*, 1983; 9:51-63.
19. ROEDERER, G. O.; LANGLOIS, Y. E.; JAGER, K. A.; PRIMOZICH, J. F.; BEACH, K. W.; STRANDNESS, D. E. Jr.: The natural history of carotid arterial disease in asymptomatic patients with cervical bruits. *Stroke*, 1984; 15:605-613.
20. JOHNSON, B. F.; VERLATO, F.; BERGELIN, R. O.; PRIMOZICH, J. F.; STRANDNESS, D. E. Jr.: Clinical outcome in patients with mild and moderate carotid stenosis. *J. Vasc. Surg.*, 1995; 21:120-126.
21. HEALY, D. A.; CLOWES, A. W.; ZIELER, R. E.; NICHOLLS, S. C.; BERGELIN, R. O.; PRIMOZICH, J. P.; STRANDNESS, D. E. Jr.: Immediate and long-term results of carotid endarterectomy. *Stroke*, 1989; 20:1138-1142.
22. NICHOLLS, S. C.; BERGELIN, R. O.; STRANDNESS, D. E. Jr.: Neurological sequelae of unilateral carotid occlusion, immediate and late. *J. Vasc. Surg.*, 1989; 10:542-548.
23. MONETA, G. L.; NICHOLLS, S. C.; BERGELIN, R. O.; ZIERLER, R. E.; KAZMERS, A.; CLOWES, A. W.; STRANDNESS, D. E. Jr.: Operative versus nonoperative management of asymptomatic high-grade internal carotid artery stenosis. *Stroke*, 1987; 18:1005-1010.
24. NICHOLLS, S. C.; PHILLIPS, D. J.: Carotid endarterectomy: relationship of outcome to early restenosis. *J. Vasc. Surg.*, 1985; 2:375-381.
25. RICOTTA, J. J.; HOLEN, J.; SCHENK, E., et al.: Is routine arteriography necessary prior to carotid endarterectomy? *J. Vasc. Surg.*, 1984; 1:96-102.
26. DAWSON, D. L.; ZIERLER, R. E.: The role of duplex scanning and arteriography before carotid endar-

- terectomy: a prospective study. *J. Vasc. Surg.*, 1993; 18:673-683.
27. CARTIER, R.; CARTIER, P.; FONTAINE, A.: Carotid endarterectomy without angiography. The reliability of Doppler ultrasonography and duplex assessment in preoperative assessment. *Canad. J. Surg.*, 1993; 36:411-416.
  28. TURNIPSEED, W. D.; KENNEL, T. W.; TURSKI, P. A.; ACHER, C. W.; HOCH, J. R.: Magnetic resonance angiography and duplex imaging: Noninvasive tests for selecting symptomatic carotid endarterectomy candidates. *Surgery*, 1993; 114:643-649.
  29. MATTOS, M. A.; HODGSON, K. J.; FAUGHT, W. E.; MANSOUR, A.; BARKMEIER, L. D.; RAMSEY, D. E.; SUMNER, D. S.: Carotid endarterectomy without angiography: Is color-flow duplex scanning sufficient? *Surgery*, 1994; 116:776-783.
  30. COMEROTA, A. J.; KATZ, M. L.; HASHEMI, H. A.: Venous duplex imaging for the diagnosis of acute deep venous thrombosis. *Haemostasis*, 1993; 23 Suppl. 1:61-71.
  31. KILLEWICH, L. A.; BEDFORD, G. R.; BEACH, K. W.; STRANDNESS, D. E. Jr.: Diagnosis of deep venous thrombosis: a prospective study comparix duplex scanning to contrast venography. *Circulation*, 1989; 79:810-814.
  32. KILLEWICH, L. A.; BEDFORD, G. R.; BEACH, K. W.; STRANDNESS, D. E. Jr.: Spontaneous lysis of deep venous thrombosis: rate and outcome. *J. Vasc. Surg.*, 1989; 9:89-97.
  33. MARKEL, A.; MANZO, R. A.; BERGELIN, R. O.; STRANDNESS, D. E. Jr.: Valvular reflux after deep vein thrombosis: incidence and time of occurrence. *J. Vasc. Surg.*, 1992; 15:377-384.
  34. MEISSNER, M. H.; MANZO, R. A.; BERGELIN, R. O.; MARKEL, A.; STRANDNESS, D. E. Jr.: Deep venous insufficiency: The relationship between lysis and subsequent reflux. *J. Vasc. Surg.*, 1993; 18:596-608.
  35. JOHNSON, B. F.; MANZO, R. A.; BERGELIN, R. O.; STRANDNESS, D. E. Jr.: Relationship between changes in the deep venous system and the development of the postthrombotic syndrome after an episode of lower limb deep vein thrombosis. *J. Vasc. Surg.*, 1994; 21:307-313.
  36. CAPS, M. T.; MEISSNER, M. H.; MANZO, R.; BERGELIN, R. O.; STRANDNESS, D. E. Jr.: Venous valvular incompetence in veins not involved at the time of acute deep vein thrombosis. *J. Vasc. Surg.*, 1995; 22:524-531.
  37. EDWARDS, J. M.; COLDWELL, D. M.; GOLDMAN, M. L.; STRANDNESS, D. E. Jr.: The role of duplex scanning in the selection of patients for transluminal angioplasty. *J. Vasc. Surg.*, 1991; 13:69-74.
  38. BANDYK, D. F.; MILLS, J. L.; GAHTAN, V.; ESSES, G. E.: Intraoperative duplex scanning of arterial reconstructions: Fate of repaired and unrepaired defects. *J. Vasc. Surg.*, 1994; 20:426-433.
  39. CAPS, M. T.; CANTWELL-GAB, K.; BERGELIN, R. O.; STRANDNESS, D. E. Jr.: Vein graft lesions: Time of onset and rate of progression. *J. Vasc. Surg.*, 1995; 22:466-475.
  40. HOFFMAN, U.; EDWARDS, J. M.; CARTER, S.; GOLDMAN, M. L.; HARLEY, J. D.; ZACCARDI, M. J.; STRANDNESS, D. E. Jr.: Role of duplex scanning for the detection of atherosclerotic renal artery disease. *Kind. Int.*, 1991; 39:1232-1239.
  41. KOHLER, T. R.; ZIERLER, R. E.; MARTIN, R. L.; NICHOLLS, S. C.; BERGELIN, R. O.; KAZMERS, A.; BEACH, K. W.; STRANDNESS, D. E. Jr.: Noninvasive diagnosis of renal artery stenosis by ultrasonic duplex scanning. *J. Vasc. Surg.*, 1986; 4:450-456.
  42. EDWARDS, J. M.; ZACCARDI, M. J.; STRANDNESS, D. E. Jr.: A preliminary study of the role of duplex scanning in defining the adequacy of treatment of patients with renal artery fibromuscular dysplasia. *J. Vasc. Surg.*, 1992; 15:604-609.
  43. ZIERLER, R. E.; ISAACSON, J. A.; BERGELIN, R. O.; STRANDNESS, D. E. Jr.: Natural history of renal artery stenosis: a prospective study with duplex ultrasound. *J. Vasc. Surg.*, 1994; 19:250-258.
  44. JAGER, K. A.; FORTNER: Noninvasive diagnosis of intestinal angina. *J. Clin. Ultrasound*, 1984; 12:588-591.
  45. JAGER, K. A., Jr.: Noninvasive diagnosis of intestinal angina. *J. Clin. Ultrasound*, 1984; 12:588-591.
  46. JAGER, K. A.; BOLLINGER: Measurement of mesenteric blood flow by duplex scanning. *J. Vasc. Surg.*, 1986; 3:462-469.
  47. MONETA, G. L.; TAYLOR, D. C.; HELTON, W. S.: Duplex ultrasound measurement of postprandial intestinal blood flow: effect of meal composition. *Gastroenterology*, 1988; 95:1294-11301.
  48. PROVINCIALI, L.; CERAVOLO, M. G.; MINCIOTTI, P.: A transcranial Doppler study of vasomotor reactivity in symptomatic carotid occlusion. *Cerebrovasc. Dis.*, 1993; 3:27-32.

49. SCHREGEL, W.: Relevance of transcranial Doppler sonography. *Infusionsther. Transfusionsmed.*, 1993; 20:267-271.
50. RÖTHER, J.; SCHWARTZ, A.; WENTZ, K. U.; RAUTENBERG, W.; HENNERICI, M.: Middle cerebral artery stenoses: Assessment by magnetic resonance angiography and transcranial Doppler ultrasound. *Cerebrovasc. Dis.*, 1994; 4:273-279.
51. GILLER, C. A.; MATHEWS, D.; WALKER, B.; PURDY, P.; ROSELAND, A. M.: Prediction of tolerance to carotid artery occlusion using transcranial Doppler ultrasound. *J. Neurosurg.*, 1994; 81:15-19.
52. FERI, M.; RALLI, L.; FELICE, M.; VANNI, D.; CAPRIA, V.: Transcranial Doppler and brain death diagnosis. *Crit. Care Med.*, 1994; 22:1120-1126.
53. ACKERSTAFF, R. G. A.; JANSEN, C.; MOLL, F. C.; VERMEULEN, F. E. E.; HAMERLIJNICK, R. P. H. M.; MAUSER, H. W.: The significance of microemboli detection by means of transcranial Doppler ultrasonography monitoring in carotid endarterectomy. *J. Vasc. Surg.*, 1995; 21:963-969.
54. BERG, W. A.; CHANG, B. W.; DEJONG, M. R.; HAMPER, U. M.: Color Doppler flow mapping of abdominal wall perforating arteries for transverse rectus abdominis myocutaneous flap in breast reconstruction: Method and preliminary results. *Radiology*, 1994; 192:447-450.
55. RAND, R. P.; CRAMER, M. M.; STRANDNESS, D. E. Jr.: Color-flow duplex scanning in the preoperative assessment of TRAM flap perforators: A report of 32 consecutive patients. *Plast. Reconstr. Surg.*, 1994; 93:453-459.
56. STRANDNESS, D. E. Jr.: What you didn't know about the North American Symptomatic Carotid Endarterectomy Trial (NASCET)? *J. Vasc. Surg.*, 1995; 21:163-165.
57. STRANDNESS, D. E. Jr.: Angiography before Carotid Endarterectomy-No. *Arch. Neurol.*, 1995; 52:832-833.
58. BANDYK, D. F.: Postoperative surveillance of infrainguinal bypass. *Surg. Clin. N. Am.*, 1990; 70:71-75.
59. MEISSNER, M. H.; CAPS, M. T.; BERGELIN, R. O.; MANZO, R.; STRANDNESS, D. E. Jr.: Propagation, rethrombosis and new thrombus formation after acute deep venous thrombosis. *J. Vasc. Surg.*, 1995; 22:558-567.
60. MEISSNER, M. H.; MANZO, R. A.; BERGELIN, R. O.; STRANDNESS, D. E. Jr.: Venous diameter and compliance after deep venous thrombosis. *Thromb. Haemost.*, 1994; 72:372-376.
61. GIFFORD, R. W.: Epidemiology and clinical manifestations of renovascular hypertension. In Stanley, J.; Stanley, J.; Ernst (eds.). *Renovascular Hypertension*, Philadelphia, W. B. Saunders Co., 1984; pp. 77-99.
62. VAUGHAN, E. D.: Renovascular hypertension. *Kidney Int.*, 1985; 27:811-827.
63. TAYLOR, D. C.; KETTLER, M. D.; MONETA, G. L.; KOHLER, T. R.; KAZMERS, A.; BEACH, K. W.; STRANDNESS, D. E. Jr.: Duplex ultrasound in the diagnosis of renal artery stenosis: a prospective evaluation. *J. Vasc. Surg.*, 1988; 7:363-369.
64. GUZMAN, R. P.; ISAACSON, J. A.; ZIERLER, R. E.; BERGELIN, R. O.; STRANDNESS, D. E. Jr.: End-diastolic ratios from the renal artery and kidney in patients with and without proximal renal artery stenosis. *J. Vasc. Tech.*, in press.
65. OLIN, J. W.; PIEDMONTE, M. R.; YOUNG, J. R.; DEANNA, S.; GRUBB, M.; CHILDS, M. B.: The utility of duplex ultrasound scanning of the renal arteries for diagnosis significant renal artery stenosis. *Ann. Intern. Med.*, 1995; 122:833-838.



## ORIGINALES

# Endarterectomía de la bifurcación carotídea mediante Sección-Eversión-Anastomosis de la Arteria Carótida Interna (Reigner)

## Carotid Bifurcation Endarterectomy by Section-Eversion-Anastomosis of the Internal Carotid Artery (Reigner)

Antonio M. Mateo Gutiérrez\* - Paloma De Marino Gómez-Sandoval\*\* - Luis A. Carpintero Mediavilla\*\*

José A. González Fajardo\*\* - Ignacio Agúndez Gómez\*\*\*

Servicio de Cirugía Vascular  
(Jefe de Servicio en funciones:  
Dr. C. Vaquero Puerta)  
Hospital Universitario de Valladolid  
(España)

**Palabras clave:** Endarterectomía carotídea; endarterectomía por eversión; sección-eversión-anastomosis carotídea.

### SUMMARY

The goal of this approach is the reduction of both primary and secondary stenotic rates observed in the follow-up of the standard carotid endarterectomy with and without patch angioplasty. 18 patients (20 carotid arteries) have been operated-on, with a medium-age of 68.2 years. 83 % of the patients present neurologic ipsilateral symptoms. Only 3 case were asymptomatic with high-grade stenosis. The carotid lesions were unilateral in 16, and bilateral in 2. Reigner's technic is described: It requires the internal carotid section and the eversion-endarterectomy through and arteriotomy from the common carotid to the external carotid artery.

Our initial results are goods both clinically and angiographically despite the low number of patients included in this series.

The technical aspects and the changes introduced to original operation are commented, and a comparative analysis is made between standart and eversion carotid endarterectomy.

**Key Words:** Carotid endarterectomy; eversion endarterectomy; carotid section-eversion-anastomosis.

### Introducción

La revascularización de la Carótida Interna (CI) se ha demostrado eficaz para proteger contra los accidentes

### RESUMEN

El objetivo planteado con la técnica que se describe es la disminución de las complicaciones estenóticas, residuales y tardías, de la TEA clásica con cierre directo o mediante angioplastia. Han sido intervenidos 18 enfermos (20 carótidas), con edad media 68,2 años. El 83 % de los enfermos habían presentado incidentes neurológicos y sólo tres eran asintomáticos. Las lesiones eran unilaterales en 16 casos y bilaterales en 2. Se describe la Operación de Reigner, consistente en la Sección de la Carótida interna y su desobstrucción a través de una arteriotomía dirigida hacia la Carótida externa, a través de la cual se efectúa la eversión del segmento proximal afectado por la lesión ateromatosa.

Aunque la serie de pacientes es todavía limitada, por el corto período de tiempo de seguimiento, los resultados iniciales son alentadores desde el punto de vista clínico y de controles angiográficos.

Se comentan los aspectos técnicos y las modificaciones introducidas en la operación original y se realiza un análisis comparativo de las ventajas e inconvenientes tanto de la Tromboendarterectomía estándar como de las técnicas de eversión hasta ahora descritas.

\* Jefe Clínico de Cirugía Vascular.

\*\* Médicos Adjuntos de Cirugía Vascular.

\*\*\* Médico Residente de 4.º Año de Cirugía Vascular.

isquémicos cerebrales homolaterales (Moore, 1991) (1).

Esta revascularización puede ser efectuada mediante Tromboendarterectomía (TEA); pontage venoso (Cormier, 1982; Benhamou, 1987) (2, 3), o mediante diversos procedimientos de angioplastia (Rosenman, 1984; Bufo, 1992) (4, 5).

De todas estas técnicas, la TEA Carotídea es la preferida por los Cirujanos Vasculares, por su sencillez y porque proporciona muy buenos resultados a corto y largo plazo, es de ejecución rápida, simple y no precisa de la utilización de injertos (Koskas, 1995) (6).

La TEA clásica requiere una incisión longitudinal que se extiende de la Carótida Primitiva (CP) a la Interna, sobrepasando en esta arteria la zona afectada por la lesión estenosante, de ahí lo variable de la longitud de la incisión arterial.

El cierre de la citada incisión arterial puede efectuarse de varias formas:

- a) Cierre directo por sutura simple.
- b) Cierre mediante angioplastia con Parche, venoso o protésico (Dacron o PTFE).

La sutura simple (a) proporciona excelentes resultados cuando la arteriotomía no sobrepasa el límite del bulbo carotídeo y el diámetro de la CI es suficientemente amplio. Sin embargo, la sutura simple puede ser causa de «estenosis residuales» en elevada proporción, sobre todo en la zona distal a la finalización de la sutura en la Carótida Interna. A medio plazo la sutura directa puede, asimismo, ser causa de reestenosis, por hiperplasia intimal o de la media, con una frecuencia alta, motivo por el cual se ha recurrido a las angioplastias mediante parche para atenuar esta posibilidad.

El cierre mediante angioplastia con parche (b) se ha demostrado que puede impedir las reestenosis tardías en la zona de endarterectomía por hiperplasia medio-intimal, pero no evita las estenosis residuales en la extremidad distal del parche a nivel de la Carótida Interna postbulbar. A su vez, el parche mediante vena supone un riesgo escaso, pero comprobado, de dilatación aneurismática o ruptura (Riles y Archie, 1990) (7, 8). El parche protésico puede verse afectado de infecciones y Pseudoaneurismas, aunque con baja frecuencia (Mateo, 1995) (9).

El cierre mediante parche complica un tanto la TEA, ya que requiere un mayor tiempo operatorio y puede precisar de Shunt intraluminal para evitar un clamping prolongado con la subsiguiente isquemia cerebral (Koskas, 1995) (6). Es por ello que, a pesar de haber

sido nuestra técnica de elección durante estos últimos años, la utilización de parches sigue siendo un tema controvertido dado que proporcionan cifras de reestenosis del 25 % a largo plazo (Archie, 1986) (10).

Las técnicas descritas y sus complicaciones a corto, medio y largo plazo, sobre todo en materia de reestenosis, han sido la causa de que se hayan descrito otras modalidades de operación de Tromboendarterectomía carotídea, entre las que se encuentran las TEAS carotídeas por eversión. Estas técnicas pretenden efectuar la desobstrucción de la Carótida Interna y del Bulbo carotídeo «evertiendo» el vaso afectado a la vez que se procede a la extracción de la lesión estenosante hasta llegar a zona sana.

Para ello se requiere la sección de la Carótida Primitiva en su terminación, en la base del propio bulbo carotídeo o en el origen de la Carótida Interna, para comenzar la disección del ateroma en el punto de sección elegido.

Sus principales inconvenientes son la posibilidad de dejar un despegamiento de la íntima de la Carótida Interna en el punto donde se finalice la eversión (Rosenthal, 1981; Collins, 1991; Koskas, 1995) (11, 12, 6) y las lesiones del nervio laríngeo superior (Koskas, 1995) (6).

El análisis de los problemas citados ha motivado la búsqueda de otros procedimientos, a caballo entre los descritos, que permitieran «a priori» dar expectativas de solución a las reestenosis postcirugía carotídea. Entre ellos, mencionaremos la técnica descrita por Reigner y Chevalier, en 1995 (13), en los Servicios de Angers y Lyon, que asocia la endarterectomía del Bulbo carotídeo y de la Carótida Externa, mediante arteriotomía longitudinal, y la sección eversión de la Carótida Interna con perfecto control de la íntima distal a la hora de la sutura del vaso. La técnica de Reigner, que designaremos con el nombre de Sección-Eversión-Anastomosis Carotídea, ha sido modificada por nosotros en algunos aspectos y ha sido aplicada a una serie limitada de pacientes con vistas a su valoración a medio y largo plazo. Obviamente, de la valoración posterior podremos extraer las conclusiones que procedan antes de su realización sistemática.

## Material y métodos

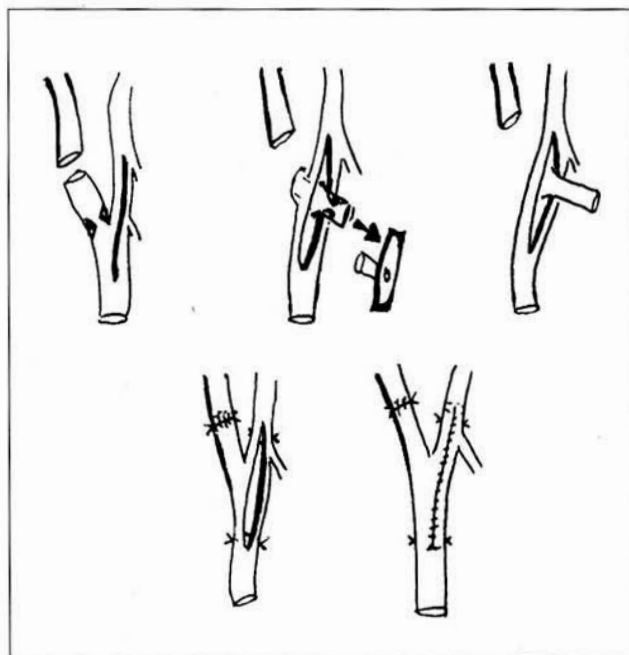
La serie que presentamos abarca desde noviembre de 1995 a mayo de 1996 e incluye 18 pacientes, 14

hombres y 4 mujeres. En 16 casos la lesión era unilateral y en 2 bilateral. En total son 20 carótidas intervenidas. La edad media era de 68,2. En los antecedentes destacan la Hipertensión en 11, Diabetes en 7, Cardiopatía coronaria en 5, Broncopatía crónica obstructiva en 6 y lesiones asociadas en arterias periféricas en 15. Exceptuando dos mujeres, todos los pacientes eran fumadores.

De los 16 casos unilaterales, 1 caso tenía trombosa la Carótida Interna contralateral (Carótida única), 1 caso había sido intervenido del lado contralateral con TEA clásica y en 1 caso existía patología trombótica estenosante en Carótida Primitiva. De los 2 casos operados bilateralmente en 1 hombre se realizó la segunda intervención a los 15 días. En 1 mujer, se demoró 21 días.

Clínicamente, en 15 pacientes había existido clínica neurológica ipsilateral mientras que tres eran asintomáticos, pero con estenosis de Alto grado (Superiores al 70 %), cuantificadas, geométrica y densitométricamente por el Angiografo digital.

La técnica quirúrgica de la Operación de Reigner, que nosotros hemos seguido con alguna variante, es la siguiente: (Esquema A).



**Esquema A.** Fases de la Intervención: Sección y Arteriotomía; extracción del material ateromatoso; Eversión de la Carótida Interna proximal; Anastomosis T-T de los cabos seccionados y fijación de resaltes intinales y sutura directa de la arteriotomía.

La operación se realiza bajo anestesia general, con control directo de presiones arteriales para su modificación a conveniencia en las diversas fases del Clampage o descamplage carotídeo. El abordaje al eje y bifurcación carotídea se ha efectuado por vía preyugular, al contrario del abordaje retroyugular descrito por Reigner. El paciente es heparinizado por vía general, a la dosis de 1 mg/kg. No se ha medido presión residual de CI al efectuar la colocación de Shunt en todos los casos operados, de forma rutinaria y contrariamente a lo reflejado en la publicación inicial.

La Arteriotomía se efectúa desde la Carótida Primitiva hacia la Carótida Externa (a diferencia de la TEA clásica, en la que la dirección es hacia la Interna). Los autores recomiendan no exceder de los 5 cm de longitud, sugerencia que tampoco hemos respetado al tener que abordar tramos de Carótida primitiva enfermos o lesiones residuales en la íntima proximal detectadas en la Angiografía peroperatoria.

Una vez finalizada la Arteriotomía, se realiza la sección de Carótida Interna, sección que efectuamos de forma oblicua para ampliar los extremos vasculares con vistas a su anastomosis ulterior. La Sección se efectúa siempre en zona distal a la estenosis, previa palpación y valoración de la longitud de aquella. En el caso de CI de pequeño diámetro, se procede a su dilatación con olivas metálicas, teniendo especial cuidado en evitar la rotación de los cabos, por lo que resulta útil su marcado previo con lápiz coloreado estéril o puntos de adventicia.

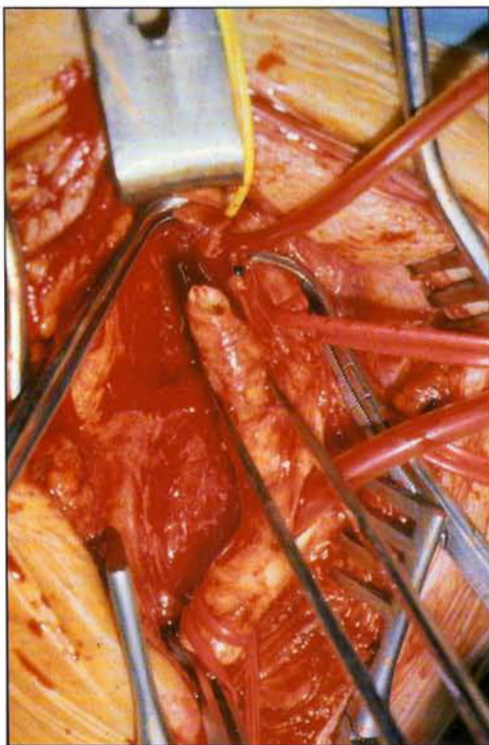La colocación del Shunt inicial se efectúa desde la Carótida Interna seccionada a la Carótida Primitiva, por debajo de la zona a endarterectomizar (Fig. 1).

La extracción de la lesión arterial estenosante se efectúa con espátula desde la Carótida Primitiva a la Externa, pudiendo controlar bajo visión directa la terminación de la placa, por lo que permite su perfecta extirpación y control de la íntima residual.

Una vez obtenido el secuestro del ateroma, se procede a la liberación del cabo proximal seccionado de la Carótida Interna, evertiéndolo, para así disponer de todo su perímetro y controlar bajo visión directa la efectividad de la endarterectomía (Fig. 2). La arteria restante se lava y recoloca en su posición anatómica para proceder al paso siguiente.

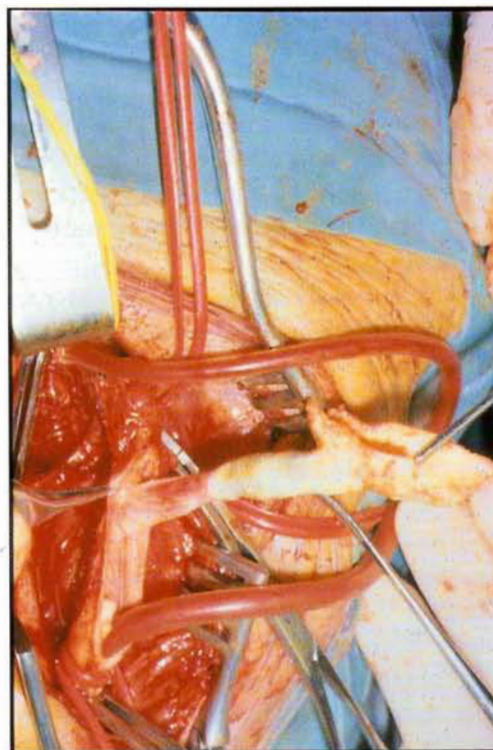
La colocación del Shunt definitivo se efectúa a través del tramo de arteria Carótida Interna operado, insertándolo en el cabo distal previamente dilatado.

Su extremo proximal se reintroduce en la Carótida Primitiva. De esta forma, el Shunt protege contra la isquemia cerebral y, a la vez, sirve de tutor para la anastomosis término terminal ulterior (Fig. 3).



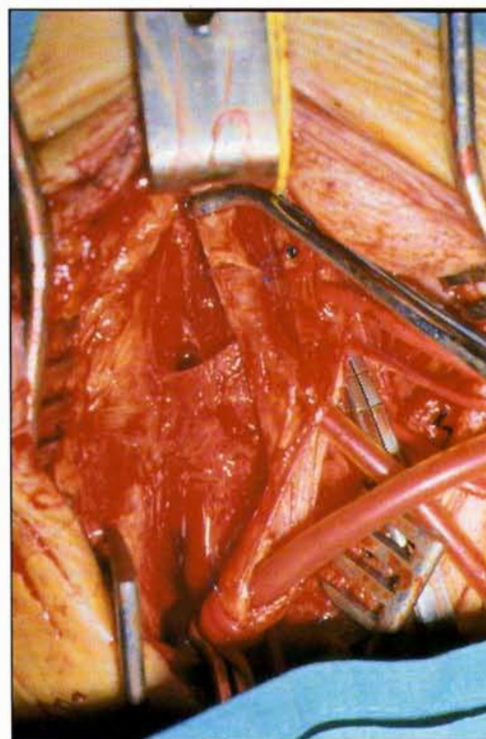
**Fig. 1.**

**Fig. 1.** Arteriotomía desde Carótida Primitiva a Carótida Externa. Se observa la sección de la Carótida Interna. Shunt introducido en el extremo distal de la Carótida Interna seccionada.



**Fig. 2.**

**Fig. 2.** Extracción del material ateromatoso de la bifurcación carotídea y eversión del extremo proximal de la Carótida Interna seccionada.



**Fig. 3.**

**Fig. 3.** Anastomosis cabo a cabo de los dos segmentos de la Carótida Interna seccionada, con el Shunt introducido. Nótese la sección oblicua del vaso a suturar.

La sutura entre los dos cabos carotídeos se realiza con puntos sueltos, en dos caras, previamente definidas por puntos en los extremos.

Antes de proceder a la sutura de la arteriotomía longitudinal se realiza la fijación de la íntima distal de la Carótida Externa con puntos de Kunlin y, de la misma forma, se realiza en el extremo distal de la Carótida Primitiva para fijación de la pared residual a la del vaso e impedir su abarquillamiento y depósito de sangre entre íntima y pared.

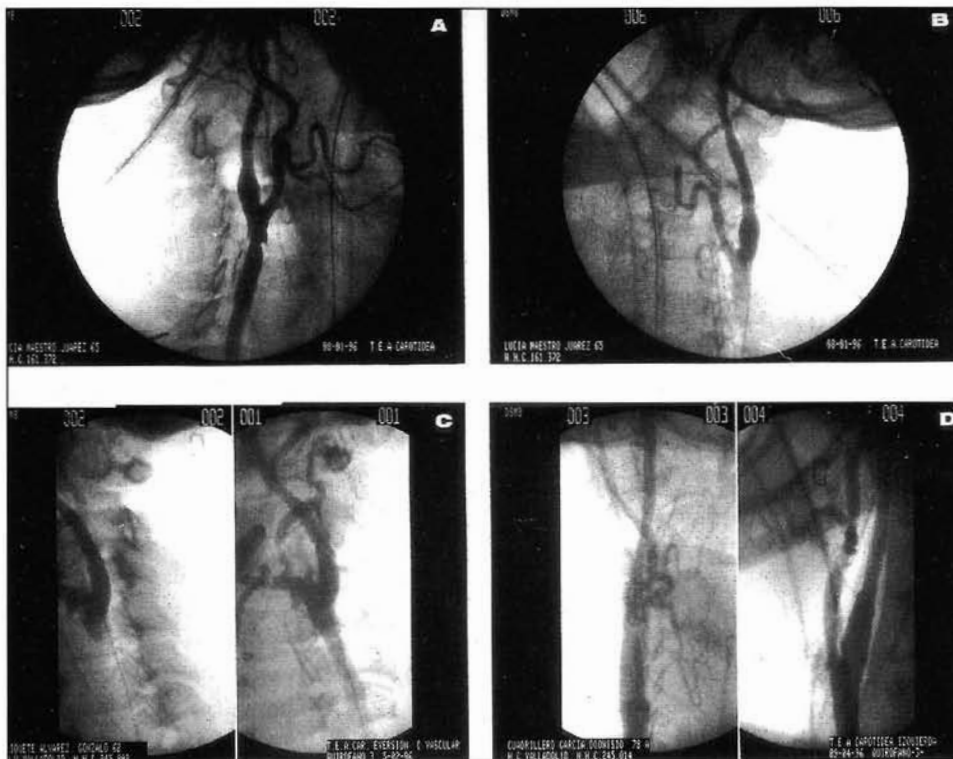
La sutura continua de la Arteriotomía se efectúa con monofilamento de 6-0, y se procede al desclampage de Carótida Externa, Interna y Primitiva, dando salida al aire antes de anudar el último punto de sutura.

Por último y de forma rutinaria, se efectúa control Angiográfico peroperatorio. Este control nos ha permi-

tido detectar lesiones residuales en la íntima de la Carótida Primitiva en dos casos, obligando a rehacer la sutura y a emplear un parche de Dacron en uno de ellos (1 mujer), debido a la hipoplasia de su Carótida Primitiva, y comprobando el restablecimiento anatómico de la bifurcación en ambos pacientes. En 1 caso se corrigió una estenosis de la Carótida Externa (Fig. 4).

Como tratamiento postoperatorio y de acuerdo con el trabajo original (13), hemos administrado Heparina (en nuestra serie «Enoxaparina») a la dosis de 1 mg/Kg/12 horas, equivalente a 100 UI anti Xa/Kg/12 h, durante 5 días y antiagregación oral posterior con Aspirina 200 mg/día.

Las modificaciones a la técnica se refieren a nuestra preferencia por el abordaje preyugular; marcado con puntos de la Carótida Interna antes de la sección para evitar torsiones; sección oblicua de la íntima



**Fig. 4.** Control angiográfico Peroperatorio:  
 A. Defecto de fijación de íntima en Carótida Primitiva.  
 B. Corrección del defecto intimal (Imagen invertida).  
 C y D. Controles satisfactorios

proximal en la Carótida Primitiva; empleo de Shunt sistemático, recambiado a lo largo de la intervención; arteriotomía amplia y extensa de la Carótida Externa; sutura de la Carótida Interna a puntos sueltos en ambas caras y arteriografía peroperatoria.

## Resultados

Sólo pueden ser valorados a corto plazo, entendiendo como tal el de 6 meses. Hasta el momento no hemos tenido ningún accidente neurológico mayor ni menor, salvo una paresia en hipogloso. Como complicación sólo hemos registrado un hematoma cervical por exceso de heparinización. Todos los casos intervenidos presentan pulso en Carótida Externa. No hemos objetivado reestenosis en los 6 primeros pacientes sometidos a revisión angiográfica ambulatoria a los 6 meses. Consideramos que el procedimiento angiográfico Divas ambulatorio permite visualizar con más detalle las alteraciones morfológicas de la anastomosis y del conjunto de la bifurcación, por lo que ha sido el proceder diagnóstico elegido para el primer control. Los controles ulteriores se efectuarán mediante Eco-Doppler o angiografía, según los datos obtenidos en la revisión de 6 meses.

## Discusión

La adopción inicial de esta nueva técnica y su aplicación a nuestros enfermos pretende aportar una solución a los problemas de Reestenosis o Dilatación de parches habidos en nuestras series de TEA clásica. El seguimiento es corto, por lo que no podemos ofrecer respuestas absolutas sino tan sólo describir los aspectos que teóricamente pueden ser importantes en la evolución a largo plazo de la ateromatosis carotídea intervenida.

La TEA carotídea clásica exige una arteriotomía que se prolonga hacia la Carótida Interna y éste es el motivo por el cual se ve gravada con altas cifras de estenosis residuales, que alcanzan el 6 al 12 % de todos los casos intervenidos (Scharcz, 1987) (14).

Las reestenosis tardías por hiperplasia neointimal se producirían en una frecuencia entre el 15 y 30 % a medio y largo plazo (Reigner, 1995) (13). Estas mis-

mas reestenosis han sido descritas con los parches, aunque en proporción sensiblemente menor (3,5 para las estenosis inmediatas residuales (Eikelborn, 1988) (15) y de un 20 % de reestenosis tardías) (Archie, 1986) (10)).

Por tal motivo, toda técnica que permita alterar lo menos posible la anatomía y fisiología del bulbo carotídeo y de la Carótida Interna resulta cuanto menos atrayente. Y con esta idea han nacido las técnicas de eversión.

Estas operaciones fueron ya iniciadas por *De Bakey* en 1959 (16) y, con posterioridad, han surgido tres variantes:

- La primera modalidad fue desarrollada por *Etheredge* en 1970 (17) y consiste en la sección transversal u oblicua de la terminación de la Carótida Primitiva. Esta técnica es aplicable a los casos en los que la CP es larga y la lesión estenotante es corta, limitada al bulbo carotídeo.
- La segunda modalidad es la descrita por *Vanmaele* en 1990 (18), efectuando la sección oblicua del ostium de la Carótida Interna, siendo la técnica indicada en los casos en los que la Carótida Interna es larga.
- El tercer método es la operación de *Reigner* que estamos comentando, descrita en 1995 (13) y de la que, con sus modificaciones, presentamos nuestra primera y reducida experiencia.

Esta técnica tiene sus inconvenientes y ventajas. Entre los primeros podríamos decir que precisa de dos arteriotomías, una longitudinal y otra transversal, y alarga el procedimiento de TEA clásica o de eversión anterior. Entre las segundas citamos el que la arteriotomía afecta a la Carótida Externa, por lo que se evitan las estenosis residuales de la Interna anteriormente descritas. La sutura a puntos sueltos entre los dos cabos de la Carótida Interna, efectuada en plano oblicuo, no suele dejar tampoco estenosis residuales. De la experiencia adquirida en suturas arteriales (embolectomías, anastomosis T-T, etc.) se infiere que no deberían producirse hiperplasias intimales a nivel de la sutura, con lo que, al menos teóricamente, la previsión de reestenosis sería bastante baja y menos si se efectúa a puntos sueltos, como nosotros proponemos. El empleo de Shunt intraluminal sistemático permitiría la sutura sin tensión y con perfecto control de la

íntima distal al quedar englobada en la sutura, sin posibilidad de una disección parietal y, por último, permitiría la corrección simultánea de Kinkings y plicaturas a la vez que las lesiones estenosantes.

Las series publicadas sobre Eversiones carotídeas son cortas y poco numerosas (Vanmaele 1993, Berguer, 1993) (19, 20). De todas ellas se deduce que el principal inconveniente es la dificultad para el control de la íntima distal en la Carótida Interna, produciendo las temibles disecciones anteriormente comentadas y que son evitadas con la técnica que presentamos.

De todas formas, los buenos resultados que se están obteniendo con las TEAs por Eversión hacen pensar en la conveniencia de realizar estas operaciones en mayor número y con los debidos cuidados, entre los que se cuenta la Angiografía Peroperatoria. La realización de este control visual en el momento de la intervención permite la corrección de cualquier defecto técnico y, por ende, su empleo rutinario debe de ser absolutamente recomendado.

Respecto al empleo del Shunt intraluminal, nosotros insistimos en su uso sistemático a pesar de sus inconvenientes y de que en muchos casos no sea imprescindible. En la técnica que presentamos cumple la doble finalidad, ya citada, de prevenir la isquemia y facilitar la sutura término-terminal, evitando estenosis residuales de causa técnica.

Nuestra intención es analizar detenidamente la serie de pacientes intervenidos y no incrementarla en demasía hasta que no podamos afirmar con seguridad que el método descrito supone, cuando menos, una mejora en nuestros resultados previos, sin dejarnos influir por datos ajenos a nuestras propias observaciones.

## Conclusión

Se presenta la experiencia preliminar con una nueva técnica quirúrgica de TEA carotídea, denominada «Sección-Eversión-Anastomosis» que, en el sentir de los autores, permite abrigar serias esperanzas en su efectividad en la prevención de las estenosis residuales y en la aparición de reestenosis a medio y largo plazo.

Se hace necesario un seguimiento suficiente y una valoración ulterior que permita aportar datos concluyentes a las series publicadas.

## BIBLIOGRAFIA

1. MOORE, W. S.: Efficacy of carotid endarterectomy in randomized trials. *West J. Med.*, 1991; 155:407.
2. CORMIER, J. M.; LAURIAN, C.; GIGON, F., et coll.: Greffe veineuse contre thromboendarterectomie carotidienne. *J. Med. Vasc.*, 1982; 7:25-31.
3. BENHAMOU, A. C.; LERMOUSIAUX, P.; CASTELLANI, L.: La resection-greffe prothetique de la bifurcation atheromateuse. En Kieffer, E.; Natali, J. (Eds.): *Aspects techniques de la Chirurgie Carotidienne*. Paris AERCIV, 1987; pág. 199-210.
4. ROSENMAN, J.; EDWARDS, W. S.; ROBILLARD, D.; GEARY, G.: Carotid arterial bifurcation advancement. *Surg. Gyn. Obst.*, 1984; 159:260-26.
5. BUFO, A. J.; SHAH, D. M.; CHANG, B. B.; LEATHER, R. P.: Carotid bifurcationplasty: an alternative to patching. *J. Cardiovasc. Surg.*, 1992; 33:308-310.
6. KOSKAS, F.; KIEFFER, E.; BAHNINI, A., et coll.: Endarterectomie Carotidienne par Eversion: Resultats a court et a long terme. *Ann. Chir. Vasc.*, 1995; 1:9-15.
7. RILES, T. S.; LAPARELLO, P. J.; GIANGOLE, C.; IMPARATO, A. M.: Rupture of the vein patch: a rare complication of carotid endarterectomy. *Surgery*, 1990; 107:10-12.
8. ARCHIE, J. P. Jr.; GREEN, J. J. Jr: Saphenous vein rupture pressure, rupture stress and carotid endarterectomy vein patch reconstruction. *Surgery*, 1990; 107:389-396.
9. PÉREZ-BURCHARDT, J. L.; GONZALEZ, J. A.; MATEO, A. M.: Valoración del cierre tras endarterectomía carotídea. Estudio prospectivo entre sutura directa, parche de vena y parche de PTFE. *Angiología*, 1995; 6:309-316.
10. ARCHIE, J. P.: Prevention of early restenosis and thrombotic occlusion after carotid endarterectomy by saphenous vein patch angioplasty. *Stroke*, 1986; 17:901-905.
11. ROSENTHAL, D.; STANTON, P. E. Jr.; LAMIS, P. A.; MCCLUSKY, D.: Surgical correction of the kinked carotid artery. *Am. J. Surg.*, 1981; 141:295-296.
12. COLLINS, P. S.; ORECCHIA, P.; GOMEZ, E.: Correction des plicatures et boucles au cours des endarterectomies carotidiennes. *Ann. Chir. Vasc.*, 1991; 5:116-120.
13. REIGNER, B.; REVEILLEAU, Ph.; GAYRAL, M.; PAPON, X.; ENON, B.; CHEVALIER, J. M.: Endarterectomie

- de la carotide interne: Resultats a moyen terme d'une nouvelle technique. *Ann. Chir. Vasc.*, 1995; 3:241-246.
14. SCHARCZ, T. H.; YATES, G. N.; GHOBRIAL, M., et coll.: Pathologic characteristics of recurrent carotid artery stenosis. *J. Vasc. Surg.*, 1987; 280-288.
  15. EIKELBOOM, B. C.; ACKERSTAFF, R. G.; HOENEVELD, H., et coll.: Benefits of carotid patching: A randomized study. *J. Vasc. Surg.*, 1988; 7:240-247.
  16. DE BAKEY, M. E.; CRAWFORD, E. S.; COOLEY, D. A., et coll.: Surgical considerations of occlusive disease of innominate, carotid, subclavian and vertebral arteries. *Ann. Surg.*, 1959; 149:690-695.
  17. ETHEREDGE, S. N.: A simple technique for carotid endarterectomy. *Am. J. Surg.*, 1970; 120:255-258.
  18. VANMAELE, R. G.; VAN SCHIL, P. E.; DE MAESENEER, M. G., et coll.: Division and reanastomosis of the internal carotid artery for endarterectomy. *Acta Chir. Bel.*, 1990; 90:255-260.
  19. VANMAELE, D. G.: Surgery for carotid stenosis: the quest for the ideal technique. *Eur. J. Vasc. Surg.*, 1993; 7:361-363.
  20. BERGUER, R.: Eversion Endarterectomy of the Carotid bifurcation. En Veith, F. J. *Current Critical Problems in Vascular Surgery* (Vol. 5). St. Louis. *Quality Medical Publishing*, 1993; 441-447.



## Control de calidad en el Laboratorio Vascular

### Quality control in Vascular Laboratory

M. Miralles - M. P. Martorell - M. A. Santiso - F. Castro - L. Roig  
R. Martínez Cercós - F. Vidal-Barraquer

Servicio de Angiología y Cirugía Vascular  
(Jefe de Servicio: Dr. F. Vidal-Barraquer)  
Hospital Universitario del Mar  
(Universidad Autónoma de Barcelona)  
Barcelona (España)

#### RESUMEN

**Objetivos:** Valorar la utilidad de un programa de control de calidad del Laboratorio Vascular basado en: 1. Análisis de la precisión de los exploradores respecto a la angiografía en períodos bianuales. 2. Reajuste de los criterios establecidos para la discriminación de los distintos grados de patología. 3. Relación coste-efectividad de los programas de screening en pacientes asintomáticos.

**Método:** Se analizaron los resultados del Duplex respecto a la arteriografía (renal y carótida) y flebografía correspondientes a dos períodos bianuales (1992-93 y 1994-95). Se consideraron los siguientes grados de patología: estenosis de la Arteria Carótida Interna (ECI) >50 % y >70 %; estenosis de la Arteria Renal (EAR) >60 % y oclusión del Sector venoso fémoro-poplíteo-distal (TVP). La precisión del Duplex respecto a la angiografía se calculó en términos de sensibilidad (S), especificidad (E) y valores predictivos. Se utilizó el análisis de curvas receptor-operador (ROC) para reajustar los puntos de corte óptimos de los parámetros Doppler (velocidad sistólica máxima, VSM) en la detección de ECI y EAR. La eficacia de los programas de screening de ECI y EAR se valoró sobre una subpoblación de pacientes con patología aorto-iliaca (n=168), en función de las ECI y EAR detectadas respecto al conjunto de exploraciones realizadas, cirugía generada y coste estimado por exploración positiva.

**Resultados:** El análisis de precisión del Duplex respecto a la angiografía en la identificación de ECI>50 %, ECI>70 %, EAR >60 % y TVP durante el segundo período (94-95) mostró una S/E de 97/91 %, 89/92 %, 84/92 % y 83/95 %. La precisión del Duplex durante el primer período (92-93) fue ligeramente inferior en la detección de ECI>50 % (S/E=93/93 %) y superior en la identificación de EAR>60 % (S/E=87/91 %), atribuyéndose en parte a la progresiva adaptación al equipo y aumento de exploraciones en pacientes con insuficiencia renal, respectivamente. Los criterios óptimos en la detección de ECI>50 %, ECI>70 % y EAR>60 % fueron una velocidad sistólica máxima (VSM)>115 cm/s, VSM>135 cm/s y VSM>198 cm/s, respectivamente. Cirugía derivada de los programas de screening: 14,8 endarterectomías carotídeas/100 exploraciones; 17,8 correcciones EAR/100 exploraciones. Coste estimado (sin cirugía) de la identificación de una ECI>50 %: 7.846 ptas. ECI>70 %: 13.170 ptas. y EAR>60 %: 10.316 ptas.

**Conclusiones:** Necesidad de establecer un adecuado control de calidad del Laboratorio Vascular dado su carácter explorador dependiente. Eficacia de los programas de screening renal y carotídeo en pacientes con patología aorto-iliaca con un coste aceptable para el sistema sanitario.

**Palabras clave:** Control de calidad; Laboratorio Vascular.

#### SUMMARY

**Objectives:** To evaluate the usefulness of a quality control program of the Vascular Laboratory based on: 1. Analysis of the explorers accuracy with regard to the angiography in biennial terms. 2. Readjustment of the criteria established for the discrimination of the different degrees of pathology. 3. Relation cost-effectiveness of the screening programs in asymptomatic patients.

**Method:** The duplex results were analyzed with regard to the arteriography (renal and of the carotid) and the phlebography, both referred to two biennial periods (1992-93 & 1994-95). The following degrees of pathology were considered: stenosis of the internal carotid (ICS) >50 % and >70 %; stenosis of the renal artery (RAS) >60 % and occlusion of the venous sector femoro-popliteal-distal (DVP). The duplex accuracy with regard to the angiography was calculated in terms of sensitivity (S), specification (E) and predictive values. The curves analysis receiver-operator (ROC) was used to readjust the optimal cutting points of the Doppler parameters (maximum systolic speed, VSM) in the detection of ICS and RAS. The screening programs effectiveness of ICS and RAS was valued on a patients subpopulation with an aortoiliac pathology (n=168) depending on the ICS and RAS detected with regard to the whole of the explorations carried out, the surgery generated and the estimated cost for each positive exploration.

**Results:** The analysis of accuracy of the duplex with regard to the angiography in the identification of ICS >50 %, ICS >70 %, RAS >60 % and DVP during the second period (94-95) showed an (S/E) of 97/91 %, 89/92 %, 84/92 % and 83/95 %. The duplex accuracy during the first period (92-93) was slightly lower in the detection of ICS >50 % (S/E=92/93 %) and higher in the identification of RAS >60 % (S/E=87/91 %), which could be partly put down to the progressive adaptation to the equipment and the increase in the amount of exploration on patients with renal insufficiency. The optimum criteria in the detection of ICS >50 %, ICS >70 %, and RAS >60 % were a respectively maximum systolic speed VSM >115 cm/s, VSM >135 cm/s and VSM >198 cm/s. Surgery arisen from the screening programs: 14,8 carotid endarterectomies/100 explorations: 17,8 corrections RAS/100 explorations. Estimated cost (without surgery) of the identification of an ICS >50 %: 7.846 ptas.; ICS >70 %: 13.170 ptas. and RAS >60 %: 10.316 ptas.

**Conclusion:** Necessity of setting a suitable quality control of the Vascular Laboratory due to its character «explorer-dependent». Efficacy of the renal and carotid screening programs on patients with an aortoiliac pathology, with a reasonable cost to the welfare system.

**Key Words:** Quality control; Vascular Laboratory.

## Introducción

El desarrollo progresivo de las técnicas de exploración no invasivas cristalizó hacia mediados de los 60

con la aparición de los Laboratorios de Hemodinámica Periférica. No obstante, fue la introducción de las técnicas de Eco-Doppler el factor que revolucionó auténticamente la exploración de la patología vascular permitiendo una mejor selección de los pacientes candidatos a estudio angiográfico.

Sin embargo, frente a la tentación de un exceso de confianza en dichos métodos, es necesario recordar ciertas limitaciones impuestas por el propio diseño y fundamentos hemodinámicos en los que se basan estas técnicas y que podríamos resumir en tres puntos. En primer lugar, se trata de métodos subjetivos que dependen considerablemente de la habilidad y experiencia del explorador. En segundo lugar, la identificación de estenosis basada en la detección de un aumento de la velocidad del flujo, sólo es objetivable a partir de un umbral de reducción del diámetro del vaso que oscila entre el 50 y 60 %. Finalmente, a pesar de los posibles errores intrínsecos al método, la angiografía sigue siendo el patrón diagnóstico de referencia y, por tanto, el éxito o fracaso de los métodos no-invasivos deben ser referidos a ésta como juez último.

Estas limitaciones, a nuestro juicio, hacen imprescindible un control de calidad estricto que garantice la fiabilidad de los distintos Laboratorios, permitiendo a su vez el autocontrol y aprendizaje de los técnicos que realizan las exploraciones, así como de los parámetros de referencia utilizados para sus diagnósticos.

Bajo este planteamiento, diseñamos este estudio con la finalidad de valorar la utilidad de un programa de control de calidad del Laboratorio Vascular basado en: 1. Análisis de la precisión de los exploradores-Duplex respecto a la angiografía en períodos bianuales. 2. Reajuste de los criterios establecidos para la discriminación de los distintos grados de patología. 3. Relación coste-efectividad de los programas de screening en pacientes asintomáticos.

## Material y métodos

Entre 1992 y 1994 se realizaron un total de 3.629 exploraciones Duplex correspondientes al sector carotídeo (n=1.846), renal (n=382) y venosos (n=1.401), utilizando en todos los casos un equipo Ultramark 9 (Advanced Technology Laboratory, Bothell, WA) con sonda lineal-color de 5 MHz para

el examen carotídeo y venoso, y «phased array»-color de 2.25 MHz para el renal. Se seleccionaron 524 exámenes angiográficos (265 imágenes arteriográficas de Troncos Supraaórticos, 226 renales y 33 flebografías) de estos pacientes para su análisis comparativo (Tabla I). Dicha selección se realizó en función de la calidad de las imágenes (mínimo de 2 proyecciones en el sector carotídeo, adecuada visualización de las Arterias Renales y correcta seriación de los Sectores fémoro-poplíteo y distal en las flebografías. El grado de estenosis angiográfica se calculó a partir de la relación entre el diámetro de la luz residual y el diámetro de la arteria distal normal (1).

<b>Características operativas del Duplex carotídeo, renal y venoso en los periodos 1992-93 y 1994-95</b>					
	<b>n</b>	<b>S(%)</b>	<b>E(%)</b>	<b>VPP(%)</b>	<b>VPN (%)</b>
<b>ECI&gt;50%</b>					
1992-1993	44/130	93,2	93	85,4	96,4
1994-95	68/135	97,1	91	91,7	96,8
<b>ECI&gt;70%</b>					
1992-1993					
1994-95	54/135	88,9	92,6	88,9	92,6
<b>EAR&gt;60%</b>					
1992-1993	55/142	87,3	91,5	85,7	86,7
1994-95	25/77	84	92,3	84	92,3
<b>TVP</b>					
1992-1993					
1994-95	12/33	83,3	92,3	84	92,3

Tabla I

La validación respecto a la arteriografía (renal y carotídea) y flebografía se analizó en dos periodos bianuales (1992-93 y 1994-95). Se consideraron únicamente aquellos grados de patología que pudieran implicar una modificación de la actitud diagnóstica o terapéutica: estenosis de la Carótida Interna, (ECI) >50 % y >70 %, estenosis de la Arteria Renal (EAR)>60 % y Sector venoso fémoro-poplíteo distal (permeable, ocluido).

La precisión del Duplex respecto a la angiografía se calculó en términos de sensibilidad (S), especificidad (E) y valores predictivos positivos (VPP) y negativos (VPN). Los valores de VPP y VPN fueron extrapolados, a posteriori, para diversos valores de prevalencia (P) de estenosis (ECI y EAR) en la población diana. Para ello se utilizaron las fórmulas basadas en el cálculo Bayesiano de probabilidades inversas:  $VPP = (S \times P) / ((S \times P) + ((1 - E) \times (1 - P)))$  y  $VPN = (E \times (1 - P)) / ((E \times (1 - P)) + ((1 - S) \times P))$ .

Se utilizó el análisis de curvas receptor-operador (ROC) para reajustar los puntos de corte óptimos. Se consideraron los siguientes parámetros Doppler: velocidad sistólica máxima (VSM) y velocidad telediastólica (VD) para la identificación de ECI y VSM y relación reno-aórtica (RAR, cociente entre VSM en arteria renal y aorta) para la identificación de EAR.

La relación coste-efectividad (2) de los programas de «screening» de ECI y EAR en pacientes con patología vascular periférica se valoró en un subgrupo de 168 pacientes intervenidos por patología arterial aorto-iliaca (58 por aneurisma de la aorta infra-renal y 110 por patología oclusiva), en función de las lesiones significativas detectadas (ECI>50 %, ECI>70 % y EAR>60 %) respecto al conjunto de exploraciones realizadas, cirugía generada (endarterectomía carotídea y revascularización renal) y coste estimado por exploración positiva. El coste promedio por procedimiento diagnóstico se calculó a partir de los datos proporcionados por los Departamentos de Personal y Suministros del Centro, incluyendo los siguientes apartados: tiempo de explorador (técnico o médico), tiempo de celador, amortización y mantenimiento del equipo, suministro eléctrico y material fungible.

## Resultados

Los parámetros de precisión presentaron un comportamiento uniforme en los periodos analizados.

Los valores de S, E, VPP y VPN aparecen reflejados en la Tabla I. La extrapolación de los valores predictivos en función de la prevalencia de ECI y EAR en la población puede observarse en la Fig. 1 (A y B).

A partir de la distribución de los valores de VSM y VD registrados en la ACI y los correspondientes grados de estenosis angiográfica se analizó el comportamiento de las curvas receptor-operador (ROC), correspondiente a distintos puntos de corte. El umbral óptimo para la identificación de ECI > 50 % se identificó en una VSM > 15 cm/s. El punto de corte óptimo para distinguir ECI > 70 % se determinó en una VSM > 135 cm/s y una VD > 55 cm/s (Fig. 2 A). En la Fig. 2 B pueden observarse las curvas ROC correspondientes al Duplex renal. Un valor umbral de VSM en Arteria Renal > 198 cm/s y una RAR > 3,3 fueron los criterios que proporcionaban las mejores características operativas.

El coste total del Duplex y su desglose en los distintos conceptos valorados en la exploración aparecen detallados en la Tabla II. El programa de «screening» de lesiones carótideas y renales en pacientes con patología aorto-ilíaca demostró una prevalencia de ECI > 50 % del 28 % (IC95 % 21,2-34,8), ECI > 70 % del 16,7 % (IC95 % 11-22,3) y EAR > 60 % del 39,9 % (IC95 % 32,5-47,3). La extrapolación de costes a estos valores supondría un coste aproximado de detección por paciente con cada una de estas patologías de 7.846 ptas., 13.170 ptas. y 10.316 ptas., respectivamente. Veinticuatro de estos pacientes fueron sometidos a endarterectomía carotídea por ECI > 70 % asintomática

(unilateral en 23 y bilateral en 1), practicándose revascularización renal en 30. El coste estimado por identificación de cada paciente con ECI y EAR con criterios quirúrgicos fue de 14.750 ptas. y 23.038 ptas., respectivamente.

## Discusión

La sensibilidad (S) y especificidad (E) son características intrínsecas del propio método diagnóstico. Es decir, que si éste se aplica en una población de individuos semejantes y los observadores tienen la misma experiencia, la S y E de una medida no variarán cuando se emplee en distintos estudios. Los valores de S y E en la detección de ECI, EAR y TVP en nuestro Laboratorio fueron similares a los referidos por otros autores (3-15). No obstante, algunas observaciones merecen ser destacadas. En primer lugar, puede apreciarse un ligero incremento en la sensibilidad del Duplex carotídeo en el segundo período (94-95), posiblemente en relación a una progresiva adaptación al equipo, adquirido en 1991. Por el contrario, la S del Duplex renal disminuyó del 87 % al 84 %, registrando además un aumento del porcentaje de exploraciones renales técnicamente inadecuadas, desde el 8 % en 1992 hasta el 13 % en 1994; esta modificación en los resultados puede ser parcialmente explicada por el mayor número de pacientes con insuficiencia renal remitidos desde el Servicio de Nefrología, haciendo aconsejable la aplicación de criterios de selección en estos pacientes.

Asumiendo la elevada fiabilidad del Duplex en el diagnóstico de Trombosis venosas iliofemorales, la flebografía ha quedado relegada como método diagnóstico de comprobación en Trombosis venosa en el sector fémoro-poplíteo y distal. Nuestros resultados, en consonancia con los referidos por otros autores (13, 14), confirman la menor sensibilidad del método en esta localización. Sin embargo, es necesario precisar que de los 33 estudios flebográficos practicados por sospecha clínica de TVP tan sólo se confirmó el diagnóstico en 12 pacientes. El Duplex identificó correctamente a 10 de ellos, correspondiendo los 2 falsos negativos a exploraciones no concluyentes o téc-

Análisis de costes del Duplex carotídeo y renal		
	D. CAROTIDEO (30 min.)	D. RENAL (60 min.)
t. técnico*	792,1	1.592,3
t. celador (15 min.)	273,8	273,8
amortización equipo (10 años)	970,1	1.940,2
mantenimiento	133,7	267,4
sumin. eléctrico (2,2 kw/h)	15,6	31,2
material fungible	10	10
COSTE/expl. (ptas.)	2.195,3	4.114,9
* suplem. médico	489,8	979,6

Tabla II

nicamente inadecuadas. Por este motivo, creemos que el número de flebogrfas podría restringirse aún más siguiendo las indicaciones del explorador en base a criterios de duda diagnóstica razonable.

Por otra parte, la necesidad de adaptarnos a las indicaciones actuales de los trials sobre cirugía carotídea en pacientes sintomáticos (ECI>70 %) (16, 17) y asintomáticos (ECI>60 %) (18), nos llevó a replantear los intervalos de patología a partir de 1993, reclasificando los grupos de estenosis con los siguientes intervalos: 0-29 %, 30-49 %, 50-69 %, 70-99 % y oclusión. No obstante, al igual que los resultados referidos por otros autores (5), la sensibilidad del Duplex en la identificación de ECI>70 % (88,9 %) fue más baja que la obtenida en ECI>50 % (97 %). Creemos que estos resultados imponen ciertas limitaciones en la selección de pacientes para cirugía carotídea en base a estos criterios.

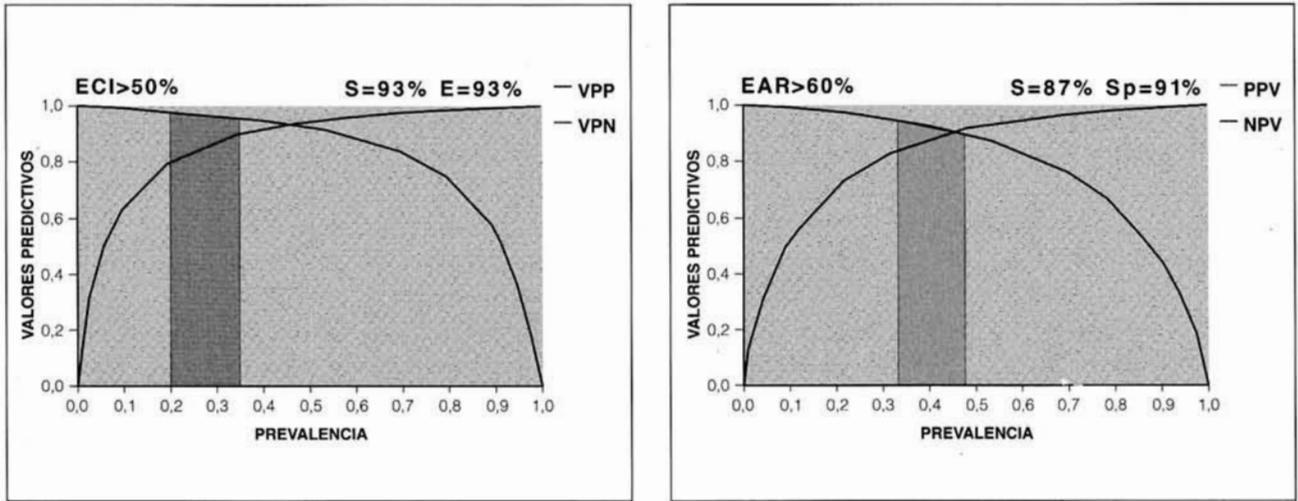
El método utilizado para el ajuste de los criterios Doppler fue el análisis de curvas receptor-operador (ROC). En estas gráficas se enfrentan los valores de sensibilidad a la tasa de falsos positivos (100-especificidad) obtenidos para distintos puntos de corte. El vértice de dicha curva determina el valor umbral óptimo para distinguir ambos grupos de patología. Los valores óptimos de VSM para distinguir ECI>50 % y ECI>70 % parecen reflejados en la Fig. 2 A. A diferencia de lo referido por otros autores (5, 6), las características operativas de la VD en la identificación de ECI>70 % no aportaron ninguna ventaja frente a la utilización de la VSM de forma aislada, siendo además el valor de dicho umbral más bajo que el encontrado en otros estudios (5, 7). Para la identificación de EAR>60 % se han propuesto umbrales de RAR>3,5 (8, 9) y VSM en Arteria Renal comprendida entre 100 y 300 cm/s (10-13). Los resultados de nuestra serie aconsejan un valor de VSM>198 cm/s como punto de corte óptimo. Por otra parte, se identificó una RAR>3,3 como el umbral óptimo para identificar EAR>60 % (Fig. 2 B), pero este parámetro no aportó ninguna ventaja frente a la utilización exclusiva de la VSM como criterio diagnóstico.

La utilidad clínica de una prueba diagnóstica viene determinada por su valor predictivo. A diferencia de la sensibilidad y especificidad, los valores predictivos positivos (VPP) y negativo (VPN) varían en función de la prevalencia de la enfermedad en la población estudio. El VPP puede aumentarse incre-

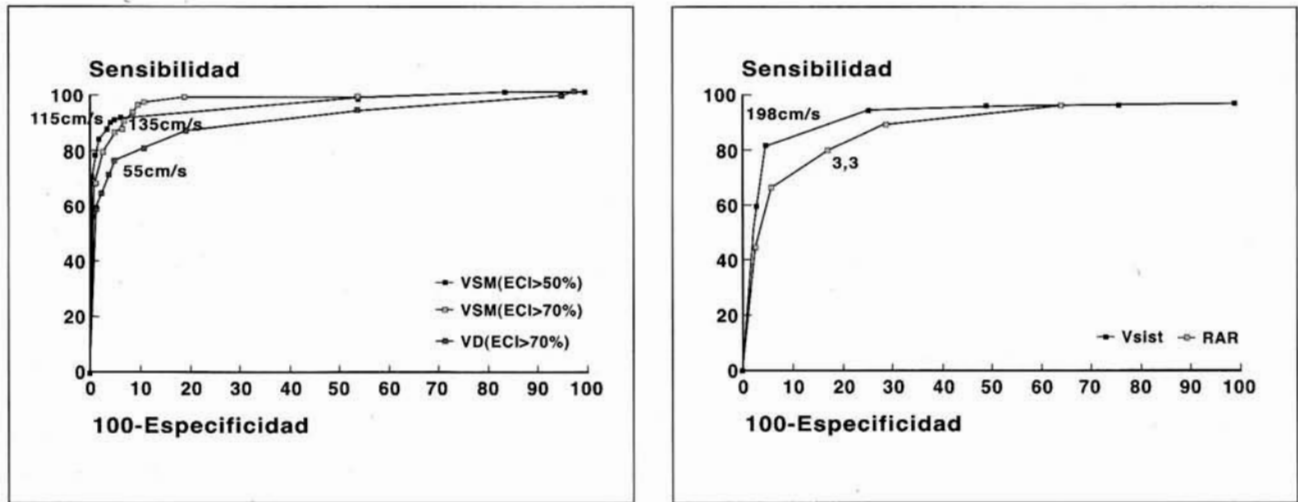
mentando la prevalencia o probabilidad pre-test de padecer la enfermedad. Cuando el índice de sospecha inicial es elevado, un diagnóstico positivo permite confirmar esta probabilidad, mientras que el VPN resulta de escasa utilidad. Por el contrario, cuando la prevalencia de la enfermedad es baja, un diagnóstico negativo ayuda a excluir la enfermedad, pero si es positivo no permite afirmar su existencia (19).

Como puede apreciarse en las Figs. 1 A y B, el «screening» de lesiones carotídeas y renales en poblaciones con prevalencia de lesiones inferior al 10-15 % proporcionaría VPP extremadamente bajos; dicho de otro modo, la probabilidad de un falso positivo en la prueba superaría con creces la probabilidad real de padecer la enfermedad. Por este motivo, se aconseja aplicar los programas de screening a subpoblaciones seleccionadas. En nuestro Laboratorio, el «screening» de dichas lesiones se ha limitado a aquellos pacientes con patología aortoilíaca, ampliándose actualmente a los pacientes con patología fémoro-poplíteica. Los valores de VPP y VPN correspondientes a los límites del IC95 % de la prevalencia de ECI>50 % (28 %) y EAR>60 % (40 %), en pacientes con patología aorto-ilíaca, aparecen reflejados en las Figs. 1 A y B. Como puede observarse, aún en el peor de los supuestos, las cifras de precisión del método y prevalencia de lesiones garantizan una tasa de falsos positivos y negativos inferior al 20 %.

En nuestro Centro, el coste estimado por exploración fue de 2,195 ptas. para el Duplex carotídeo y 4.115 ptas. para el Duplex renal. Estas cifras se incrementaban entre un 22,3 % (Duplex carotídeo) y 23,8 % (Duplex renal) si la exploración era realizada por un médico en lugar de un técnico. Un programa de screening en una subpoblación con prevalencia de lesiones semejante a la de nuestro estudio ofrecería un coste aproximado de 7.846 ptas. para la identificación de ECI>50 %, 13.170 ptas. para ECI>70 % y 10.316 ptas. para EAR>60 %. El coste aproximado de identificar una estenosis carotídea o renal con criterios quirúrgicos fue de 14.750 ptas. y 23.038 ptas., respectivamente. Creemos que este coste añadido puede considerarse reducido frente al generado por la cirugía y al coste social de las secuelas de estas patologías. No obstante, serían necesarios otros estudios, en nuestro medio, que nos permitieran cuantificar de forma exacta estos conceptos y determinar de forma rigurosa la relación coste-beneficio de esta estrategia.



**Figs. 1A y 1B.** Valores predictivos positivo (VPP) y negativo (VPN) del duplex carotídeo (A) y renal (B) en función de la prevalencia de estenosis. Resultados con distinta trama aparecen los IC95 % de la prevalencia de estenosis carotídeas y renales observadas en pacientes con patología aorto-iliaca (n=168).



**Figs. 2A y B.** Curvas receptor-operador (ROC) para identificar los criterios Doppler óptimos para diferenciar los distintos grados de estenosis carotídea (A) y renal (B).

## Conclusiones

Necesidad de establecer un adecuado control de calidad del Laboratorio Vascolar, dado su carácter explorador-dependiente. Eficacia de los programas de screening renal y carotídeo en pacientes con patología aorto-iliaca con un coste aceptable para el Sistema Sanitario.

## BIBLIOGRAFIA

1. THIELE, B. L.; JONES, A. M.; HOBSON, et al.: Standards in noninvasive cerebro-vascular testing: report from the Committee on Standards for Noninvasive Vascular Testing of the Joint Council of the Society for Vascular Surgery and the North American Chapter of the International Society for Cardiovascular Surgery. *J. Vasc. Surg.*, 1992; 15:495-503.
2. ROBINSON, R.: Cost-effectiveness analysis. *BMJ*, 1993; 307:793-5.
3. STRANDNESS, D. E. Jr.: Duplex Scanning in Vascular Disorders. *Raven Press*. New York, 1990.
4. MONETA, G. L.; EDWARDS, J. M.; CHITWOOD, R. W., et al.: Correlation of North American Symptomatic Carotid Endarterectomy Trial (NASCET): angiographic definition of 70-99 % internal carotid artery stenosis with duplex scanning. *J. Vasc. Surg.*, 1993; 17:152-9.
5. FAUGHT, W. E.; MATTOS, M. A.; VAN BEMMELEN, P. S.; HODGSON, K. J.; BARKMEIER, L. D.; RAMSEY, D. E.; SUMNER, D. S.: Color-flow duplex scanning of carotid arteries: New velocity criteria based on receiver operator characteristic analysis for threshold stenoses used in symptomatic and asymptomatic carotid trials. *J. Vasc. Surg.*, 1994; 19:818-28.
6. CARPENTER, J. P.; LEXA, F. J.; DAVIS, J. T.: Determination of sixty percent or greater carotid artery stenosis by Doppler ultrasonography. *J. Vasc. Surg.*, 1995; 22:697-705.
7. HOWARD, G.; CHAMBLESS, L. E.; BAKER, W. H.: A multicenter validation study of Doppler ultrasound versus angiogram. *J. Stroke Cerebrovasc. Dis.*, 1991; 1:166-73.
8. TAYLOR, D. C.; KETTLER, M. D.; MONETA, G. L.; KOHLER, T. R.; KAZMERS, A.; BEACH, K. W.; STRANDNESS, D. E. Jr.: Duplex ultrasound scanning in the diagnosis of renal artery stenosis: A prospective evaluation. *J. Vasc. Surg.*, 1988; 7:363-9.
9. HAWKINS, P. G.; MCKNOULTY, L. M.; GORDON, R. D.; KLEMM, S. A.; TUNNY, T. J.: Non invasive renal artery duplex ultrasound and computerized nuclear renography to screen for and follow progress in renal artery stenosis. *J. Hypertens.*, 1989; 7(supl. 6):S184-S5.
10. AVASTHI, P. S.; VOYLES, W. F.; GREENE, E. R.: Noninvasive diagnosis of renal artery stenosis by Echo-Doppler velocimetry. *Kidney Int.*, 1984; 25:824-9.
11. HOFFMANN, U.; EDWARDS, J. M.; CARTER, S.; GOLDMAN, M. C.; HARLEY, J. D.; ZACCARDI, M. J.; STRANDNESS, D. E. Jr.: Role of duplex scanning for the detection of atherosclerotic renal artery disease. *Kidney Int.*, 1991; 39:1231-9.
12. HANSEN, P. B.; GARS DAL, P.; FRUERG AARD, P.: The captopril test for identification of renovascular hypertension: value and immediate adverse effects. *J. Intern. Med.*, 1990; 228:159-63 (b).
13. ZOLLER, W. G.; HERMANS, H.; BOGNER, J. R.; HAHN, D.; MIDDEKE, M.: Duplex sonography in the diagnosis of renovascular hypertension. *Klin-Wochench.*, 1990; 68:830-4.
14. KILLEWICH, L. A.; BEDFORD, G. R.; BEACH, K. W.; STRANDNESS, D. E. Jr.: Diagnosis of deep venous thrombosis. A prospective study comparing duplex scanning to contrast venography. *Circulation*, 1989; 79:810-7.
15. VAN RAMSHORST, B.; LEGEMATE, D. A.; VERZIJLBERGEN, J. F.; HOENEVELD, H.; EICKELBOOM, B. C.; DE VALOIS, J. C.; MEUWISSEN, O.: Duplex scanning in the diagnosis of acute deep vein thrombosis of the lower extremity. *Eur. J. Vasc. Surg.*, 1991; 5:255-260.
16. European Carotid Surgery Trialists' Collaborative Group. European Carotid Surgery Trial. Interim results for symptomatic patients with severe (70-99 %) or with mild (0-29 %) carotid stenosis. *The Lancet*, 1991; 337:1235-43.
17. North American Symptomatic Carotid Endarterectomy Trial. Beneficial effect of carotid endar-

- terectomy in symptomatic patients with high grade carotid stenosis. *The New Eng. J. of Med.*, 1991; 325:445-53.
18. National Institute of Neurological Disorders and Stroke. Clinical Advisory: carotid endarterectomy for patients with asymptomatic internal carotid artery stenosis. *Stroke*, 1994; 25:2523-4.
19. ARGIMON, J. M.; JIMÉNEZ, J.: Métodos de investigación aplicados a la atención primaria de salud. Doyma. Barcelona, 1991.



---

## CASOS CLINICOS

### Embolia arterial múltiple causada por mixoma cardíaco. Aportación de un caso y revisión de la literatura

### Multiple arterial embolism due to cardiac myxoma. Report of a case and review of the literature

Francisco Morant Gimeno - Abel Vélez Lomana - Angel Duato Jané  
Juan Manuel Revilla Martín - José Miguel Azcona Elizalde

---

Servicio de Angiología y Cirugía Vascular  
(Jefe de Servicio: Dr. J. M. Azcona Elizalde)  
Hospital Clínico Universitario «Lozano Blesa»  
Zaragoza (España)

---

#### RESUMEN

Dada su elevada rareza, los autores presentan un caso de embolia arterial múltiple en una paciente joven, sin antecedentes de cardiopatía, debida a un mixoma auricular izquierdo. Presentaba también manchas hiperpigmentadas faciales. Se le practicó embolectomía bilateral de las extremidades inferiores, extrayendo material de aspecto mixomatoso. La ecocardiografía mostró una tumoración pediculada en aurícula izquierda y otra más pequeña en aurícula derecha. El informe anatomopatológico confirmó el diagnóstico de mixoma auricular.

Revisada la bibliografía, se discuten las manifestaciones clínicas, frecuencia, localización, métodos diagnósticos, carácter familiar de su presentación, así como el acompañamiento de estos tumores mesenquimatosos de manchas cutáneas pigmentadas, hiperfuncionalidad endocrina y tumores en nervios periféricos, lo que se conoce como «complejo de Carney».

**Palabras claves:** Embolia arterial; mixoma; ecocardiografía; complejo de Carney.

#### SUMMARY

Because of its low frequency, the authors present a case of multiple arterial embolism in a young patient, without a

record of cardiopathy, due to a left atrial myxoma. She also presented hyperpigmented spots on the face. Bilateral embolectomy was made on her legs extracting material with myxomatous aspect. The echocardiography showed a pediculated tumour in the left atrial and another smaller one in the right atrial. The anatomopathological report confirmed the diagnosis of atrial myxoma.

Once revised the bibliography, the clinical manifestations, frequency, location, diagnostic methods and familiar character of presentation were discussed, and also the usual simultaneous apparition of pigmented spots, hyperfunctional endocrine character and tumours in peripheral nerves, what is known «Carney complex».

**Key words:** Arterial embolism; myxoma; echocardiography; Carney complex.

#### Introducción

Aunque la frecuencia del cuadro clínico de isquemia aguda de origen embólico es alta y tiende a aumentar debido a su relación con las enfermedades cardíacas, enfermedades degenerativas del aparato circulatorio y al envejecimiento progresivo de la población, resulta extraordinaria su aparición en personas de edades inferiores a los cuarenta años.

La embolia arterial en las primeras cuatro décadas es muy poco frecuente y podría considerarse extraordinaria si no se presenta como posible origen de la misma una cardiopatía. Los tumores cardíacos son una de las causas infrecuentes de embolismo, siendo el mixoma auricular el de mayor riesgo embolígeno de entre ellos (1).

Debido a su elevada rareza presentamos el caso de una enferma de 24 años de edad que padeció, como primera manifestación clínica de un mixoma auricular, un cuadro de isquemia aguda en ambas extremidades inferiores por embolismo arterial múltiple.

### Presentación del caso

Se trata de una mujer de 24 años de edad, fumadora, en tratamiento con sulfato ferroso por vía oral en las dos semanas previas por la detección, en un análisis rutinario, de una anemia ferropénica leve y con pérdida ponderal de 4 Kg junto a astenia, en los últimos cuatro meses. Como antecedentes familiares destaca el hecho de que su padre hubiera sido diagnosticado y tratado quirúrgicamente de un mixoma cardíaco.

La paciente fue valorada inicialmente en otro Centro, donde acudió con una clínica compatible con isquemia aguda bilateral de extremidades inferiores de aparición brusca, junto a sensación de mareo sin pérdida de conciencia ni cortejo vegetativo acompañante. Tras la realización del Eco-Doppler del territorio vascular fémoro poplíteo, fue diagnosticada de aneurisma disecante en arteria poplíteo derecha. Se le administró tratamiento analgésico y fue trasladada con carácter urgente a nuestro Hospital.

A la llegada a nuestro Centro, presentaba un cuadro clínico de una evolución de 10 horas, con palidez y frialdad de ambas extremidades inferiores, anestesia plantar e impotencia funcional bilateral. Los pulsos de la E.I.D. estaban ausentes, mientras que en la E.I.I. el pulso femoral era positivo y el resto eran negativos. No se palpaban masas abdominales y destacaba la presencia de múltiples máculas hiperpigmentadas localizadas a nivel facial.

Se practicó estudio angiográfico urgente, observando múltiples defectos de llenado intrarterial (Fig. 1): uno pequeño en aorta distal, otro obstructivo en ilíaca primitiva derecha seguido de falta de visualización de la ilíaca externa hasta su segmento distal. Otro defecto en arteria poplíteo distal izquierda hasta tronco tibio peroneo y origen de tibial anterior. Troncos tibial posterior, peroneo y tibial anterior (salvo en su origen) conservados en el lado izquierdo. El territorio poplíteo derecho no era valorable.

Con el diagnóstico de isquemia aguda bilateral

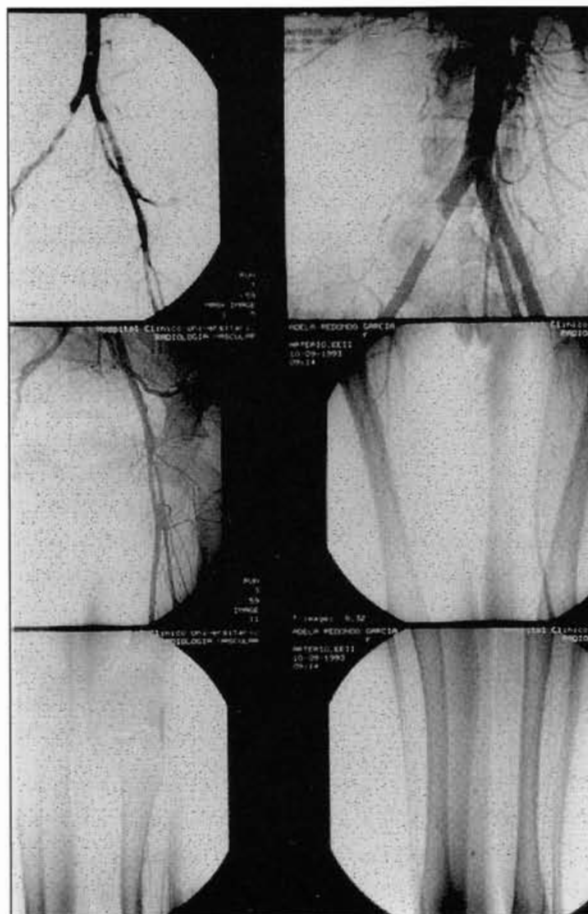


Fig. 1. Arteriografía digital de aorta abdominal y extremidades inferiores.

por embolismo múltiple la enferma fue intervenida quirúrgicamente bajo anestesia intradural, practicándole una embolectomía por abordaje femoral bilateral con catéter-balón de Fogarty. Se extrajo abundante material embólico de consistencia mucóide y coloración amarillenta, junto a trombo hemático secundario (Fig. 2). La evolución postoperatoria cursó con la aparición de un síndrome compartimental agudo en la pierna derecha que obligó a la realización de fasciotomía.

Las características morfológicas del material embólico extraído y los antecedentes familiares referidos por la enferma nos hicieron sospechar la presencia de una tumoración cardíaca como foco embolígeno. El estudio cardiológico detectó, a la auscultación, un ruido protodiastólico modificable con los cambios posturales que podía corresponderse con un «plop tumoral». En la ecocardiografía transtorácica practicada

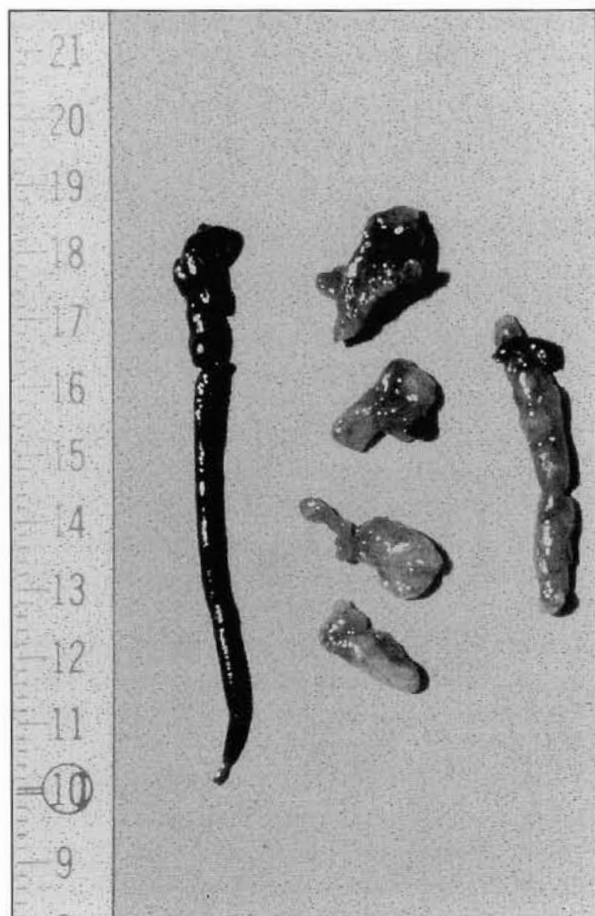


Fig. 2. Material extraído en la embolectomía: 1 trombo rojo y 5 piezas de aspecto mixomatoso.

(Fig. 3) se apreció una tumoración policíclica, heterogénea, con lóbulos móviles, de amplia base de implantación en el tabique interauricular, ocupando más del 50 % de la cavidad auricular izquierda (la cual no estaba dilatada). En la aurícula derecha también existía una masa menos móvil y de menor tamaño, implantada igualmente en el tabique interauricular, que no interfería en la dinámica de la válvula tricúspide. No se hallaron signos de hipertensión pulmonar. El informe anatomopatológico de la pieza quirúrgica indicó que se trataba de un mixoma cardíaco. La paciente fue trasladada al Servicio de Cirugía Cardíaca de referencia para el tratamiento quirúrgico de ese tipo de patología.

Los tumores cardíacos primitivos son muy poco frecuentes, diagnosticándose clásicamente en necropsias, siendo su incidencia en estas series entre 0.0017 % y 0.28 %. Los avances en las últimas décadas de

modernas técnicas exploratorias ha permitido un mejor diagnóstico clínico y el aumento de las casuísticas clínicas y, consecuentemente, mejores resultados terapéuticos. De todos ellos, los mixomas son los más frecuentes y suponen, aproximadamente, el 60 % de los tumores cardíacos benignos primitivos (2).

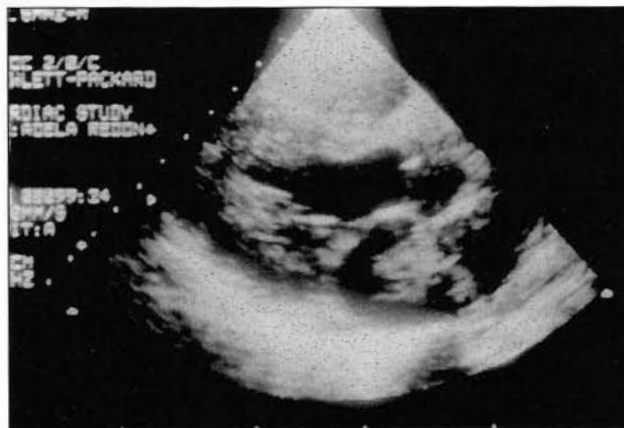


Fig. 3. Ecocardiografía: Tumoración pediculada que ocupa la cavidad auricular izquierda.

Su localización en la mayoría de las estadísticas es la aurícula en el 95 % de los casos, predominantemente en la izquierda (entre el 67 y 91 %) y en muy pocas ocasiones suele ser bilateral. Por lo general son pediculados, de aspecto gelatinoso, friables y puede adquirir gran tamaño. La edad más frecuente de presentación oscila entre los 30 y 60 años, con un claro predominio del sexo femenino en 2/3 de los casos (3).

Su diagnóstico es difícil, ya que su semiología puede simular cualquier tipo de patología cardíaca en dependencia fundamentalmente de su localización, e incluso manifestarse como un cuadro de embolias sistémicas, embolismo pulmonar o síndrome general con fiebre, pérdida de peso, artralgias, anemia hemolítica y mialgias. En el caso referido la paciente presenta varias de estas manifestaciones sistémicas. La embolización de fragmentos de tumor es una presentación clínicamente frecuente, fundamentalmente en los mixomas, debido a las características de este tumor pediculado y friable, que se desprende con relativa facilidad.

En las dos últimas décadas el diagnóstico de estos tumores ha variado debido sobre todo al desarrollo de diversas técnicas de exploración, fundamentalmente la ecocardiografía (4). En el caso presentado el estu-

dio ecocardiográfico permitió apreciar otra masa más pequeña, pero de las mismas características, a nivel de la aurícula derecha, tratándose pues de una localización bilateral, situación que, como ya hemos comentado anteriormente, en la bibliografía revisada es mucho más infrecuente. La angiocardiografía no es necesaria en todos los casos, pero ha demostrado, asimismo, una alta efectividad en el diagnóstico de estos tumores cardíacos, sobre todo con vistas a su tratamiento quirúrgico.

En ocasiones se han descrito embolizaciones sistémicas múltiples de mixomas cardíacos que clínicamente simulaban otras enfermedades, como la poliartritis nodosa o enfermedades del tejido conectivo, llegando al diagnóstico por la presencia de tejido mixomatoso embolígeno en las arteriolas cutáneas al realizar la biopsia de piel (5).

Se ha detectado un cierto carácter familiar e incluso hereditario autosómico dominante en los mixomas auriculares. En la literatura médica queda reflejado el llamado complejo de Carney, raro cuadro de transmisión autosómica dominante que se caracteriza por presencia de tumores mesenquimatosos, manchas cutáneas pigmentadas, hiperfuncionalidad endocrina y tumores en nervios periféricos (6). En el caso anteriormente expuesto pudieron apreciarse dos de los elementos que definen a este raro síndrome.

Las características anatomopatológicas del tumor les ha permitido a algunos autores afirmar que los mixomas no son auténticos tumores sino que constituyen una forma de reorganización de un trombo intracardiaco. Sin embargo, la mayoría de los investigadores están de acuerdo en que existe una considerable heterogeneidad celular dentro del tumor, lo que puede interpretarse como que los mixomas se originan por diferenciación divergente de células mesenquimatosas (7). Asimismo, se ha descartado que los

tumores mixomatosos cardíacos potencialmente puedan degenerar en tumores malignos (8).

## BIBLIOGRAFIA

1. COLUCCI, W. S.; BRAUNWALD, E.: Tumores primarios del corazón. En: Tratado de Cardiología. Medicina cardiovascular. Braunwald E. Ed. Madrid, 1993; 1620-1635.
2. SMITHJ, A.; DAVIS, B. B.; STIRLING, G. R., et al.: Clinicopathological correlates of cardiac mixomas: a 30 years experience. *Cardiovasc. Surg.*, 1993; 1:399-402.
3. BURKE, A. P.; BIRMANI, R.: Cardiac mixoma. A clinicopathologic study. *Am. J. Clin. Pathol.*, 1993; 100:671-680.
4. WRISLEY, D.; ROSENBERG, J.; GIAMBARTOLOMEI, A., et al.: Left ventricular myxoma discovered incidentally by echocardiography. *Am. Heart J.*, 1991; 121:1554-1555.
5. FELDMAN, A. R.; KEELING, J. H.: Cutaneous manifestation of atrial myxoma. *J. Am. Acad. Dermatol.*, 1989; 21:1080-1084.
6. CARNEY, J. A.: Psammomatous melanotic schwannoma. A distinctive, heritable tumor with special associations, including cardiac myxoma and the Cushing syndrome. *Am. J. Surg. Pathol.*, 1990; 14:206-222.
7. TANIMURA, A.; KITAZONO, M.; NAGAYAMA, K., et al.: Cardiac myxoma: Morphologic, histochemical and tissue culture studies. *Hum. Pathol.*, 1988; 19:316-322.
8. LOIRE, R.: Existe-t-il une malignité carcinologique des myxomes cardiaques?. *Arch. Mal. Coeur. Vaiss.*, 1991; 84:395-399.

---

## Simpatectomía torácica por endoscopia

## Thorathic sympathectomy by endoscopy

J. A. García Alonso - A. del Campo Garrido - P. Vela Orús\*  
J. Pac Ferrer - J. Casanova Viudez - M. Mariñán Gorospe\*\*

---

(\*) Servicio de Cirugía Cardiovascular

(Jefe de Servicio: Dr. D. Julio Agosti Sánchez)

(\*\*) Servicio de Cirugía Torácica

(Jefe de Servicio: Dr. D. Felipe Vara Cuadrado)

Hospital de Cruces

Baracaldo-Vizcaya (España)

---

### RESUMEN

Presentamos la realización de tres simpatectomías torácicas en 2 pacientes –en uno de ellos bilateral, con 3 meses de diferencia entre un lado y otro– llevadas a cabo mediante videotoracoscopia. En el Caso 3.º se le aconsejó al paciente la revascularización directa, negándose a la misma dada la nula repercusión funcional que presentaba, que se limitaba a la sensación de frialdad, y aceptando el que se le realizara este procedimiento.

Se destaca la simplicidad del procedimiento en cuanto a su realización técnica y los resultados obtenidos.

### SUMMARY

Three cases of thorathic sympathectomy in 2 patients –one of them bilateral, over a 3 months span between both surgical interventions– by video thoracoscopy are presented. Direct surgical revascularization was offered to the 2nd patient but was rejected because of insignificant funcional impairment.

*If should be emphasized the simplicity of the method regarding to the technic and the excellent achieved results.*

### Introducción

La simpatectomía torácica ha sido un procedimiento utilizado en el tratamiento de diversos procesos como la hipertensión arterial, asma bronquial, angina de pecho o el hipertiroidismo. A pesar de que por diversos motivos sus indicaciones han decrecido de forma notable, es en la Cirugía Vascular moderna donde su eficacia la hace particularmente útil en el tratamiento de la hiperhidrosis severa, en casos seleccionados de isquemia de la extremidad superior y en los síndromes de dolor postraumático. Otras indicaciones, que aunque son menos frecuentes no por ello dejan de beneficiarse de su eficacia, incluyen las congelaciones, algunas formas de arteritis y las enfermedades vasospásticas.

Históricamente fueron *Bernard* y *Bron-Sequard*, en

1852, los que describieron el control y la circulación del simpático, siendo *Gaskel* y *Langly* los que mapearon la anatomía del sistema nervioso autónomo. Desde entonces han sido varias las vías de abordaje utilizadas para la extirpación de la cadena simpática, siendo las más preconizadas la toracotomía más o menos amplia, los abordajes paravertebrales y supraclaviculares, siendo quizás el más utilizado el axilar, descrito en 1949 por *Atkins* (1), hasta que, *Boutin*, usando la toracosopia clásica, describe la simpatectomía mediante la inyección de fenol en los ganglios simpáticos. En la actualidad el auge de la videotoracosopia ha colocado a ese procedimiento en un lugar selectivo, al facilitar con más precisión la disección y excisión de la cadena simpática (2), disminuyendo de forma notable su morbi-mortalidad y aumentando sus indicaciones, entre las que se incluyen los procedimientos bilaterales.

Presentamos la técnica y los resultados obtenidos en la realización de tres simpatectomías torácicas mediante videotoracosopia llevadas a cabo en dos enfermos, cuyas indicaciones fueron la hiperhidrosis palmar y la isquemia del miembro superior izquierdo.

## Casos clínicos

### Casos 1 y 2

Se trata de un paciente de 20 años, ajustador, sin antecedentes familiares ni personales de interés, remitido para tratamiento de hiperhidrosis palmar bilateral intensa, que le dificulta de manera muy importante el desarrollo de su trabajo.

En la exploración física presenta una intensa hiperhidrosis palmar, siendo el resto de la exploración normal.

El 6 de julio de 1995 es intervenido mediante anestesia general, realizándose una simpatecto-

mía torácica derecha por videotoracosopia. El enfermo es colocado en decúbito lateral izquierdo y, previa intubación selectiva, se colocan tres trócares en hemitórax derecho: uno de 10 mms., para introducción de la óptica por 6.º espacio intercostal y línea axilar media; otro por 2.º espacio intercostal y línea medio clavicular y el último por 3.º espacio intercostal y línea axilar posterior.

Mediante electrocauterio se abre la pleura parietal a nivel de la unión costovertebral, identificándose el cordón simpático de T2 a T4 que es resecado y enviado a Anatomía Patológica. Se coloca un drenaje endotorácico durante 24 horas y, tras comprobar la expansión del pulmón, es retirado, siendo el paciente dado de alta. El 14 de septiembre de 1995 le fue realizada al mismo paciente idéntica técnica en el lado izquierdo, con resultados excelentes de forma inmediata en ambos lados, permaneciendo asintomático hasta la actualidad.

### Caso 3

Paciente de 64 años de edad, con antecedentes de hipercolesterolemia y tabaquismo, que consulta por presentar sensación de frialdad en antebrazo y mano izquierda, sin clínica de claudicación en dicha extremidad.

En la exploración física presenta un trofismo normal con ausencia de pulsos a todos los niveles en el miembro superior izquierdo.

La arteriografía practicada pone de manifiesto una oclusión de la arteria subclavia izquierda en su primera porción, rellenándose por circulación colateral la arteria humeral a nivel del tercio superior del brazo.

Se le aconseja al paciente la realización de cirugía arterial directa, a lo cual se niega por presentar como único síntoma la sensación de frialdad sin síntomas evidentes de claudicación. Con fecha 17 de enero de 1996 se le practicó una simpatectomía torácica izquierda con la misma

técnica anestésica y quirúrgica descrita en el caso anterior, siendo los resultados excelentes de forma inmediata y manteniéndose asintomático en la actualidad.

## Discusión

La simpatomía torácica, cuya técnica quirúrgica hemos descrito al presentar los casos clínicos, es un procedimiento eficaz, en la Cirugía Vasculosa moderna, para el tratamiento de la hiperhidrosis severa, en casos seleccionados de isquemia de la extremidad superior y en los síndromes de dolor postraumático, siendo menos frecuente su utilización en los casos de lesiones producidas por el frío, algunas formas de arteritis y determinados cambios vasospásticos de los miembros superiores, como los que preceden a las manifestaciones clínicas de las enfermedades de colágeno (3, 4).

Se han utilizado diversas vías de abordaje quirúrgico, dependiendo su uso de las preferencias personales de cada grupo. Dichas técnicas han presentado complicaciones no desdeñables, lo que unido a la mejoría obtenida con los tratamientos médicos y la recurrencia sintomatológica posterior han hecho decrecer su utilización.

En el momento actual y con la utilización de las técnicas endoscópicas con fuentes de luz de alta densidad y vídeo de alta resolución, se nos permite realizar una precisa disección y excisión de la cadena simpática, con prácticamente nula morbi-mortalidad, mínima estancia hospitalaria y resultados similares a los obtenidos con las técnicas abiertas (5).

Aunque en nuestro país no hemos encontrado series publicadas utilizando la vía endoscópica, son amplias las series extranjeras obteni-

das en la literatura mundial (6), que apoyan los datos antes mencionados y que hacen de esta técnica el método de elección para realizar en la actualidad una simpatomía torácica en ausencia de procesos pulmonares que la contraindiquen, tales como intervenciones pulmonares previas o infecciones pulmonares que impidan el manejo.

Las complicaciones al realizar una simpatomía con técnicas abiertas varían según el abordaje utilizado: transaxilar, supraclavicular o transtórácicos, siendo escasas las que surgen con la cirugía endoscópica. A parte de un Síndrome de Horner's transitorio, neumotórax y sangrados, sólo han sido descritos (7) escasos casos de neuralgias transitorias y pequeñas áreas de pérdida de sensibilidad.

Así podemos concluir, a pesar de nuestra limitada casuística a corto plazo, que es una actitud terapéutica vigente y en alza para el tratamiento de los procesos anteriormente mencionados y que, aunque requiere un entrenamiento específico del equipo quirúrgico y un utillaje algo costoso, ello se ve recompensado por su simplicidad y los excelentes resultados obtenidos.

## BIBLIOGRAFIA

1. ATKINS, H. J. B.: Peraxillary approach to the stellate and upper thoracic sympathetic ganglia. *Lancet*, 1949; 2:1152.
2. DROTT, C.; GUNNAR, G.; GÖRAN, C.: Endoscopic procedures of the upper-thoracic sympathetic chain. *Arch. Surg.*, vol. 128, Feb. 1993.
3. HARRIS, J. P.: Upper extremity sympathectomy: en *Vascular Surgery de Rutherford*, R. Ed. Saunders. Philadelphia, 1995.

4. MORAN, K. T.; BRADY, M. P.: Surgical management of primary hyperhidrosis. *Br. J. Surg.*, 1991; 78:279.
5. LIN, C.: A new method of thoracoscopic sympathectomy in hyperhidrosis palmaris. *Surg. Endosc.*, 1990; 2:224.
6. VAN DE WAI, H. J. C. M.; SKOTNICKI, S. H.; WIIN, P. F. F.; LACQUET, L. K.: Thoracic sympathectomy as therapy for upper extremity ischemia. A long-term follow-up study. *Thorac. Cardiovas. Surg.*, 1985; 33:181-187.
7. CHISTER D.; GUNNAR, G.; GÖRAN, C.: Endoscopic procedures of the upper-thoracic sympathetic chaine. *Arch. Surg.*, 1993; 128:237-241.