

## SINDROME DE KLINEFELTER Y ULCERAS MALEOLARES.

M<sup>a</sup>. A. GALOTTO LOPEZ.

**Valencia (España).**

Existe un grupo de úlceras en los miembros inferiores que no suele venir reseñado en los textos referidos a las «úlceras neurovasculares» de las piernas y a las que los autores franceses han definido como «falsas úlceras varicosas» por presentar características muy similares a aquéllas, no obstante ser su patogenia y evolución clínica muy distintas.

Estas úlceras, a las que vamos a hacer referencia, son úlceras en general de dimensiones notables, en algunos casos gigantes, de número reducido, con una evolución crónica, tórpida, recidivantes y que tienen una característica común: su rebeldía al tratamiento, tanto sea éste de tipo médico como quirúrgico. Nos estamos refiriendo a las úlceras que aparecen en algunos casos del Síndrome de Klinefelter.

Esta entidad nosológica, como se sabe, es una cromosomopatía cuya aberración cromosomal es esencialmente una configuración 47 XXY, presentándose con una frecuencia aproximada al uno por mil individuos. Clínicamente viene caracterizada por hipogonadismo, ginecomastía, testes pequeños, hipoplásicos, cuyo examen histológico evidencia escasas células germinales, hialinización tubular e hipertrofia de las células de Leydig, criptorquidia, oligoespermia o azospermia, hipergonadotropinemia con hipergonadotropinuria, hábito eunucoide, etc... Suelen ser pacientes de talla elevada con cintura pelviana mayor que la escapular. Su coeficiente intelectual se encuentra generalmente descendido. En ocasiones presentan alteraciones óseas, como cifoescoliosis, osteoporosis. También pueden aparecer alteraciones de tipo vascular, como persistencia de ductus, hipoplasia de los vasos arteriales distales, etc. Finalmente, alguno de estos pacientes pueden presentar úlceras gigantes en la parte distal de las piernas, cuyas características ya hemos esbozado y que no tienen una etiología varicosa ni postflebítica sino más bien hacen pensar en una relación con la estructura íntima de la aberración cromosomática.

Hemos tenido ocasión de seguir durante unos años un enfermo con un Síndrome de Klinefelter que se acompañaba de úlceras maleolares y se ha podido constatar la evolución tórpida y la recidiva de las mismas.

Se trata de H.G.L. de 52 años, soltero. Visto por primera vez el 29-XII-72, refiriendo, como antecedentes familiares, padre fallecido de infarto de miocardio y madre de arterioesclerosis. Fueron 8 hermanos, de los cuales 2 fallecieron en la infancia, uno de bronconeumopatía aguda y otro de meningitis. De los vivientes, dos hermanas padecen varices y otra se halla internada por sufrir una esquizofrenia. Como antecedentes personales relata que desde su infancia presenta una ectopia testicular bilateral. Desde los 43 años presenta úlceras maleolares en la cara interna de ambas piernas, por las que se ha visto obligado a seguir variados tratamientos sin

ningún resultado. En el año 1966, dado el fracaso de los tratamientos seguidos con pomadas y vendajes compresivos, se le practicaron unos injertos laminares de piel, tipo Thiersch, sin lograr la cicatrización. En vista de la persistencia de las úlceras fue sometido, en 1970, a una safenectomía bilateral a pesar de no padecer varices ni signos flebíticos. Esta intervención también resultó ineficaz.

Acude a nuestra consulta aquejado dolor generalizado en ambas piernas, que el enfermo atribuye a sus dos úlceras, situadas cada una en el maléolo interno de cada pierna, en fase de agudización desde hace meses. No recuerda ya el tiempo que llevan abiertas. Presenta además calambres y parestesias nocturnas en ambas extremidades inferiores. El timbre de voz, sus expresiones y ademanes tienen características femeninas. Nunca ha tenido ningún tipo de relación sexual ni siente ninguna apetencia de ello.

A la exploración nos encontramos con un individuo de talla elevada, barbilampiño, con ginecomastia bilateral (Fig. 1<sup>a</sup>). Adiposidad especialmente distribuida por la pelvis, distribución del vello de tipo femenino. Piel fina y suave al tacto. Testículos pequeños, del tamaño de un garbanzo cada uno. Resto de genitales, atrofiados.

El aparato respiratorio es completamente normal. En el abdomen no se encuentra ninguna anormalidad. Aparato genitourinario sin ningún hallazgo patológico, salvo lo ya descrito. Próstata pequeña, del tamaño inferior a una ciruela.

El estudio hematológico nos muestra hematíes, leucocitos, fórmula, velocidad, hemoglobina, plaquetas, normales. Igualmente es normal es estudio de la coagulación y de los factores. Proteinograma anodino. La química sanguínea es completamente normal. La enzimología era completamente anodina. La serología negativa.

Los exámenes de laboratorio correspondientes a la orina fueron todos ellos negativos.

La exploración osteoarticular evidencia unas articulaciones completamente normales. Se aprecia una acentuación de la lordosis lumbar y la presencia de unos pies cavos bilaterales con retracción de la fascia plantar. Dedos gordos en martillo.

La exploración radiográfica de tórax es normal y el estudio radiográfico del esqueleto confirma la acentuación de la mencionada lordosis lumbar, así como el aumento del arco o bóveda plantar. No hay osteoporosis.

La exploración del sistema nervioso manifiesta la falta de respuesta a los reflejos plantares; los patelares y aquileos están conservados; no hay Babinsky. Hipoestesia S1 izquierda al dolor; disminución de la sensación vibratoria desde la parte media de ambas tibias. Dificultad de reconocer la posición de los dedos de los pies. Hipermetría dedo-nariz derecha y ambos talón-rodilla. Romberg negativo. Marcha en tandem dificultada por mal apoyo plantar. Marcha en estrella hacia la derecha. Nistagmus lateral agotable en ambos ojos. Posible degeneración espino-cerebelosa, presentando signos distales de afectación neurógena periférica.

Aparato circulatorio según figura 2 (ficha vascular). 68 pulsaciones por minuto, rítmicas. Presión Arterial Max. 120 mm. de Hg y Min. 70 mm. de Hg. Tonos cardiacos normales, ausencia de soplos. E.C.G. normal. Pulsos periféricos presentes y oscilometría normal. La temperatura cutánea en ambas extremidades era completamente normal.

La extremidad inferior derecha muestra cicatriz operatoria en la cara anterointerna del muslo por debajo del pliegue inguinal, zona correspondiente al cayado de la vena safena interna, y otra en la cara interna del tercio superior de la pierna. En

la cara anteroexterna del muslo en su tercio superior nos encontramos los estigmas o señales de las tomas correspondientes a los injertos de piel practicados años preteritos. No existen varices. No hay signos de flebitis ni de insuficiencia venosa. Ausencia de edema maleolar. El pie mantiene buena coloración. En región maleolar existe una úlcera redondeada de unos 5 cm. de diámetro, de bordes excavados, congestivos, con un fondo sucio, sanioso, granuloso, con exudados fibrinosos coagulados, no sangrantes.

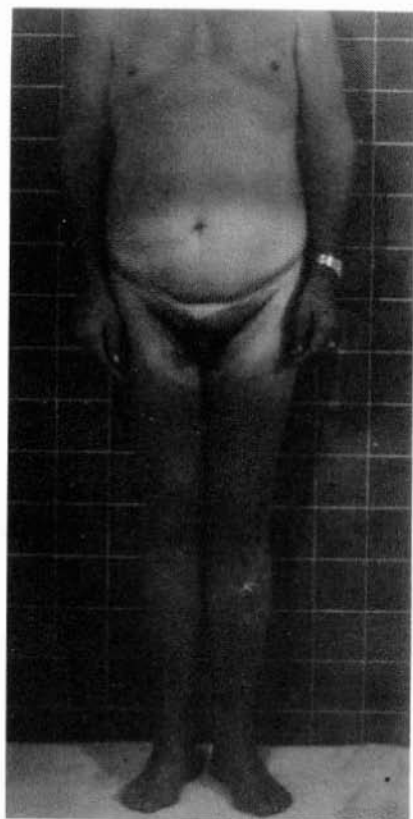

FIG. 1

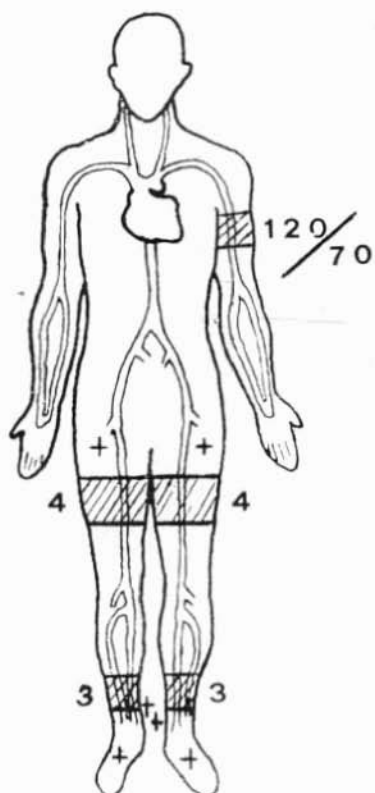


FIG. 2

En la extremidad inferior izquierda encontramos idénticas cicatrices quirúrgicas a las reseñadas en la otra pierna, correspondiente a posible safenectomía. No existen tipo alguno de varices, signos de flebitis ni de insuficiencia venosa. No hay edema maleolar. La coloración del pie es normal, así como la temperatura cutánea. En la región maleolar interna existe una gran úlcera ovalada en sentido longitudinal al eje de la pierna, de unos 10 cm. de largo por unos 5 cm. de ancho (Fig. 3<sup>a</sup>); excavada, de bordes congestivos; lecho sanioso, granuloso, con restos necróticos y exu-

dado fibrinoso. Esta úlcera, al contrario que la de la pierna derecha, es dolorosa espontáneamente.

Las úlceras están rodeadas de un manguito pigmentario de color pardo, más intenso en la pierna izquierda.

El estudio citogenético confirma la existencia de masas cromáticas de Barr y el cariotipo obedece a la fórmula 47 XXY., correspondiente al Síndrome de Klinefelter.

El enfermo se niega a la práctica de una arteriografía.

Sometido a reposo continuado en cama, con curas locales de antisépticos, tipo tintura de Timerosal y la administración de Testosterona a grandes dosis por vía parenteral, logramos el cierre de la úlcera de la pierna derecha, en el plazo de 20 días, y la de la izquierda se consiguió también en un plazo más largo (Fig. 4<sup>a</sup>).

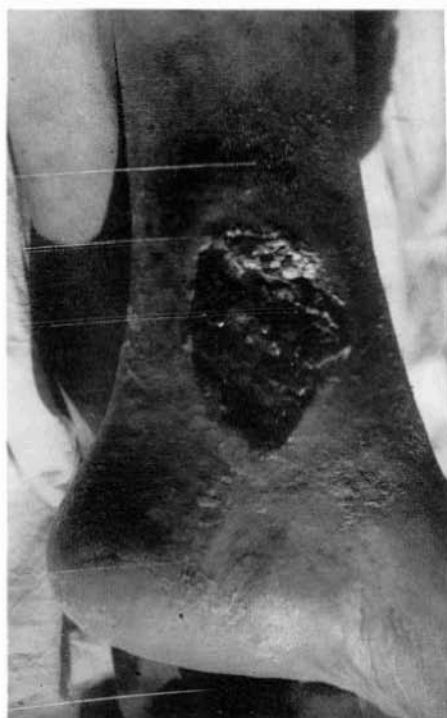

FIG. 3

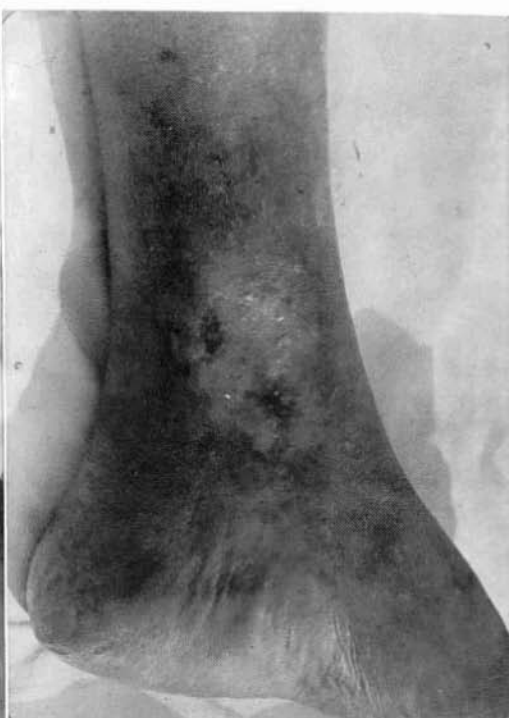

FIG. 4

Dos años después, nueva recidiva de las úlceras que, tratadas con el mismo procedimiento, cicatrizaron en el espacio de un mes. En 1983 vuelve de nuevo por tener dolor en ambas regiones maleolares internas desde hacía unos días. No existe ninguna lesión ni solución de continuidad, no hay signos inflamatorios locales, no obstante se prescribe reposo absoluto en cama y se inicia la administración de Tes-



toesterona. A pesar de estas medidas, a los pocos días aparece en la región maleolar interna de la pierna izquierda una pequeña ulceración que pronto alcanza el tamaño de la úlcera que describióse la primera vez. El cuadro vascular no ha variado en nada al primitivo.

Insistimos con el mismo tratamiento añadiendo vasodilatadores y dosis elevadas de vitamina B. La úlcera fue evolucionando hacia la curación en un tiempo de unos 40 días.

A pesar de que en la literatura consultada abundan los casos de Klinefelter con alteraciones flebopáticas, seguidas de alteraciones arteriales y úlceras, nosotros seguimos pensando que las úlceras descritas nada tienen que ver con la presencia o no de patología venosa o arterial, ya que su clínica y evolución es muy distinta. Creemos, como opina **Andersen** (citado por **A.M.Raso**) que bien pudiera tratarse de una casual coincidencia, ya que no debemos olvidar que el Síndrome de Klinefelter suele acompañarse de las más variadas alteraciones somáticas. En nuestro caso, juntamente con las úlceras, las alteraciones neurológicas eran muy evidentes.

#### RESUMEN

Tras la exposición detallada de un caso de Síndrome de Klinefelter ulcerado, se hacen una serie de consideraciones, acabando por opinar que tales úlceras no tienen nada que ver con vasculopatías sino que son coincidentes, ya que el Síndrome suele acompañarse de las más variadas alteraciones somáticas. En su caso, las neurológicas eran evidentes.

#### SUMMARY

After to expound a detailed ulcerated Klinefelter Syndrome case, several clinical reflections are done, and author's last opinion is that such ulcers are not related on vasculopaties, but only coincident with them, because of the diverser somatic alterations that usually accompany that Syndrome. In the presented case, neurological alterations were obvious.

#### BIBLIOGRAFIA

- BOLGERT, M.M.; TINTHOIN, J.F.; MARCEL, G.; BONIFAS, M.: Ulcères de jambes au cours d'un syndrome de Klinefelter, avec fragilité globulaire, et absence d'artères tibiales antérieures. «Soc. Dermat. et Syphyl.», 833, 1965.
- PALOU, J.; LOPEZ-DELMAS, J.; CALLEJAS, J.M.: Klinefelter con úlceras tórpidas de la pierna. «Angiología», 24: 240, 1972.
- RASO, A.M.; RESA, P.G.; LEVIS, P.; COLOMBO, R.: Peculiaridad de las úlceras de los miembros inferiores en el Síndrome de Klinefelter. «Angiología», 32: 197, 1980.
- VOGT, H.; BREIT, R.: Ulcus cruris als Sympton eines Klinefelter-Syndroms. «Der Hautarzt», 20: 468, 1969.

## NUEVA TECNICA EXPLORATORIA EN EL ESTUDIO DE LA DISFUNCION ERECTIL DE ORIGEN VENOSO.

E. OLLER ARIÑO y J. CANALES.

**Clinica Ntra. Sra. del Pilar. Barcelona (España).**

### Introducción

Desde principios de nuestro siglo diversos autores (1,2) realizaron de forma empírica ligaduras de vena dorsal profunda del pene como tratamiento de la disfunción eréctil. Los últimos intentos se realizaron en 1936 por **Lowsley** y **Bray** (3) quedando la técnica en desuso hasta nuestros días, en que **Virag** (4) la vuelve a realizar. Actualmente, dicha intervención no se realiza empíricamente sino tras un exhaustivo estudio consistente en la práctica de una cavernosografía dinámica. Dicha técnica, que requiere de la punción constante de los cuernos cavernosos nos orienta en dos órdenes distintos. En primer lugar, la medición del flujo de entrada de suero para la obtención y mantenimiento de la erección, determinándose una fuga venosa (o una incontinencia venosa) si se precisa un volumen mayor de 200 cc por minuto para obtener y mantener la erección. En segundo lugar, la inyección de contraste yodado que visualiza el tejido eréctil y el sistema venoso. Ello facilita la determinación de posibles fístulas venosas y también el cálculo del tiempo de lavado (clearance) de los cuerpos cavernosos que constituyen un índice de alto valor. Después de realizado en su totalidad el estudio multidisciplinario (7) y llegados a este punto, se puede concluir y diagnosticar el proceso etiológico y, por lo tanto, indicar la terapéutica oportuna.

Nosotros hemos puesto en marcha una exploración de menor incruencia y coste en instalaciones y material que consideramos puede disminuir el número de cavernosografías negativas e, incluso, quizás, en algún caso obviarlas.

### Material y métodos

La inyección de 80 mg. de papaverina en los cuerpos cavernosos (8) produce en el hombre normal una erección prolongada. Cuando existen causas orgánicas —diversas— que producen la disfunción eréctil, la prueba de la papaverina reproduce la erección del paciente y, por lo tanto, adopta patrones específicos de cada nosología. Hemos podido observar que los pacientes afectados de una insuficiencia venosa del pene tienen curvas en la prueba de la papaverina con un flujo de entrada alto (multiplicación rápida del volumen peneano y aumento de la rigidez), para en poco tiempo desaparecer toda actividad (Fig. 1). Hasta ahora, este tipo de conducta durante la prueba de papaverina no es concluyente, dado que otras afecciones pueden dar lugar a curvas semejantes. Nuestra aportación (9) consiste en la aplicación del

Döppler durante la realización de dicha prueba. Tras la inyección de papaverina se localizan las arterias dorsales del pene y, entre ellas, la vena dorsal profunda. La vena dorsal superficial suele ser fácilmente visible y está localizada algo lateral, la mayor parte de las veces a la izquierda de la línea media. Cuando tras la inyección se obtiene una rigidez de 50 Penrigs, como mínimo, se realizan las siguientes maniobras:

1. Comprensión de los cuerpos cavernosos; si se observa flujo por la vena dorsal profunda o superficial se valorará como positiva.

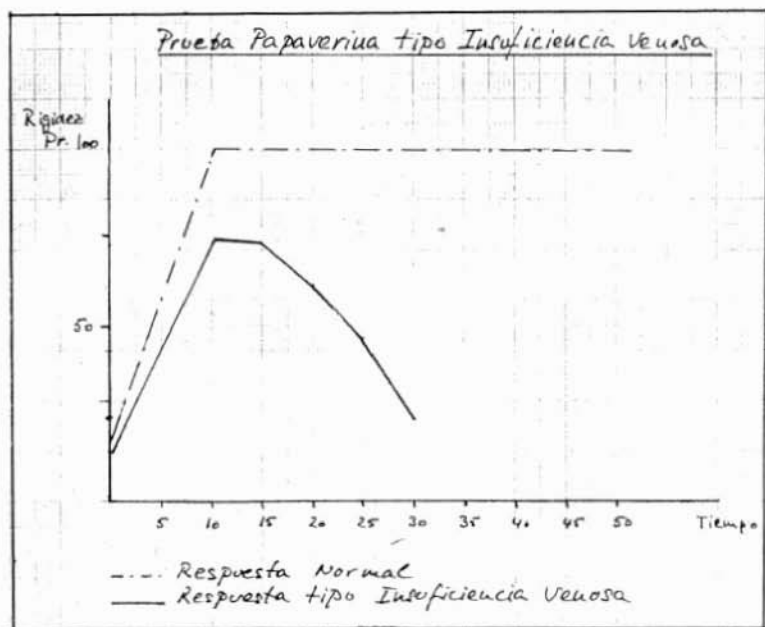


Fig. 1

2. Se pedirá al paciente que realice una maniobra de Valsalva; si se aprecia flujo por la vena dorsal profunda se valorará también como positiva.

3. Con el captor Döppler en cuerpo esponjoso se practicará compresión de los cuerpos cavernosos, observándose la presencia de un flujo, en cuyo caso se valorará la maniobra también como positiva. En este caso, se demostrará una fístula entre cuerpos cavernosos y cuerpo esponjoso.

La compresión de glande da, en todos los casos, un flujo por vena dorsal profunda y no lo hemos considerado nunca como patológico.

## Resultados

Con esta técnica hemos valorado 47 pruebas de papaverina, obteniendo resultados positivos en 9 pruebas. Realizadas con posterioridad cavernosografías dinámicas se ha podido observar en todas ellas insuficiencias venosas. Han sido intervenidos 4 pacientes con ligadura de la vena dorsal profunda del pene con resultados satisfactorios en todos ellos.

## RESUMEN

Creemos que la aplicación del Dópler a la prueba de la papaverina, con las maniobras exploratorias mencionadas, constituye un buen método diagnóstico, poco cruento, para la detección de las fugas venosas en el estudio de la disfunción eréctil de origen venoso.

## SUMMARY

A new exploration technic of venous **erectile disfunction**, complementary or substitutive of cavernosography, consisting in 80 mgr. of papaverine injected in corpus cavernosum and Dópler application in several operations, is exposed.

## BIBLIOGRAFIA

1. WOOTEN, J.S.: Ligation of the dorsal vein of the penis as a cure for atonic impotence. «Tex. Med. J.», 18: 325, 1902.
2. LINDSTON, G.F.: The surgical treatment of impotence. «Ann. J. Clin. Med.», 15: 1571, 1908.
3. LOWSLEY, O.S.; BRAY, J.C.: The surgical relief of impotence. «J.A.M.A.», 107: 2029, 1936.
4. VIRAG, R.: «Arterial and Venous hemodynamics in male impotence. Management of male impotence». Williams and Wilkins. Baltimore. 1982.
5. JEVTICH, M.J.; MAXWELL, D.D.: «Invasive Vascular procedures Male Sexual Disfunction». Little and Brow. Boston. 1983.
6. EBBENHOJ, J. y cols.: «Preliminary results from the Copenhagen Impotence Study Group. 2nd». Int. Conf. on Vasculogenic Impotence. Monaco. Oct. 10-12.
7. OLLER ARIÑO, E.: Estudio multidisciplinario de la Disfunción Eréctil. «Cuadernos de Medicina Conductual y Sexología», 0: 5-10, 1984.
8. VIRAG, R.: Sobre la erección prolongada inducida farmacológicamente. «Lancet», Ed. esp. 7: 68, 1985.
9. OLLER ARIÑO, E.: La prueba de la papaverina en la disfunción eréctil por fuga venosa. «Abstracts» del 2º Simposium Español de Seología. Barcelona, abril 1985.

## LA DEGENERACION COLOIDOCISTICA ADVENTICIAL DE LA ARTERIA POPLITEA (\*).

E. CACCIATORE, A. BORALDI y G.B. LANGUASCO.

**Divisione di Chirurgia (Primario: Dr. R. Bergamoschi). USL 14, Ospedale «B. Razzini». Carpi (Modena) (Italia).**

### Caso clínico

Acude a la consulta una mujer de 57 años, por que desde pocas horas antes ha notado parestesias intensas en el pie izquierdo con sensación de frío. No tiene antecedentes vasculares ni problemas cardíacos.

Al examen objetivo el pie izquierdo está muy pálido e hipotérmico; ausencia de pulsatibilidad en poplítea y tobillo. En el lado derecho, normalidad.

El Döppler denuncia una reducción del Índice presorio (0.56), siendo normal en el lado derecho.

Se inicia tratamiento con Dextrano 40, pentoxifilina y Calciparina.

A las doce horas el cuadro isquémico no ha variado y al examen Döppler el Índice presorio ha disminuido (0,37).

Se decide por arteriografía femoral: La arteria poplítea presenta una obstrucción segmentaria con absoluta integridad del eje arterial por encima y debajo. El «stop» tiene las características de terminación en V (Fig. 1 A y 1 B).

Dado que el cuadro clínico nos sugiere la hipótesis diagnóstica de trombosis aguda sobre arteria sana, se decide explorar la arteria poplítea.

Intervención: Incisión medial por encima de la rodilla y preparación de la arteria poplítea media y alta. El vaso se halla envuelto de una formación quística, extendida hacia arriba unos 4 cm, fusiforme, cuyas paredes dejan transparentar un contenido claro, gelatinoso. Intensa reacción fibrosa perifocal. Pulso ausente. Se libera el vaso de dicha formación, que es enucleada llevándonos pared y contenido (fig. 2). La arteria recupera su pulso normal y a la palpación la pared no presenta alteración patológica alguna. Al final de la intervención, pulsos periféricos presentes y válidos, Índice presorio al Döppler, normal. El examen histológico del material resecado muestra tejido colágeno de tipo mixomatoso (fig. 3).

Al año, la situación vascular es normal por completo.

### Recuerdo histórico

La primera descripción de la degeneración coloidocística adventicial de la arteria poplítea aparece en 1947, cuando **Atkins y Key** describieron el hallazgo de una

(\*) Traducido del original en Italiano por la Redacción.

formación quística a cargo de la ilíaca externa que provocaba claudicación. Tal hallazgo fue interpretado como tumor mixomatoso y sólo más tarde en 1954 y 1957 se propuso la definición actual por parte primero de **Ejrup y Hjertton** y, luego, por **Lindber y Rob**. Hasta 1983 se han expuesto en la literatura 156 casos. Recientemente (1984) **Pratesi** y cols. han presentado otro muy bien documentado.

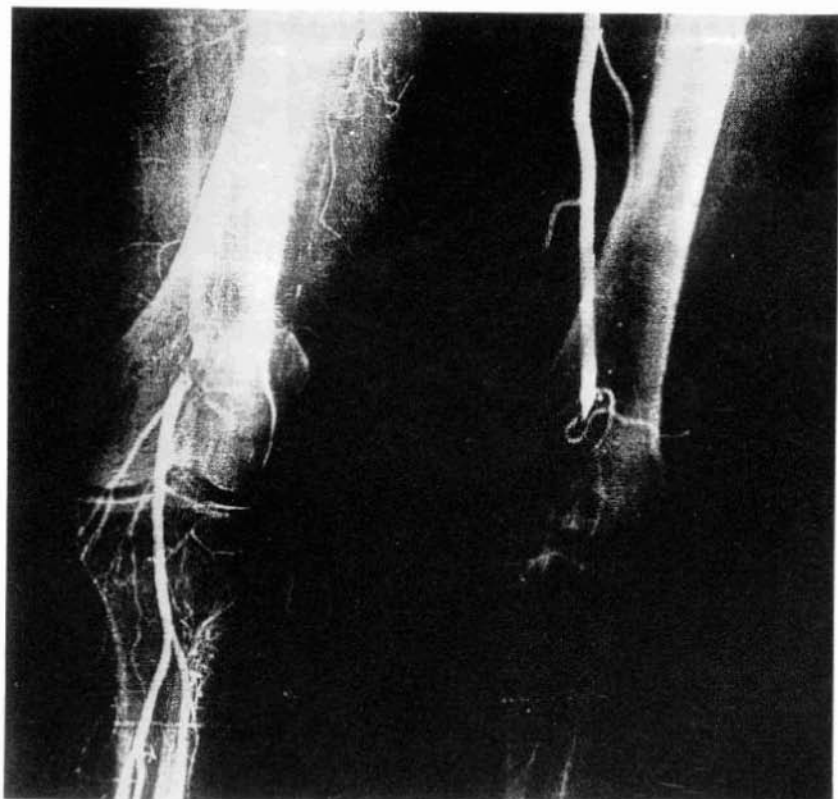

FIG. 1A.- Arteriografía: Obstrucción segmentaria de la a. poplítea. Imagen de «Stop» con terminación en V. Integridad arterial por encima y debajo.

### Nosología

Se trata de un cuadro patológico bastante raro y caracterizado por el hecho de haber sido evidenciado en personas jóvenes y de sexo masculino (promedio 1/10). En las mujeres parece presentarse lo más a menudo alrededor de sexta década, como en nuestro caso. La arteria poplítea es la afectada en mayor frecuencia; siguiendo la arteria ilíaca externa, la femoral, la vena femoral común y la arteria radial.



El tipo histológico de degeneración se diferencia con claridad de la medionerosis quística de **Erdheim**, por lo que ambas patologías están consideradas distintas del todo. Probablemente la quística crece con gran lentitud con el tiempo, provocando primero una estenosis de la arteria manteniendo su permeabilidad. Cuando la presión intraquística supera la de la arteria la luz de ésta se ocluye sin que sea necesario que se instaure una trombosis. Demostración de ello es el que la simple evacuación solamente del quiste es suficiente para la recuperación del pulso arterial aunque el angiograma muestre una oclusión.

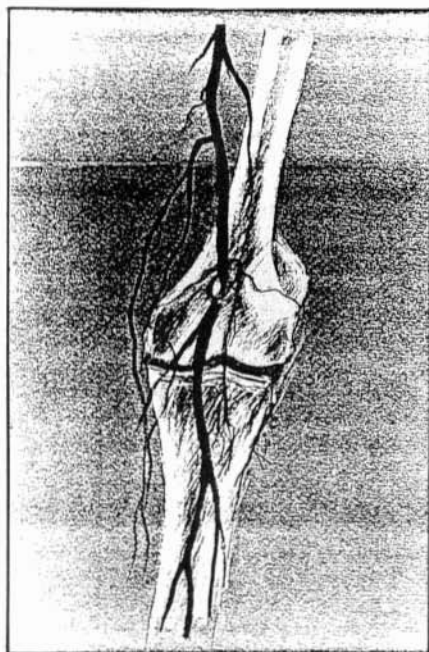


Fig. 1B.- Esquema de la Fig. 1A.

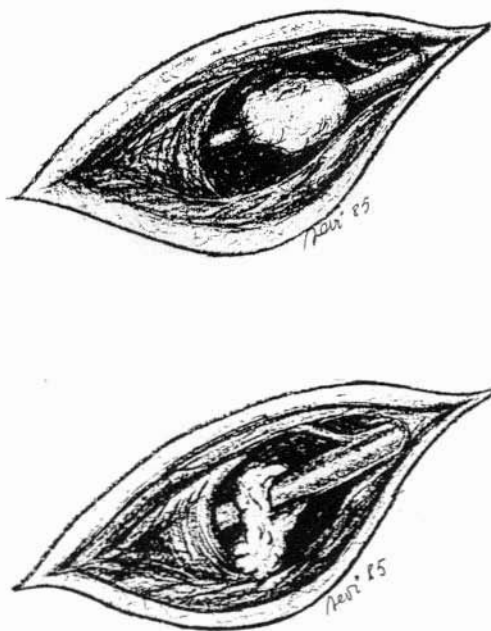


FIG. 2.- Esquema del aspecto macroscópico de la lesión.

### Etiología

Si ignora la causa exacta que provoca la degeneración coloido-quística de la arteria poplítea. Entre las distintas hipótesis propuestas, exponemos las más acreditadas: Traumática, según la cual el microtrauma repetido —flexión de la rodilla— causaría la degeneración; Degenerativa, que aceptaría una alteración del tejido conectivo que se transformaría en un tejido mucino-mixomatoso, asociado a un trastorno generalizado del mesenquima; Congénita, que sostiene la inclusión de células mucinoformadoras en el espesor de la adventicia, con sucesivo desarrollo en la edad

adulta del manguito mixomatoso que rodea la arteria. Las tres teorías son, empero, fácilmente refutables y difícilmente demostrables, por lo que quedan sólo a nivel de hipótesis.

### **Clínica**

Si se conoce la existencia de esta rara patología, el diagnóstico puede ser fácil dado que el cuadro clínico es suficientemente típico. En general se trata de un hombre joven que, sin patología precedente, inicia una súbita e intensa claudicación a

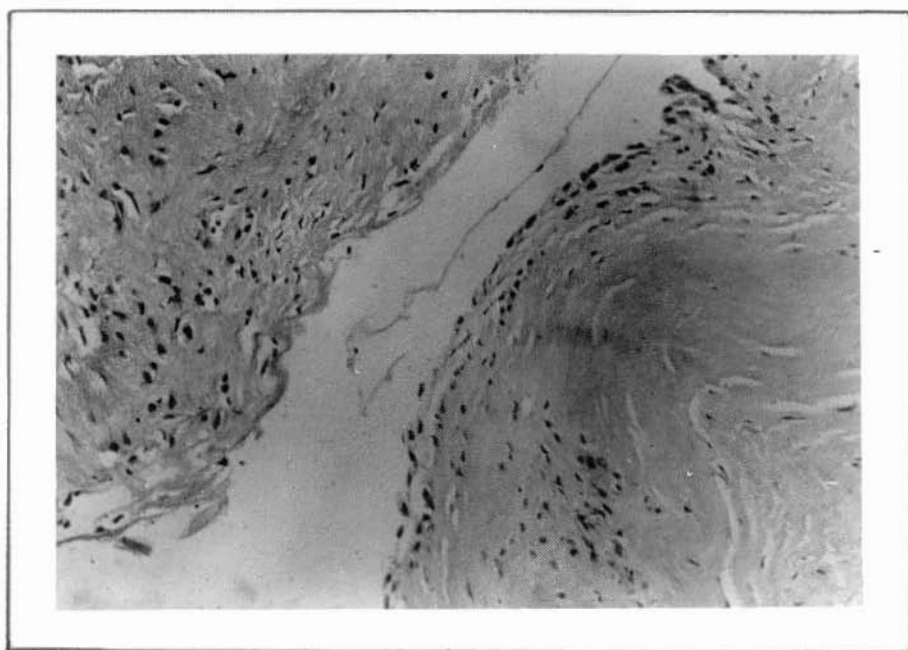


FIG. 3.- Examen histológico: tejido colágeno de tipo mixomatoso.

unos 50 m. o menos. Se queja de parestesias en el pie y sensación de frío. El cuadro puede aparecer también de forma brutal con los típicos signos de isquemia periférica aguda. Lo que es más común, según la literatura, es la rapidez de su presentación (pocas semanas o días) y la total ausencia de sintomatología precedente. A la exploración objetiva se observa la ausencia de pulso poplíteo y a nivel del tobillo, así como signos clínicos de isquemia (palidez, hipotermia, etc.). Por lo común, no suele advertirse tumefacción pulsátil en poplíteo, aunque sí cabe observar una soplo a nivel de la arteria en casos de estenosis. Si ésta existe, comprobamos pulsos débiles y el típico signo de Ishikawa, caracterizado por la desaparición de los pulsos

y acentuación de la isquemia al flexionar la rodilla fuertemente. El Döppler es muy útil y demuestra una reducción del flujo distal a la poplítea con índice presorio de Windsor claramente patológico. La reducción del índice se acentúa tras ejercicio y cabe registrar un empeoramiento del flujo con la rodilla flexionada. El miembro contralateral muestra normalidad.

Bajo el plano puramente clínico, el diagnóstico diferencial se establece con todas las posibles arteriopatías juveniles, entre ellas la arteriosclerosis precoz, las arteritis, los traumas vasculares, los aneurismas... Todas estas patologías presentan características de fácil individualización.

Más complejo es distinguirla del Atrapamiento de la poplítea, ya que presenta características similares bajo el plano de la sintomatología y epidemiológico. En tal caso son útiles las pruebas dinámicas, como la flexión plantar activa y la dorsiflexión del pie, que reducen de manera característica el flujo periférico en caso de Atrapamiento.

El examen arteriográfico es indispensable y viene caracterizado por una obstrucción segmentaria de la arteria poplítea de 1 a 8 cm de longitud, siendo absolutamente normales los sectores vasculares por encima y por debajo. El aspecto del «stop» es variable pero específico: en pico de flauta, en cimitarra, si es posible efectuar una toma lateral es fácil ver el sector vascular desplazado de su eje y el perfil filiforme del vaso, lo que por contra no aparece en proyección antero-posterior, donde simula más bien una obliteración.

### **Anatomía patológica**

El aspecto de la lesión es bastante típico. se trata de un manguito que envuelve la arteria, por lo común con reacción inflamatoria más o menos intensa, con contenido de material mucilaginoso, denso, más o menos claro, que semeja mucho líquido sinovial. De fácil extirpación, durante su resección se ve dilatarse la arteria y reempezar la pulsatilidad. El análisis cromatográfico revela la presencia de aminoácidos pero no de carbohidratos, como tampoco de calcio y de colesterol. Se han hallado mucoproteínas y mucopolisacáridos, así como ácido hialurónico e hidroxiprolina. Precisamente esta última sustancia indica un posible origen conectivo del material. Dado que el mayor componente de este material es el ácido protohialurónico, presente en el cordón umbilical humano, la hipótesis de la inclusión congénita resulta reforzada.

### **Tratamiento**

No existe duda sobre la indicación quirúrgica. Por lo común es suficiente llevarse el manguito coloido-quístico para restablecer el flujo sanguíneo. Esta maniobra suele ser fácil, a veces complicada por tenaces adherencias a los tejidos vecinos. La exploración digital de la arteria y una angiografía intraoperatoria decidirán el comportamiento a efectuar. Si se recupera el pulso, si no existe trombosis y la pared arterial es normal, no son necesarias más maniobras quirúrgicas. De otra manera es necesario recurrir a la cirugía vascular directa según las necesidades del momento («patch», resección-injerto, «by-pass», etc.). No obstante, algunos autores reco-

miendan en todos los casos, la remoción del sector vascular interesado a fin de evitar recidivas que, según Terry, ocurren en el 10% de los casos.

### Comentario

Aparte de consideraciones etiopatogénicas de esta curiosa patología, el problema principal, según nosotros, consiste en conocer la existencia de esta rara alteración de la poplítea: la degeneración coloido-quística adventicial. De hecho, la sospecha diagnóstica es casi legítima cuando existen los signos clínicos de arteriopatía grave isquémica en una persona joven, sin antecedentes anamnésicos y de aparición rápida y brusca. Se vuelve de certeza cuando el empeoramiento va ligado a la prueba de la flexión de la rodilla y, sobre todo, cuando el examen radiográfico angiográfico demuestra una patología sectorial, segmentaria, con aspecto del todo normal del vaso por encima y debajo de la lesión.

En cuanto al tratamiento, establecido o no un correcto diagnóstico, la exploración de la poplítea es imprescindible dados los signos isquémicos y el compromiso del sector arterial visto el arteriograma. Pero es sobre la precocidad del tratamiento en lo que nosotros insistimos. Ello por dos motivos: Antes que nada por que la trombosis casi nunca es precoz, lo que permite la liberación de la arteria de manguito coloido-quístico restableciendo la circulación y, segundo, por que si el diagnóstico era sólo de sospecha, se hace así de certeza.

En el caso que exponemos sólo en la intervención se vió el tipo de patología, si bien recordemos que él era algo anómalo: la aparición fue rápida, podemos decir que casi brusca, y el paciente no era un hombre joven sino una mujer sesentona. A posteriori, repasando la angiografía femoral, el diagnóstico pudo efectuarse antes de la intervención. Sin embargo, el éxito de la intervención nos ha compensado con mucho de la decepción de no haber pensado en la correcta identificación de la lesión.

### RESUMEN

Se presenta un caso de degeneración coloido-quística de la arteria poplítea izquierda en una mujer de 57 años, ingresada por la aparición de una isquemia aguda de rápida evolución. Sometida primero a angiografía, fue luego operada. Sólo así se estableció el diagnóstico y se pudo practicar la necesaria extirpación del manguito mixomatoso que envolvía el vaso.

Se discuten los principales aspectos patogénicos, anatomopatológicos y clínicos a la luz de otras experiencias aportadas por la literatura.

### SUMMARY

A case of colloido-cystic degeneration in popliteal artery, in a 57 years old woman with acute ischemia of quick presentation and evolution, and diagnosed surgically, is presented. Pathogenical, anatomopathological and clinical aspects are discussed.

### BIBLIOGRAFIA

1. ATKINS H.J.B., KEY J.A.: A case of mixomatus tumor arising in the adventitia of the left external iliac artery. «Br. J. Surg.», 34; 426, 1947.
2. BERGAN J.J.: Adventitial cystic disease of the popliteal artery. «Vascular Surgery», Edit. R.B. Rutherford, pag. 569, 1977.
3. EJRP B., HIERTONN T.: Intermittent claudication: three causes treated by free vein graft. «Acta Chir. Scand», 108; 217, 1954.
4. ISHIKAWA K., MISHIMA Y., KOBAYSHI S.: Cystic adventitial disease of the popliteal artery. «Angiology», 12; 357, 1961.
5. JANNELLI F.I., PUCCIO F.: Degenerazione cistica avventiziale dell'arteria poplitea. «Min. Cardioang», 29; 749, 1981.
6. MARTINELLI G.L., BERGAMASCHI R., ESPOSITO A.: Degenerazione colloido-cistica dell'arteria poplitea. «Boll. Soc. Med-Chir», Mo, 3°; 1, 1968.
7. PRATESI C., MATTICARI S., BERTINI D., TONDI P., POLA P.: La degenerazione cistica dell'arteria poplitea: presentazione di un caso. «Giorn. It. Angiol», 4; 148, 1984.
8. TERRY J.A., SHENKEN J.R., SOHOF M.R., NEIX D.D.: Cystic adventitial disease. «Human Pathology», 12; 639, 1981.

## LA VALORACION DE LOS TRONCOS SUPRAAORTICOS POR MEDIO DE LA ULTRASONOGRAFIA DOPPLER C.W. Y ANGIOSCOPIO (\*).

A.M. RASO, C. CARLIN y E. FALCO.

**Instituto di Medicina e Chirurgia Cardiovascolare (Prof. S. Abeatici). Insegnamento di Semeiotica Chirurgica B (Prof. A.M. Raso). Università di Torino (Italia).**

Las principales críticas al Döppler C.W. están representadas por la escasa capacidad de proporcionar información aceptable en condiciones de baja relación señal-sonido, por la dificultad de un cálculo correcto, excepto en casos particulares, de la velocidad media de la sangre en el lugar de exploración y por lo inadecuado del trazado velocimétrico en relación a las informaciones relativas a las dimensiones vasculares, para seguir las variaciones en el tiempo y por tanto valorar la elasticidad parietal (1).

La caracterización correcta del régimen de flujo en el interior de un conducto de paredes elásticas precisa, además del conocimiento de la distribución de la velocidad del flujo en su interior, también y sobre todo de la sección del propio vaso y de sus variaciones en sisto-diástole. En la actualidad, para obtener estos datos es todavía necesario recurrir a métodos angiográficos o ecográficos. Para evitar este inconveniente **Di Giullomaria** y cols. (2) han puesto a punto un aparato, definido Angioscopio, unido a los comunes Döppler del comercio, unidireccionales o no, capaz de proporcionar al examinador una dimensión, «el tamaño», introduciendo el concepto de sección relativa, estrechamente ligada a la propia sección del vaso (3).

En la hipótesis, hoy en general aceptada, de que la concentración de las partículas presentes en la sangre se mantenga inalterada en el breve tiempo preciso para un común análisis Döppler, el instrumento puede demostrar un tamaño proporcional a la sección del vaso en examen, con independencia de la velocidad de la sangre que lo recorre. Con tal método no se puede alcanzar la forma real de la sección afectada por los ultrasonidos, sino sólo la del área delimitada por sus contornos; por tal razón, en el osciloscopio la sección del vaso queda siempre representada como circular, con independencia de su forma verdadera.

El Angioscopio puede, pues, ofrecer:

- a) Una imagen de la sección relativa y de sus variaciones durante el ciclo cardiaco;
- b) Un valor numérico relativo al radio máximo y mínimo de la sección relativa durante el ciclo cardiaco, dadas las mutaciones de la luz vascular en sístole y diástole;
- c) Una señal acústica Döppler de alta calidad, con la posibilidad de aumentar o disminuir las señales ocasionadas por las partículas en movimiento lento o rápido,

(\*) Traducido del original en italiano por la Redacción.



con la más óptima dirección de la sonda; pues, en efecto, cabe colocarla de tal manera que obtengamos con facilidad la máxima señal Döppler posible que nos garantice de una parte la ausencia de alteraciones inducidas sobre el vaso por una excesiva presión de la sonda (estenosis inducida) y, por otra, la posibilidad de repetición del análisis ya que nos permite colocar la sonda en el mismo punto del análisis precedente (es suficiente volver a obtener el mismo radio máximo); consigue que sea más fácil el «follow up» de los pacientes que deben someterse con cierta frecuencia al examen Döppler de un determinado sector, pues conseguida una sección relativa o sea una área circular proporcional a la luz del vaso en examen y un radio máximo y mínimo consecutivos a una correcta posición, nos advierte también de muy leves variaciones en la sección del vaso en estudio.

Los datos numéricos relativos al radio máximo y mínimo de la sección relativa son más bien variables en los distintos sujetos y también en las propias arterias; además, hay elementos que pueden alterar los valores, como la profundidad del vaso en relación a la piel, el hematocrito, la presión arterial, la insuficiencia cardiaca, el tipo de sonda utilizada (4 o 8 MHz). Pero, el dato más interesante que sobresale es la variación del radio durante el ciclo cardiaco. Cabe afirmar, en líneas generales, que una discreta variación entre el diámetro máximo y el mínimo de la sección relativa es índice de escasa elasticidad de la pared arterial y por tanto signo de patología. Además, el cálculo matemático de la variación del radio durante el ciclo cardiaco queda representado de modo adimensional, pues sus variaciones superan las del área:

$$\frac{R \text{ máx.} - R \text{ mín.}}{R \text{ máx.} \div R \text{ mín.}} \\ 2$$

resultado que naturalmente varía con las variaciones de los parámetros citados antes.

El método que hemos expuesto de forma sintética en esta parte, en relación a los troncos supraaórticos, ha sido utilizado por nosotros también intraoperatoriamente por medio del uso de una sonda expresa de agua de 8 MHz con resultados muy satisfactorios, dados los valores numéricos de la sección relativa que confirmaban cada vez la bondad de las anastomosis efectuadas por nosotros, mediante la expresión de valores numéricos comparables, siempre puestos de manifiesto durante la intervención (5).

Insistimos en que los valores numéricos reportados a continuación no corresponden a los valores reales expresados en cm. o mm. El presente estudio va encaminado a valorar el aparato en los troncos supraaórticos, en valorar la diferencia  $R \text{ máx.} - R \text{ mín.}$  (índice de elasticidad parietal) y las variaciones del radio.

## Material y método

En 1984, entre los pacientes que han concurrido a nuestro Ambulatorio de Diagnóstico No-Invasivo, hemos extraído 300 casos venidos por presunta patología de los troncos supraaórticos y que no presentaban sintomatología subjetiva cerebral actual o previa. Tales pacientes, remitidos como patológicos o con sospecha de ello,

han sido considerados normales, excluyendo del estudio los casos francamente patológicos clínicamente o por Döppler C.W.

Se trataba de 300 sujetos, 142 (47,4%) del sexo femenino y 158 (52,6%) del masculino, en edades comprendidas entre los 17 y 83 años (promedio 55,9).

Las mujeres (142) presentaban una edad mínima de 17 años y máxima de 82 (promedio 54,9). Por debajo de los 45 años el promedio era de 35,7; entre los 46 y 65, era de 55,1; por encima de los 66 años el promedio era de 73,9.

Los varones (158) presentaban una edad promedio de 56,8, con una mínima de 20 y una máxima de 83. Por debajo de los 45 años la edad media era de 34,4; entre los 46 y 65, de 59,5; por encima de los 66 años, de 76,7.

La muestra era lo suficientemente homogénea como para permitir un estudio a la vez por edades (Tabla I).

TABLA I

Sexo	Edad	Nº de casos	%
Masculino	< 45	22	7,3
	46-65	96	32
	> 66	40	13,4
Femenino	< 45	34	11,3
	46-65	78	26
	> 66	30	10
		300	100%

Toda la muestra ha sido examinada por un solo técnico, reduciendo así, al menos de modo presumible, los márgenes de error. Por otra parte, hemos excluido los primeros 50 casos, que podrían definirse como de «ejercitación», para evitar incurrir en errores de aprendizaje con el Angioscopio.

En todos los pacientes se han examinado: carótida común, externa e interna, con sonda 4MHz, la supraorbitaria y la vertebral con sonda 8MHz, y se ha practicado un Döppler C.W. standard.

En el total de los 300 casos no hemos hecho anotaciones en cuanto los focos estudiados carecían de flujo: 7 carótidas comunes, 3 carótidas internas y 3 externas, 8 vertebrales y 2 supraorbitarias.

Hemos encontrado una exacta correspondencia diamétrica en ambos lados en 11 casos (3,6%) entre vertebral derecha e izquierda, en tanto en 205 casos (68,3%) el calibre de la vertebral derecha era inferior al de la izquierda; sucediendo lo contrario en el resto.

En todos los pacientes, examinados los focos de auscultación, se valoraron: a) el diámetro máximo, b) el diámetro mínimo, c) la diferencia entre los anteriores (R máx. — R mín.) Índice de la elasticidad vascular, y d) la sección relativa, según la fórmula:

$$\frac{R. \text{ máx.} - R. \text{ mín.}}{R. \text{ Máx.} \div R. \text{ mín.}}$$

2

## Resultados

La primera observación nace de la Tabla II, donde se exponen los datos en relación con la media de las variaciones entre diámetro máximo y diámetro mínimo en todo vaso examinado (R máx. — R. mín.), con independencia de la edad.

TABLA II  
Valoración media sobre todos los casos con independencia de la edad. R máx - R mín.

	Casos	Variación media
Carótida común derecha	296	10,3
Carótida común izquierda	297	9,7
Carótida externa derecha	298	8,2
Carótida externa izquierda	299	8,2
Carótida interna derecha	299	8,4
Carótida interna izquierda	298	9,0
Vertebral derecha	299	5,6
Vertebral izquierda	297	6,4
Supraorbitaria derecha	299	7,4
Supraorbitaria izquierda	299	8,3

Cabe resaltar que si en el total de los casos sólo se diferencian por menor elasticidad las arterias vertebrales; en los otros vasos mientras la diferencia entre R. máx. — R. mín. se ha mantenido en valores prácticamente superponibles, las excursiones diametrales de las vertebrales se han mostrado más modestas, quizá en relación a la ubicación y topografía de tales vasos.

TABLA III  
Variación R max - R mín según fases de edad

Edad	< 45			45/65 > 66		
Carótida común Dr.	10,2	10,5	10,7	10,7	10,2	9,5
Carótida común Izq.	9,8	9,3	10,0	9,6	9,8	10,2
Carótida externa Dr.	8,0	8,2	8,2	8,8	8,4	8,0
Carótida externa Izq.	8,6	8,0	7,3	8,2	8,6	8,8
Carótida interna Dr.	8,7	8,5	8,7	8,3	8,1	8,2
Carótida interna Izq.	10,1	9,2	9,8	8,3	8,2	8,0
Vertebral Dr.	6,4	5,3	5,6	5,2	5,6	5,8
Vertebral Izq.	7,4	5,9	5,9	6,4	6,2	6,6
Supraorbitaria Dr.	7,4	7,8	7,3	7,6	7,4	7,4
Supraorbitaria Izq.	8,3	8,5	7,4	9,0	8,1	8,7
	Mujeres			Hombres		

En la Tabla III se exponen los datos en relación con las variaciones R. máx — R. mín según la fase de edad. Los datos confirman cuanto se anota en el total. Se observa, en efecto, la menor variación diametral a cargo de las vertebrales, correspondiendo la mayor a las carótidas comunes, con preponderancia del lado derecho sobre el izquierdo. No existe nada significativo entre los sexos.

Hemos, pues, examinado las secciones relativas:

$$\frac{\frac{R \text{ máx.} - R \text{ mín}}{R \text{ máx.} + R \text{ mín}}}{2}$$

de todos los casos observados por nosotros, efectuando las medias, en relación tanto al sexo como a las fases de edad. En la Tabla IV se exponen los valores medios referidos a los sujetos del sexo masculino. Se observa de modo fundamental una casi uniformidad de datos, independientes de la edad, descontando los valores medios totales por cada fase de edad y por cada vaso examinado, de manera en extremo modesta.

En la Tabla IV análogas consideraciones pueden hacerse respecto al sexo femenino, con resultados superponibles a los precedentes. La edad no parece incidir sobre los valores de la sección relativa de los vasos aferentes al encéfalo, análogamente a cuanto sucede con R máx. — R mín. En fin, si observamos los valores medios totales, independientemente del sexo, las consideraciones quedan posteriormente reforzadas (Tabla IV).

TABLA IV

		Varones										
		Carótida común		Carótida externa		Carótida interna		Vertebral		Supraorbitaria		
		Dr.	Izq.	Dr.	Izq.	Dr.	Izq.	Dr.	Izq.	Dr.	Izq.	
>	66	1.03	1.05	0.6	0.8	1.08	1.03	1.36	1.44	1.28	1.46	C
	46/65	0.95	1.02	1.02	1.14	0.93	1.14	1.44	1.60	1.25	1.38	B
<	45	0.86	1.05	1.04	1.20	1.00	1.09	1.35	1.24	1.26	1.30	A
		0.94	1.04	0.88	1.04	1.00	1.08	1.38	1.42	1.26	1.38	
		Mujeres										
>	45	0.96	1.13	1.01	1.27	1.08	1.23	1.23	1.45	1.25	1.39	
	46/65	1.00	1.12	1.12	1.15	1.09	1.29	1.42	1.40	1.22	1.39	
<	66	1.08	1.12	1.06	1.24	1.14	1.38	1.22	1.37	1.40	1.41	
		1.01	1.12	1.06	1.22	1.10	1.30	1.32	1.40	1.29	1.39	
		valores medios totales (varones + mujeres)										
		0.97	1.08	0.97	1.13	1.05	1.19	1.35	1.41	1.27	1.38	

Quedando los datos discrepantes entre R máx. — R mín. de las arterias vertebrales y supraorbitarias respecto a los otros vasos, hemos querido examinar si existían diferencias en las secciones relativas entre estos dos grupos de arterias, advirtiendo que en las observaciones hemos utilizado sondas de MHz diferentes y aclarando que los valores numéricos no se expresan en cm. o mm., es decir respondiendo a la realidad, aunque con valores ideales aportados por Angioscopio. Lo que interesa subrayar es las diferencias diametrales en la sístole y la diástole y los valores medios de las secciones relativas, diferenciándolas según los grupos de arterias estudiadas.

Si examinamos las secciones relativas de las carótidas comunes, internas y externas tanto en hombres como en mujeres, subdivididas por clases de edad, observamos que parecen algo mayores en el sexo femenino, aunque no de modo significativo.

TABLA V

Edad	Varones - Carótidas					
	Común		Externa		Interna	
	Dr.	Izq.	Dr.	Izq.	Dr.	Izq.
< 45	0.86	1.05	1.04	1.20	1.00	1.09
46/65	0.95	1.02	1.02	1.14	0.93	1.14
> 66	1.03	1.05	0.60	0.80	1.08	1.03
Media total	0.94	1.04	0.85	1.04	1.00	1.08
	Mujeres					
	Dr.	Izq.	Dr.	Izq.	Dr.	Izq.
	Dr.	Izq.	Dr.	Izq.	Dr.	Izq.
< 45	0.96	1.13	1.01	1.27	1.09	1.23
46/65	1.00	1.12	1.12	1.15	1.09	1.29
> 66	1.08	1.12	1.06	1.24	1.14	1.38
Media total	1.01	1.12	1.06	1.22	1.10	1.30

En los hombres parece existir cierta diferencia que se repite en cuanto a las carótidas externa e interna. Es más fácil suponer que tales diferencias de lado puedan referirse a la preponderancia de área que se comprueba en cada sujeto de modo constante, con independencia de interpretaciones de tipo diagnóstico. Esto viene apoyado por el hecho de que los datos son constantes en los tres vasos examinados y se repiten tanto en el hombre como en la mujer (Tabla V).

Si observamos los datos de la Tabla VI que muestra las medias de las secciones transversas de las vertebrales y de las supraorbitarias, por sexo y por fases de edad, veremos que mientras para las vertebrales las diferencias de sexo y de lado son pequeñas, no cabe decir lo mismo para las supraorbitarias en las cuales la sección transversa parece predominar en el lado derecho, hecho de interpretación dudosa.

Por último, hemos examinado los datos referentes a los sujetos de sexo masculino, evaluados por cada uno de los vasos, diferenciados en tres fases de edad, considerando las medias de las variaciones entre R máx. R mín. y, por cada vaso, las variaciones diametrales máximas y mínimas absolutas. El dato que, a nuestro criterio, sobresale es la absoluta invariabilidad si nos referimos a las distintas clases de edad; ello si se esperaran excursiones menores con la progresión de la edad. En realidad, la edad no parece influir sobre la elasticidad de las paredes vasculares de los troncos arteriales aferentes al encéfalo. análogos resultados hemos obtenido con el sexo femenino y, con valores similares a los masculinos, hemos conservado una constante en la diferencia R. máx. — R. mín., con independencia de la edad.

TABLA VI

	<u>Varones</u>			
	<u>Vertebrales</u>		<u>Supraorbitarias</u>	
	Dr.	Izq.	Dr.	Izq.
< 45	1.35	1.24	1.26	1.30
46/65	1.44	1.60	1.25	1.38
> 66	1.36	1.44	1.28	1.46
Total varones	1.38	1.42	1.26	1.38
	<u>Mujeres</u>			
	Dr.	Izq.	Dr.	Izq.
	Dr.	Izq.	Dr.	Izq.
< 45	1.38	1.45	1.25	1.39
46/65	1.42	1.40	1.22	1.39
> 66	1.22	1.37	1.40	1.41
Total mujeres	1.32	1.40	1.29	1.39

### Consideraciones

El uso ambulatorio del Angioscopio en el análisis de los vasos del cuello en sujetos exentos de arteriopatía manifiesta clínicamente nos ha llevado a considerar algunos elementos que parecen hallarse en contraste con lo que se observa normalmente.

Ante todo, la variación media en todos los casos observados del diámetro en sístole y diástole (R máx. — R mín.) ha demostrado que los vasos cuya excursión es menor corresponden a las arterias vertebrales, presumiblemente por su situación anatómica y por el punto de observación.

La observación de la sección transversa de los vasos no ha demostrado variaciones estadísticamente significativas ni en relación con los dos lados examinados, el sexo ni la fase de edad. En especial la edad no parece incidir sobre la sección re-



lativa de vaso, hecho al menos aparentemente inexplicable ya que sería de esperar una reducción con el aumento de la edad.

Las secciones relativas de las carótidas internas, externas y comunes parecen ser algo superiores en el sexo femenino sobre el masculino; en este último parece existir una pequeña diferencia entre la carótida común derecha y la izquierda, de igual modo que con la interna y la externa, fenómeno menos evidente en las mujeres.

Para las vertebrales las medias de las secciones transversas examinadas por sexos y edad son modestas, mientras que para las supraorbitarias la sección transversa presenta valores superiores en el lado derecho respecto al contralateral.

Nos parece, empero, más importante subrayar el interés de la diferencia  $R$  máximo —  $R$  mínimo, que puede representar un buen índice de la elasticidad de la pared vascular, fenómeno que hemos ya descrito precedentemente, en especial con el uso del Angioscopio intraoperatoriamente. El factor elástico, en nuestras observaciones, no parece presentar diferencias en los dos sexos ni en las fases de edad. Asimismo el examen de cada vaso pone en evidencia valores numéricamente más amplios sobre los grandes vasos (carótidas) que en las vertebrales y las supraorbitarias. Estas últimas arterias son, a nuestro parecer, de difícil investigación y valoración.

Todavía no hemos estandarizado el uso del tipo de sonda, si es la de 4 u 8 MHz; basándonos en el presente estudio y sus resultados, obtenidos con las dos sondas, nos parece más correcto en el futuro utilizar una sola, la de 4 MHz, a fin de obtener un haz de ultrasonidos constante y unos valores numéricos adecuados.

#### RESUMEN

De la observación de 300 casos ambulatorios de sujetos aparentemente exentos de patología en los troncos supraórticos, examinados con Döppler C.W. y Angioscopio, hemos obtenido valores digitalizados (no respondiendo a reales medidas numéricas) que nos han permitido la valoración de los diámetros máximos y mínimos de las carótidas comunes, externas internas, así como de las vertebrales al Tillaux y de las supraorbitarias. De los datos digitalizados hemos extrapolado los valores medios tanto de la diferencia entre diámetro máximo y mínimo (índice de elasticidad parietal) y de la sección transversa del vaso en examen.

Los tados medios obtenidos por nosotros, subdivididos por vasos, por sexos, por fases de edad, no han demostrado diferencias significativas, excepto a cargo de las vertebrales.

Lo interesante de nuestro estudio viene expuesto por la capacidad de valoración de las secciones de los vasos del cuello aferentes al encéfalo, correlacionados con los trazados Döppler C.W. practicados en cada examen seguido del Angioscopio. Este se ha demostrado en particular útil en la valoración del diámetro máximo y mínimo y de la sección relativa, en especial durante el acto quirúrgico.

#### SUMMARY

Observation of 300 cases without apparent TSA pathology, examined with Döppler C.W. and angiography, permitted to value maximal and minimal diameter of these vessels, according to different vessels, sex, age, etc., not being appraised significant differences, except in vertebral arteries. It was specially useful in surgery.

#### BIBLIOGRAFIA

1. D'ALESSIO, T.; DI GIULIOMARIA, C.; SACCO, R.; CAVALLARO, A.; SCIACCA, V.: «An approach to the diagnosis of peripheral vascular diseases by means of autoregressive modeling of Doppler signals». VII Congr. Brasiliano di Ingegneria Biomedica. Río de Janeiro, Nov. 1981.
2. DI GIULIOMARIA, C.; SACCO, R.; D'ALESSIO, T.; DI MARZO, L.; SCIACCA, V.; STERPETTI, A.; CAVALLARO, A.: «Relative section evaluation: a mean of completing ultrasound Doppler analysis of peripheral arterial vessels». Symposium of Informatics and Bio Engineering in Medicine. Roma, Mayo 1983.
3. DI MARZO, L.; SCIACCA, V.; STERPETTI, A.; CISTERNINO, A.; CAVALLARO, A.; DI GIULIOMARIA, C.; SACCO, R.; D'ALESSIO, T.: «Nuova metodica Doppler per lo studio della pulsabilità delle arterie». Comunicazione al IX Congresso della Società Ricerche in Chirurgica. Milano, Ottobre 1983.
4. RASO, A.M.: La flussimetria Doppler intraoperatoria nella chirurgia arteriosa diretta; nota preliminare. «Min. Angiol.» 8: 97, 1983.
5. RASO, A.M.; CARLIN, R.; FALCO, E.: La valutazione intraoperatoria dei flussi durante chirurgia arteriosa ricostruttiva mediante Doppler C W e Angioscope. Atti del Simposio su la «Diagnostica vascolare non invasiva ed Invasiva in Patologia Vascolare: clinica o tecnicismo?». Torino, Ottobre 1984.

## ISQUEMIA AGUDA EN MIEMBROS: A PROPOSITO DE UN CASO DE INTOXICACION POR TARTRATO DE ERGOTAMINA.

V. IBAÑEZ ESQUEMBRE, G. COLLADO, J. GONZALEZ RIOS, A. MASEGOSA y A.L. CABRERA GARRIDO.

**Servicio de Angiología y Cirugía Vascular de la Ciudad Sanitaria «Virgen de las Nieves». Granada (España).**

### Introducción

La intoxicación por derivados del Cornezuelo de Centeno nos viene referida desde aproximadamente el año 1581, siendo las primeras noticias debidas a intoxicación colectiva. Según **J.N. Flessinguer**, desde 1581 a 1899 sesenta y cinco epidemias han sido registradas en Europa debidas a la ingestión de pan de centeno contaminado por el Cornezuelo del Centeno. Hoy día, tal incidencia, por lo menos en los países desarrollados, ha desaparecido; sin embargo, en nuestros días la utilización terapéutica de tales derivados y más específicamente del Tartrato de Ergotamina ha permitido la aportación de un ergotismo yatrógeno (2, 7, 11).

Recientemente un cierto número de observaciones han demostrado el papel favorecedor de antibióticos del grupo de los Macrólidos que, asociados a dosis terapéuticas de Tartrato de Ergotamina, pueden ser responsables de accidentes isquémicos de carácter dramático. Dado lo poco habitual de su referencia, hemos creído interesante la descripción del mismo.

El caso se refiere a una mujer joven con intoxicación por Tartrato de Ergotamina (T.E) que venía usando hacía cuatro años, en dosis crecientes, por cefaleas vasculares etiquetadas de tensionales.

### Observación

C.L.E., mujer de 26 años. El día 2-III-79 ingresa de urgencia por presentar cuadro de isquemia aguda en miembro superior derecho y miembro inferior izquierdo acompañándose de dolor de reposo de cinco días de evolución, más acentuado en miembro inferior izquierdo. Paciente nerviosa, con conflictos familiares y personales, viene padeciendo desde los 21 años cefaleas témporo-occipitales bilaterales de predominio izquierdo que motivan su consulta al psiquiatra, el cual instaura un tratamiento a base de Triptizol, Valium 5 y Cafergot. Los dos primeros preparados los tomó durante 10 meses no así el último que ha venido usándolo en dosis rectales crecientes hasta llegar a una pauta de continuidad durante los dos últimos años de 4 a 5 supositorios al día. A los pocos meses de comenzar este tratamiento, comienza con gastralgias postprandiales asociadas a náuseas y vómitos alimenticios ocasionales, que disminuyeron sin desaparecer por completo con la puesta en marcha por su Médico de Cabecera de un tratamiento a base de Primperan y Pankreon.

Desde hace un año, aproximadamente, la enferma relata molestias a la marcha, sin llegar al dolor de claudicación, en miembro inferior izquierdo, y la aparición a los pocos meses de este cuadro de parestias en miembro superior derecho, junto a creciente impotencia a esfuerzos normales en ambas extremidades. En el último mes aparece claudicación larga en dicha extremidad inferior.

Tres días antes de su ingreso, dolor brusco en pantorrilla y tercio inferior de muslo izquierdo, junto a la aparición de frialdad, palidez e impotencia funcional extrema de ambas extremidades que motivan el ingreso en nuestro Servicio. La exploración arterial demostró normalidad de troncos supraaórticos con ausencia de pulso cubital y radial derechos y flujo presente con ultrasonidos a nivel de radial, que desaparecía al elevar el miembro. En miembros inferiores, pulsos poplíteos y tibial posterior derecho débiles, con ausencia de los pedios y tibial posterior izquierdo, negatividad de flujo en troncos distales izquierdos y pedio derecho. La pletismografía evidenció disminución de la curva volumétrica en brazo y tobillo derechos con aplanamiento a nivel de pantorrilla y tobillo izquierdo y antebrazo derecho. El examen angiográfico mostró árbol arterial de calibre desminuido en general, con cambio en el calibre de la arteria femoral superficial izquierda en su 3ª porción, para pasar a ser filiforme hasta 3ª porción de poplítea, no siendo visualizados los troncos distales de dicho lado.

Inclinándonos hacia un cuadro de ergotismo agudo y ante su relativa gravedad, se instaura tratamiento con Heparina Sódica, dosis de 30 mg./4 horas, y Landrina 6 ampollas en 500 c.c. de glucosalino/6 horas.

Al día siguiente, respuesta favorable al tratamiento con disminución progresiva de su sintomatología isquémica.

A las 72 horas, recuperación de pulso a todos los niveles, normalización de todos los parámetros funcionales alterados y desaparición de la sintomatología.

Al cuarto día se suspende la anticoagulación y los vasodilatadores por perfusión intravenosa, instaurándose tratamiento con vasodilatadores orales.

La arteriografía de control realizada a los 7 días de su ingreso mostró, normalización del calibre vascular y árbol arterial presente a todos los niveles.

A los 21 días de su alta hospitalaria (12-III-79) es realizado nuevo control funcional, que reafirma la normalidad vascular y la desaparición de su sintomatología digestiva.

En los sucesivos controles (5-VI-79, 10-IX-79, 16-I-80, 18-IV-80 y 4-XI-82) los parámetros circulatorios están bien compensados.

## Discusión

Ante el caso referido nos planteamos el diagnóstico diferencial con otros cuadros. Descartada la hipótesis embólica o trombótica aguda, se valoraron otras causas determinantes de una isquemia aguda periférica: Arteritis específica e inespecífica, enfermedad o fenómeno de Raynaud, collagenopatía, etc.

Ante los datos referidos por la enferma y las observaciones en la literatura médica nos decantaron hacia el juicio diagnóstico de una intoxicación por Tartrato de Ergotamina.

La responsabilidad de Tartrato de Ergotamina se inscribe en el contexto de numerosas observaciones descritas en la literatura, donde los accidentes isquémicos se suceden tras la toma de medicamentos conteniendo Ergotamina (2, 5, 7, 10, 13,

14, 15, 19, 21). La mayoría de las veces del Tartrato de Ergotamina, otras de Dihidro-Ergotamina, para los cuales se alude una susceptibilidad individual falta de lugar (3). La estructura química base de los alcaloides del Cornezuelo de Centeno es el ácido lisérgico. Los alcaloides ergotínicos interactúan con los receptores alfa-adrenérgicos, sus efectos son de bloqueo alfa y manifestaciones periféricas por estimulación de estructuras musculares lisas. Asimismo, poseen actividad vasoconstrictora periférica sobre las arterias de mediano y pequeño calibre, además de sobre los vasos vasorum (12, 17).

El ergotismo medicamentoso es el único actualmente observado y corresponde en lo esencial al ergotismo llamado gangrenoso. Puede originar:

a) trastornos circulatorios periféricos consistentes en parestesias digitales, frialdad de las extremidades, dolores musculares que pueden ser intensos, cianosis y posteriormente gangrena seca o húmeda.

b) las manifestaciones cardíacas pueden ser desde la bradicardia al dolor anginoso y el infarto.

c) los trastornos gastrointestinales consisten en náuseas, vómitos, diarreas con posibilidad de llegar en casos graves hasta la isquemia y necrosis intestinal.

d) por último, los trastornos nerviosos consisten en mareos, astenia, somnolencia y excepcionalmente convulsiones (17).

Las observaciones recogidas ilustran ciertas particularidades de las isquemias de origen Ergotínico, (5, 16). Los territorios afectados son en general las arterias de los miembros inferiores y superiores, las de más incidencia, pero hay descritas otras localizaciones: Renales (10), Carótidas (19), Digestivas (1, 3, 4), Lingual (15), Oculares, Miocárdicas, Hepáticas (5) y Uterina (5). En éstas, se describen necrosis coloretcales, uterinas, linguales, congestiones hepáticas, necrosis miocárdicas antrorseptales, etc.

Los compuestos responsables suelen ser el Tartrato de Ergotamina (Gynergeno, Cafergot) utilizado como oxitócico o antimigrañoso (20); otros casos descritos lo han sido por toma de Bellergal... Las dosis tomadas muestran, asimismo, la gran variabilidad de las mismas con las que aparece el cuadro isquémico, para lo cual se alude la presencia previa en el paciente de un cuadro de intoxicación, insuficiencia hepática, hipertiroidismo, así como la asociación con ciertos antibióticos como la Oleandomicina, Eritromicina, Chymociclina y Fenotiacinas y TAO., que provocarán la potenciación de tales derivados, (6, 9, 12).

La terapéutica hasta el momento actual ha ido desde la acción sobre el territorio intravascular con anticoagulantes y vasodilatadores, pasando por la Simpatectomía quirúrgica o química, el tratamiento alfa-bloqueante con Pentolamina, etc. **Carliner**, en 1974, utiliza por primera vez el Nitropusiató de Sodio (NPS), así como **Andersen** y **Canonne** posteriormente en 1977. **Benhamou** lo utiliza, en 1979, sobre tres casos de ergotismo agudo con buen resultado, aunque aconseja su empleo en casos graves y por equipos especializados, dada su alta toxicidad (5). **M. Setti**, en 1978, resuelve un caso de intoxicación aguda con el empleo de Dihidroergocristina Metansulfonato (20). Nosotros creímos oportuno el tratamiento elegido dado el estado isquémico de los miembros afectados, obteniendo con ello un buen resultado.

En los últimos años, en los casos en que el tratamiento médico no ha dado resultados satisfactorios y el estado de enfermo se agravaba por momentos, se ha utilizado la dilatación directa con sonda de Fogarty, dando buenos resultados (3, 18, 21).

## Conclusiones

Siendo las cefaleas un cuadro que está viendo una escalada importante en las ciudades industrializadas y dada la escala terapéutica que se está produciendo como consecuencia, debemos ser cautos tanto en la elección del medicamento antimigrañoso como en la de los uterotónicos y sobre todo en los casos donde existan estados previos de susceptibilidad al medicamento, como en la asociación con ciertos grupos de antibióticos.

Creemos, por tanto, que el éxito ante un caso determinado debe estar basado en un diagnóstico exacto del grado de isquemia del paciente y de sus otras posibles repercusiones, con todos los medios exploratorios a nuestro alcance. El medicamento o medicamentos a elegir deberá estar en función del grado de isquemia y del estado general de paciente. Así, ante lo referido por nosotros y con la ausencia de otras localizaciones y complicaciones se obtuvo un resultado excelente con la puesta en marcha de un tratamiento en cierto modo convencional. En casos de isquemia más grave o en presencia de otros territorios afectados potencialmente más peligrosos se deberá elegir qué tratamiento será el más idóneo, barajando todas las posibilidades que actualmente nos ofrece tanto la farmacología clínica como los medios quirúrgicos a nuestro alcance.

## RESUMEN

Se expone un caso de isquemia aguda de miembro superior derecho y miembro inferior izquierdo, causada por intoxicación por Tartrato de Ergotamina. Se hace una exposición de la fisiopatología, clínica y tratamiento actual de tal síndrome.

## SUMMARY

A case of acute ischemia in right upper limb and left lower limb because of an ergotamine intoxication, is exposed. Physiopathology, clinic and syndrome actual treatment, are commented on.

## BIBLIOGRAFIA

1. AHOLMES, G.; MARTIN, E.; TABAU, S.: Mesenteric Vascular Occlusion in pregnancy: Suspected ergot, poisoning. «Med. J. Austr», 58; 1009, 1969.
2. ANCALMO, N.; OCHSNEV, J.L.: Peripheral ischemia secondary to ergotamine intoxicación. «Arch. Surg», 109; 837, 1974.
3. ARICO, M.; MARTINO, A.; PUMILLIA, G.: Accidentes isquémicos por ergotismo iatrogénico. «Angiología», 34; 82, 1982.
4. BAGBY, R.; COOPER, R.: Angiography in ergotism. «Am. J. Roent», 116; 179, 1972.
5. BENHAMOU, A.C.; ZURIN, B. y cols.: Accidents ischémiques graves par ergotisme. «Journal Mal. Vascul.», 5; 38, 1980.
6. BIGOIRE, B.; OIMEZ, P.; SORIA, R.J., y cols. L'association triacetyl oleandomique-tartrate d'ergotamine est-elle dangereuse?. «Nouv. Presse Méd», 4; 2723, 1975.
7. BLAU, J.N.; y cols. Ergotamine tartrate overdosage. «Brit. Med. J.», 265; 266, 1979.
8. CARLINER, N.: Sodium Nitropruside treatment of ergotamine induced peripheral ischemia. «J.A.M.A.», 227; 308, 1974.
9. COLLET, A.; y cols: Ergotisme istrogene: Rôle de l'association tartrate d'ergotamine-Propionate d'erytromicine. «Sém. Hôp. Paris», 58; 1624, 1982.



10. FEDOTIN, M.S.; HARTMAN, C.: Ergotamine poisoning producing renal arterial spasm. «New Engl. J. Med.», 283: 518, 1970.
11. FIESSINGER, J.N.; RAUFFET, J.: Complications vasculaires de certaines medications: ergotisme iatrogene. «Journal Mal. Vasc.», 3; 261, 1978.
12. GOODMAN, L.; GILMAN, A.: «The Pharmacological Basis of Therapeutics». The Mc. Millan Co. 4 Aufl, 1970.
13. JOYCE, D.A.; GUBBAY, S.: Arterial complications of migraine treatment with Methysergide and parenteral ergotamine. «Brit. Med. J.», 285; 260, 1982.
14. LARCAN, A. y LAMBERT, H.: Aspects cliniques des intoxications par derives de l'ergot de siegle. «Ann, Med. Nancy» II: 289, 1972.
15. LARCAN, A. y LAMBERT, H.: Ergotisme d'origine Therapeutique. «Jornal Mal. Vascul» 5, 29, 1980.
16. LARCAN, A. y LAMBERT, H.: «Les intoxications par les derives de l'ergot de seigle». Masson, Edit., Paris, 1977.
17. LITTER, M.: «Farmacología» 5ª ed. «El Ateneo», Cap. 40, pág.: 1285.
18. MARTINEZ LEON, J.; DOMENECH, C. y cols.: La intoxicación ergótica como causa de iquemia aguda. «Angiología», 37: 56, 1985.
19. RICHTER, A.M.; BAUKER, U.P.: Carotid ergotism, a complication of migraine therapy. «Radiology», 103; 339, 1973.
20. RITLAND, D.; BUTTERFIELD, W.: Extremity complications of drug abuse. «Am. J. Surg.», 126; 639, 1973.
21. SETTI, M.; NESPOLI, M. y LOSAPIO, G.M.: Dihidroergocristina metansulfonato: Tratamiento de un grave caso de isquemia periférica inducida por Tartrato de Ergotamina. «Angiología», 30: 8, 1978.
22. SHIFRIN, E.; y cols: Reserval of ergotamine induced arteriospasm by mecanical intrarterial dilatación. «Lancet», 13; 1978, 1980.
23. VLACHAKIS, M.; BALAS, P. y cols.: Lesions artérielles dues a l'ergotisme. «Jour Mal. Vasc», 3; 265, 1978.

## TRASPLANTE RENAL. EXPERIENCIA EN 320 CASOS.

R. GUTIERREZ-CARREÑO, CARLOS LEHNE G, JORGE ARELLANO, S. OJEDA DURAN y RODOLFO GOMEZ R.

**Comité de Trasplantes de Organos Humanos. Hospital General del Centro Médico Nacional. IMSS, México, D.F**

Se puede afirmar que hoy en día son mínimas las contraindicaciones para que un individuo con fallo renal crónico pueda recibir un trasplante de riñón gracias a la mejor selección inmunológica, a la depuración de las técnicas de cirugía y a la manipulación de la respuesta inmune para controlar el rechazo (1). Recientemente la determinación del locus HLA-DR, el uso de la ciclosporina (2), transfusiones de donador específico (3), vigilancia inmunológica y la utilización de anticuerpos monoclonales vislumbran por demás un panorama halagador para los pacientes trasplantados (4).

En México, el primer trasplante renal con éxito se efectuó en octubre de 1963 en el Centro Médico Nacional (5), fecha a partir de la cual se establece un programa de trasplantes que ha funcionado hasta este momento. Para fines prácticos este lapso de tiempo se ha dividido en tres fases: la primera o de inicio de 1963 a 1975 con 66 casos (6), la segunda o de consolidación de 1976 a 1981 con 160 trasplante (7) y la tercera o de progreso de 1982 a febrero de 1985 con 94 pacientes. Es decir, se menciona la experiencia acumulada de más de 20 años en un solo Hospital y de 320 trasplantes de riñón en total (Fig. 1).

### Material

En esta presentación se analiza la casuística de los dos últimos períodos, encontrando que se hicieron 9 trasplantes a partir de agosto de 1976, 50 en 1977, 27 en 1978, 33 en 1979, 25 en 1980, 16 en 1981, 25 en 1982, 28 en 1983, 35 en 1984 y 6 hasta febrero de 1985, que suman un total de 254 casos en 249 receptores, 3 con dos riñones y uno con tres riñones implantados; 190 correspondieron a donante vivo y 64 a donación cadavérica. Fueron 105 pacientes del sexo femenino y 144 del masculino, con edades que variaron entre 4 y 49 años, con una media de 28, siendo 69 niños (21.5%) y 185 adultos, todos con nefropatía terminal por glomerulonefritis crónica en el 77%, pielonefritis crónica en el 14% y el resto por afecciones congénitas, nefritis hereditaria y riñones poliquísticos.

Se seleccionaron los casos según los diversos aspectos clínicos (cuadro I), psicológicos, inmunológicos (cuadro II) y radiográficos establecidos por el Comité de Trasplantes en nuestro Hospital. El trasplante renal se llevó a cabo bajo anestesia general, mediante técnicas quirúrgicas ya bien establecidas (8). El período postoperatorio se atendió en la Unidad de Trasplantes con vigilancia intensiva durante las

**CUADRO I**  
**Criterio de selección clínica**  
**en donadores de riñón**

**A). Donador vivo relacionado**

- \* Donación voluntaria
- \* Mayor de 18 años y menor de 50.
- \* Sano
- \* Evaluación renal y cardiovascular rigurosa
- \* Panangiografía abdominal
- \* Mayor semejanza inmunológica posible

**B). Donador cadavérico**

- \* Diagnóstico de muerte cerebral
- \* Autorización legal
- \* Menor de 50 años
- \* Ausencia de nefropatía previa o estado de choque
- \* Histocompatibilidad aceptable
- \* Prueba cruzada negativa

**CUADRO II**  
**Criterio de selección inmunológica**  
**en trasplante renal (donador vivo)**

1. HLA, tipo A, B y C
2. CML, índice hasta de 2.5
3. HLA, 'C' con CML de 2.5 a 5
4. HLA, 'D' con CML menor de 2

Los grupos 3 y 4 pasarán al programa de transfusiones pretrasplante

5. Todos deberán tener prueba cruzada (-)  
Anticuerpos anti-B fríos y calientes (-)  
Anticuerpos linfocitotóxicos (-)

HLA: Antígenos de histocompatibilidad

CML: Índice de estimulación del cultivo mixto de linfocitos.

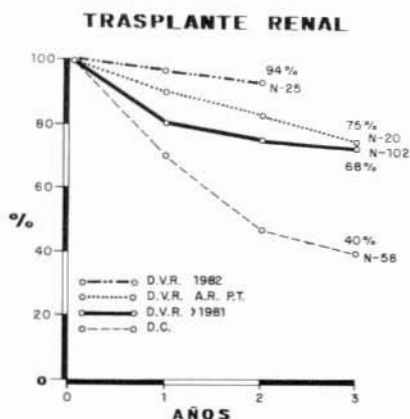
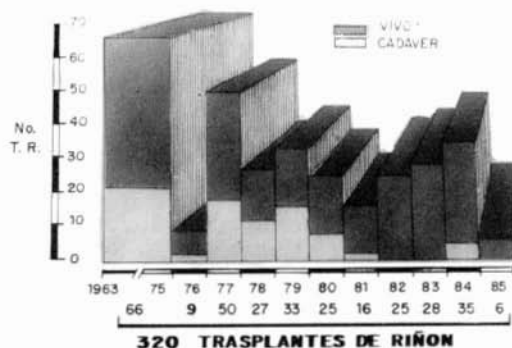


FIG. 1.- Número de trasplantes de riñón realizados cada año y la relación de donación de vivo y cadavérica.

Fig. 2.- Porcentajes de supervivencia a 3 años con los diferentes grupos de trasplante de riñón estudiados.

D.V.R. 1982 = donador vivo relacionado de 1982 a 1985.

D.V.R. A.R. PT. = donador vivo relacionado de alto riesgo en programas de transfusiones.

D.V.R. >1981 = donador vivo relacionado hasta 1981.

D.C. = donador cadavérico.

primeras 48 horas; todos los pacientes recibieron inmunosupresión a base de esteroides y azatioprina, de primera intención.

Se efectuaron exámenes de laboratorio habituales así como radiografía de tórax en forma seriada. Se utilizaron los estudios de medicina nuclear con hipuran, tecnecio y/o coloide ante la evidencia de oligoanuria para valorar permeabilidad vascular, función glomerular y la captación del coloide por el sistema reticuloendotelial. En caso de sugerir problema vascular se programó para arteriografía y, en caso de sospecha de obstrucción o fuga urinaria, para cistografía y/o urografía.

El rechazo agudo se diagnosticó por incremento de la creatinina sérica en forma significativa, disminución de la depuración de creatinina, leucocitosis, oliguria, hipertensión arterial, fiebre, dolor y aumento de volumen del órgano trasplantado. Esto se correlacionó con los hallazgos de la centelleografía renal, ecografía y reacción al tratamiento inmunosupresor, o bien por medio de la arteriografía o biopsia renal. Actualmente iniciamos el uso de la beta-2-microglobulina para distinguir el rechazo de la necrosis tubular y de otras entidades que pueden dar un seudorechazo.

La crisis de rechazo agudo se trató con bolos de metilprednisolona o bien con prednisona a dosis de 3 mg. por kilo diariamente, con disminución paulatina de la misma.

## Resultados

En la observación de los pacientes, que varía entre 3 y 9 años del segundo período o de consolidación, se encontró que la supervivencia global fue de 71.2%; de ella corresponden 79.4% a los receptores consanguíneos y 56% a los receptores de riñón cadavérico. Dichas cifras se modifican al hablar de los pacientes con riñón funcionando, considerando que cuando la donación es de familiar emparentado la sobrevida a un año es de 79% y a los 5 años del 68%. Cuando se implantan órganos de cadáver la sobrevida a un año es de 68% y a los 5 años de 40% (7). En este lapso (1976-1981) se operaron 29 niños, de los cuales 22 continúan con vida (76%), 20 de ellos (72%) con buena función renal y sólo dos con rechazo crónico (9). En el último período de análisis (1982-1985) la sobrevida a 2 años es de 96% y con buena función renal del 94% (Fig. 2). En este lapso se han operado 40 niños más, con resultados semejantes.

No ha habido mortalidad operatoria y la perioperatoria es de 3%. La frecuencia de hemodiálisis postoperatoria en caso de donación de persona viva es de 3.9% y en la donación cadavérica de 11% (10). Las complicaciones vasculares inmediatas y tardías son de 4.3% y las urológicas del 7.1% (Cuadro III). Casi todos los pacientes presentaron al menos una crisis de rechazo agudo que, en 18 casos evolucionó hasta el rechazo crónico con reintegro a un programa de diálisis. Ha habido 4 casos de rechazo hiperagudo y 2 de rechazo acelerado a pesar de tener pruebas cruzadas negativas (4 de cadáver y 2 de donador vivo) con pérdida del riñón en todos y en dos de los casos con muerte de los pacientes.

La principal causa de muerte fue la infección con septicemia y coagulación intravasculosa diseminada. Las infecciones más frecuentes son las de las vías urinarias, pero las más graves son las pulmonares, por lo que recurrimos al patrón radiológico, al cepillado bronquial y/o a la biopsia abierta de pulmón (11), para hacer el

diagnóstico e iniciar el tratamiento específico. Se han identificado casos de pneumocistis carinii, histoplasmosis, criptococosis, aspergilosis (12) y citomegalovirus, entre otros. en caso de presentarse infecciones del sistema nervioso central por gérmenes oportunistas se han manejado con terapia intraventricular a base de anfotericina con el reservorio de Ommaya.

Se observó recurrencia de la enfermedad original en 4 casos, considerados a recibir un segundo injerto proveniente de cadáver y hasta el momento no se ha presentado ningún caso de neoplasia en esta serie (13). La mayoría de nuestros pacientes están totalmente rehabilitados, de los adultos el 85% se han reintegrado a sus labores previas y de los niños el 90% no tiene ninguna limitación y están integrados

CUADRO III  
Complicaciones postquirúrgicas en el trasplante renal

— Trombosis arterial .....	2
— Trombosis venosa .....	1
— Estenosis arterial renal .....	7
— Linfocele .....	1
— Ruptura renal .....	2
— Fístula vesical .....	5
— Fístula ureteral .....	11
	(11,4%)
	29

a su vida escolar. En este renglón, en 12 menores se valoró el crecimiento estatural por contar con determinaciones periódicas de talla, evaluados a un año o más del trasplante, 9 pacientes tuvieron aceleración del crecimiento; en 6 de ellos los incrementos en la talla fueron normales, es decir semejantes a los obtenidos en niños sanos de la misma edad; 4 aumentaron su estatura, pero sus incrementos fueron subnormales y en 2 no se registró ningún cambio en la talla después de 18 meses de evolución postrasplante (9).

## Discusión

El trasplante de riñón tuvo que pasar por una etapa experimental y luego clínica de comprobación. Así, en el décimo tercero y último informe del Registro Internacional de Trasplantes del Colegio Americano de Cirujanos se cita un total de 24,193 injertos renales (15), con una supervivencia a 5 años para el receptor de donador vivo relacionado del 74% y para los receptores de riñón de cadáver de 51%.

Resultados que coinciden con los valores de sobrevida a 5 años con riñón funcionando obtenido por nuestro grupo durante período de estudio (7), con 68% para los receptores consanguíneos y 40% para los de cadáver.

Gracias a la experiencia mundial obtenida (16, 17) ha sido posible modificar los conceptos en la indicación y selección de los pacientes candidatos a recibir un trasplante de riñón, destacando principalmente los aspectos inmunológicos adaptados a nuestro medio, con lo que se ha logrado que en sólo 2.3% (6 casos) hubiera pérdida del riñón por rechazo hiperagudo a causa de anticuerpos citotóxicos preformados no detectables aún por las técnicas de investigación actuales.

Todo esto ha sido posible debido a los estudios de histocompatibilidad para llevar a cabo el trasplante renal y que incluyen: la identidad o compatibilidad para antígenos en los grupos sanguíneos ABO, prueba cruzada negativa, tipificación para los antígenos de los leucocitos humanos (HLA A, B y DR), cultivo mixto de linfocitos y anticuerpos linfocitotóxicos (Cuadro II).

Por otra parte, el hecho de ser el trasplante un procedimiento de alto riesgo exento de mortalidad operatoria, habla de la depuración en las técnicas anestésicas y quirúrgicas (8) durante su realización, así como de los progresos realizados en el campo de la preservación renal (18) a corto y mediano plazo, ya que inicialmente se utilizaba la diálisis postoperatoria en el 14% y actualmente en los últimos 184 pacientes se ha instalado de inmediato la función renal (10). Las complicaciones postquirúrgicas que se informan globalmente son de 11.4% y no rebasan el promedio de las mismas en los grandes centros de trasplante en el mundo (16,17).

Dentro de amplio contexto que representa el trasplante de riñón y con la experiencia de 10 años consecutivos de trabajo en este campo, hemos aprendido y aplicado los conceptos más recientes desde el punto de vista inmunológico y clínico. Así, en el último período, que incluye a 94 pacientes, hemos obtenido una sobrevida a 2 años de 96% y sobrevida con buena función renal de 94%, datos que están en íntima relación a lo reportado por **Salvatierra** (16) y que están avalados por nuestra participación en el estudio colaborativo de Heidelberg con **Opelz**.

¿Qué se ha hecho para lograr esto? Inicialmente modificar en forma radical las dosis elevadas y en ocasiones estereotipadas de inmunosupresores a cambio de esquemas más elásticos de tratamiento con dosis cada vez más pequeñas de esteroides (20), con lo que se ha obtenido un abatimiento casi total de los procesos sépticos graves por gérmenes oportunistas. Asimismo, contar con un programa de transfusiones para casos seleccionados de alto riesgo inmunológico, con el fin de crear cierto grado de tolerancia inmunológica (21). Simultáneamente se ha empezado a realizar en 34 casos la denominada vigilancia inmunológica mediante la determinación de subpoblaciones de linfocitos T con el uso de anticuerpos monoclonales, recurriendo a la relación OKT 4/OKT 8 y cuyos resultados serán publicados próximamente.

Por si fuera poco, se ha iniciado el uso de la ciclosporina, sin que contemos con resultados propios al momento; contemplamos la obtención y utilización a plazo mediano de anticuerpos monoclonales como el OKT 3 para terapia inmunosupresora específica para tratar el rechazo agudo mediante la depleción de células T circulantes después de su aplicación (4); y ante la carencia de órganos recurrimos a la extracción de los riñones de neonatos anencéfalos para trasplantarlos con excelente resultado (22).

Finalmente, en el área académica, los integrantes del Comité de trasplantes de

nuestro Hospital consideramos que para conservar y optimizar los resultados obtenidos es necesario la práctica de una Medicina del Trasplante como especialidad (23), que abarque de manera racional e integral todos sus problemas sin los inconvenientes de un criterio multidisciplinario y que ayudará al mejor desarrollo de la 'trasplantología'.

#### RESUMEN

Se revisa y analiza la casuística de Trasplante Renal en el Hospital General del Centro Médico Nacional durante 21 años, con 320 casos, observando los progresos que se obtienen en las diferentes etapas de trasplante hasta lograr una sobrevida a dos años con buena función renal del 92%.

Se hace hincapié en la indicación y selección de los pacientes con fallo renal terminal, en la donación cadavérica y de vivo, en los avances inmunológicos recientes incluyendo nuevas drogas y el uso de transfusiones programadas en pacientes de alto riesgo.

#### SUMMARY

320 cases of renal transplantation realized in Hospital General del Centro Médico Nacional de México D.F. are analyzed taking notice of progress obtained in different stages of transplantation. Indication and selection of patients with renal terminal failure, living donation, immunological advances, etc. are specially reported.

#### BIBLIOGRAFIA

1. LEHNE G.C. Perspectivas en trasplante renal; «Rev. Med. IMSS», (Mex), 20: 177, 1982.
2. KAHAN B.D., VAN BUREN CH.T., FLECHNER S.M; Clinical and experimental studies with cyclosporine in renal transplantation. «Surgery», 97: 125, 1985.
3. SALVATIERRA O.Jr., VICENTI, P., AMEND W., TERASAKI P., FEDUSKAN N.; Four year experience with donor-specific blood transfusions. «Transplant. Proc.», 15: 924, 1983.
4. JAFFERS G.J. y COSIMI A.B.; Antilymphocyte globulin and monoclonal antibodies. En: MORRIS P.J. Ed., «Kidney Transplantation», pp. 293. Grune & Stratton Ltd., 1984.
5. ORTIZ Q.F. y QUIJANO N.M. Generalidades en el manejo del trasplante de riñón en el hombre, «Rev. Mex. Urol.», 24: 262, 1965.
6. EXAIRE M.E., ORTIZ Q.F. y DIAZ L.M., Insuficiencia renal aguda y crónica, tratamiento médico, dialítico y trasplante renal. «Rev. Mex. Anest. y Terap. Int.», 24: 526, 1975.
7. GUTIERREZ-CARREÑO R., LEHNE G.C., GOMEZ R.R., KRETSCHMER R. y LANDA L; Trasplante renal. Experiencia en 160 casos. «Rev. Med. IMSS (Mex)», 21: 228, 1983.
8. GUTIERREZ CARREÑO, R., GOMEZ R., SANCHEZ FABELA C. y TORRES CORTES F.; Técnicas quirúrgicas en el trasplante de riñón; «Angiología» (España), 35: 161, 1983.
9. OJEDA D.S., LOPEZ U.A., LEHNE G.C., GUTIERREZ CARREÑO R., GOMEZ R., ARELLANO J. y VARGAS R.R., Estado actual del trasplante renal en niños; «Bol. Med. Hosp. Infant. Méx», 40: 121, 1983.
10. LEHNE G.C., TORRES Z.M., GUTIERREZ-CARREÑO R., TORRES C.F. y SZYMANSKI J. Diagnóstico diferencial de las causas de insuficiencia renal y empleo de hemodiálisis en el paciente con trasplante renal. «Rev. Med. IMSS» (Mex), 21: 152, 1983.
11. WALTZER WC., STERIOFF S. y ZINCKE H.; Open-Lung biopsy in the renal transplant recipient. «Surgery», 88: 601, 1980.
12. LEHNE G.C., TORRES Z.M., SZYMANSKI J. y SARTORIOUS C.; Aspergilosis pulmonar en el trasplante renal. «Nefrología», (Mex), 1: 61, 1980.
13. BIRKELAND S.A.; Cancer in cadaver kidney transplant patients. «Surgery», 93: 504, 1983.
14. ORTIZ Q.F., EXAIRE M.E., QUIJANO N.M.; Trasplante de riñón en humanos. Estado actual y experiencia en 18 casos. «Rev. Med. IMSS», (Mex), 8: 52, 1969.
15. BERGAN J.; Advisory Committee to the renal transplant registry. The 13 th report of the human renal transplant registry. «Transplant. Proc.», 9: 9, 1977.



16. SALVATIERRA O. Jr., FEDUSKA J.N., COCHRUM C.K., NAJARIAN J.S., KOUNTZ S.L. y BELZER F.O.; The impact of 1000 renal transplants at one center. «Ann. Surg.», 186: 424, 1977.
17. SOMER B.G., SUTHERLAND D.E., KJELLSTRAND C.M., One thousand renal transplants at the University of Minnesota. «Minn. Med.», 62: 861, 1979.
18. GUTIERREZ CARREÑO R., LEHNE G.C., GOMEZ R. y SANCHEZ FABELA C.; Preservación renal ex vivo. «Nefrología», (Mex), 2: 62, 1981.
19. TORRES Z.M., LEHNE G.C., GUTIERREZ-CARREÑO R. LOZADA T. Y KAJI J.; Hipertensión arterial tardía en el trasplante renal humano. «Rev. Med. IMSS», (Méx), 21: 418, 1983.
20. MCGEOWN M.G., DOUGLAS J.F. y BROWN W.A., Advantages of low-dose steroid from the day after renal transplantation. «Transplantation», 29: 287, 1980.
21. LEHNE G.C., VAZQUEZ S.L., ARELLANO D.J., GUTIERREZ CARREÑO R. y RODRIGUEZ M. H.; Reporte preliminar del empleo de transfusiones en trasplante renal. «Nefrología», (Mex), 5: 55, 1984.
22. MARTIN L.W., GONZALEZ L.L. y WEST C.D.; Homotransplantation of both kidneys from an anencephalic monster to a 17 pound boy with Eagle-Barrett Syndrome. «Surgery», 66: 603, 1969.
23. TREVIÑO G.N., LEHNE G.C., GUTIERREZ-CARREÑO R. y Comité de Trasplantes; Trasplante de órganos: ¿Equipo multidisciplinario o disciplina autónoma? «Rev. Med. IMSS», (Mex), 22: 367, 1984.