

## REINTERVENCIONES POR OBLITERACION TARDIA DE PROTESIS AORTO-FEMORALES (\*)

FELICE PELLEGRINO, PIERFRANCO SALCUNI, ENRICO FOGGI y  
COSTANTINO MEDICI

Cattedra di Anatomia Chirurgica. (Prof. Encargado: F. Pellegrino)  
I Istituto di Clinica Chirurgica Generale e Terapia Chirurgica. (Director: Prof. P. Goffrini)  
Università di Parma (Italia)

La trombosis tardía de las prótesis vasculares constituye un problema siempre de más frecuente observación dado el notable desarrollo adquirido por la cirugía reparadora arterial.

El tema, discutido ya en Congresos y Mesas Redondas (Soc. It. Chir. Napoli, 1971; Soc. Europea de Cirugía Cardiovascular, Amsterdam, 1974), ha sido recientemente afrontado en especial bajo el punto de vista terapéutico, para examinar los problemas técnicos que presentan las reintervenciones, los cuales han resultado siempre comprometidos, aparte de las específicas situaciones anatómicas y las reacciones tisulares determinadas por la primera intervención y de la evolución desfavorable de la enfermedad aterosclerótica (Agrifoglio y cols.; Mulcare y cols.; Pietri y cols.; Ruberti; Tiberio y cols.; Harbrecht y cols.; Towne y Bernhard; Kanaly; Ernst y Daugherty; Tyson; Bernhard y colaboradores).

El fracaso de una intervención reconstructiva arterial puede ser consecuencia de complicaciones que se suelen distinguir en «inmediatas» y «tardías» con un criterio sin duda arbitrario pero útil en la práctica, ya que si las primeras (hemorragia, trombosis y la misma infección postoperatoria) siguen por lo habitual a imperfecciones técnicas o a errores de indicación, las trombosis tardías reconocen una patogenia más compleja por la interferencia de numerosos factores, algunos ligados a la propia evolución de la enfermedad aterosclerótica. Como sabemos, se consideran tardías las trombosis que se manifiestan a distancia de meses de la intervención, por ejemplo después de 6 meses (Ruberti) o tras un año (Vollmar). Parece más adecuada, aunque bajo el perfil práctico, la clasificación de Szilagyi y cols. por la cual las complicaciones tardías son cuantas aparecen después de que la fase inicial de curación haya concluido, es decir después de que el paciente ha salido del hospital.

---

(\*) Traducido del original en italiano por la Redacción.

Siguiendo el esquema de estos autores, las complicaciones tardías (distintas, naturalmente, en naturaleza y frecuencia según el lugar y tipo de prótesis, además del tipo de intervención: injerto o desobliteración) pueden suceder a cualquiera de estas tres eventualidades:

- a) defecto de curación (falso aneurisma, fistulación, compresión, infección de manifestación clínica tardía);
- b) deterioro de la prótesis (aplastamiento, Kinking, irregularidad de la neo-intima, trombosis, fenómenos degenerativos de los autoinjertos);
- c) alteraciones degenerativas de las arterias huéspedes (no sólo por la natural evolución de la enfermedad sino por el hecho de que las propias maniobras quirúrgicas las agraven).

Sin entrar en un detallado análisis de todos estos factores, por otra parte comentados en la literatura con profusión, es oportuno llamar la atención sobre algunos elementos del mayor interés práctico a fines de la profilaxia y tratamiento de las trombosis, cuya frecuencia no puede ser definida con precisión, aunque sí cabe alguna es en disminución alrededor del 5 % (**Cron** y cols.) respecto a precedentes y amplias casuísticas que señalan un porcentaje mucho más alto, cerca del 20 % (**Denck; Fontaine**) y del 10,2 % según **Szilagy** y colaboradores (1975).

A diferencia de las complicaciones inmediatas, en la génesis de las trombosis tardías el factor «biológico» es determinante (**Fontaine**) y puede explicar su acción a través de dos mecanismos: uno de naturaleza hemodinámica y otro de naturaleza bioquímica. El primero es conocido desde tiempo y de cuenta racional a todo tipo de intervención de revascularización: La aparición o agravación de una estenosis proximal y, en particular, el extenderse las lesiones distales que conduce de forma fatal a la reobliteración del sector arterial vascularizado. Sin olvidar el papel de la femoral profunda como determinante de los resultados a distancia, se ha demostrado que no sólo las largas reconstrucciones aorto-iliacas-fémoro-poplíteas se obliteran con frecuencia sino que los «bypass» aorto-femorales, en los casos en que la femoral profunda está gravemente afectada por el proceso aterosclerótico, van seguidos a distancia de peores resultados (**Sautot; Stanton** y cols.; **Najafi** y cols.; **Ruberti**).

Los factores bioquímicos han sido puestos en evidencia más recientemente. Recomponer una prótesis vascular, como una arteria desobstruida, entre otras cosas lleva a la formación de una neoíntima cuyo espesor, por aposición de fibrina, lleva a una reducción de la luz. De otra parte, se ha demostrado que la pared de los injertos y de las arterias reconstruidas puede evolucionar hacia verdaderas y propias alteraciones patológicas de naturaleza aterosclerótica (**Sautot; Bodor** y **Frank**) y que, de cualquier forma, los fenómenos de degradación de las prótesis son todos factores de trombosis (**Alagni** y **Tondi; Fontaine; Tutasaur**a y cols.). **Martin** llama la atención sobre las alteraciones de la crisis hemática constituida por policitemia, hiperhemoglobinemia y plaquetosis, alteraciones que pueden conducir a fenómenos trombóticos e incluso hemorrágicos.

Independientemente de la evolución de la arteriosclerosis y de la indudable

importancia del elemento biológico (**Mulcare** y cols.), debemos sin embargo recordar que las propias imperfecciones técnicas, causa de trombosis precoz, pueden constituir la base de trombosis tardías cuando no son lo suficiente graves para explicar su acción inmediata postoperatoria: lesiones de la íntima; estenosis de la anastomosis; diferencias de calibre; torsiones; reconstrucciones extensas; trombosis intraoperatorias; compresiones extrínsecas (**Terpstra** y **Thomeer**). Por otra parte, si la primera intervención se ha efectuado de modo correcto, siempre es posible que intervengan condiciones hemodinámicas desfavorables que fatalmente lleven a la trombosis, ya por alargamientos de los injertos, plitatura de los mismos, turbulencia del flujo «jet effect», «kinking», «plying», etc.

Por estos motivos se comprende la persistente discusión sobre la eficacia profiláctica del tratamiento anticoagulante a continuación de intervenciones reconstructivas. Elementos ciertos al respecto, estadísticamente válidos, no existen todavía. No obstante, de la literatura cabe deducir que va en aumento el número de cirujanos, años ya en clara minoría, propensos a este tratamiento. Los estudios de **Terpstra** sobre 10.000 pacientes inducen más bien al empleo sistemático de la descoagulación, aunque simultáneamente se ha confirmado que el pronóstico va ligado de cualquier modo a la difusión de las lesiones ateroscleróticas (**Saggau** y cols.).

Siempre buscando normas eficaces profilácticas, se discute también si la simpatectomía lumbar puede considerarse intervención útil a tal fin y, por ello, asociarse a la reconstrucción directa. En cuanto se refiere al sector fémoro-poplíteo, muchos autores angiocirujanos le son favorables y consideran hoy día formalmente indicada la asociación de la simpatectomía a la desobliteración o al injerto fémoro-poplíteo (**Van der Stricht**; **Perrin**; **Zannini**).

Es oportuno recordar, por último, que algunas revisiones parecen demostrar que, entre los factores favorecedores de la trombosis postintervención de cirugía arterial, hay que asignar un puesto importante a la hipertensión arterial, al alcoholismo y, sobre todo, a reanudar o proseguir la intoxicación tabáquica (**Stanton** y cols.; **Cohn** y cols.; **Malone** y cols.; **Mary** y cols.; **Wray** y cols.).

En la práctica, ante una trombosis tardía de prótesis aortofemorales, tras el fácil reconocimiento de la reanudación del síndrome isquémico, las posibles causas de reobliteración a tener en cuenta, para la adecuada corrección quirúrgica, son en orden de frecuencia:

- a) insuficiencia del aflujo distal: por compromiso del ostium de la femoral profunda y/o superficial, compromiso determinado, a su vez, por la aparición o engrosamiento de placas de estenosis preexistentes, o bien por extenderse la trombosis e incluso por progresivos inconvenientes de orden técnico; asimismo, por la presencia de una gruesa placa ateromatosa en la pared posterior de la propia femoral común sobre la que se ha efectuado la anastomosis;
- b) disminución grave del «run-off» por afectación de los sectores periféricos, poplíteo y/o tibiales;
- c) más rara vez, puede suceder que la causa de la trombosis se deba a la obliteración proximal de la prótesis (p. e., en los casos menos frecuentes, obliteración de ambas ramas) o por otras eventualidades más li-

gadas directamente a la prótesis: torsión, longitud excesiva con plicatura a nivel del origen de una rama, compresiones, hematomas disecantes entre la prótesis y su vaina, infecciones ocultas (Kieffer).

### Observaciones personales

De nuestras reintervenciones consideramos aquí las practicadas por trombosis de prótesis de dacron aorto o ilíaco-femorales, instauradas tardíamente, es decir a más de 4 meses de la primera intervención de revascularización. Se trata de 31 varones, en edades comprendidas entre los 40 y 72 años: 22 portadores de «by-pass» aorto-bifemoral y 9 con injerto ilíaco-femoral; de ellos 14 sufrieron la primitiva intervención en otro Servicio Quirúrgico.

Vamos a esquematizar algunos de los elementos anatómico-clínicos que pueden interferir sobre la incidencia de la trombosis y los resultados del tratamiento quirúrgico:

#### Medidas profilácticas y trombosis en 31 pacientes:

Simpatectomía lumbar . . . . .	12
Descoagulación . . . . .	3
Fumadores . . . . .	28

#### Características angiográficas (femoral profunda) en la primera intervención en 17 pacientes:

Favorables . . . . .	5
Desfavorables . . . . .	12

#### Aparición de la obliteración protésica:

Entre 4 y 12 meses . . . . .	5
Entre 12 y 36 meses . . . . .	9
Entre el 4.º año . . . . .	7
Sobrepasando el 5.º año . . . . .	10

#### Sintomatología:

Aparición aguda . . . . .	10
Grave sintomatología . . . . .	16
Ligera sintomatología . . . . .	5

#### Causas de retrombosis:

— «Run-off» insuficiente:	
estenosis de la anastomosis . . . . .	8
trombosis de la femoral profunda . . . . .	15
trombosis fémoro-poplítea . . . . .	2
— Trombosis proximal . . . . .	3
— Infección . . . . .	3

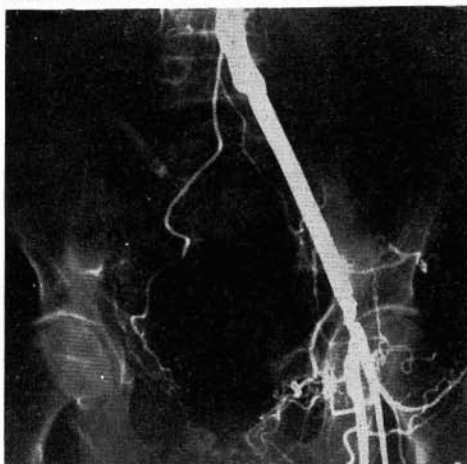
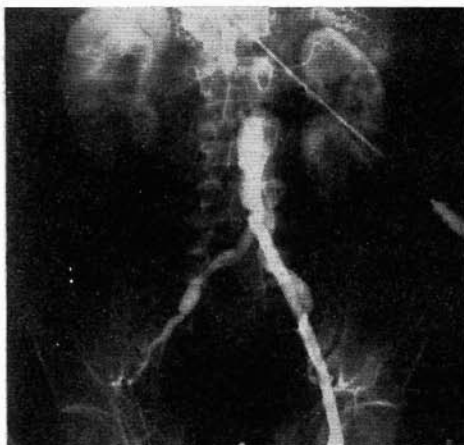
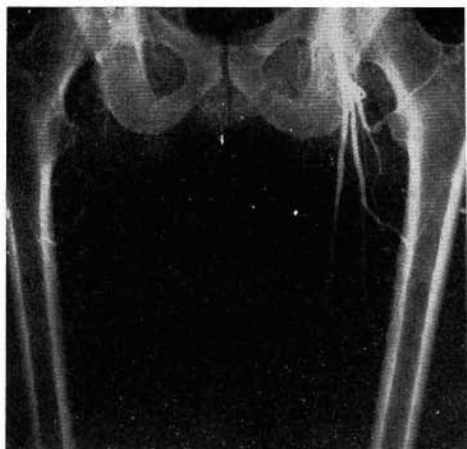Fig. 1. Aortografía de paciente sometido a «by-pass» aorto-bifemoral antes de la intervención: Femoral profunda con graves lesiones estenosantes, probable causa de la trombosis de la prótesis producida a los 13 meses.

Fig. 2. Aortografía de paciente con trombosis de la rama derecha de una prótesis aorto-bifemoral: El «by-pass» femoro-femoral permite utilizar la rama que aparece sin signo alguno de estenosis.

Fig. 3. Aortografía de paciente con trombosis de la rama derecha de una prótesis aorto-bifemoral y estenosis de la anastomosis femoral izquierda. Se practicó un «by-pass» femoro-femoral, con lo que quedó corregida la estenosis izquierda y revasculariza el miembro derecho.

Respecto a los criterios de indicación de la primera intervención (estadio del síndrome isquémico, características anátomo-radiográficas) en nuestros 17 pacientes a los que sólo nos podemos referir, 7 fueron operados en el estadio II (claudicación en general grave), 6 en el estadio III y 4 en el IV. Se había practicado «by-pass» aorto o iliaco-femoral en 5 casos con permeabilidad de ambas femorales, profunda y superficial; en 12 con sólo la femoral profunda permeable, donde en 4 de ellos se efectuó una plastia de alargamiento del ostium e implante de la rama protésica directamente sobre la profunda. Respecto al «run-off», la arteriografía de nuestros reintervenidos por trombosis permite afirmar que en «casos variables» en la femoral profunda, como reducciones de calibre, lesiones difusas «variables» en la femoral profunda, como reducciones de calibre, lesiones difusas o falta de amplias anastomosis. Por último, en uno la primera intervención había consistido en un «by-pass» ilio-fémoro-poplíteo.

Ya hemos señalado antes los factores de trombosis y los hallazgos anatómopatológicos hallados. Lo cual fue comprobado más a la inspección intraoperatoria que por angiografía preoperatoria, examen que pocas veces nos ha proporcionado a tal respecto elementos precisos y completos (fig. 1). Como se ve, siempre se aprecia un obstáculo al flujo, ya por estrechura ya por trombosis a nivel de la anastomosis, o por trombosis más extensa a nivel de la profunda y/o asimismo del sector fémoro-poplíteo. Debemos señalar 3 casos de infección de prótesis ilio-femorales bajo la forma de sustancia purulenta encapsulada entre la prótesis y la vaina.

Las reintervenciones para restablecer el flujo fueron: plastia en la anastomosis 10, tromboendarteriectomía de la femoral profunda 20 y «by-pass» fémoro-poplíteo uno; y para la reconstrucción de la vía de flujo: desobliteración de la prótesis 12, sustitución 12 y «by-pass» fémoro-femoral 7. Los resultados de estas intervenciones fueron positivos en 25, correspondiendo a los fracasos 4 retrombosis inmediatas, una amputación de pierna, 2 amputaciones de muslo, 2 retrombosis precoces y ninguna mortalidad.

Estas reintervenciones se efectuaron entre 5 días y 4 meses del inicio de la retrombosis. Se efectuaron siempre bajo anestesia general, incluso cuando se operaba sobre la ingle solamente. La disección de los últimos centímetros de la prótesis, de la femoral común y de sus ramas siempre ha resultado dificultosa por las fuertes adherencias que formaban como un muro en el «bloque» anastomótico. El plano de despegamiento estaba formado por la vaina periprotésica. Por otra parte, la esclerosis periarterial cicatrizal junto a las lesiones ateroscleróticas propias de la arteria dificultaban las maniobras de disección y peligroso el propio «clamping» de la femoral profunda. A este respecto, hemos comprobado que la hemostasia transitoria de este vaso, como la de la femoral común y una circunfleja permeable, puede hacerse eficaz mediante la oclusión endovascular con catéter de Fogarty.

El restablecimiento del flujo ha requerido, en la mayoría, una tromboendarteriectomía extensa de la femoral profunda. La plastia de esta arteria se ha efectuado con «patch» venoso o de dacron a caballo de la prótesis o del vaso; o bien mediante la implantación de la nueva prótesis con un largo pico de flauta; o utilizando la femoral superficial, en los casos en que sea permeable o tras su desobliteración, y suturando los márgenes internos de las dos arteriotomías efectuadas (para confeccionar la pared posterior de la nueva arteria) y los externos (para confeccionar la pared anterior). En un solo caso se ha efectuado un «by-pass» fémoro-poplíteo.

La reconstrucción de la vía proximal de aflujo se ha conseguido:

- a) En 12 casos por desobliteración de la rama protésica con Fogarty y/o anillo del Vollmar a cielo cubierto, con única incisión inguinal. Como se sabe, a menudo hay que insistir en la maniobra para obtener un flujo satisfactorio; y como precisaremos mejor en la discusión, hemos podido comprobar que no es posible la extracción completa del trombo, en especial cuando es antiguo. En efecto, se fragmenta y, sobre todo, su despegamiento puede determinar la rotura de la neointima protésica

- con el peligro de dejar bordes fluctuando en la luz de la prótesis.
- b) En otros 12 casos por extracción de la prótesis, vía extraperitoneal, y sustitución por otra nueva, implantada en el sector proximal de la antigua rama, previa su desobliteración, o sobre la aorta o iliaca, en pacientes sometidos la primera vez a injertos iliaco-femorales.
  - c) En 7 por «by-pass» atípico fémoro-femoral o iliaco-femoral dejando «in situ» la antigua rama obliterada, o en dos tiempos tras remoción de ella por infección.

En 3 casos de obliteración bilateral de prótesis aorto-bifemorales observados por nosotros hemos procedido a la remoción total de la prótesis aorto-bi-

TABLA I  
SINTESIS DE LA RETROMBOSIS

1.ª INTERVENCION	RETROMBOSIS	2.ª INTERVENCION	RESULTADO
1. Desobliteración rama protésica. Tromboendarteriectomía profunda.	Retrombosis inmediata.	Exploración poplítea.	Amputación muslo.
2. Sustitución. Tromboendarteriectomía profunda.	Retrombosis inmediata.	Desobliteración «By-pass» fémoro-poplítea.	Amputación muslo.
3. Desobliteración Plastia profunda. «By-pass» fémoro-poplítea.	Trombosis inmediata del injerto.	Desobliteración rama fémoro-poplítea. Plastia poplítea.	Amputación pierna.
4. Desobliteración Tromboendarteriectomía profunda.	Trombosis bilateral a los 5 meses.	—————	Persistencia de la claudicación.
5. Desobliteración Tromboendarteriectomía profunda.	Retrombosis a los 3 meses.	—————	A pesar de la retrombosis, persiste la mejoría de la 1.ª intervención.
6. Desobliteración Plastia profunda.	Retrombosis inmediata.	—————	Persiste la claudicación.
7. Desobliteración Tromboendarteriectomía profunda.	Retrombosis a los 8 meses.	Sustitución de rama.	A los 15 meses trombosis aguda poplítea con pulso femoral presente. Amputación pierna.

líaca y su sustitución por un nuevo injerto aorto-bifemoral, en un paciente operado la primera vez por aneurisma aórtico; a la sustitución monolateral de una rama, vía extraperitoneal, y amputación del miembro contralateral por gangrena ya existente, en un segundo paciente; y a la sustitución monolateral de una rama, vía extraperitoneal, y revascularización del miembro contralateral con «by-pass» fémoro-femoral, en un tercer paciente.

Hemos resumido ya los resultados de nuestras reintervenciones y los completamos en la Tabla I. Como se ha visto no hemos tenido muerte alguna postoperatoria y las complicaciones inmediatas consisten en retrombosis precoz, causa de reintervención o de amputación; y a distancia entre los 6 meses y 6 años hemos tenido un pseudoaneurisma evidenciado a los 12 meses, a nivel de la anastomosis proximal de una prótesis ilio-femoral, sometido a desobliteración a cielo cerrado, y la trombosis aguda de la poplítea en un caso con femoral pulsátil.

Como se observa en la Tabla I las dos amputaciones en muslo han sido necesarias, tras una segunda intervención, por retrombosis a causa de insuficiente «run-off». También en un caso con eje ilíaco permeable tras la desobliteración hemos tenido que recurrir a la amputación de la pierna por insuficiencia periférica, causa probable de la trombosis inmediata del injerto fémoro-poplíteo. En los restantes casos de retrombosis, mientras en uno (persistencia de la claudicación) no se procedió a reintervención por rechazo del paciente, en los otros no fue necesaria a pesar de la retrombosis ya que persistía la mejoría clínica obtenida con la primera intervención. Esto puede ser debido, creemos, a la circulación colateral restablecida a través de la femoral profunda con la reintervención de desobliteración.

## Discusión

Sabemos que el tratamiento de una reobliteración tardía de una arteria sometida a reconstrucción establece problemas especiales sólo en caso de prótesis, ya que frente a una retrombosis de una arteria desobliterada no hay dificultad ni se distingue de los principios generales de reparación quirúrgica de las obliteraciones arteriales primitivas (motivo éste por el que muchos cirujanos, y nosotros mismos, damos preferencia a la tromboendarterectomía). Los problemas son de orden técnico y derivan de las dificultades de la reintervención.

El diagnóstico es fácil y se basa en el cuadro clínico de reaparición del síndrome isquémico, que suele presentarse grave, agudo y subagudo. Por fortuna esta fase de isquemia grave a menudo es corta y no suele poner en peligro la vitalidad del miembro. Sin embargo, hemos observado que casi siempre esta isquemia se estabiliza en grado superior al precedente a la intervención reconstructiva, también porque la eficacia del «by-pass» comporta a menudo la exclusión de la circulación colateral mantenida por la hipogástrica. Recordemos, además, que la oclusión terminal del injerto sucede en forma aguda, pero en general va precedido de una fase preobliterante de duración variable en la cual puede recuperarse la función de las colaterales (Tiberio y cols.), lo que indica la necesidad de cuidadosos controles de los pacientes sometidos a intervenciones de reconstrucción arterial.



Si excluimos los casos que **Natali** define como «incurables», aquellos en los que ya la primera intervención de reconstrucción, aunque intentada, fue efectuada con mínimas probabilidades de éxito por motivos locales y técnicos, confirmados luego en la operación, la indicación de reintervención no se discute (son excepcionales las trombosis de las prótesis toleradas con escasa claudicación), siendo buena norma considerar la trombosis de una rama protésica con criterio de urgencia diferida, puesto que incluso en los casos que no requieren una reintervención de urgencia es siempre oportuno un tratamiento anticoagulante e intervenir precozmente para prevenir la extensión y organización del trombo. El tratamiento fibrinolítico, aconsejado por algunos en la trombosis precoz de los injertos venosos fémoro-poplíteos, ha sido rara vez intentado y sin éxito en las prótesis aorto-femorales; lo cual no tiene fundamentos racionales no pudiendo corregir la causa de la reobliteración (**Mellière** y cols.).

Excepto en los casos de isquemia gravísima, por someter al enfermo a intervención de urgencia (**Mary** y cols.), el examen angiográfico es indispensable, más que para el diagnóstico, por el hecho de la nueva intervención reconstructiva. No obstante, hemos comprobado que no siempre el cuadro angiográfico proporciona elementos suficientes para una precisa individualización de las causas responsables de la retrombosis. A este fin resulta más útil la comparación con los datos del momento de la primera intervención (**Tiberio** y cols.), que nuestra experiencia confirma y se caracteriza en general por una «mala periferia» (fig. 1).

Los tiempos fundamentales de una reintervención de reconstrucción arterial son: revisión de la anastomosis distal y, por ello, el restablecimiento de la vía de flujo; restauración de la permeabilidad de la prótesis y, por tanto, de la vía de flujo. El primer tiempo operatorio persigue eliminar la causa que la mayoría de las veces (también bajo nuestra experiencia) ha llevado a la retrombosis. Es necesaria una amplia exposición del sector protésico anastomosado y de las arterias femorales en la ingle, en especial de la femoral profunda, que hay que aislar en un largo trecho. Esta exposición siempre es difícil por los procesos cicatrizales de la intervención anterior. Un buen recurso técnico es efectuar la disección arterial aprovechando el plano de despegamiento que se obtiene una vez incidida la vaina periprotésica. La reconstrucción se adapta, como es natural, a los hallazgos anatomopatológicos, es decir al tipo y lugar del obstáculo distal: desobstrucción ostial simple; tromboendarteriectomía de la femoral profunda; nueva anastomosis más abajo de la estenosis; transferencia de la anastomosis distal a la poplítea.

También en las reintervenciones la femoral profunda tiene un papel determinante en el flujo arterial. Su simple revascularización se ha demostrado suficiente para la supervivencia del miembro en la mayoría de nuestros casos.

La plastia de la femoral profunda requiere de especiales cuidados dada la dificultad de su aislamiento, cuyas paredes son frágiles por la esclerosis cicatrizal periarterial aparte de las lesiones intrínsecas. Esta dificultad ha resultado mayor en dos de nuestros casos, en los que en la primera intervención la anastomosis distal se efectuó sobre la femoral profunda, en uno de los cuales se

produjo una retrombosis precoz y masiva que llevó a la amputación a nivel del muslo.

Bajo este aspecto, nos parece justa la opinión de **Mary** y **Thevenet** quienes, contrariamente a **Malone** y cols., no creen oportuno practicar «d'emblée», en la primera intervención una amplia angioplastia de la profunda llevando el implante de la prótesis sobre esta arteria, salvo en los casos específicamente necesarios por la gravedad de la estenosis.

Por otra parte, en caso de insuficiencia de la femoral profunda no siempre el «by-pass» a la poplítea es una válida alternativa, ya porque una prótesis larga constituye un punto débil de un «by-pass» aorto-femoral (**Ruberti**), ya porque en la arteriosclerosis avanzada a menudo la poplítea no es apta por la presencia de lesiones en las tibiales. En tres de nuestros pacientes con retrombosis precoz tras reintervención, el recurso al «by-pass» fémoro-poplíteo se ha mostrado ineficaz sin que haya podido evitar la amputación.

Si la plastia de la femoral profunda es esencial para el éxito de la reintervención, la restauración del eje iliaco comporta notables problemas. Puede conseguirse con: a) trombectomía retrógrada de la prótesis (**Cohn** y cols.; **Bartos** y cols.); b) sustitución de la prótesis (**Najafi** y cols.; **Ruberti**); c) «by-pass» extranatómicos (**Crawford** y cols.; **Gazzola** y cols.). La primera representa sin duda la técnica más simple, con la ventaja de reducir la entidad de la intervención, practicable con simple incisión inguinal y anestesia local. El empleo del anillo de Vollmar, junto al catéter de balón hacen posible la maniobra en los casos de trombosis de largo tiempo, si bien los precoces son los ideales (**Bernhard** y cols.). Sin embargo, dejando de lado los comprensibles límites, como obstáculo proximal, torsiones o plicaturas, peligro de tromboembolia contralateral, etcétera, el inconveniente mayor es el peligro de no efectuar una trombectomía completa (**Pietri** y cols.; **Alagni** y **Tondi**). Al término de las maniobras de desobliteración, la permeabilidad de la prótesis se juzga por la calidad y entidad del flujo pulsátil y/o por la valoración de la presión arterial. Ambos métodos son imprecisos y no excluyen con certeza la presencia de trombos residuales y, sobre todo, de fluctuantes bordes de neointima, bordes que incluso con una técnica correcta es posible despegar de la pared protésica pero no extraerlos, ni con los recursos técnicos sugeridos por **Ernst** y **Daugherty**, por **Agrifoglio** y colaboradores, de simultanear el balón con el anillo de Vollmar.

Más que por angiografía, la trombectomía completa puede valorarse con certeza sólo con la visión directa mediante, por ejemplo, endoscopia intraoperatoria (**Harbrecht** y cols.; **Vollmar**; **Towne** y **Bernhard**). Por tales motivos, no pudiendo correlacionar con certeza las causas de los fracasos de nuestras reintervenciones, hemos decidido recurrir con mayor frecuencia a los «by-pass» atípicos o a una nueva prótesis ilio-femoral.

La segunda técnica consiste en la sustitución de la prótesis que, naturalmente, es adoptada cuando existe cualquier duda sobre lo completo de la desobliteración y en los casos en los cuales la trombosis viene determinada por obstáculo proximal o por alteraciones propias de la prótesis (**Kanally** y cols.).

Pudiendo efectuar la intervención, en los casos más frecuentes de retrombosis monolateral, por vía extraperitoneal, la intensidad del trauma operatorio

siempre es más reducido. Esta intervención la hemos efectuado en 12 casos, en uno de los cuales con «by-pass» aorto-bifemoral para corregir, aparte la trombosis de un injerto ilio-femoral, una trombosis ilíaca contralateral aparecida en el intervalo.

La extracción de la prótesis es indispensable en presencia de pseudocaneurismas o infección. La última suele ser relativamente frecuente, según nuestra experiencia, pudiendo transcurrir sin particular y grave sintomatología y constituir así una sorpresa en el acto operatorio (**Harbrecht** y cols.). En prótesis ocliterantes puede intervenir en dos tiempos, sustituyendo la prótesis por «by-pass» extraanatómico después de obtenida la limpieza del foco.

En caso de obstrucción total de prótesis aorto-bifemorales, la reconstrucción se hace más compleja y muy comprometida, haciéndose necesario amplio acceso transperitoneal por laparotomía. Las adherencias periprotésicas y periaórticas por lo general son tenaces. La desobliteración aórtica puede conseguirse por incisión longitudinal de la prótesis a nivel de la boca anastomótica, sobre la cual cabe implantar una nueva prótesis una vez practicada la desobliteración (**Ruberti**).

Por último, el tercer procedimiento, para reconstrucción de la vía proximal de aflujo el «by-pass» fémoro-femoral es poco traumatizante y de excelentes resultados a distancia (**Mannick** y **Maini**) (fig. 2). Nuestra experiencia es del todo favorable y demuestra, en las trombosis de prótesis aorto-bifemorales, una ventaja más: la de ser aplicable en caso de obliteración bilateral para reducir el trauma operatorio. En efecto, en estos casos se puede proceder a la sustitución de una sola rama por vía extraperitoneal y revascularizar el miembro contralateral por medio del «by-pass» fémoro-femoral. A este respecto, nos parece un ejemplo demostrativo la figura 3: en casos como éste el injerto fémoro-femoral nos parece solución ideal, ya que con él se puede corregir la estenosis de un lado y revascularizar el miembro contralateral afectado por la obliteración protésica, aprovechando como vía de aflujo la rama angiográficamente demostrada sin defecto.

En conjunto, los resultados de las reintervenciones pueden considerarse satisfactorios (positivos en el 80 % de nuestros casos) y, aunque inferiores a los reconocidos en la primera intervención reconstructiva, no cabe discusión sobre la indicación y eficacia de la cirugía reparadora en el tratamiento de los síndromes isquémicos por obliteración de prótesis. Debemos, no obstante, señalar el relativo alto porcentaje de amputaciones igual que otros autores (**Tyson** y cols.; **Pietri** y cols.). Ello es debido, sin duda, a la progresión de la enfermedad aterosclerótica, pero también al menos en parte a la dificultad propia de las intervenciones; lo que pone en primer plano el problema profiláctico. La mortalidad de las reintervenciones en algunas partes resulta muy alta (**Sproul** y cols.). La prevención se efectúa en tres niveles: en el momento de la primera intervención aplicando rigurosamente las reglas técnicas y, sobre todo, a nuestro criterio, con la más severa selección de los enfermos a someter a injertos protésicos aortofemorales; con el tratamiento médico postoperatorio para controlar los factores de riesgo de la arteriosclerosis (descoagulación de los pacientes con lesiones distales; supresión del tabaco); y por último, con la vigilancia sistemática de

los operados sometiéndoles a periódicos controles con examen clínico y metódico no agresivo, como el Doppler, para poder identificar a tiempo la aparición de estenosis. Cabe discutir, acaso, la oportunidad de los controles angiográficos, como algunos (Mellièrre y cols.), pero no dudamos de que la aortografía está indicada cada vez que sospechemos una estenosis a nivel de la anastomosis y, más aún, una reducción en el sector de la femoral profunda.

En los portadores de prótesis, la confirmación angiográfica de una estenosis constituye indicación de una nueva intervención reconstructiva y, aunque sea bien tolerada, no podemos contar con una mejoría de la sintomatología por circulación colateral, y por la dificultad que presenta la reintervención una vez sufrida la trombosis.

### RESUMEN

Se analiza la estadística de reintervenciones por obliteración de prótesis aorto e ilio-femorales efectuadas en 31 enfermos, en los que la recidiva del síndrome isquémico se ha presentado casi siempre con caracteres graves y con una sintomatología aguda o subaguda. La vía distal de aflujo ha sido restablecida en todos los casos, salvo en uno, con una plastia de arteria femoral profunda. La vía proximal se ha reconstruido por medio de la desobliteración de la prótesis en 12 pacientes, la sustitución en otros 12 y por «by-pass» atípico fémoro-femoral en 7.

En 4 de los 31 enfermos se ha producido una retrombosis inmediata, en 3 de los cuales no ha sido posible salvar el miembro (una amputación de pierna, dos amputaciones de muslo por insuficiencia de «run-off» no resuelta por el «by-pass» fémoro-poplíteo).

En cuanto al restablecimiento de la vía de aflujo, se discuten las distintas técnicas, resaltando las ventajas observadas por los autores respecto a la desobliteración, de la sustitución de la prótesis y de las menos traumatizantes intervenciones de «by-pass» fémoro-femorales.

### SUMMARY

Management of late failures in reconstructive procedures (aorto-iliac or ilio-femoral prosthesis) causing ischaemic syndrome (31 cases) are commented on. Different technics are exposed.

### BIBLIOGRAFIA

- Agrifoglio, G.; Costantini, S.; Zanetta, M.; Castelli, P.:** Infections and anastomotic false aneurysm in reconstructive vascular surgery. «J. Cardiovas. Surg.», 20:25, 1979.
- Alagni, G.; Tondi, D.:** Metodi di rivascularizzazione femoro poplitea nelle ischemie croniche degli arti inferiori. «Min. Med. Giuliana», 13:4.752, 1973.
- Bartos, J.; Vancura, J.; Tersip, K.:** Early and late thrombosis of prostheses implanted in the aorto-iliac region. Treatment and prevention. «J. Cardiovas. Surg.», 19, 1971.
- Bernhard, V. M.; Ray, L. I.; Towne, J. B.:** The reoperation of choice for aorto-femoral graft occlusion. «Surgery», 82:867, 1977.

- Bodor, E., Frank:** Sclerotic occlusion of venous bypass. «Acta Chir. Acad. Sci. Hung.», 18:359, 1977.
- Cohn, L. H.; Moore, W. S.; Hall, A. D.:** Extraabdominal management of late aorto-femoral graft thrombosis. «Surgery», 67:775, 1970.
- Crawford, E. S.; Manning, L. G.; Kelly, T. F.:** Redo surgery after operations for aneurysm and occlusion of the abdominal aorta. «Surgery», 81:41, 1977.
- Crawford, F. A.; Sethi, G. K.; Scott, S. M.; Takaro, T.:** Femoro-femoral grafts for unilateral occlusion of aortic bifurcation grafts. «Surgery», 77:150, 1975.
- Cron, J. P.; Gandjbakhch, J.; Brunet, A.; Kun, P.; Guilmet, D.:** Oblitération aorto-iliaque athéromateuse. Resultat du traitement chirurgical. A propos de 200 observations. «Nouv. Press. Méd.», 2:907, 1973.
- Denck, H.:** Reocclusion rate after arterial reconstructive vascular surgery. «J. Cardiovas. Surg.», 16:352, 1975.
- Ernst, C. B.; Daugherty, M. E.:** Removal of a thrombotic plug from an occluded limb of an aorto-femoral graft. «Arch. Surg.», 113:301, 1978.
- Gazzola, I. M.; Hirsch, S. A.; Kaufer, G. J.:** Femoro-femoral bypass. «Surgery», 76:841, 1974.
- Kanally, P. J.; Dilling, E. W.; Robinson, H. B.; Elkins, R. C.:** Discussion and management of late failures in reconstructive procedures involving the abdominal aorta. «Am. J. Surg.», 136:709, 1978.
- Kieffer, E.:** Thrombose tardive des prothèses aorto-fémorales. «Encycl. Méd. Chir.», Masson Paris 4. 1. 10, 43:150, 1976.
- Malone, J. M.; Moore, W. S.; Goldstone, J.:** The natural history of bilateral aorto-femoral by-pass grafts for ischemia of the lower extremities. «Arch. Surg.», 110:1300, 1975.
- Mannick, J. A.; Maini, B. S.:** Femoro-femoral grafting: indications and late results. «Am. J. Surg.», 136:190, 1978.
- Mary, H.; Barra, J. A.; Thevenet, A.:** Les oblitérations tardives des prothèse aorto-bifémorales. «Ann. Chir.», 31:183, 1977.
- Martin, P.; Frawley, J.; Barabas, A.; Rosengarten, D.:** On the surgery of atherosclerosis of the profunda femoris artery. «Surgery», 71:182, 1972.
- Melliere, D.; Lemoine, F.; Germain, V.; Salvat, A.:** Les thromboses des prothèses aorto-iliaques. Prévention et traitement. «Ann. Chir.», 30:237, 1975.
- Mulcare, R. J.; Royster, T. S.; Lynn, R. A.; Connors, R. B.:** Long-term results of operative therapy for aortoiliac disease. «Arch. Surg.», 113:601, 1978.
- Najafi, H.; Dye, W. S.; Javid, H.:** Late thrombosis affecting one limb of aortic bifurcation graft. «Arch. Surg.», 110:209, 1975.
- Perrin, M.:** Is lumbar sympathectomy liable to influence the results of reconstructive arterial surgery? «J. Cardiovas. Surg.», 16:381, 1975.
- Pietri, P.; Adovasio, R.; Alagni, G.:** Ostruzioni tardive di protesi aorto-bifemorali. «Min. Chir.», 34:229, 1979.
- Ruperti, U.:** Reinterventi per oblitterazioni tardive dei by-pass aorto-bifemorali in dacron. «Arch. Atti Soc. It. Chir.», (73.º Congresso) 1:237, 1971.
- Saggau, W.; Labach, K.:** Rethrombosis analysed in reference to anticoagulant therapy. «J. Cardiovas. Surg.», 16:386, 1975.
- Sautot, J.:** Possibilities and limitations of repeated restorative surgery in secondary and delayed failures. «J. Cardiovas. Surg.», 4:481, 1964.
- Sproul, G.; Pintot, J.; Trummer, M.; Stevens, P.:** Reoperation for early complications of arterial surgery. «Arch. Surg.», 104:814, 1972.
- Stanton, P. E.; Lamis, P. A.; Fross, W. S.; McCluskey, D.:** Correction of late aortic-bifemoral graft failures. «Am. Surg.», 43:497, 1977.
- Natali, J.:** Definition of the hopeless cases. «J. Cardiovas. Surg.», 16:379, 1975.
- Szilagyi, D. E.; Elliot, J. P.; Smith, R. F.; Hageman, J. H.; Sook, R. K.:** Secondary arterial repair. «Arch. Surg.», 110:485, 1975.
- Terpstra, J. L.; Thomeer, H.:** Causes of rethrombosis following arterial reconstructions below the renal arteries. «J. Cardiovas. Surg.», 16:392, 1975.
- Tiberio, G.; Giulini, S. M.:** I reinterventi per trombosi tardiva e pontaggi aorto-femorali. «Urg. Chir. Comment.», 1:57, 1978.
- Tyson, R. R.; Grosh, J. D.; Reichle, F. A.:** Redo surgery for graft failure. «Am. J. Surg.», 136:162, 1978.
- Towne, J. B.; Bernhard, V. M.:** Technique of intraoperative endoscopic evaluation of occluded aorto-femoral grafts following thrombectomy. «Surg. Gynec. Obstet.», 148:87, 1979.
- Tutassaura, H.; Grein, A. N.; Sladen, J. G.:** True aneurysms in prosthetic femoro-popliteal grafts. «Am. Surg.», 44:262, 1978.
- Van der Stricht, J.; Janne, Ph.:** Early and late rethrombosis following arterial reconstruction (Topics of discussion). «J. Cardiovas. Surg.», 16:335, 1975.
- Vollmar, J. F.; Storz, L. W.:** Vascular endoscopy. Possibilities and limits of its clinical application. «Surg. Clin. North Am.», 54:111, 1974.
- Wray, R.; De Palma, R. G.; Hubay, C. H.:** Late occlusion of aorto-femoral by-pass grafts: influence of cigarette smoking. «Surgery», 70:969, 1971.

## RIESGO RELATIVO EN VARICES Y EMBARAZO

DELIA CHARLES-EDOUARD OTRANTE (\*), EDUARDO ZACCA PEÑA (\*\*),  
MARIA CRISTINA ARIOSA COLOMA (\*\*\*) y FELIX ROBAINA JORGE (\*\*\*\*)

Instituto de Angiología, Ciudad de La Habana (Cuba)

### Introducción

Las varices constituyen un fenómeno que se observa con relativa frecuencia asociada a la fecundación, de modo tal que, para algunos autores, ellas serían útiles en el diagnóstico del embarazo. En relación con esto, **Piulachs, Vidal-Barraquer** y **Biel** (8) sugirieron que el mecanismo de aparición de estas varices parece estar ligado a la apertura temporal de comunicaciones arteriovenosas, destacando la presencia de un aumento del índice oscilométrico de los miembros inferiores en la fase de regresión de las varices.

**Piulachs** (9) advierte una concordancia casi perfecta entre su evolución y la curva de eliminación de pregnandiol, planteando un desequilibrio entre los estrógenos y la progesterona, con un aumento en la secreción de esta última. Estas dilataciones venosas, señala **C. Olivier** (7), pueden aparecer entre el 2.º y 5.º mes del embarazo, sobre todo en las múltiparas, evolucionando por brotes de aparición subaguda.

**Navatoff** (4) reporta la aparición de varices en las gestantes como consecuencia de alteraciones hormonales y del aumento del volumen de sangre circulante. **Hern M. Van** (3) considera que las varices más características del embarazo son las microovarices o telangectasias, destacando la aparición del 37 % en el 1.º mes y un 70 % durante el 1.º trimestre. Señala además, que el 50 % de ellas desaparece después del parto.

En nuestro país, **Edreira** (3) realizó un estudio de 100 gestantes comprendidas entre 13 y 40 años de edad, demostrando la aparición de varices hacia el 3.º mes del embarazo en la mayor parte de los casos, con un alto índice de desaparición de las mismas 3 meses después del parto. **Rodríguez Lacaba** (10), en otro estudio estadístico de 120 pacientes que asistían a la consulta de un hospi-

---

(\*) Profesora Titular en Cirugía, Especialista de 1.º Grado en Angiología, Subdirectora de Investigación, Instituto de Angiología, Minsap, Cuba.

(\*\*) Especialista 1.º Grado en Angiología, J. Dpto. Epidemiología, Instituto de Angiología, Minsap, Cuba.

(\*\*\*) Especialista 1.º Grado en Angiología, Servicio de Flebolinfología, Instituto de Angiología, Minsap, Cuba.

(\*\*\*\*) Especialista 1.º Grado en Obstetricia, Hosp. Gineco-Obstétrico.

tal regional, señaló una alta frecuencia de aparición de las varices durante el 1.º trimestre del embarazo, sobre todo en primigestas y secundigestas.

La interrelación de los hechos señalados no está totalmente aclarada, de ahí la importancia de profundizar en el estudio de este fenómeno en la comunidad. Los objetivos de nuestro trabajo están dirigidos a conocer la prevalencia general de varices Rivlin (+) y Rivlin (-) en la población embarazada de una comunidad, así como de las varices aparecidas durante o en relación con el embarazo y medir el riesgo relativo de tenerlas según el número de gestaciones acaecidas.

### Material y método

Fueron estudiadas por encuesta y examen clínico las embarazadas correspondientes a los 8 sectores de salud del Policlínico Comunitario «Plaza de la Revolución», que tiene bajo su atención 36.160 habitantes, de los cuales 26.382 corresponden a mayores de 15 años. La atención obstétrica sectorizada permitió estudiar a todas las embarazadas conocidas y controladas durante 2 meses del presente año. Las gestantes fueron estudiadas durante la consulta de seguimiento ofertada por el Dpto. de Obstetricia o visitadas en sus domicilios. De cada una de ellas fueron recogidos los siguientes datos: edad, antecedentes de varices, aparición de las varices en relación con la pubertad o el embarazo, período del embarazo actual, número de gestaciones y tipo de varices según resultado de la prueba de Rivlin.

Los datos fueron agrupados siguiendo los objetivos planteados, haciendo uso de distintas escalas cualitativas y cuantitativas, utilizando el método manual para la computación de los mismos.

### Resultados

Un total de 159 gestantes pertenecientes al área de salud «Plaza de la Revolución» fueron estudiadas. De ellas, 119 presentaban varices por lo que la prevalencia de esta población fue de 74,8 % en dicha población.

Tomando como eje de clasificación la prueba de Rivlin, la prevalencia de venas varicosas en gestantes fue de 5,7 para las varices Rivlin negativo.

Un análisis acerca de la aparición de las varices en relación con el embarazo demostró una tasa de  $49 \times c/100$  gestantes, mientras que sólo el  $25,8 \times c/100$  gestantes refirieron su aparición desde la pubertad.

La prevalencia de varices según el número de gestaciones se comportó de la siguiente forma: en la medida que el número de gestaciones aumentó, también se incrementó la tasa de prevalencia, aunque debemos señalar que en cuanto a las tercigestas se observó una disminución con relación a las secundigestas. Asimismo, se midió el riesgo relativo, teniendo como medida de la unidad la prevalencia de varices aparecidas con la pubertad en la que el riesgo embarazo no se encontraba presente. La tendencia al incremento del riesgo se observó en la medida que el número de embarazos creció.

Un análisis comparativo entre los grupos de gestantes varicosas y no varicosas según grupos de edades, mostró un incremento porcentual en la medida que aumentó la edad para el grupo de varicosas, lo que parece estar en relación con una mayor exposición al riesgo.

## Discusión

El calificativo «esencial» con que damos apellido al importantísimo síndrome varicoso ha sido motivo de infinidad de estudios en busca de relaciones causales. La importancia económica y social de sus complicaciones y secuelas justifican la inversión de medios y recursos en aras de encontrar los mecanismos etiopatogénicos que determinan su frecuencia.

En cuanto a varices y embarazo es muy frecuente el señalamiento de su posible asociación causal. **Hern M. Van** (4) 1963, señala una alta frecuencia de varices telangiectásicas (microvarices) en la población embarazada, citando cifras de un 92 %.

**Alea Goenaga** (1), en un estudio de 300 gestantes encuentra una frecuencia de 65,3 %, distribuida en un 59,6 % de varices Rivlin negativas y un 40,4 % de varices Rivlin positivas.

**Lake, Pratt y Wright** (5), en un estudio de 536 gestantes, encuentran una prevalencia de 79,5 % para aquellas con uno o más embarazos y de 66,9 % para las que nunca estuvieron embarazadas.

En el presente estudio, teniendo como unidades de observación las gestantes de los 8 sectores de salud de una comunidad urbana, encontramos una alta frecuencia de varicosas dentro de la población embarazada al obtener una prevalencia de 74,8 varicosas  $\times$  c/100 gestantes.

Tomando como eje de clasificación la prueba de Rivlin, encontramos dentro de dicha población una prevalencia de 5,7 de varices Rivlin positivo por c/100 gestantes estudiadas (varices tronculares evidencia de una severa insuficiencia venosa) que se corresponde con los hallazgos de **Da Silva** en Basile (2).

Tomando como unidad las tasas de varices aparecidas en la pubertad el riesgo relativo de varices en el embarazo se incrementó paralelamente al aumento del número de gestaciones. Asimismo, en la medida que las edades de las gestantes aumentó, se elevó la frecuencia de varicosas, posiblemente en relación con una mayor exposición al riesgo. Estos hallazgos de nuestro estudio son concordantes con los encontrados por otros autores y avalan, en su mayoría, los criterios de fuerza, homogeneidad, relación temporal y coherencia de una asociación causal.

## Conclusiones

1. La prevalencia de varices en las embarazadas alcanzó la cifra de 74,8 %.
2. La prevalencia de varices Rivlin negativas en las embarazadas fue de 69,1 por cada 100 gestantes, mientras las Rivlin positivas fue de 5,7.
3. La tasa de varices aparecida durante el embarazo o en relación con él fue de 49,0 por cada 100 gestantes.
4. El riesgo relativo de varices en el embarazo se incrementó con el número de gestaciones.
5. La distribución por edades evidencia un incremento de la frecuencia paralelo con la edad de la gestante.

Estos resultados deben ser considerados como elementos a favor de la posible asociación causal entre varices y embarazo.



## RESUMEN

Se realiza un estudio en 159 gestantes de un Policlínico Comunitario, dirigido a conocer la prevalencia y el riesgo relativo en varices y embarazo. La prevalencia general de varices encontrada fue de 74,8 % y la de varices Rivlin positivo de 5,7 %. El riesgo aumentó en la medida que se incrementó el número de embarazos, la incidencia de varices durante el embarazo alcanzó la tasa de  $49 \times c/100$  gestantes.

## AUTHORS'S SUMMARY

A communitary study in 159 pregnant was made aimed at the determination of the prevalence of varicose veins among them and also of the relative risk between varicose veins and pregnancy. The rate of prevalence encountered was 74,8 %, while the rate of positive Rivlin varicose veins was only 5,7 %. The relative risk grew up with the number of pregnancies. The rate of incidence of varicose veins during pregnancy was 49 %.

## BIBLIOGRAFIA

1. **Alea, C. M.:** Incidencia de varices en embarazadas. «Tesis de Grado», 1976.
2. **Da Silva, A.:** Varicose veins and Chronic Venous Insufficiency. Reprint del «Journal for Vascular Diseases», vol. 3, n.º 2, 1974.
3. **Edreira, J.:** Varices y Embarazo. «Rev. Cub. Cir.», 8:71, 1969.
4. **Hern, M. Van:** The varicose veins of pregnancy. «Bruxelles. Med.», 43:11, 1963.
5. **Lake, Pratt y Wright:** Arterioesclerosis and varicose veins. Occupational activities and other factors «J. American Medical Ass», 119:696, 1962.
6. **Navatoff, R. A.:** Varicose Veins of pregnancy «JAMA», 1.704, nov. 1960.
7. **Olivier, C.:** «Maladies des veins. Diagnostic et traitement», Masson, 1957.
8. **Piulachs, P.; Vidal Barraquer, F. y Biel, J. M.:** Considérations pathogéniques sur les varices de la grossesse «Lyon Chir.», 47:263, 1952.
9. **Piulachs, P.:** «Lecciones de Patología Quirúrgica». Generalidades. Tomo I, 2.ª parte, pág. 1.052.
10. **Rodríguez Lacaba, B.:** Varices y Embarazo. Estudio Estadístico. «Rev. Cub. Med.».

## USO DEL DOPPLER Y DE LOS EXAMENES ANGIOGRAFICOS EN EL DIAGNOSTICO DE LA IMPOTENCIA SEXUAL DE ORIGEN VASCULAR EN LA ATEROSCLEROSIS AORTOILIACA (\*)

A. M. RASO

II.<sup>a</sup> Cattedra di Clinica Chirurgica Generale e di Terapia Chirurgica  
(Director: Prof. S. Abeatici). Università di Torino (Italia)

La impotencia de erección de origen vascular, entendida como incapacidad a lograr y/o mantener una erección valdadera para cumplir un acto sexual, es una forma que incide rara vez en el total de las impotencias, pero es relativamente frecuente en las de causa orgánica (del 5 al 12 %), con una presencia y porcentaje notable en los pacientes ateroscleróticos de localización aortoiliaca (90 % en las obliteraciones totales de aorta y del 60 al 70 % en las lesiones localizadas en una o ambas ilíacas comunes, según **Scheer**, 9), de la que es paradigmática, como síntoma, en el síndrome de Leriche.

La impotencia de erección de origen vascular puede ser clasificada, hemodinámicamente, en:

- a) formas con compensación hemodinámica, asociada a síntomas más o menos marcados en los miembros inferiores, donde las lesiones, aunque angiográficamente graves, determinan una impotencia no permanente: Correspondiente a los estadios iniciales de la enfermedad aterosclerótica con dilatados intervalos de claudicación o a formas bien compensadas por una buena circulación colateral;
- b) formas sin compensación hemodinámica, con impotencia absoluta de erección, asociada de manera constante a graves lesiones vasculares a cargo del eje aortoiliacodistal o de otros lugares.

El diagnóstico de la impotencia eréctil de origen vascular se basa en una anamnesis multidisciplinaria profunda (excluyendo al máximo las formas psíquicas), en un examen objetivo general y local, con particular atención a los pulsos peneanos, en la termografía tradicional y a cristales líquidos, en el estudio de la presión sistólica en el pene, según **Gaskel** (2), en la pletismografía peneana, según **Britt** (1), en el uso de los radioisótopos, según **Shiraj** (9-10), en el Doppler (3-4) y en la investigación angiográfica por medio de la aortoarteriografía, la arteriografía selectiva de las hipogástricas y de las pudendas internas y en la falcoarteriografía, según **Michals** (5-6).

---

(\*) Original en italiano, traducido por la Redacción.

El hallazgo de un alto tanto por ciento de impotencia eréctil de origen vascular en nuestros enfermos arteriopáticos nos ha inducido a estudiar este síntoma mediante los ultrasonidos con Doppler y con exámenes angiográficos, correlacionando los datos con numerosos parámetros a fin de valorar la posibilidad de alcanzar un diagnóstico cierto, no sólo de naturaleza sino, sobre todo, de localización en previsión de una conducta terapéutica médica o, en especial, quirúrgica.

### Material y método

El estudio se ha desarrollado, a través de varias fases, durante un bienio, mediante:

- a) revisión anamnésica de los datos procedentes de las carpetas clínicas de 116 enfermos internados en esta Cátedra;
- b) valoración radiográfica y angiográfica de los casos;
- c) «follow-up» y control a distancia del internamiento de los 116 enfermos afectados de arteriopatía aterosclerótica: de ellos 23 estaban afectados sólo del sector fémoro-poplíteo, pero han sido también incluidos en la investigación; los restantes, excluidos 8 casos de enfermedad de Bürger, presentaban localizaciones aortoiliacas simples o asociadas a lesiones periféricas. Durante los controles se ha interrogado de nuevo a fondo al paciente tanto sobre el estado de sus miembros inferiores como, de modo especial, sobre la presencia y características de la impotencia eréctil vascular. Se han excluido de vez en cuando algunos casos cuyas respuestas eran dudosas o con datos anamnésicos incompletos. Se han efectuado exámenes termográficos, pletismográficos y en particular comparativos entre los datos arteriográficos y los obtenidos por el Doppler acústico modelo 801;
- d) examen de una muestra de control, compuesta por igual clase de edad de 175 casos afectados de hernia inguinal, varices u otra patología sin relación con el «stress» o con los posibles factores de riesgo de la aterosclerosis y que no presentaban en absoluto al examen clínico signo alguno de arteriopatía ni habían sido sometidos a intervenciones abdominales que pudieran causar impotencia ni presentaran antecedentes dismetabólicos graves o neuropsíquicos.

Es oportuno precisar que durante los exámenes instrumentales nos hemos basado ya en la termografía tradicional ya en la de cristales líquidos, en la pletismografía y en el Doppler. Hemos excluido la termografía, por sus resultados inconstantes en casos piloto; de igual modo hemos abandonado la pletismografía, tras practicarla en 20 casos de prueba, por la inestabilidad e incierta lectura de los trazados. En la valoración nos hemos, pues, quedado con la comparación de los datos angiográficos y los del Doppler acústico, evitando los trazados de difícil interpretación y menos precisos.

El Doppler lo hemos efectuado con el paciente en decúbito supino, tras un período de reposo físico y mental, exento de estímulos exógenos, colocando la sonda en la base del pene y valorando con dos reveladores la presencia del flujo en las arterias dorsales del pene, diferenciando bien el flujo arterial del venoso por sus características peculiares.

## Resultados

Hemos examinado en iguales clases de edad 116 pacientes arteriopáticos ateroscleróticos, 23 de localización fémoro-poplítea, excluyendo 8 de enfermedad de Búrger, comparándolos a 175 casos control. En los aortoiliacos la incidencia de la impotencia eréctil vascular es del 74,1 %, contra un 10,28 % en los casos control, con un análisis estadístico altamente significativo ( $X^2=15,56$   $P<0,01$ ). En los arteriopáticos la incidencia por ciento respecto a clases de edad, excluidos los sujetos entre los 30 y 40 años (16,6 %), fue similar. La edad media de los arteriopáticos fue de 59,4 años y, por tanto, aceptable en la valoración de impotencia, no siendo demasiado avanzada. La diabetes incidió en un 26,7 %; siendo más elevada entre los 51 y 60 años. No todos los 30 arteriopáticos diabéticos presentaban impotencia eréctil vascular; sólo 18 de los 30 (60 %); el Doppler puso en evidencia en 15 casos (50 %) una ausencia de actividad de flujo a nivel de las arterias dorsales del pene; sólo 3 casos de impotencia eréctil vascular en arteriopáticos ateroscleróticos afectados de diabetes no presentaban ausencia de flujo, por cuya causa hay que buscar otros motivos de la impotencia, presumiblemente relacionados con la propia diabetes.

Se han examinado, después, las relaciones entre edad, aparición de la impotencia respecto al inicio de la claudicación intermitente en 74 casos, excluidos los afectados del Búrger. Se observa que la distribución es bastante uniforme, con valores por ciento levemente inferiores entre los 51 y 60 años en los casos de aparición simultánea, al contrario de lo que sucede en las formas donde la impotencia eréctil vascular es posterior a la claudicación. Sólo en el 4 % la impotencia ha sido anterior y en pacientes todos en el II.º estadio clínico. La impotencia parece aparecer en un porcentaje casi idéntico simultánea o sucesivamente a la aparición de la claudicación, sin que no obstante exista un análisis estadístico significativo.

Se ha relacionado la distancia de claudicación y la presencia de la impotencia, independientemente del estadio clínico, correspondiéndose los valores entre distancias cortas y presencia de impotencia.

No parece existir analogía absoluta entre la gravedad de la claudicación y la impotencia: ésta es más grave en las claudicaciones comprendidas entre 0 y 200 m., para ir disminuyendo en claudicaciones entre 200 y 500 y desaparecer sobrepasados estos límites.

Hemos relacionado también el estadio clínico de la arteriopatía y la presencia de calcificaciones arteriales aortoiliacas con la impotencia eréctil vascular y la ausencia de flujo arterial en las dorsales del pene mediante el Doppler. Aparte de una alta incidencia de calcificaciones aortoiliacas, la observación más interesante es que la ausencia de actividad Doppler en las arterias dorsales del pene y la presencia de calcificaciones tienen un tanto por ciento superponible; además, los que presentan estas calcificaciones aumentan a medida que progresa el estadio clínico. La relación entre impotencia y ausencia de actividad Doppler presenta una discrepancia numérica del 15,1 % a favor de la impotencia, no confirmada con ausencia de actividad Doppler; pero considerando que 23 pacientes presentaban sólo lesiones fémoro-poplíteas, la discrepancia de este 15,1 % (16 casos) puede quedar justificada.

La relación entre localización de la lesión, edad media, presencia de la impotencia eréctil vascular y la ausencia de flujo revelada por el Doppler en las arterias dorsales del pene se expone en la Tabla I, estudio efectuado sobre 93 casos de aortoarteriografía.

La edad más afectada resulta aquella en la que existen lesiones aortoiliacas bilaterales asociadas a lesiones periféricas; por contra, la impotencia presenta una distribución porcentual bastante similar en los distintos sectores con una notable concordancia de valores por ciento respecto a la fluxometría ultrasónica. Examinando el total de casos de arteriopáticos con impotencia (71=76,3 %) y no el total de casos con arteriopatía, la localización de las lesiones puede dividirse así: Localización aortoiliaca unilateral, 7 %; aortoiliaca unilateral más lesiones periféricas, 16,9 %; aortoiliaca bilateral, 23,9 %; aortoiliaca bilateral más lesiones periféricas, 39,4 %; sólo lesiones periféricas, 12,6 %.

El mayor tanto por ciento de impotencia se observa, entonces, con claridad en correlación a la mayor extensión de las lesiones arteriales.

Las relaciones entre la localización de la lesión, la presencia de circulación colateral a la región genital, la impotencia eréctil vascular y la ausencia de flujo en las dorsales del pene mediante Doppler pone en evidencia una discrepancia entre impotencia y circulación colateral; si se excluyen las lesiones aortoiliacas bilaterales, la presencia o poca circulación colateral no parece ser fundamental en el determinismo de la impotencia: parece pues menos importante valorar la existencia de dicha circulación que valorar su eficacia, ya que su sola

TABLA I

Edad media	Localización de las lesiones	Casos	Impotencia eréctil vascular	Ausencia de flujo
54	aortoiliaca unilateral	5 ( 5,3 %)	5 (100 %)	4 (80 %)
62,5	aortoiliaca unilateral + lesiones periféricas	14 (15,0 %)	12 ( 85,7 %)	10 (71,4 %)
56	aortoiliaca bilateral	18 (19,3 %)	17 ( 94,4 %)	17 (94,4 %)
65,1	aortoiliaca bilateral + lesiones periféricas	33 (35,4 %)	28 ( 84,8 %)	27 (81,8 %)
58,2	lesiones periféricas solamente	23 (24,7 %)	9 ( 39,1 %)	3 (13 %)
		93	71 ( 76,3 %)	61 (65,5 %)

presencia no justifica a menudo el mantenimiento de una válida actividad sexual. Hay que resaltar, no obstante, que si se excluyen los casos de localización sólo distal, que pueden viciar los datos, a una incidencia del 88,5 % de impotencia se acompaña ausencia de la circulación colateral en el 75,7 %.

Un estudio más profundo de las suplencias cabe obtenerlo con radioisótopos, según **Shiraj** (9-10), o con arteriografía selectiva de las hipogástricas, o mejor con lá faloarteriografía, según **Michals** (5-6).

Como en la Tabla anterior, se observa que las correlaciones porcentuales entre ausencia de circulación colateral, impotencia erétil vascular y negatividad del Doppler son válidas. La discreta discrepancia entre presencia o ausencia de colateralidad angiográfica y la fluxometría ultrasónica no es estadísticamente significativa, por lo cual la técnica Doppler puede considerarse válida, incluso en la valoración del flujo determinado por la circulación colateral dada su alta sensibilidad receptiva en especial acústica.

Por último, hemos querido examinar la localización de las obstrucciones ostiales o tronculares de las arterias hipogástricas y sus ramas en relación a la impotencia en 96 casos, para demostrar cuántas fueron las por lesión sólo hipogástrica y cuántas por alteraciones más altas del eje aortoiliaco común.

Como era de esperar, se apreció de inmediato la mayor incidencia de impotencia en las lesiones hipogástricas bilaterales, con un tanto por ciento de ausencia de flujo al Doppler bastante similar. Por contra, si las lesiones vienen correlacionadas sólo a los casos con impotencia sexual vascular, se invierte la incidencia del lado (26,6 % derecho, 8,8 % izquierdo) y disminuye el porcentaje de las formas bilaterales (64,4 %); datos que no afectan a cuanto se ha referido antes.

La discrepancia entre los datos de impotencia vascular sexual expuestos ahora y lo dicho anteriormente deriva del hecho de que en lo precedente están comprendidas incluso las lesiones que provocan la impotencia no interesando sólo las hipogástricas sino lugares más proximales, como la aorta y las ilíacas comunes.

Voluntariamente no hemos diferenciado las formas de localización hipogástrica alta de las de localización distal, como tampoco las hemos relacionado con la circulación colateral, pero, una vez más, se observa que a mayor extensión de las lesiones ateromatosas mayor porcentaje de impotencia vascular, con valores proporcionados en especial por el Doppler.

### Conclusiones

Uno de los datos más sobresalientes es la extrema incidencia de impotencia erétil vascular en los arteriopáticos aortoiliacos, lo que podría depender de un error de recogida de datos si no concordase con los tanto por ciento citados por otros autores, como **Scheer** (9). Por otro lado, los valores por ciento por decenas de edad, a partir de los 40 años, no difieren sustancialmente, teniendo sobre todo en cuenta que la edad media de los pacientes registrados es claramente aceptable no siendo demasiado avanzada y, por ello, capaz de viciar la valoración. De otra parte, son interesantes los datos que se refieren a las relaciones con los estadios clínicos (no significativos), los de la estrecha analogía con las cal-

cificaciones vasculares, con la incidencia de la diabetes y con la intensidad de claudicación.

Empero, el dato más interesante en nuestro estudio ha nacido de la investigación de un método que ofreciera con buena aproximación la posibilidad del diagnóstico de la impotencia eréctil vascular. Mientras hemos excluido la termografía y la pletismografía, fuentes de extrema aproximación, la concordancia entre los datos clínicos, los angiográficos y la fluxometría ultrasónica nos permite afirmar que el Doppler representa, para nosotros, el procedimiento más idóneo y que permite la mayor aproximación diagnóstica en la impotencia sexual vascular para distinguir ésta de las formas psíquicas y de otras de origen orgánico.

Sin embargo, no es capaz de dar datos sobre la localización de las lesiones —hipogástricas o más altas—, por lo cual la asociación angiografía-Doppler en las arterias dorsales del pene es indispensable en la valoración de la impotencia en el arteriopático. Es pues una base que permite el «screening» de los impotentes de origen vascular en cuanto a previsión de la terapéutica quirúrgica revascularizante.

## RESUMEN

Se examinan 116 casos de arteriopáticos tratados por claudicación de los miembros inferiores, valorando la incidencia de impotencia sexual de origen vascular: ésta ha resultado del 74,1 por ciento respecto al control (10,28 %). Hemos eliminado del estudio 23 casos de localización sólo fémoro-poplítea. La edad media de los arteriopáticos (59,4) es aceptable para no incurrir en error de valoración por edades demasiado avanzadas. No parece existir una correlación entre impotencia y estadio clínico de la enfermedad, mientras la alta incidencia de calcificaciones arteriales aortoiliacas parece revestir papel importante. La diabetes ha incidido en el 26,7 % de los casos con un 60 % de impotencias en ellos. La impotencia sexual de origen vascular no suele aparecer como antecedente de la claudicación (4 %), mientras los valores de simultaneidad (47,2 %) o subsecuencia a la sintomatología de los miembros inferiores (48,8 %) son casi similares. La impotencia aumenta cuanto más extensas son las lesiones del eje aortoiliaco y cuanto más escasa, o mejor, menos válida es la circulación colateral.

El diagnóstico se ha basado en la confrontación de los datos angiográficos con los de la fluxometría ultrasónica con Doppler. Este último procedimiento se ha revelado muy apto para la valoración y su concordancia porcentual con la presencia de calcificaciones, diabetes, la localización de las lesiones, presencia de circulación colateral, lo que nos permite afirmar que tal método puede ser incluido entre los de rutina en el «screening» de las impotencias en los arteriopáticos, con un margen de error muy escaso.

## SUMMARY

Experience of the author in correlated data obtained with simultaneous employment of Doppler and angiography on the valuation of the sexual impotence of vascular origin is exposed. The importance of the aortoiliac lesions is emphasized.

## BIBLIOGRAFIA

1. **Britt, D. B.** y cols.: Penile blood flow determination by mercury strain gauge pletismography. «Invest. Urol.», 8:673, 1971.
2. **Gaskell, P.:** The importance of penile blood pressure in case of impotence. «Can. Med. Ass. J.», 105:1.047, 1971.
3. **Levy, J. B.; Battino, J.; Olivier, C.:** Interêt des appareils à effet Doppler en chirurgie vasculaire. «Réunion de Chirurgie vasculaire sur les explorations fonctionnelles vasculaires, Marseille, 1976».
4. **Malvar, T.** y cols.: Assessment of potency with the Doppler Flowmeter. «Urology», 2:396, 1973.
5. **Michals, V.:** Penile artères occlusion in erectile impotence. A new type of angiography-phalloarteriography. «Cas. Lek. Ces.», 115:1.245, 1976.
6. **Michals, V.:** Phalloarteriography in the diagnosis of erectile impotence. «World J. of Surg.», 2:239, 1978.
7. **O'Connor, V. J. jr.:** Impotence and the Leriche syndrome. An early diagnostic sign, consideration of the mechanism, relief by endoarterectomy. «J. Urol.», 80:195, 1958.
8. **Raso, A. M.:** Incidence and diagnosis of sexual erectile vascular impotence in aortoiliac atherosclerotic patients. «Relación al 1.<sup>st</sup> International Colloquy of Angiology, Firenze, 1979».
9. **Scheer, R.:** Die Impotenz als Symptom der arteriellen Durchblutungsstörungen im Beckenbereich. «Munch. Med. Woschr.», 102:1.713, 1960.
10. **Shiraj, M.:** Visualization of the human cavernous penis by using 99mTc labeled autologous red blood cells. «Tohoku J. Exp. Med.», 120:199, 1976.
11. **Shiraj, M.:** Organic impotence. «JPN. J. Urol.», 67:697, 1976.



## ULCERAS VENOSAS DEGENERADAS

J. PALOU

Jefe A de Cirugía Vascul ar del Instituto Policlínico, Barcelona (España)

Contrasta el gran número de úlceras venosas (varicosas y postflebíticas) con la escasísima frecuencia de su malignización. Según **J. Montserrat**, sólo un 0,078 % de úlceras flebotáticas degeneran. ¿A qué se debe esta degeneración? Creemos que para que se presente es necesaria una gran antigüedad de la lesión. Lesiones con 20, 30 o más años de evolución pueden degenerar. Rara es la degeneración en lesiones recientes.

Veamos unos casos.

### Caso 1

Enferma de 81 años con historia de úlceras en pierna izquierda de 30 años de antigüedad. Intensamente dolorosas últimamente. Coincide con unas enormes varices. La úlcera se extiende por toda la región interna y posterior de la pierna, está infectada y con mal aspecto, abarcando casi todo el diámetro (fig. 1).

Análisis sangre: hematíes 4.200.000; leucocitos 5.700; V.S.G. 62/93; glucemia 0,86. Exploración arterial, normal.

Con anestesia local, se liga el cayado de la safena interna izquierda y un paquete en pierna, pensando mejorar la úlcera y cubrirla posteriormente con injertos tipo Thiersch. Un mes después y vista la poca mejoría, se practicó biopsia de un mamelón (Dr. **Cañadas**): células epiteliales atípicas, pavimentosas, con formación de globos córneos y límite indefinido con la estroma (fig. 2).

Se practica linfografía bilateral. Aparece un nódulo en ingle, que va creciendo y que es irradiado. Pocos meses después, mientras seguía tratamiento radioterápico, reingresa de nuevo de urgencia por cuadro isquémico agudo de la extremidad superior izquierda, por oclusión de la subclavia. Mal estado general. Con dextranos de bajo peso molecular mejora mucho, siendo dada de alta. Comunica su familia que poco tiempo después fallece.

### Caso 2

Paciente de 60 años, también con extensas úlceras en piernas, sobre todo en la derecha, de unos 30 años de evolución, sin cicatrizar. Explica una historia de tifoidea a los 30 años, pero por entonces dice que ya tenía las úlceras. No existen varices aparentes; probablemente su etiología sea postflebítica, a pesar de no recordar antecedentes. Siempre ha tenido acusado dolor en estas úlceras. Sin otros antecedentes de interés.

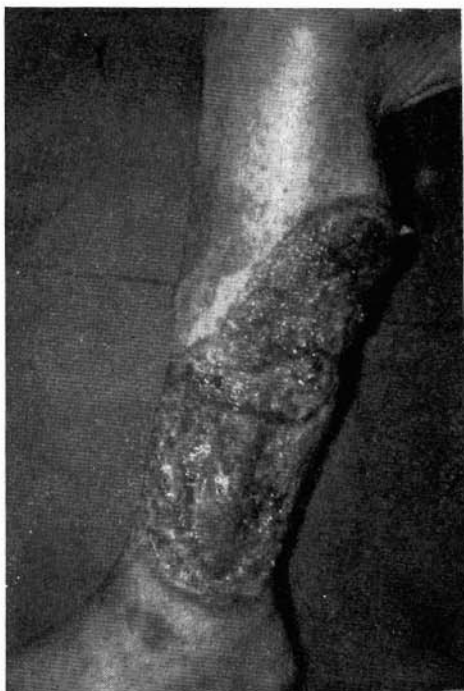

Fig. 1

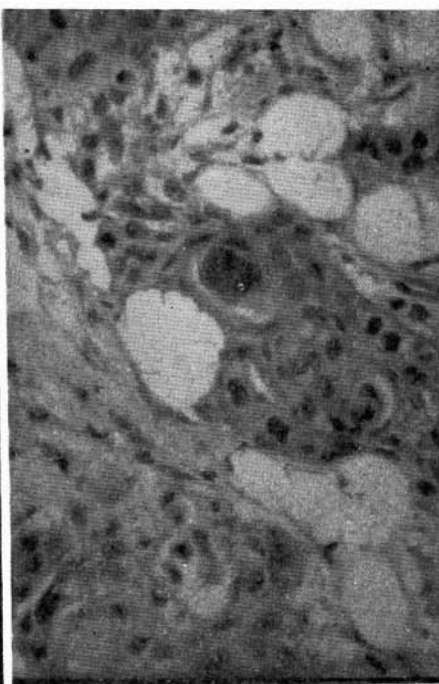


Fig. 2

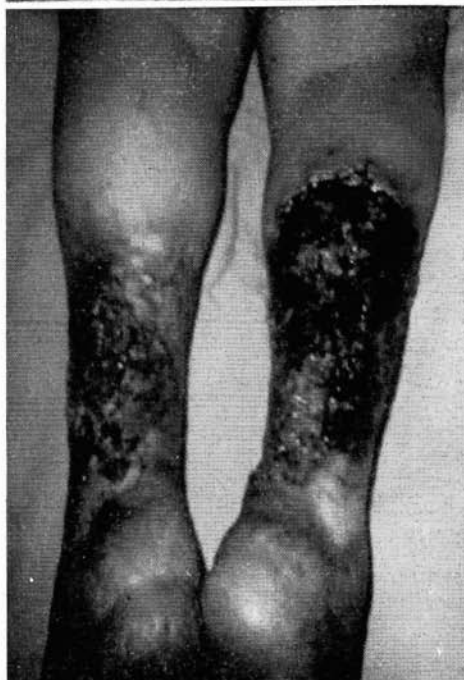

Fig. 3

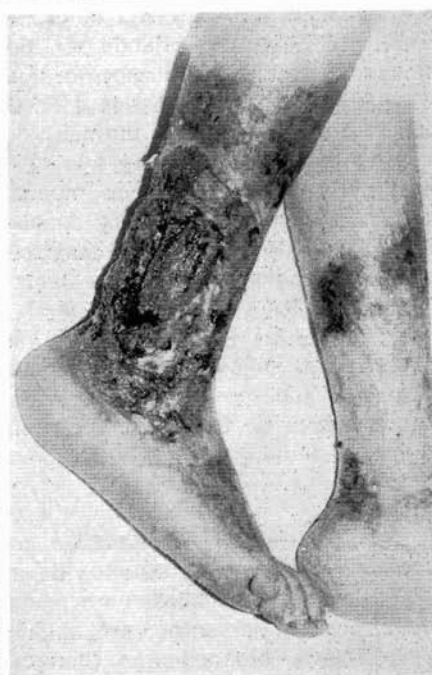

Fig. 4

Figs. 1, 2, 3 y 4. Explicación en el texto.

A la exploración se encuentra una extensa úlcera (fig. 3) en toda la cara posterior de la pierna derecha que llega hasta el maléolo, casi circular, infectada y maloliente. Otra, algo más pequeña, de las mismas características, en el lado izquierdo.

T.A. 140/70. Oscilometría y pulsabilidad periférica normales. No existen adenopatías inguinales. Debido a la antigüedad de la lesión y a la posición viciosa al andar por el dolor que aquejaba, tiene una acusada anquilosis tibiotarsiana y una discreta retracción de la rodilla derecha que le obligan a andar cojeando.

Se le aconseja ingresar para desinfectar la úlcera, reducir el edema y practicar injertos laminares.

Laboratorio (Dr. Cañadas): hematíes 4.400.000; hemoglobina 86; valor globular 0,97; hematocrito 43; leucocitos 7.800; V.S.G. 8/20; uremia 0,21; glucemia 0,75; colesterinemia 230; ácido úrico 4.

A los pocos días de estar en clínica desaparece el edema y mejora de la infección con gentamicina local. Se le practica una primera biopsia que resulta negativa. A los quince días, injertos cutáneos libres tipo Thiersch en pierna derecha que, descubiertos a los dos días, parecen prender. Pasados unos días más, saltan algunos y prenden los otros, pero sin extenderse, quedando muy tórpido. La úlcera empieza a proliferar y a sangrar por su centro. Se practica arteriografía con la intención de ver su irrigación, que es superior a la normal. Se repite la biopsia de los cuatro puntos cardinales y esta vez el resultado es el siguiente: Microscópicamente constituidos por elementos epiteliales atípicos con moderado número de globos córneos que invaden la dermis. Escasa estromarreacción. Carcinoma epidermoide.

Visto el resultado se intenta, antes de amputar esta extremidad, practicar una extensa extirpación y colocar unos injertos laminares suturados. A los nueve días se descubren, habiendo prendido un 80 % de su superficie (casi toda la pantorrilla), pero necrosándose en el centro de la misma a nivel de la tumoreación proliferante-sangrante.

Ante la lenta evolución y la cada vez más extensa úlcera que va destruyendo los injertos, se aconseja amputar esta extremidad que, además, con las retracciones de tobillo y rodilla le servía prácticamente de bien poco.

La amputación se lleva a cabo, siendo dada de alta, momentáneamente bien, a los diez días de la intervención. A los tres meses nos enteramos que se inicia un cuadro de pleuresía: punción. Fallece a los pocos días. ¿Metástasis pulmonar?

### Caso 3

Paciente de 82 años que, después de una operación de hernia practicada hace 40 años, presentó flebitis de los dos miembros inferiores, a consecuencia de la cual estuvo un año encamado. Aparecen úlceras bimaleolares y bilaterales excavadas (fig. 4) con circulación colateral abdominal, tipo cava-cava (trombosis de cava inferior). Durante 40 años estas úlceras han sufrido alternativas y, por nuestra parte, han sido tratadas varias veces con injertos laminares tipo Thiersch.

Estuvo seis años sin acudir a la consulta, apareciendo de nuevo con úlceras que prácticamente invaden todo el 1/3 medio-inferior de la pierna y que biopsiadas resultan ser un carcinoma epidermoide. Antes de proceder a la amputación y

consultando al Servicio de Cirugía Plástica se decide intentar una extensa extirpación y colocación de varios injertos laminares que en parte prenden bien y en parte saltan. Postoperatorio muy lento y laborioso, apareciendo escaras en talón. Se decide la amputación en muslo, ya que aparece también acusada retracción de rodilla izquierda. Curso postoperatorio, normal. Al poco tiempo es dado de alta, bien. A los ocho meses seguía bien.

#### **Diagnóstico de las úlceras venosas degeneradas:**

- A) Antecedentes flebotáticos: úlcera varicosa o postflebítica.
- B) **Largos años de evolución**, casi siempre abierta.
- C) Aspecto hipertrófico, infectada casi siempre, con mamelones sangrantes.

#### RESUMEN

Se presentan tres casos de úlceras flebotáticas degeneradas en el curso de los años.

#### SUMMARY

Three cases of malignant degeneration in a chronic venous ulcer of the lower leg are presented.

#### BIBLIOGRAFIA

- Von Brun:** Skin cancer of the extremities. «Beitr. Z. Klin. Chir.», 37:227, 1903.  
**Gottheil:** Cancerous degeneration in chronic leg ulcers. «Jour. A. Med. Assoc.», 59:14, 1912.  
**Knox:** Epithelioma end the chronic varicose ulcer. «Jour. A. Med. Assoc.», 85:1.045, 1925.  
**De Asis:** Cutaneous carcinoma of the lower extremities. «Annals of Surgery», 83:663, 1926.  
**Tenopyr, S.:** The relation of chronic varicose ulcer to epithelioma. «Annals of Surgery», 35:754, 1932.  
**Martorell, F.:** «Varices. Su tratamiento basado en la flebografía». Ed. Labor. Barcelona-Madrid, 1951.  
**Montserrat, J.:** Úlcera varicosa con degeneración neoplásica. «Angiología», 14:190, 1962.  
**Cruikshank, A. H.; McConell, E. M.; Miller, D. G.:** Malignancy is scars chronic ulcers and sinuses. «J. Clin. Path.», 16:573, 1963.

## **ESTUDIO OSCILOGRAFICO SOBRE LA ACCION DE LA PENTOXIFILINA EN EL TRATAMIENTO DE TRASTORNOS DE LA IRRIGACION PERIFERICA (\*)**

N. GALINDO PLANAS y C. VALLVE

**Servicio de Angiología y Cirugía Vascular (Director: N. Galindo Planas)  
del Hospital de San Rafael, Barcelona (España)**

La oscilografía electrónica es un método objetivo que registra de forma indirecta las variaciones de presión en las arterias medianas y pequeñas de las extremidades (1, 2, 3, 4, 5 y 6), siendo adecuado para valorar la acción terapéutica de los medicamentos sobre la pared arterial.

La Pentoxifilina es un derivado de la xantina (3,7-dimetil-1(5-oxo-hexil-xantina) que experimentalmente muestra una intensa acción sobre la circulación periférica (7 y 8). En el hombre, diversos autores han comunicado resultados favorables (9 y 10) en procesos obstructivos periféricos (11, 12, 13, 14, 15, 16 y 17), lo que sería debido en parte a una mejoría en las propiedades reológicas de la sangre (18, 19 y 20).

Lo que antecede nos ha llevado a utilizar este nuevo fármaco en pacientes con diversos trastornos de irrigación periférica y comprobar su acción por la oscilografía electrónica.

### **Material y método**

En ensayo se efectuó sobre 79 pacientes ambulatorios, entre enero 1974 y julio 1975, correspondiendo 64 al sexo masculino y 15 al femenino, en edades promedio de 58 y 43 años, respectivamente.

La afección más frecuente fue la arteriosclerosis (55 casos), luego la tromboangiítis (12 casos) y por último el síndrome de Raynaud (6 casos, todos mujeres). Hubo tres diagnosticados de arteritis, uno con síndrome vasospástico, otro con aneurisma poplíteo y el último con fístula arteriovenosa.

Predominaba en las extremidades inferiores; sólo en 9 estaban afectas las superiores, siendo en tres de ellos afección generalizada. La bilateralidad y semejanza de intensidad fue lo habitual.

Se excluyeron del ensayo infartos de miocardio recientes, hipertensión arterial grave y aquellos en los que se presupuso deficiente colaboración.

---

(\*) Resumido.

La pentoxifilina se administró durante dos semanas, a la dosis de dos grageas de 100 mg. tres veces al día, excluyendo toda otra medicación sobre la circulación.

Se practicó oscilografía electrónica tres días antes del inicio del tratamiento y el inmediatamente anterior. El dictamen se estableció cuando coincidieron ambos registros previos; aunque por diferentes motivos, en 17 sólo fue posible un registro antes de iniciar la terapéutica. La oscilografía se repitió a los 3, 7 y 15 días de administrar pentoxifilina. Aunque 18 pacientes faltaron a un control y 2 a dos controles, los datos fueron suficientes para enjuiciar la medicación.

Los registros se efectuaron mediante un Photoelectric pletismograph transducer (Nihon Kohden) modelo MPP-2, en un Polígrafo Cardiofax, modelo Isometric MC-11, a una velocidad de 25 mm/seg. y con una amplificación de 1 mvol/cm., utilizando la técnica de presión de 60 mmHg., como se ha descrito anteriormente (3). Los manguitos se aplicaron en el tercio medio de la pierna o del antebrazo, o del dedo gordo del pie o de la mano.

Las curvas se clasificaron según criterios habituales (5) por tres clínicos diferentes, correlacionándolas luego con el diagnóstico clínico.

En la Tabla I exponemos los tipos de gráficas antes del tratamiento y el diagnóstico clínico correspondiente.

En dos pacientes se obtuvieron en cada una de las extremidades registros oscilográficos de diferentes características: uno, tromboangéptico, presentaba una curva de oclusión integrada en una y de estenosis en la otra; en tanto que en otro, arterioscleroso, se obtuvo una curva de rigidez parietal en un lado y una muda en el otro. Esto explica que el número de registros sea de 81, mientras hay sólo 79 pacientes.

En la valoración de los resultados se consideró si durante la observación los trazados habían permanecido inmodificados o habían sufrido algún cambio en su amplitud o morfología.

Los pacientes fueron interrogados y explorados clínicamente, en especial de posibles efectos colaterales. Consideramos resultado bueno cuando las molestias habían disminuido y excelente cuando habían desaparecido o se pudo objetivar su mejoría (aumento de la temperatura, del índice oscilométrico, etc.)

## Resultados

En conjunto (Tabla II) en 44 casos apareció un cambio morfológico en el registro oscilográfico, en 13 sólo un incremento y en los 24 restantes no hubo modificación. Como se ve, los resultados globales fueron satisfactorios en 65 casos, excelentes en 17 y nulos en 14.

Relacionando en dicha Tabla las modificaciones oscilográficas y los resultados clínicos con el tipo de curva inicial, se deduce:

- 1) En los trastornos predominantemente funcionales (espasmo inestable y espasmo intenso) el registro oscilográfico sólo no se modificó en 3 de 17 pacientes en los que se obtuvo en todos resultados buenos o excelentes.
- 2) En los trastornos de la pared arterial (esclerosis o rigidez) predomina-

TABLA I

RELACION ENTRE TIPO DE CURVA OSCILOGRAFICA Y DIAGNOSTICO ETIOLOGICO

	Arterios- clerosis	Trombo- angiitis	Enf. de Raynaud	Otros	Total
Espasis inestable	1	2	3	2	8
Espasis intensa	3	2	3	1	9
Esclerosis	2	2			4
Rigidez parietal	7	3			10
Estenosis	9				9
Integrada	7	2		1	10
Anárquica	10	1			11
Muda	17	1		2	20
TOTAL	56	13	6	6	31

TABLA II

RELACION ENTRE TIPO DE CURVA INICIAL, MODIFICACIONES DEL REGISTRO  
OSCILOGRAFICO Y RESULTADOS TERAPEUTICOS OBTENIDOS MEDIANTE  
ADMINISTRACION DE PENTOXIFILINA, 600 mg/día.

	Registro oscilográfico			Acción terapéutica		
	Inmodificado	Incremento Amplitud	Cambio Morfológico	Ausente	Buena	Excelente
Espasis inestable	1	4	3	0	6	2
Espasis intensa	2	1	6	—	6	3
Esclerosis	2	—	2	1	2	—
Rigidez parietal	9	—	1	1	7	2
Estenosis	2	5	2	3	5	1
Integrada	2	3	5	2	5	3
Anárquica	—	—	11	1	7	3
Muda	6	—	14	6	10	3
TOTAL	24	13	44	14	48	17

ron los trazados inmodificados (11 de 13); en cambio, en 9 de ellos la terapéutica se aceptó como buena.

- 3) En casos de estenosis se obtuvo un aumento de la amplitud aproximadamente en la mitad, siendo los resultados terapéuticos favorables en las dos terceras partes.
- 4) En casos de oclusión vascular (curvas integradas, anárquicas o mudas) hubo cambio morfológico en 31 de 41 registros. Una cuarta parte mostró circulación colateral insuficiente (curvas mudas) con trazado inmodifi-

cado. En este grupo también se lograron resultados clínicos favorables en dos terceras partes de ellos.

En los casos de arteriosclerosis las curvas inmodificadas fueron el doble que en los de tromboangeítis. En aquéllos la evolución clínica fue desfavorable en una cuarta parte, en tanto que fue favorable en todos los de tromboangeítis o enfermedad de Raynaud.

La frecuencia de resultados satisfactorios (buenos y excelentes) en caso de cambio morfológico de la curva fue del 90 %, muy semejante a cuando sólo se comprueba un aumento de la amplitud (85 %) o cuando permanece inmodificada (65 %). Por otra parte, los resultados clínicos excelentes se ven con una frecuencia aproximada del 30 % en caso de modificación morfológica del oscilograma, siendo poco habituales (un 6 %) si no se modifica o cuando sólo hay un aumento de amplitud.

Hay que indicar que en dos casos en los que el registro fue bilateral las curvas de oclusión integrada y de regidez parietal no se modificaron, mientras que en el contralateral una curva de estenosis casi se normalizó y una curva muda se transformó en una de estenosis.

Vamos a analizar las modificaciones de las curvas oscilográficas en dependencia con el tipo de registro inicial, considerando a la vez los resultados terapéuticos en cada grupo.

**Vasoconstricción inestable** (N.º 8). En un tromboangéptico el oscilograma quedó inmodificado, aunque su evolución clínica se consideró favorable. En cuatro casos, dos de ellos con Raynaud, uno con tromboangeítis y otro con arteritis; en los dos se comprobó un evidente aumento de la amplitud y un buen curso clínico. En el caso de arteritis, al término de la observación habían cedido por completo los síntomas iniciales de claudicación.

En otros dos, arterioscleroso y con síndrome vasospástico respectivamente, la curva de vasoconstricción inestable se convirtió en otra de vasoconstricción moderada. En ambos la mejoría clínica fue considerable.

Por último, en un paciente con enfermedad de Raynaud apareció a los siete días de tratamiento una típica curva de vasodilatación, triplicando su amplitud al inicio, experimentando una notable regresión de sus síntomas.

**Vasoconstricción intensa** (N.º 9). Tres casos con curvas de vasoconstricción intensa sufrían síndrome de Raynaud. En el primero, con sintomatología intensa de inicio, se normalizó la curva a los siete días, presentando una curva de intensa vasodilatación a los quince días, persistiendo la mejoría clínica a los dos meses de tratamiento. En el segundo, la curva no se modificó, pero el curso clínico fue favorable. En el tercero, se comprobó un aumento de amplitud; coincidiendo la mejoría clínica, con el inicio de la administración de pentoxifilina y un cambio climatológico, al que quizá podría referirse.

En un caso de 26 años de edad, con fístula arteriovenosa congénita, la curva no se modificó, pero clínicamente desapareció la vasoconstricción. Por la aparición de náuseas tuvo que reducir la dosis de pentoxifilina a la mitad.

En dos casos de tromboangeítis obliterante se produjo normalidad oscilográfica a los siete días de tratamiento. En uno de ellos, a los 15 días había desapare-



cido la claudicación y el índice oscilométrico pasó de 0,5 a 1,5. En el otro, la mejoría clínica puede atribuirse en parte a la supresión del tabaco al inicio de la medicación.

Los tres restantes eran arteriosclerosos. La curva se normalizó en uno a los tres días de tratamiento, desapareciendo la claudicación a los quince días, cuando antes del inicio del tratamiento era de 150 m. En los otros dos, la curva de espasmos intensa se convirtió en curva de espasmos moderada, con una mejoría clínica calificada de discreta.

**Esclerosis** (N.º 4). En dos de los cuatro casos de este grupo la curva no se modificó. Uno, tromboangiítico, apreció evidente mejoría clínica; el otro, arterioscleroso, permaneció clínicamente igual. Un tercero, tromboangiítico, a los siete días de tratamiento dio curva de espasmos intensa, que persistió 15 días. En el cuarto, con enfermedad de Takayasu (tipo síndrome de obliteración de los troncos supraaórticos) notó gran mejoría subjetiva a partir del tercer día de tratamiento (desaparición de parestesias en los dedos de la mano derecha), apareciendo a los 15 días una curva de vasodilatación.

**Rigidez parietal** (N.º 10). Sólo un paciente de este grupo, un arterioscleroso, observó modificación del oscilograma electrónico: aparición de una curva de espasmos moderada a partir del tercer día de tratamiento. Tuvo gran mejoría clínica, que persistió dos meses después. Los 9 restantes siguieron con curvas inmodificadas, pero con evidente mejoría clínica, salvo uno, que se inició a partir de los quince días de tratamiento. Este grupo comprendía 6 arteriosclerosos y 3 tromboangiíticos.

**Estenosis** (N.º 9). Los 9 eran arteriosclerosos. Hubo modificación morfológica de la curva en dos, con características de vasodilatación a partir del tercer día de tratamiento; calificando el resultado terapéutico de bueno. En los 7 restantes no hubo modificación morfológica de la curva, pero sí precozmente su amplitud en un 50 % en cinco de ellos, con mejoría subjetiva en todos menos uno. En los dos en que el oscilograma no se modificó no hubo tampoco mejoría subjetiva.

**Oclusión integrada** (N.º 10). En cuatro de 7 arteriosclerosos se obtuvo un cambio morfológico, con vasodilatación en dos y espasmos moderada en otros dos. En otros dos, un aumento de amplitud; y en el último, no hubo modificación de la curva, ni mejoría clínica. En uno de los anteriores la mejoría fue transitoria, coincidiendo el empeoramiento con una disminución de la amplitud del oscilograma, antes aumentado. En los otros casos de arteriosclerosos la evolución clínica fue buena en tres y excelente en dos, persistiendo la mejoría en uno de ellos al cabo de dos meses de tratamiento.

En un tromboangiítico se inició la normalización de la curva al tercer día de tratamiento, con gran mejoría clínica; en tanto que en otro la curva no se modificó, si bien su evolución favorable permitió posponer la intervención quirúrgica planeada al inicio.

El último, un arterítico, mostró un aumento de amplitud del trazado y buen resultado terapéutico.

**Oclusión anárquica** (N.º 11). La curva adquirió las características de la vasoconstricción en 5 casos, de estenosis en 4 y de vasodilatación en uno. En un

tromboangéptico la curva se normalizó, acompañada de gran mejoría clínica: la claudicación que era de 150-200 m. pasó a 500-800 m. La transformación del oscilograma se observó en la mayoría a partir de los siete días de tratamiento.

En siete casos la mejoría clínica fue buena, aunque en uno hubo que practicar luego una tromboendarteriectomía aortoiliaca. En uno no se observó acción beneficiosa alguna, mientras en otros dos fue excelente. En uno de ellos, en el que la medicación prescrita con anterioridad (dobesilato de calcio) había fracasado, estableciendo una indicación quirúrgica, la mejoría de la claudicación persistió a los dos meses de tratamiento con pentoxifilina.

Excepto en el caso de tromboangéititis mencionado, todos eran arteriosclerosos.

**Curva muda** (N.º 20). Todos, excepto tres que se detallan después, eran arteriosclerosos obliterantes. En cinco de éstos no hubo modificación del oscilograma, pero con resultado terapéutico bueno en dos y nulo en tres. Morfológicamente apareció curva de vasodilatación en dos, curva de estenosis en seis, curva integrada en tres y curva anárquica en uno. Clínicamente, el resultado fue nulo en uno, buena en nueve y excelente en dos. En uno de estos en que, a pesar de los vasodilatadores, la claudicación era de 150 m., pudo andar por terreno llano sin ella; y en otro, de 20 m. pasó a 1.000 m., desapareciendo el dolor en reposo.

En un caso de arteritis no se modificó la curva y el resultado fue nulo. En otro, con aneurisma poplíteo y obliteración distal, el curso clínico tampoco fue favorable a pesar de la mejoría morfológica obtenida. En el último paciente, tromboangéptico, se observó una excelente evolución clínica, pasando la curva de muda a integrada.

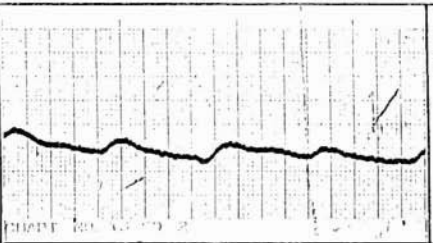
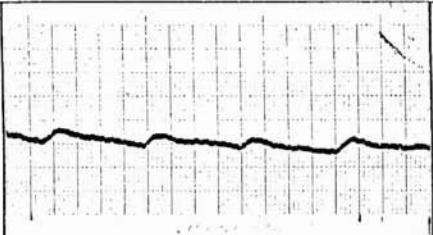
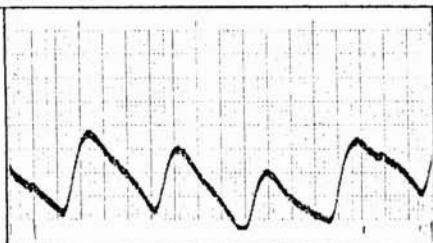
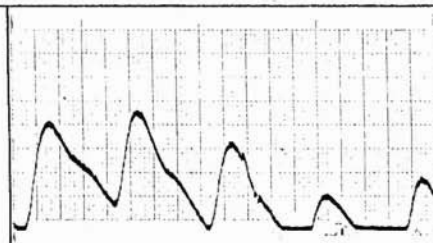
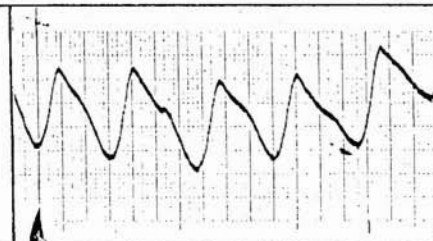
Hubo molestias de tipo digestivo en cuatro: dos con náuseas, uno pirosis y un tercero con náuseas al reducir la dosis; otro abandonó el tratamiento por dicho motivo; los dos restantes persistieron con la medicación, a pesar de lo cual cedieron los síntomas digestivos.

## Discusión

Los resultados globales están evidentemente influidos por que el grupo más numerosos de pacientes presentaba una curva muda, es decir oclusión vascular con circulación colateral insuficiente, por lo que sólo cabía esperar resultados deficientes. Pero como la muestra de enfermos siguió un tiempo definido, no consideramos adecuado reducir «a posteriori» el número, para evitar una selección engañosa. Asimismo, omitimos una distribución al azar.

Por otra parte, la muestra estudiada no corresponde estrictamente al grupo general de enfermos de trastornos circulatorios periféricos, lo que se deduce en parte por la distribución de edades y por la gravedad del cuadro. Esto se explica por efectuar el ensayo en una clínica de carácter quirúrgico, a la que se remiten por lo común enfermos que no parece puedan beneficiarse de medidas conservadoras, lo que puede haber influido negativamente en los resultados.

Parece evidente que el efecto secundario terapéutico de la pentoxifilina está en relación con su acción sobre la pared vascular. Así, los mejores resultados se han obtenido en los procesos de carácter funcional, donde con mayor frecuencia se han observado cambios morfológicos en el oscilograma electrónico.

NOMBRE : E. G. M.	SEXO: MASCULINO	EDAD : 42 AÑOS	CASO Nº 10
DIAGNOSTICO : TROMBOANGIITIS OBLITERANTE			
3 días antes		ESPASIS INTENSA	
1 día antes		ESPASIS INTENSA	
3 días después		ESPASIS MODERADA	
7 días después		NORMAL	
14 días después		NORMAL	

Ejemplo de uno de los registros afectados

Demostración adicional es que en los grupos de espasmos inestable y espasmos intensos se normalizó el trazado en 4 de 17 pacientes, mientras sólo se comprobó en 2 de los 62 restantes.

Por otra parte, en los procesos de oclusión vascular con curva muda la aparición de un trazado anárquico o integrado indica la formación de una red colateral: el anárquico indica que es de pequeño calibre y el integrado indica que es de gran calibre. Por tanto, la pentoxifilina parece estimular una circulación colateral eficaz. Una observación más prolongada quizá lo hubiera demostrado mejor.

El aumento de amplitud, en especial en los casos de estenosis, evidencia un proceso activo de vasodilatación, lo que sólo puede explicarse por acción directa sobre la pared vascular, ya que las otras causas posibles permanecieron constantes (volumen sistólico, presión arterial, resistencia vascular periférica).

El relativamente reducido número de pacientes de cada grupo estudiado dificulta obtener conclusiones estadísticas válidas, pero cabe afirmar que la mejoría clínica cursa paralelamente a la mejoría de los trazados oscilográficos, lo que demuestra la relación de causalidad entre ambos parámetros.

Excepto en los casos de oclusión arterial con circulación colateral insuficiente, en todos los grupos se encuentran casos donde se obtuvo resultado satisfactorio sin que se hubiera registrado cambio alguno en el oscilograma. Este hecho se registró en 15 de los 79 estudiados (casi el 20 %), incidiendo más de la mitad en los casos de rigidez parietal. Cabe decir que esta mejoría clínica se debe a un mecanismo de acción diferente a los considerados hasta ahora. En este sentido hay que destacar que, según se ha comunicado recientemente (21), la pentoxifilina aumenta los niveles de ATP en el eritrocito, lo que explicaría a su vez que aumentara la flexibilidad de su membrana, como ha demostrado Ehrly (20). Mecanismo que explicaría también el aumento de la oxigenación periférica merced a la mayor capacidad de los eritrocitos en adaptarse a las condiciones patológicas de los vasos periféricos. Este fenómeno debe jugar importante papel en los casos de mejoría clínica que se acompañan de una modificación del oscilograma electrónico.

Podemos, pues, resumir que la pentoxifilina resulta beneficiosa en la terapéutica de los trastornos de irrigación periférica, por su acción sobre los vasos y sobre la membrana eritrocítica. La primera explica la desaparición de los fenómenos espásticos iniciales, la reducción de los procesos estenóticos y la aparición de una red colateral suficiente. La acción sobre la membrana eritrocítica asegura el transporte de oxígeno hasta la intimidad de los tejidos.

Por último, el reducido número de efectos colaterales del medicamento podrían explicarse en parte por motivos ajenos al producto, pudiéndose calificar la tolerancia de esta sustancia como excelente.

## RESUMEN

Se presenta un estudio sobre la acción de la pentoxifilina, a dosis de 600 mg/día, durante dos semanas, en 79 pacientes de diferentes trastornos de la circula-

ción periférica. El registro oscilográfico se modificó en dos terceras partes, con resultados clínicos satisfactorios en tres cuartas partes. La acción del medicamento se manifestó en la mayoría a los siete días de tratamiento. Los procesos funcionales respondieron mejor que los orgánicos. La tolerancia al medicamento fue buena, salvo algunas molestias gástricas en pocos. En muchos la mejoría clínica no coincidió con modificaciones del oscilograma, lo que hace suponer que la acción del medicamento no se limita sólo a la pared arterial.

### SUMMARY

The pentoxifylin action upon peripheral circulation is studied. Functional alterations respond better than organic ones.

### BIBLIOGRAFIA

1. **Kappert, A.:** «Leitfaden und Atlas der Angiologie». Hans Huber, Bern, 1966.
2. **Schoop, W.:** «Angiologie-Fibel». George Thieme, Stuttgart, 1967.
3. **Martínez Muñoz, A. y N. Galindo Planas:** La oscilografía electrónica en el diagnóstico de las enfermedades vasculares periféricas. I. Fundamento, material y técnica. «Angiología», 22: 13-23, 1970.
4. **Martínez Muñoz, A. y N. Galindo Planas:** La oscilografía electrónica en el diagnóstico de las enfermedades vasculares periféricas. II. Valoración de las gráficas. «Angiología», 22:58-73, 1970.
5. **Martínez Muñoz, A. y N. Galindo Planas:** La oscilografía electrónica en el diagnóstico de las enfermedades vasculares periféricas. III. Tipos fundamentales de curvas. «Angiología», 22: 111-123, 1970.
6. **Martínez Muñoz, A. y N. Galindo Planas:** La oscilografía electrónica en el diagnóstico de las enfermedades vasculares periféricas. IV. Localización topográfica del trastorno vascular. «Angiología», 22:180-195, 1970.
7. **Popendiker, K.; I. Boksay; V. Bollmann:** Zur Pharmakologie des neuen peripheren Gefaessdilators 3,7-Dimethyl-1-(5-oxo-hexyl)-xanthin. «Arzneim. Forsch.», 21:1.164, 1971.
8. **Komarek, J. y Sakurai:** Zur Wirkung von 3,7-Dimethyl-1-(5-oxo-hexyl)-xanthin (Pentoxifyllin) auf das Herz-Kreislauf-System des Hundes. «Arzneim. Forsch.», 24:781, 1974.
9. **Schafé, K. M. y W. Krause:** Fluvographische Untersuchungen mit einem gefaesserweiternden Xanthinderivat. «Z. Haut-Geschl. Kr.», 44:419, 1969.
10. **Baumann, J. C.:** Beziehungen zwischen relativem rheographischen Pulsvolumen und pulsatorischer Stroemungsgeschwindigkeit. «Vasa», 2:425, 1973.
11. **Baumann, J. C. y H. W. Muth:** Vasoaktive Therapie mit 3,7-Dimethyl-1-(5-oxo-hexyl)-xanthin (BL 191) bei arteriellen Durchblutungsstoerungen. «Med. Welt», 22:1.288, 1971.
12. **Hammer, O. y A. Neuner:** Zur konservativen Therapie der chronischen arteriellen Verschlusskrankheit mit Trental. «Med. Mschr.», 26:127, 1972.
13. **Aschkar, D.; E. Dorazil; H. Sigl:** Zur klinischen Anwendung des neuen Vasotherapeutikums BL 191 bei peripheren und zerebralen Durchblutungsstoerungen. «Therapiewoche», 22:3.646, 1972.
14. **Pinet, F. y A. Rubet:** Etude angiographique d'un nouveau vaso-dilatateur. «Sem. Hôp. Paris», (Ther.), 49:601, 1973.
15. **Puech, P. y J. Cabasson:** Etude du Torental dans le traitement des artériopathies chroniques des membres. «Méd. Act.», 1:322, 1974.

16. **Juenger, H.:** Klinische Erfahrungen mit Pentoxifyllin (BL 191) bei der Ulcus-cruris-Behandlung. «Wien. Med. Wschr.», 9:134, 1974.
17. **Montserrat, J. M. y J. Carulla:** Zur Anwendung von Pentoxifyllin (BL 191) in der Behandlung von peripheren Durchblutungsstörungen. (Publicación pendiente).
18. **Hess, H.; I. Franke; M. Jauchh:** Medikamentöse Verbesserung der Fliesseigenschaften des Blutes. «Fortschr. Med.», 91:743, 1973.
19. **Heidrich, H. y M. Ott:** Vasodilanten und Blutviskosität. «Herz-Kreislauf», 6:542, 1974.
20. **Ehrly, A. M.:** The effect of pentoxifylline on the flow properties of hyperosmolar blood. «IRCS Med. Sci.», 3:465, 1975.
21. **Stefanovich, V.:** Concerning specificity of the influence of the pentoxifylline on various cyclic AMP phosphodiesterases. «Research Communications in Chemical Pathology and Pharmacology», 8:673, 1974.

## EXTRACTOS

**LA EMBOLIZACION TRANSCATETERINA DE TROMBO AUTOLOGO EN EL TRATAMIENTO DE LAS HEMORRAGIAS ASOCIADAS A FRACTURAS DE PELVIS (Transcatheter embolization of autologous clot in the management of bleeding associated with fractures of the pelvis).** — Robert J. Ayella, Robert W. DuPriest, Jr., Satish C. Khaneja, Kazuhiko Maekawa, Carl A. Soderstrom, Aurelio Rodríguez y R. Adams Cowley. «Surgery, Gynecology & Obstetrics», vol. 147, n.º 6, pág. 849; diciembre 1978.

La hemorragia junto a una fractura de pelvis es una causa frecuente de muerte en casos de accidente. La transfusión sola puede no ser suficiente, debiendo recurrir al control directo de la hemorragia, lo que no siempre es fácil e, incluso, la ligadura de la hipogástrica puede no controlar la hemorragia. Por tal razón, aportamos tres casos de hemorragia extraperitoneal con fractura de pelvis, tratados por embolización transcaterina de trombo autólogo, señalando el papel de la arteriografía.

**Técnica.** Introducción de un catéter curvo transcutáneo, según técnica de Seldinger, para alcanzar la hipogástrica. Si se emplea la vía femoral se usa un catéter curvo de 180 grados en su parte distal. Si se emplea la transaxilar, el catéter es de 110 grados. El radio de la curva no tiene importancia. El extremo del catéter se coloca en la aorta abdominal por encima de su bifurcación. Se inyecta Meglumine diatrizoato 30 % yódico, a razón de 10 ml. por segundo durante cuatro segundos. Se obtienen dos placas por segundo durante cuatro segundos y, luego, una cada dos segundos durante once segundos, hasta determinar la zona hemorrágica.

Si la hemorragia es contralateral, el catéter se dirige hacia arteria ilíaca común y luego hacia la hipogástrica; si es homolateral, el catéter se retira hasta nivel inferior de la hipogástrica y se introduce luego directamente en ella. Puede ser necesario introducir un segundo catéter a través de la femoral contralateral si la cateterización homolateral no obtiene éxito. Bajo control fluoroscópico se inyecta un trombo autólogo a través del catéter arteriográfico. No hay que intentar introducirlo selectivamente en las pequeñas ramas colaterales, pues son múltiples las que deben ser obstruidas para prevenir la hemorragia por la circulación colateral de la arteria hipogástrica.

El catéter hay que introducirlo bastante en la hipogástrica para evitar que, al inyectar el trombo, sufra una retroimpulsión y se vea retirado.

Se presentan los tres casos, resumidos.

**Discusión:** La mortalidad de la hemorragia retroperitoneal en fracturados de pelvis alcanza al parecer un 9 %, incluso el doble según otras estadísticas. La

espera en iniciar un terapéutica durante unas horas puede ocasionar la muerte. El control de la hemorragia debe ser rápido. En algunos el empleo de transfusiones múltiples ha dado resultado, pero en general es insuficiente.

Otros proceden a la intervención quirúrgica, muchas veces dificultosa; en ciertos casos se ha ligado la hipogástrica, si bien no siempre ha sido efectiva, no habiéndonos dado resultado en nuestros casos.

La embolización transcaterina de trombos autólogos constituye una alternativa o un complemento en el tratamiento convencional de la hemorragia retroperitoneal pélvica. Varios trabajos con embolización de fragmentos de músculo han sido presentados hace tiempo.

En nuestros tres casos la embolización de trombo autólogo dio resultado en dos, ya que el tercero (83 años), a pesar de detener la hemorragia y del intenso tratamiento general, falleció por el retraso en que pudimos atenderle desde el traumatismo.

La arteriografía ofrece una valiosa información detallada, ya que hay que precisar bien el lugar por donde sangra la herida. Si se trata de una arteria importante, está indicada la inmediata intervención quirúrgica. Si sangran ramas pequeñas, la embolización transcaterina puede hacer cesar la hemorragia. Otros autores han empleado diferentes sustancias embolizantes: músculo, esponja de gelatina, derivados del poliuretano, alcohol polivinílico, microesferas de diverso material, etc. Nosotros preferimos trombo autólogo, por ser estéril, no antigénico, pasa bien a través del catéter y se adapta bien a la forma del vaso. Por otra parte, en los casos de fractura de pelvis tiene la ventaja de que su presencia es sólo temporal, pues tras su disolución se restablece la continuidad vascular en las estructuras pélvicas.

Si los resultados de un lavado peritoneal son positivos, hay que proceder a la laparotomía. En caso de sospechar que continúa la hemorragia tras la intervención, hay que proceder a una arteriografía. De igual modo, si no es precisa la laparotomía, hay que obtener la arteriografía para localizar la hemorragia. La embolización de trombo autólogo a través de un catéter puede controlar la hemorragia de las ramas de la hipogástrica una vez identificadas.

**TECNICA DE VALORACION ENDOSCOPICA INTRAOPERATORIA DE INJERTOS AORTOFEMORALES OCLUIDOS TRAS TROMBECTOMIA (Technique of intraoperative endoscopic evaluation of occluded aortofemoral grafts following thrombectomy). — Jonathan B. Towne y Victor M. Bernhard. «Surgery, Gynecology & Obstetrics», vol. 148, pág. 87; enero 1979.**

La visualización endoscópica de la luz de un injerto aortofemoral tras trombectomía permite precisar lo completo de la trombectomía y localiza los trombos residuales adherentes, facilitando su extracción. La trombosis de un injerto se debe lo más a menudo a una obstrucción secundaria a la progresión de la aterosclerosis o a una error de técnica en la anastomosis distal.

Cuando un injerto de Dacron lleva ocluido durante días, el trombo se organiza, engruesa y se torna adherente, dificultando su extracción. Este trombo re-



sidual puede ser causa de retrombosis del injerto. Antes, el único medio de saber si la trombectomía había sido completa era comprobar el chorro de sangre al soltar el «clamp» o bien la medida de la tensión arterial al terminar el procedimiento, pero ello es impreciso. En aquellos pacientes donde no se observa un buen pulso arterial tras la trombectomía, a pesar de repetidos intentos con el catéter de Fogarty, hay que recurrir a otros procedimientos, tal un fémoro-femoral, axilo-femoral, etc.

En estos dos últimos años, hemos utilizado la endoscopia vascular cuando la trombectomía con el balón no ha sido efectiva. Esta técnica tiene gran valor para determinar el buen resultado de la trombectomía y como ayuda para extraer los trombos adherentes residuales.

Se abre la incisión en la ingle del lado ocluido, disección de la anastomosis y de femoral común, superficial y profunda. Extensa disección de la femoral profunda (en general la superficial está ocluida) hasta zona sana relativamente. Se practica una profundoplastia con vena autógena o arteria femoral superficial endarteriectomizada como «patch». Una vez restablecida la corriente, se extraen los trombos oclusores del injerto con el balón de Fogarty. Un nuevo catéter de ancho balón se introduce hasta la bifurcación del injerto aórtico y se hincha a fin de que no se entorpezca la visión, colocándolo de modo que obstruya el final de la aorta y el lado permeable. Introducción del endoscopio en la prótesis, visualizando su luz. Extracción con fórceps de los trombos residuales. Similar procedimiento puede usarse en los injertos axilo-femorales, fémoro-femorales y aorto-ilíacos. Al final, puede introducirse el endoscopio hacia abajo para determinar si el «run-off» o salida es satisfactoria.

Utilizamos un endoscopio de 3,5 mm. de diámetro, capaz de introducirse unos 20 cm. en la luz del injerto, con lente rotatoria, dispuesto en ángulo de 90°. El injerto es regado continuamente con solución de Ringer. Cuando no se usa debe guardarse estéril, envuelto en un apósito.

Hemos utilizado esta técnica en 5 miembros y cuatro pacientes.

La técnica es fácil y no ocasiona morbilidad. Permite la corrección de cualquier defecto previamente al cierre de la línea de sutura o, al menos, volvería a abrir si surge algún problema tras haber restablecido la corriente.

Por otra parte, en casos de trombos antiguos adherentes, la visualización endoscópica a fin de extraer los trombos residuales es a menudo la única alternativa para efectuar un procedimiento adicional corrector.

**INDESEABLES EFECTOS DE HEMOMETAKINESIA INDUCIDOS POR LA RECONSTRUCCION VASCULAR. (Undesirable effects of hemometakinesia induced by vascular reconstruction).** — Howard C. Baron. «Surgery, Gynecology & Obstetrics», vol. 148, n.º 4, pág. 534; abril 1979.

La observación de cierto número de enfermos a quienes se ha intervenido quirúrgicamente por enfermedad arterial oclusiva nos lleva a la conclusión de que el restablecimiento de la circulación en el miembro u órganos no siempre es el mejor procedimiento en todos los pacientes. El concepto de hemometa-

quinesia, discutido por **DeBakey** y colaboradores, parece apoyar este punto de vista. El sector restablecido podría aspirar la sangre de otros sectores, impidiendo la normal respuesta fisiológica en ellos.

Por otra parte, **Hyman** y **Winsor** introdujeron el término «flow diversion» (desviación del flujo). Estos autores observaron que la dilatación del lecho proximal a una estenosis vascular ocasionaba la desviación de la sangre de los tejidos distales irrigados por el sector arterial engrosado enfermo. A su vez expusieron que mientras la hemometaquinesia es un concepto fisiológico, la «desviación del flujo» describe una respuesta fisiopatológica local.

El cirujano intenta siempre mejorar la circulación, pero a veces produce contratiempos en otras partes del cuerpo, por una forma de hemometaquinesia deteriorante.

**Método.** Para comparar y estudiar la hemodinamia de la lesión vascular y ver los resultados de la revascularización en casos de alteración arterial de los miembros inferiores se efectuó el test de tolerancia al ejercicio.

Con el Doppler se midieron las presiones en el brazo y a nivel del tobillo en las tibiales posteriores, en condiciones basales tras 15 minutos de posición supina. Luego se hizo caminar a los pacientes 100 metros a 24 por minuto y se puso de nuevo al paciente en posición supina y se midieron las presiones en brazo y tobillos, cada dos minutos hasta alcanzar las presiones del preejercicio (15 minutos por lo común). La diferencia de presiones brazo-tobillos sirvió para comparar los resultados de la revascularización con los anteriores a la operación, a fin de detectar si hubo o no hemometaquinesis iatrogénica en la pierna no operada.

Se estudiaron 100 enfermos con reconstrucción vascular, durante 18 meses. El 12 % mostraron deterioro en la extremidad no operada.

Se presentan dos casos demostrativos.

**Discusión:** El estudio hemodinámico había sido considerado, hasta hace poco, como una investigación pura; sin embargo, se demuestra esencial para el diagnóstico y decisión de conducta en los trastornos vasculares. La angiografía preoperatoria permite la visualización de las arterias principales pero no determina la importancia hemodinámica de la lesión y de la circulación colateral. La medida de presiones brazo-tobillos facilita conocer el estado funcional de los vasos del miembro en cuestión.

Se han publicado casos en que una reconstrucción vascular aortoiliaca había precipitado un infarto intestinal a causa de la desviación de la sangre hacia la extremidad en detrimento de una circulación mesentérica comprometida por una insospechada lesión arteriosclerosa. Cuando la resistencia periférica de los miembros posteriores de animales quedó reducida por una simpatectomía lumbar, la desviación de la circulación mesentérica fue aún más marcada. **Connally** y **Stommer** presentaron cinco casos fallecidos por infarto intestinal a causa de estenosis de la mesentérica superior no investigada, a quienes se había practicado una reconstrucción aortoiliaca.

En nuestro grupo, 12 pacientes presentaron síntomas de grave isquemia en la pierna contralateral, asintomática previamente al período postoperatorio. El «test» de tolerancia al ejercicio preoperatorio, en cada uno de estos pacientes,

demonstró latentes pero asintomáticas lesiones vasculares en dicha pierna contralateral.

La presencia de lesiones vasculares en otros sectores, en especial demostradas por el «test» de ejercicio, indican el riesgo de que se produzcan crisis tras la revascularización; motivo que obliga a vigilar con cuidado su evolución. Por otra parte, su investigación influye sobre el tipo de intervención a practicar.

**EDEMA DE LA PIERNA DESPUES DE CIRUGIA DE REVASCULARIZACION (Grosse jambe après chirurgie de revascularisation). — P. Lagneau. «Angéiologie», año 31, n.º 1, pág. 35; enero-febrero 1979.**

La aparición de edema consecutivo a cirugía restauradora arterial es cosa frecuente. Aunque en general discreto, puede convertirse en invalidante y de difícil reducción.

En la mayoría de los casos se trata de cirugía restauradora distal: fémoro-poplíteo o fémoro-arterias de la pierna.

Aparece en los primeros días de la revascularización y aumenta cuando se autoriza la movilización activa, pudiendo persistir varios meses.

Cabe incriminar tres mecanismos: el aumento de la filtración arteriolo-capilar, la trombosis venosa profunda y alteraciones linfáticas.

1. **Aumento de la filtración arteriolo-capilar.** La hiperemia que precede y acompaña este edema se manifiesta algunas horas después de la revascularización; el edema aparece más tarde, al reemprender el enfermo la deambulación. La hiperemia corresponde al restablecimiento de la presión normal en un terreno isquémico. El edema es proporcional al grado de la isquemia precedente.

El mecanismo íntimo de la extravasación es la atrofia de la media de las arteriolas musculares, debido a los bajos débitos que no pueden absorber la onda de choque de la revascularización. Todo agravado por la ineficacia de los capilares y en particular del esfínter precapilar que por lo habitual responde con una vasoconstricción.

Este edema es a veces muy importante, en particular en las isquemias subagudas y agudas, donde puede preexistir a la revascularización y agravarse: jugando entonces fenómenos de anoxia muscular, con liberación de metabolitos que de igual modo modifican la permeabilidad arteriolo-capilar. Este edema en caso de isquemia aguda es importante, pues agrava esta isquemia por fenómeno de garrote.

La hiperemia por filtración arteriolo-capilar parece ser el elemento esencial del edema postrevascularización.

2. **Trombosis venosa profunda.** Son causa más rara de los edemas postrevascularización. Varias razones hablan en contra de ellas: el aumento del débito sanguíneo por la cirugía restauradora, el empleo durante y después de la operación de anticoagulantes y la destrucción linfática operatoria que por sí misma aumenta el retorno venoso.

Por contra favorecen la trombosis postoperatoria el papel de las anastomosis arteriovenosas por debajo de la rodilla con disección de la poplíteo baja que

sacrifica una circulación venosa colateral mucho más importante que en la disección de la poplítea alta.

Dos exploraciones clínicas pueden confirmar la trombosis: el Doppler y la flebografía.

Este edema por trombosis venosa puede convertir en mediocre el resultado operatorio de revascularización.

3. **Alteraciones linfáticas.** En el preoperatorio existen una serie de condiciones que favorecen el edema linfático en las arteriopatías, a causa de anomalías del sistema linfático demostrables por la inyección del «patent blue» o por linfografía.

En efecto, en los arteriosclerosos se hallan menos conductos linfáticos de los habituales (30 a 50 % menos), a su vez se observan alteraciones parietales de las vías linfáticas e hiperplasias ganglionares en relación con la infección de necrosis distales y, por último, la histología demuestra linfangiopatías ocluyentes que reducen la luz por engrosamiento fibro-hialino de la íntima.

El traumatismo operatorio se suma a lesiones preexistentes y suprimiendo más vías de retorno favorece la eclosión del linfedema.

Distinguir el cuánto corresponde a cada causa es difícil y lo más prudente es creer que participan todos los factores, por lo cual debe emplearse el término «edema mixto».

### **Tratamiento**

Es bastante unívoco y en esencia es sintomático: contención elástica; posición proclive; perfusión de soluciones macromoleculares tipo Raomacrodex, bajo vigilancia adecuada; diuréticos solos o asociados a antiinflamatorios; tratamiento anticoagulante en caso de trombosis venosa reciente.

Quirúrgicamente poco cabe hacer, quizá las fasciotomías.

La cirugía debe ser más bien preventiva, limitando al máximo traumatizar la zona de Scarpa.