

ANGIOLOGÍA

VOL. XXIV

NOVIEMBRE-DICIEMBRE 1972

N.º 6

Investigación acerca del efecto del nicotinato de xantinol sobre la irrigación de la musculatura de las extremidades y de la piel (*)

NORBERT KLÜKEN y HENNING SCHMIDT

Servicio de Angiología del Klinikum Essen de la
Universidad del Ruhr, Bochum
(Director: N. Klüken)
Alemania

En estos últimos años, en clínica general, en el tratamiento conservador de las enfermedades vasculares ha aumentado el interés por las sustancias vasoactivas; aumento referible, en parte, al constante incremento de las angiopatías y, en parte también, al poco satisfactorio resultado del tratamiento de los procesos que cursan con oclusión. Es por ello, que en la investigación terapéutica se advierte una tendencia a la búsqueda de nuevos compuestos químicos con propiedades vasoactivas.

La valoración de los resultados terapéuticos de las enfermedades vasculares crónicas oclusivas, de antemano de curso imprevisible, resulta problemática por diversos motivos. Pero en el presente trabajo no vamos a ocuparnos de los pros y contras del tratamiento vasodilatador (26). Dada la mencionada dificultad de objetivar un resultado terapéutico en la esfera clínico-empírica, se hace preciso por tanto, comprobar experimentalmente la acción farmacodinámica de dichas sustancias, a fin de deducir conclusiones respecto a su aplicación clínica. Con respecto a la indicación de un vasodilatador es también de gran importancia que su acción se ejerza sobre los vasos de la musculatura o sobre los de la piel. Con objeto de poder hallar respuesta a este interrogante, parece en especial adecuado el método de **Schröder** de medida de la presión capilar (50, 51, 52, 53).

La sustancia empleada en nuestras investigaciones es un compuesto químico derivado de la xantina y del ácido nicotínico, cuya denominación química es: 7-2-hidroxi-3 (N-2-hidroxi-etil-N-metilamino) propil-1,3-dimetilxantin-piridin-3-carboxi-

(*) Original en español.

lato. (Nicotinato de xantinol). De ello se deducen los dos componentes principales del fármaco: la base de xantinol y el ácido nicotínico.

Spies y colaboradores (57) informaron por vez primera, en 1938, acerca de la acción vasodilatadora del ácido nicotínico. Esta acción fue confirmada después por diversos autores (7). Cuando se administra ácido nicotínico se produce una acentuada hiperemia en la cabeza, cuello, extremidades superiores y zona superior del tórax (44), con elevación de la temperatura cutánea y sensación subjetiva de calor. Esta hiperemia, que aparece muy pronto tras la inyección endovenosa del ácido nicotínico y que desaparece con distinta rapidez según los individuos, por lo general a los diez minutos (7), se debe a un ensanchamiento de la corriente sanguínea terminal y a la apertura de anastomosis arteriovenosas (49).

Altschul y otros informaron, en 1958, acerca de la capacidad del ácido nicotínico en disminuir los lipoides séricos (46). Tal propiedad depende de la dosis del medicamento, siendo asimismo proporcional a la cifra inicial de los valores de colessterina sérica. Este efecto se explica de distinta manera por los diversos autores, bien por influencia sobre la fagocitosis de colessterina a través del sistema reticuloendotelial (45), por estimulación de los fermentos respiratorios (24) o por aumento de formación de oxicolessterina (2) que es eliminada con mayor facilidad. En la experimentación animal cabe demostrar también que elevando la dosis de ácido nicotínico se activa la fibrinólisis (34, 67). Quizás «in vivo», en la pared vascular, este ácido desplaza el equilibrio entre formación de fibrina y fibrinólisis en favor de esta última.

Teniendo en cuenta que los derivados de la xantina figuran entre los estimulantes más efectivos del conjunto del sistema nervioso central, hay que admitir esta acción en el derivado de la xantina presente en el preparado en cuestión y que ejercería sobre todo una estimulación de los centros medulares de la respiración, vasomotores y del vago.

Resumiendo las propiedades farmacológicas de la sustancia empleada por nosotros resulta lo siguiente:

1. Aumento de la irrigación periférica (4, 6, 10, 31, 36, 56).
2. Regulación del nivel lípido en suero (24, 33, 34).
3. Activación de la fibrinólisis (3, 16, 22, 33).
4. Aumento del riego cerebral, que, sin embargo, es juzgado de distintos modos (8, 9, 27, 33, 34, 59).
5. Ensanchamiento de las arterias coronarias (5, 28).

METODO

A fin de poder captar las variaciones de riego en las extremidades superiores nos pareció en especial adecuado el método preconizado por **Schröder** (52), ya que permite medir la irrigación de la piel y de la musculatura de las extremidades. Frente a la pletismografía de cierre venoso, ofrece la ventaja de utilizar menos aparatos y la posibilidad de demostrar aisladamente la irrigación del antebrazo y de la mano. La diferencia entre ambos métodos estriba en que la pletismografía de cierre venoso registra el aumento de volumen cuando se interrumpe el reflujo venoso, mientras que el método que aquí empleamos registra, en cambio, el aumento de presión. Ello presupone, naturalmente, que se hallen relajadas

las paredes de los capilares a fin de que las variaciones de presión no estén influenciadas por la tensión propia de la pared.

Al explicar la técnica de medida nos limitamos a describir la del antebrazo, ya que la de la mano es análoga.

Se rodea la circunferencia de la parte superior del antebrazo con una cinta de metal que ejerza una presión de 25 mmHg. Esta presión relaja las paredes de los capilares, de las vénulas y de las venas (presión de descarga).

En consecuencia, durante la compresión ejercida sobre el reflujo venoso el aumento de repleción de los vasos no se manifestará por un aumento de la tensión de la pared del vaso, sino por un aumento de la presión del tejido encerrado en la cinta metálica. Los cambios de presión se registran por medio de un dispositivo indicador de presiones situado en la cinta metálica. La compresión del reflujo venoso se logra mediante un manguito que se coloca en el brazo a una presión de 70 mmHg (53). Con la condición previa de que el aumento de presión corresponda a un determinado volumen de gradación, se puede calcular el volumen de sangre que ha fluido, a partir del aumento de presión y de la magnitud de volumen calibrado. Este último, como magnitud de referencia, es provocado por compresión desde fuera. Aunque esta tesis no es demostrable con precisión definitiva, puede considerarse con gran probabilidad como exacta, según **Schröder**, pues en comparación con el volumen total del tejido del brazo comprendido en la cinta de metal se trata de volúmenes muy pequeños que se distribuyen, durante la presión y el calibrado, por los tejidos o la periferia, dejando que los tejidos rodeados se desvíen en la misma dirección, la del eje longitudinal de las extremidades.

Sobre la descripción del aparato y la secuencia de la medición, tal como se realiza en el Servicio de Angiología de Essen, se ha tratado en repetidas ocasiones (**Klüken** y **Ulrich**, 38; **Klüken** y **Grobe**, 39; **Wilp**, 63). Lo mismo podemos decir de la curva de medida y el gancho de calibrado.

Cálculo del volumen de calibrado y determinación de la cantidad de riego.

En el texto que sigue utilizamos estas abreviaturas:

U = Perímetro del sector de medida del brazo.

V_1 = Volumen tras el calibrado en el sector de medida.

V_2 = Volumen en el sector de medida antes del calibrado.

El volumen de calibrado se calcula, pues, según la igualdad

$$EV = V_1 - V_2$$

Los volúmenes (volúmenes de tejidos en el sector de medición, rodeados por el manguito de anchura B), se expresan por la igualdad siguiente

$$V = \pi r^2 B$$

Ya que, en esta igualdad, r supone una incógnita, a partir de la fórmula

$$U = 2 \pi r$$

calculamos

$$r = \frac{U}{2} \pi$$

Teniendo en cuenta un valor 0,05 correspondiente a la intensidad del causante del gancho de calibrado (expresada en cm), resulta que

$$V_1 = \frac{(U + 0,05)^2 B}{4 \pi}$$

o bien, dejando de tener en cuenta el valor 0,0025 B

$$V_1 = \frac{U^2 B + 0,1 U B}{4 \pi}$$

De modo análogo, se puede expresar V_2 mediante la fórmula siguiente

$$\frac{U^2 \cdot \pi B}{4 \pi^2}$$

El volumen de calibrado se deduce, por lo tanto, así

$$E V = \frac{U^2 B + 0,1 U B - U^2 B}{4 \pi} = \frac{0,1 U B}{4 \pi}$$

Si se dividen las cifras así halladas, y correspondientes al volumen de calibrado, por el tiempo (t), en el que la curva alcanza la altura del gancho de calibrado, se obtiene la intensidad de flujo mediante la igualdad

$$E V/\text{seg} = \frac{0,1 U B}{4 \pi t} \quad \text{o bien} \quad E V/\text{min} = \frac{0,1 U B \times 60}{4 \pi t}$$

Esta cifra indica el flujo de riego del tejido rodeado por el manguito. A fin de poder expresar el riego piel-músculo por 10 ml, es preciso el siguiente razonamiento:

Mientras que el volumen V_2 es irrigado por un volumen conocido de sangre ($B V_b$), con arreglo a la igualdad $V_2 = \frac{U^2 \pi B}{4 \pi^2}$, 100 ml de tejido son irrigados por un volumen desconocido de sangre ($B V_x$).

$$B V_x = \frac{B V_b / \text{min } 100 \text{ ml}}{V_2 \text{ (ml)}}$$

Ya que el volumen conocido (BV_b) corresponde al volumen de calibrado (EV), y teniendo en cuenta que

$$V_2 = \frac{\pi U^2 B}{\pi^2}$$

resulta

$$B V_x = \frac{0,1 U B \times 60 \times 100}{\frac{4 \pi t}{\frac{U^2 B}{4 \pi}}}$$

$$B V_x = \frac{0,01 U B \times 60 \times 100 \times 4}{4 \pi t \times U^2 B} = \frac{600}{U t}$$

Ya que la piel y el músculo, en la zona de antebrazo, tan sólo constituyen aproximadamente el 75 % de los tejidos abarcados por el manguito, correspondiendo el restante 25 % a hueso, tendones y tejido adiposo, es precisa la adición de este factor a la cifra correspondiente al riego de piel y músculo, si bien el riego de huesos, tendones y tejido adiposo es tan insignificante que puede ser omitido.

$$B V_x = \frac{600 + 200}{U t} = \frac{800}{U t} \text{ (ml/min/100 ml de tejido)}$$

Según **Cooper** y colaboradores (18), la proporción de la piel en el conjunto de tejidos piel-músculo del antebrazo es de 13 % (o bien, aproximadamente 15 %).

Para calcular la cantidad de riego en los dedos, se puede utilizar la fórmula siguiente:

$$B V_x = \frac{600}{U t}$$

deducida con arreglo a reflexiones idénticas.

En los dedos, predomina tanto la parte correspondiente a la piel sobre la correspondiente a los músculos, de tal modo que las magnitudes de riego halladas representan en gran medida el riego cutáneo (18).

A fin de suprimir otros factores perturbadores, en las condiciones experimentales se ha evitado incluso la estasis venosa debida al manguito del brazo, se eleva el brazo a la altura del corazón y se suprime en lo posible la actividad muscular. A fin de aclimatarse a la temperatura ambiente de 22° C, tras la instalación del aparato, se hacía reposar a los probandos, bajo control, durante media hora. Al cabo de este tiempo, se inscribían de dos a cuatro curvas de medida. A continuación, se realizó la inyección intravenosa de nicotinato de xantanol

en la vena cubital. Inmediatamente después, con un intervalo de diez minutos, es decir, a los 10, 20 y 30 minutos después de la inyección, se inscriben otras curvas de medida. Con cada una de estas curvas se inscribe también la de calibrado.

Como hemos podido comprobar en investigaciones previas, una repleción venosa muy intensa influye desfavorablemente sobre el trayecto de la curva. La curva muestra, al principio, una subida más acentuada que en su sector final, lo cual está determinado por un reflujo de sangre a partir de las venas del brazo al colocar el manguito compresor. También se han tenido en cuenta estos factores perturbadores.

RESULTADOS

En las figuras 1 y 2 se exponen las cifras calculadas a partir del trayecto de las curvas. La figura 1, muestra las cifras correspondientes al riego muscular; la figura 2 expresa las cifras correspondientes al riego cutáneo. En ambos casos, las ordenadas señalan los porcentajes y las abscisas las magnitudes de riego (en ml por minuto por 100 ml de tejido), subdivididas en diversos grupos.

Las clases 1 a 4 comprenden las siguientes magnitudes de riego:

- 1 = 0 — 2,99 ml/min/100 ml de tejido
- 2 = 3 — 6,99 ml/min/100 ml de tejido
- 3 = 7 — 10,99 ml/min/100 ml de tejido
- 4 = 11 — infinito ml/min/100 ml de tejido.

Las cifras romanas caracterizan los siguientes grupos: I—IV, significando:

- I = antes de la inyección
- II = 10 minutos después de la inyección
- III = 20 minutos después de la inyección
- IV = 30 minutos después de la inyección.

DISCUSION

El riego de las extremidades y sobre todo de las partes acras está sometido, incluso en condiciones fisiológicas, a extraordinarias oscilaciones. Esto es válido, en primer término, para el riego cutáneo de las extremidades acras. En experimentos como los realizados por nosotros desempeña, por tanto, un papel decisivo la situación vascular de partida (36, 37). Teniendo en cuenta los hechos mencionados, para nuestras investigaciones elegimos principalmente pacientes con una situación reactiva acropoiquiloterma del riego cutáneo. Los resultados logrados se pueden resumir del modo siguiente:

En la representación del riego muscular (fig. 1), la primera columna, que comprende los resultados de la medición de las magnitudes de riego de 0—2,99 ml por minuto referido a 100 ml de tejidos, se ha convertido en la más baja. Si la columna mostraba antes de la inyección una participación del 68 %, a los 10 minutos de haber inyectado tan solo corresponde a un 8 %. El desplaza-




Fig. 1. — Representación del riego muscular.
Fig. 2. — Representación del riego cutáneo.

miento de los valores análogos de las restantes columnas, aparece del modo siguiente: La columna 2 comprende, antes de la inyección, un 20 %; diez minutos después de la inyección, un 40 %. La columna 3, antes de la inyección, un 12 %; diez minutos después, un 28 %. La columna 4 se eleva, desde 0 % antes de la inyección, a un 24 % a los diez minutos. Aparte de escasas variaciones, las columnas se comportan de modo análogo al cabo de 20 y de 30 minutos.

Contrariamente a las cifras correspondientes al riego muscular, las del riego cutáneo (fig. 2) no muestran, ni mucho menos, el mismo efecto de incremento.

Estos resultados permiten deducir que, tras administraciones intravenosas, se modifican esencialmente las circunstancias de riego que se miden en las extremidades superiores. Las cifras de irrigación, calculadas por 10 ml de tejido, muestran, análogamente a las figuras 1 y 2, elevaciones del 100 % y más en los músculos, mientras que oscilan dentro de dimensiones menores en el sector circulatorio terminal de la piel. De todos modos, también aquí destaca, de forma convincente, el aumento del riego. El hecho de que el nicotinato de xantinol ejerza acciones más intensas sobre el riego de la musculatura que sobre el de la piel, implica importantes consecuencias desde el punto de vista clínico.

En el estadio II de las enfermedades oclusivas arteriales (48) (designadas antes como endoangiítis obliterante de Winiwarther-Buerger y arteriosclerosis obliterante), el dolor por sobrecarga destaca en primer plano dentro de la sintomatología clínica. Se manifiesta en diversas localizaciones, con arreglo al asiento de la oclusión; representando la llamada claudicación intermitente, como síntoma localizado en la región posterior de la pierna, una posibilidad entre muchas. El dolor por sobrecarga aparece en músculos en los que se verifica un acúmulo de productos metabólicos, tales como el ácido láctico. La mejoría subjetiva de las molestias, tras la administración de nicotinato de xantinol, tal como la señalan por lo regular los pacientes tras un tratamiento prolongado (25, 56), encuentra su explicación lógica en los resultados de nuestras investigaciones experimentales, como los hemos expuesto. Mediante un efecto selectivo sobre los vasos de la circulación terminal, junto con la dilatación vascular, varía también al mismo tiempo la permeabilidad de la pared vascular. Incluso cuando por la oclusión de vasos de mayor tamaño y por unas aún insuficientes posibilidades de incremento funcional de las colaterales no puede, desde el punto de visto farmacodinámico, ser aumentado en medida considerable el riego total de una extremidad, posee importancia la dilatación más intensa de los vasos de la circulación terminal, ya que la permeabilidad aumentada de las paredes vasculares que a ello va unida, sobre todo en el sector venoso de los capilares, hace posible un aumento del paso a la circulación de productos intermedios y finales del metabolismo muscular, y con ello, asimismo, el transporte de dichos productos. En los estadios III y IV de las enfermedades arteriales oclusivas posee también importancia el aumento de la irrigación cutánea. Según los resultados por nosotros obtenidos mediante el empleo del nicotinato de xantinol resulta posible retrasar o incluso impedir la formación de alteraciones cutáneas prenecróticas y necróticas, debiendo subrayar (19) que dicho tratamiento ha de ser considerado como una terapéutica de apoyo o coadyuvante, junto con otras medidas.

RESUMEN

Al estudiar la vasomoción empleando el método de Schröder, en 50 investigaciones aisladas se han obtenido los siguientes resultados mediante el empleo del nicotinato de xantanol:

1. El aumento de riego en el antebrazo, que corresponde en su máxima medida al aumento de riego muscular, muestra cuotas de incremento de 100 y más %. El evidente aumento de riego sanguíneo se puede poner aún de manifiesto al cabo de treinta minutos (al final de nuestros registros), en cuantía tan sólo ligeramente menor que al cabo de diez minutos.
2. Frente a ello, las cifras registradas en los dedos, y que representan la irrigación cutánea, hablan en favor de un aumento más llamativo de la irrigación, pero, sin embargo, inferior al aumento del riego muscular. A ello se añade que en dicho sector el efecto es de marcada índole pasajera.

En vista de esta acción comprobada experimentalmente del nicotinato de xantanol, nos parece lógico y justificado su empleo como tratamiento de apoyo en la terapéutica de las enfermedades oclusivas arteriales en estadios II, III y IV.

SUMMARY

Effects of xanthinol nicotinate on muscular and skin blood flow were studied using the method of Schröder. It was demonstrated that the drug increases both muscular and cutaneous circulation, the greater increase occurring in muscular blood flow. After these results the authors conclude that xanthinol nicotinate can be successfully employed as coadjuvant therapy in the treatment of occlusive arterial diseases.

BIBLIOGRAFIA

1. Allers, R. y Freund, E.: «Z. ges. Neurol.», 97:748, 1925.
2. Altschul, R.: «J. Amer. Med. Ass.», 166:822, 1958.
3. Amery, A.: «Symposium über Blutgerinnung», Brusel 1960.
4. Bachmann, K.: «Med. Klinik», 60:1413, 1965.
5. Banse, H. J. y Zahnow, W.: «Münch. Med. Wschr.», 52:2035, 1958.
6. Bergh, R. van den; Pletzen C.; Hees, J. van: «Belgisch Tijdschr. voor Geneeskund» (1964), 14.
7. Bergmann, E.; Heideilmann, G.; Thiele, D.: «Zschr. ges. inn. Med.», 8:99, 1953.
8. Birkmayer, W.; Seemann, D.; Zita, G.: «Münch. med. Wschr.», 107:2410, 1965.
9. Bodeckel, G.: «Münch. med. Wschr.», 110:969, 1968.
10. Bollinger, A.: «Schw. med. Wschr.», 97:1225, 1967.
11. Brenner, G.: «Int. J. clin. Pharmacol.», 4:319, 1968.
12. Brenner, G.: «Arzneim.-Forsch. (Drug Res.)», 17:1444, 1967.
13. Brenner, G.: «Arzneim.-Forsch. (Drug Res.)», 18:11, 1968.
14. Brenner, G.: «Arzneim.-Forsch. (Drug Res.)», 12:1970 (en prensa).
15. Brenner, G.: «Arzneim.-Forsch. (Drug Res.)», 19:1974, 1969.
16. Bross, W.; Kuzuszek, W.; Masiak, M.; Kaluta, J.: «Med. Klinik», 62:755, 1967.
17. Condorelli, L.: «Schw. med. Wschr.», 78:923, 1948.
18. Cooper, K. E.; Edholm, O.K.; Mottram, R. F.: «J. Physiol.», (Lond.), 128: 158, 1955.
19. Donat, K.: «Med. Welt.», 2083, 1965.
20. Dresner, H.: «Pflügers Arch. ges. Physiol.», 102:1, 1904.
21. Eckehoff, H. y Hafkenschill, K.: «J. Pharmacol. Exper. Therap.», 91: 362, 1947.
22. Fischbacher, W.: «Klin. Wschr.», 46:1000, 1968.
23. Foltz, E. I.; Rubin, A.; Steiger, W. A.; Gazis, P. C.: «Circulation», 2:215, 1950.
24. Frank, S. y Nasse, H.: «Med. Welt», 96, 1961.
25. Genthoff, H.: «Med. Welt», 47:2519, 1960.
26. Gillespie, J. A.: «The Lancet», 2:995, 1959.

27. **Gottstein, U.:** «Wien. klin. Wschr.», 81:441, 1969.
28. **Gregorio, G. de; Buda A.; Fidecaro, A.:** «La Riforma Medica», 79:937, 1964.
29. **Gregory, J.:** «J. Mental Sc.», 101:85, 1955.
30. **Heim, E. y Storck, H.:** «Therap. Umschau», 18:447, 1961.
31. **Huber, F. B.:** «Praxis», 55:950, 1966.
32. **Imhof, P.; Imhof, M.; Eichenberger, E.; Laneuer, H.:** «Schw. med. Wschr.», 89:736, 1959.
33. **Kappert, A.:** «Praxis», 50:861, 1961.
34. **Kienholz, E.:** «Med. Klin.», 60:1321, 1965.
35. **Klein, K.:** «Med. Welt», 20 (N. F.):2012, 1969.
36. **Klüken, N.:** Akrale Arteriolektionstypen in «Ann. Univ. Sarav. Med.», 7:203, 1959.
37. **Klüken, N.:** «Pflügers Arch.», 260:148, 1954.
38. **Klüken, N. y Ullrich, B.:** «Der Hautarzt», 20:261, 1969.
39. **Klüken, N. y Grobe, D.:** «Med. Welt», 20 (N. F.):2284, 1969.
40. **Kraepelin, E. y roch, A.:** «Kraepelins psychol. Arb.», 1:378, 1896.
41. **Krop, S.:** «J. Pharmacol & Exper. Therap.», 82:62, 1944.
42. **Maxwell, G. M.; Crumpton G.; Rowe, G. G.; White, D. H.; Castillo, C. A.:** «J. Lab. & Clin. Med.», 54:88, 1959.
43. **Murdoch; Ritchie, J. en Goodman, L. S. and Gilman, A.:** The Pharmacol. Basis of Therapeutics, Third Edition, 1965, 355.
44. **Murphy, R. A.; Mc Clure, J. N.; Cooper, F. W.:** «Surgery», 27:655, 1950.
45. **O'Rully, P. O.; Demay, M.; Kotlowski, K.:** «Arch. Gut. Med.», 100:797, 1957.
46. **Parsons, W. B.:** «J. Am. Geriat. Soc.», 10:850, 1962.
47. **Pellmont, B.:** «Arch. exper. Path.», 199:274, 1942.
48. **Ratschow, M.:** Die peripheren Durchblutungsstörungen 5. Aufl. Steinkopff, Dresden-Leipzig (1959).
49. **Schoop, W.:** «Aerzt. Wschr.», 15:45, 1960.
50. **Schoop, W. y Marx, H.:** «Z.ges.exp.Med.», 126:425, 1955.
51. **Schröder, W.:** «Z.ges.exp.Med.», 137:513, 1959.
52. **Schröder, W.:** «Z.ges.exp.Med.», 137:1, 1963.
53. **Schröder, W.:** «Z.Kreislaufforschung», 53:47, 1964.
54. **Schröder, W. v.:** «Arch. exper. Path. Pharmacol.», 22:39, 1887.
55. **Schröder, W. v.:** «Arch. exper. Path. Pharmacol.», 24:85, 1888.
56. **Sperling, M.:** «Münch. med. Wschr.», 104:1273, 1962.
57. **Spies, T. D.; Bean, W. B.; Stoncs, R. E.:** «J. Amer. Med. Ass.», 111:584, 1938.
58. **Starr, I.; Gamble, C. J.; Margolies, A.; Donal, J. S.; Joseph, N.; Eagle, E.:** «J. clin. Invest.», 16:799, 1937.
59. **Thiessen, L. y Fischer, Th.:** «Die Medizinische», 31:1427, 1959.
60. **Wechsler, R. L.; Kleiss, L. M.; Kety, S. S.:** «J. clin. Invest.», 29:28, 1950.
61. **Wegria, R.:** «Pharmacol. Rev.», 3: 197, 1951.
62. **Weiner, M.; Redeisch, W.; Steele, M.:** «Proc. Soc. Exper. Biol. Med.», 98:755, 1958.
63. **Wilp, H. J.:** Inauguraldissertation Med. Fak. Abt. 16 Esen, Ruhr-Univ. Bochum (1970).

Trombosis venosa de las extremidades. Consideraciones clínicas y terapéuticas

A. MONCADA-MONEU, Jefe del Servicio

J. L. MARTINEZ-CALZON, Jefe Clínico

R. GARCIA-ALARCON, J. ALGARRA-GARCIA y M. NARBONA-LOPEZ,
Médicos Adjuntos

D. DEL VALLE-MOYANO, Médico Residente

Servicio Jerarquizado de Cirugía Cardiovascular y Torácica

Residencia «Carlos Haya». Seguridad Social.

Málaga (España)

ANTECEDENTES HISTORICOS

La trombosis venosa es afección que desde tiempos remotos viene afectando a la humanidad (hay referencias de ello en el Antiguo Testamento). Fue **Galeno** (138-201) quien al parecer empleó por vez primera el término «trombosis», si bien hay quien mantiene que ello ya viene desde tiempos de **Hipócrates** (460-355 años antes de J. C.). Como dato histórico curioso señalaremos que el legendario **Edipo** se supone padecía de la secuela crónica de la trombosis de extremidades inferiores y que ello tiene su relación con el término «edema». La correlación entre puerperio y trombosis de las extremidades inferiores fue señalada por **Hipócrates** y **Pablo de Egineta**. La primera descripción clínica se debe a **Carlos White** (1784) en un caso que él denominó «flegmasia postpartum»; si bien fue **Hull** (1800) quien introdujo la denominación de «flegmasia alba dolens». Por aquella época se manejaban los términos de «ingurgitación láctea», «depósito de leche» y «flegmasia láctea», pues durante muchos siglos se venía pensando en que el edema posttrombótico del puerperio se debía al depósito de leche en las piernas, hasta que **Hunter** (1793) lo relacionó con la obstrucción venosa. La primera referencia terapéutica del reposo en cama y aplicación de compresión en la pierna se debe a **Wiseman** (1676), quien diseñó para esto último unas polainas especiales equivalentes en la actualidad de las vendas y medias elásticas. La asociación de tromboflebitis y cáncer fue históricamente señalada por **Trousseau** (1868); la asociación de trombosis venosa y ulceración de la piel, por **Fournier** (1892); las varices posttromboflebiticas, por **Arnozón** (1881); la trombosis de extremidades inferiores como complicación post-operatoria, por **Strauch** (1894); la trombosis postraumática, por **Bennet** (1898); la asociación con la psoriasis, colagenosis y, en general, con las alteraciones de las proteínas plasmáticas, por **Bunch** (1914); como complicación de inyecciones venosas esclerosantes, por

McPheeters y Rice (1928); la asociación con el cáncer de páncreas, por **Sproul** (1938). En 1938, **Gregoire** crea el término de «flebitis azul» («flegmasia cereulea dolens» para aquellos casos de gangrena por trombosis venosa masiva distal de una extremidad (tromboflebitis gangrenantes, de **Martorell**, 1943).

Ochsner y De Bakey (1940 y 1941) crearon los términos de «flebotrombosis» y «tromboflebitis» que inicialmente hicieron fortuna; si bien en la actualidad es más correcto hablar simplemente de «trombosis venosa». Hay un hecho histórico trascendental, cuando **Paul White** en 1935 crea el concepto de «cor pulmonale agudo», diferenciándolo por vez primera del infarto pulmonar. No nos referimos a la simple creación de un concepto o término sino a su repercusión, y en este sentido recordaremos cómo el gran maestro **De White** creó un ambiente de embolismo en el «Massachusetts General Hospital» de Boston, en donde **Homans** (clínico) y **Rösse** (anatomopatólogo) llamaron la atención sobre el papel de la trombosis en las venas periféricas.

FRECUENCIA

Hace pocos años señaló **Popkin** que en los EE.UU. se producen anualmente unos 21.500 casos de trombosis venosa de extremidades inferiores y que de ellos el 50 por 100 aproximadamente desarrollan el síndrome posttromboflebítico. Según el censo de 1960, en Norteamérica existen de seis a siete millones de personas que padecen de edema de extremidades inferiores como secuela de trombosis venosa. Según **Linton** (1953), en su país hay de 300.000 a 400.000 personas afectadas de úlceras posttrombóticas en piernas. Las estadísticas de otros países son también muy significativas. En Suecia las secuelas de la trombosis venosa determinan una disminución del 40 por 100 en la capacidad laboral (**Gjöres**, 1958). En Inglaterra más de 250.000 personas padecen varices postflebiticas (**Boyd**, 1950). En España desconocemos cifras estadísticas a las que referirnos. Hasta ahora no hemos hecho referencia al elevado número de enfermos que mueren de embolia pulmonar consecutiva a trombosis venosa, pero es de todos conocido que esta complicación es la más temida por el internista, médico general, cirujano, traumatólogo, cardiólogo y tocoginecólogo. Según comunicación de **Coon** y colaboradores (1959), en la época de su publicación, calculaban que en los EE.UU. se producían 47.000 muertes anuales por embolia pulmonar.

La trombosis venosa viene aumentando de forma notoria. Ello se debe a un aumento de los traumatismos (accidentes laborales, de tráfico, etc.), un mayor número de operaciones, menor mortalidad obstétrica, uso muy generalizado de anticonceptivos por vía oral, etc. Como señala muy bien **Morrell**, pese al gran número de publicaciones sobre trombosis venosa aún se ha insistido muy poco sobre la responsabilidad del médico ante los problemas tan enormes que plantea no sólo durante la fase aguda sino también sus secuelas crónicas (**Leger**, 1949; **Classen**, 1956). Realmente la responsabilidad es enorme, no sólo por los accidentes de embolia pulmonar y por la posible evolución hacia la trombosis venosa masiva gangrenante sino porque aproximadamente el 50 por 100 de las trombosis agudas de extremidades inferiores dejan secuelas irreparables que se engloban en el tan conocido «síndrome postflebotrombótico». Hace falta una profilaxis eficaz y un diagnóstico precoz. Cuando la trombosis venosa se desarrolla, es

preciso un tratamiento médico adecuado con o sin tratamiento quirúrgico. En este último sentido la tromboectomía venosa es intervención sumamente eficaz y que se ha revalorizado notoriamente en los últimos años. El desarrollo del llamado «síndrome postflebotrombótico» (mejor que «postromboflebitico»), en la mayoría de los casos, representa única y exclusivamente el descuido o fracaso de la terapéutica durante la fase inicial o aguda trombótica.

ETIOLOGIA

La trombosis venosa de extremidades se presenta en multitud de enfermedades:

a) Casos médicos: enfermedades caquetizantes, pancreatitis, enfermedades infecciosas (tifoidea, neumonía clásica, etc.), enfermedades hematológicas, cardiopatías, etc. La influencia nociva del reposo prolongado en cama y de la deshidratación, hemoconcentración, poliglobulia, etc., ha sido reiteradamente señalada.

b) Procesos quirúrgicos: en el postoperatorio, sobre todo de laparatomía con manipulación de órganos pélvicos (mujeres), después de extirpaciones extensas, en casos de infecciones previas, duración prolongada de la intervención, etc. También, a veces, después de operaciones tan simples como la de hernia, hemorroides, prostatectomía, fístula de ano, etc.

c) Traumatismos: cualquier tipo de fracturas, pero sobre todo en las abiertas, seguidas de intervención.

d) Procesos toco-ginecológicos: los partos, durante el puerperio, producen una alta incidencia de trombosis venosa, sobre todo en mujeres que durante algún tiempo tomaron previamente anticonceptivos; los procesos ginecológicos inflamatorios, sobre todo después de ser operados; el aborto provocado, etc.

e) Enfermedades venosas previas: varices, varicoflebitis, trombosis venosas mínimas anteriores, etc.

PATOGENIA

Desde **Aschoff** se distinguen tres factores en la patogenia de la trombosis: alteraciones de la pared venosa, retardo de la circulación y alteración de los mecanismos de coagulación. Como factores que alteran el endotelio venoso se han señalado los tumores, inflamaciones (linfangitis perivascular), ligaduras, pinzas, inyecciones esclerosantes sobre venas varicosas, etc. Cualquier cambio en las propiedades de superficie del endotelio venoso puede favorecer la trombosis; sería un mecanismo en cierto modo similar a la coagulación «in vitro» de la sangre en el tubo de ensayo (activación del «factor Hageman»). La estasis venosa sola no debe ser un factor muy importante, como nos muestra la experiencia clásica de **Hewson** (1780), sin embargo, es factor coadyuvante. Actualmente se sabe que en el desarrollo de la trombosis los factores más importantes son aquellos que alteran los mecanismos de la coagulación de la sangre. Se han venido señalando como factores desencadenantes la deshidratación (escasa ingestión o administración de líquidos, hemorragias, vómitos, diarreas, sudor copioso, etc.), enfermedades de páncreas, enfermedades infecciosas (tifoidea, p. e.), afecciones hematológicas (poliglobulia, p. e.). Recordemos una vez más las viejas teorías

de **Homans** (substancia muscular trombótica que no se destruye al faltar la actividad muscular) y de **Dawbarn** (substancias trombóticas procedentes de los tejidos lesionados). Hoy se sabe que los tejidos lesionados, incluido el endotelio venoso, liberan tromboplastina tisular.

Conceptualmente conviene diferenciar el «coágulo» del «trombo». El coágulo se forma «in vitro», en el tubo de ensayo, y tiene apariencia uniforme. El trombo —descrito por vez primera por **Zahn** (1875)—, se forma «in vivo», es decir, dentro del sistema cardiovascular; no tiene apariencia uniforme y puede ser blanco (ausencia de hematíes), rojo (contiene la totalidad de los elementos formes de la sangre) o mixto (porciones blancas y rojas, especialmente organizadas). La trombosis puede ser definida como «la coagulación de la sangre «in vivo» que sucede en una zona localizada del sistema cardiovascular». La sangre normalmente es un líquido no alterado que circula por los vasos sanguíneos de forma fluida. La estasis, por sí sola, no es suficiente para producir la trombosis intravascular. Hace falta que la coagulación sea «activada», es decir, se precisa de un «estado de hipercoagulabilidad», entendiéndose por tal el aumento excesivo de los factores de la coagulación, de la actividad de uno o varios de ellos o bien una disminución de los factores anticoagulantes. El problema es pues muy complejo. Todo médico tiene experiencia de cómo hay enfermos que, repentinamente, comienzan a formar trombos sin que la terapéutica anticoagulante habitual pueda evitarlo. En el postoperatorio inmediato, en el puerperio, durante el pleno desarrollo de una trombosis, a veces se ha encontrado un aumento de alguno o de varios factores de la coagulación: fibrinógeno, plaquetas, factor VII (Proconvertina), factor VIII (antihemofílico), factor IX (Christmas), factor X (Stuart Power, etc. A veces ha sido posible encontrar una excesiva actividad de algún factor de la coagulación: mayor rapidez del «test de generación de tromboplastina», acortamiento del «test de Russell» (tiempo de coagulación en presencia de veneno de víbora), alteración del «tiempo y actividad de Protrombina», aumento del «test de actividad de las plaquetas», etc. Otras veces el estado de hipercoagulabilidad se debería a un déficit de los inhibidores de la coagulación que suelen actuar normalmente sobre la tromboplastina y trombina. Hasta la fecha, en los enfermos con trombosis sólo se conoce que hay a veces un aumento de la actividad inhibidora contra la plasmina, agente fibrinolítico. La inyección intravenosa de tromboplastina (experiencias de **Woolridge**, 1886) determina coagulación intravascular de sangre a la vez que hemorragia y, en la clínica, este es el caso de los venenos de serpiente y el de la entrada de tromboplastina del líquido amniótico en la circulación de la madre. Actualmente se sabe que la coagulación puede activarse por numerosas sustancias: endotoxinas, fosfolípidos (se liberan de las plaquetas), ácidos grasos libres saturados y no saturados (activando el factor XI, precursor de la tromboplastina plasmática), etc.; el colesterol y los triglicéridos parece que no actúan en la coagulación; los lípidos son necesarios para la fabricación de la tromboplastina intrínseca y algunos de ellos se desprenden de las plaquetas destruidas, pero entonces la actuación es en fases tardías de la coagulación. Con todo lo que acabamos de referir pretendemos mostrar que, aunque los mecanismos de la coagulación son oscuros y múltiples, en los momentos actuales hay un camino trazado. Cuando se pone en marcha la trombosis se origina la llamada «cascada enzimática de **Farlane**». Nuevas investiga-

ciones y descubrimientos han de permitir en un futuro próximo una mejor profilaxis y un mejor tratamiento de la trombosis, pues actualmente nuestros métodos terapéuticos son bastante primitivos.

CONSIDERACIONES CLINICAS Y TERAPEUTICAS

Entrando ya en el terreno de lo práctico, los síntomas de la trombosis aparecen como consecuencia de la movilización (embolia o infarto pulmonar), fenómenos de obstrucción mecánica de las venas profundas de las extremidades (edema) y trombosis sobre venas varicosas previas (varicoflebitis). Se trata de una serie de aspectos prácticos que se presentan con enorme frecuencia en el ejercicio diario de la Medicina y que, por tanto, merecen ser revisados:

a) **Movilización de trombos venosos.** La movilización de un trombo venoso va a determinar la embolia o infarto del pulmón. Su frecuencia es elevada, como ya indicamos. Dentro de la clínica de la embolia pulmonar podemos distinguir varias formas: 1. Fulminante o sobreaguda (muerte de instantánea a 10 minutos); 2. Aguda (muerte de 10 minutos a varias horas); 3. Subaguda (Hipertensión pulmonar obstructiva que, por lo general, lleva a la muerte al cabo de varias semanas o meses); 4. Infarto de pulmón (formas mínimas; oclusión periférica).

Sobre el tratamiento quirúrgico de la embolia pulmonar ya nos ocupamos en una publicación anterior (1968). Nuestra experiencia en este sentido es muy pequeña: Un caso de ligadura de la vena femoral superficial, un caso de ligadura de la vena cava inferior y un caso de intento de embolectomía pulmonar siguiendo la técnica de Marion. La ligadura venosa como profilaxis de la embolia pulmonar es una técnica paliativa, antifisiológica, que personalmente no nos agrada realizar. Por este motivo no hemos verificado en ningún caso la ligadura modificada de la vena cava inferior («clip» dentado de **Miles**, «filipunción» de **De Weiss** y «plicación» de **Spencer**). La secuela crónica más o menos intensa, según la técnica empleada, que sobre las extremidades inferiores va a determinar la dificultad al drenaje venoso es motivo de que la realización de este tipo de intervenciones profilácticas, aunque no deba desecharse totalmente, haya de ser muy meditada y tan sólo verificada en contados casos. Otra cosa es ya la ligadura selectiva de los plaxos útero-ováricos en casos muy concretos de trombosis pélvicas en mujeres con signos objetivos evidentes de infartos pulmonares de repetición. También otra técnica aceptable es la ligadura selectiva de la vena hipogástrica, que representa el drenaje de las venas del recto, vejiga y próstata. En casos de trombosis de la vena cava inferior o de trombosis venosa ilíaco-femoral uni o bilateral, la cirugía venosa directa (trombectomía) es lo razonablemente indicado. En casos de embolia pulmonar la realización de embolectomía es totalmente mandatoria. Sobre los aspectos diagnósticos y terapéuticos en estos casos, remitimos a la publicación anteriormente aludida.

b) **Obstrucción mecánica de las venas profundas de las extremidades.** Es conveniente bajo el punto de vista práctico distinguir dos períodos o fases: la aguda y la crónica.

1. El comienzo de la trombosis venosa suele ser agudo. A veces el primer síntoma es respiratorio, incluso con «shock» (infarto y embolia pulmonar), y

posteriormente la extremidad comienza a hincharse, con lo cual el diagnóstico se aclara. En algunas ocasiones, por el espasmo arterial troncular intenso inicial, simula un cuadro de oclusión aguda arterial. Otras veces, las más, el comienzo es por dolor espontáneo en la extremidad o en la raíz de la misma, que se intensifica a la marcha, con hinchazón progresiva del miembro y con fiebre en algunos casos. La trombosis inicialmente es segmentaria: venas ilíacas, femoral, plexos venosos periprostáticos y de la vejiga (hombres), venas uterinas y plexo pampiniforme (mujeres), venas profundas de la pantorrilla («síndrome de la pedrada»), venas plantares, vena axilar, vena cava superior o inferior, etc. Por lo general, una vez iniciada la trombosis se generaliza o extiende por crecimiento del trombo, debido a un persistente estado de hipercoagulabilidad. Aquí estriba la enorme responsabilidad del médico, al precisarse de un diagnóstico precoz y de una rápida y adecuada terapéutica anticoagulante, concretamente con heparina. Otras medidas son el reposo y los antiinflamatorios. Cuando la trombosis se localiza a nivel fémoro-ilíaco, bien inicialmente, bien por extensión de la misma, la indicación quirúrgica, concretamente de trombectomía venosa, debe plantearse.

CUADRO I

| ETIOLOGIA DE 65 CASOS DE TROMBOSIS VENOSA DE EXTREMIDADES INTERVENIDOS | |
|---------------------------------------------------------------------------|----------|
| Enfermedades médicas | 4 casos |
| — Bronconeumopatía crónica | 1 |
| — Cardiopatías descompensadas | 2 |
| — Cáncer de mama | 1 |
| Enfermedades quirúrgicas | 5 casos |
| — Apendicitis | 1 |
| — Hernia | 1 |
| — Gastrectomía | 2 |
| — Pancreatitis (laparotomía) | 1 |
| Traumatismos | 8 casos |
| — Abiertos | 6 |
| — Cerrados | 2 |
| Procesos tocoginecológicos | 30 casos |
| — Cesáreas | 3 |
| — Cáncer | 3 |
| — Postpartum | 24 |
| Esenciales | 18 casos |
| TOTAL | 65 casos |

La encrucijada fémoro-ilíaca, al igual que la axilar, representan la confluencia de toda la circulación venosa del miembro correspondiente. Una obstrucción a estos niveles sólo puede ser resuelta quirúrgicamente, hecho que comprende fácilmente todo aquel que se asome al quirófano al observar una vena femoral o axilar dilatada sin ninguna corriente sanguínea, pues su interior está totalmente relleno de trombos con un aspecto general que recuerda al de la morcilla. La primera trombectomía venosa, que fue sobre la vena axilar, la verificó **Schepelmann** en 1910; sobre la vena femoral, fue **Lawen** en 1937; posteriormente **Allen, Linton y Donald** (1945) preconizaron realizarla, combinando a continuación la ligadura de la vena femoral por debajo de la desembocadura del cayado de la safena interna, modificación técnica actualmente abandonada.

Nosotros hasta la fecha llevamos realizadas 65 trombectomías venosas (64 en extremidades inferiores y una axilar). Las causas quedan reseñadas en el Cuadro I, en donde se observa que dominan los casos toco-ginecológicos, sobre todo post-partum (18 casos = 27,6 por 100). Se trata de una estadística quirúrgica (casos que hemos intervenido). La trombosis venosa en extremidades secundaria a los traumatismos tiene en realidad una alta incidencia. Lo que sucede es que los enfermos son referidos a nuestro Servicio Especializado en fase tardía, cuando la realización de una trombectomía venosa ya no es factible. Son casos ya de síndrome postflebotrombótico desarrollado, que tratamos médicamente y que quedan excluidos del presente trabajo. Por el contrario, en nuestra Institución el Servicio de Toco-ginecología muestra una más íntima colaboración y nos envía los enfermos más precozmente, dentro del período quirúrgico de la enfermedad.

Respecto a la mortalidad, en una enferma se produjo a los pocos días una embolia pulmonar masiva con desenlace fatal. Era un caso inicialmente no muy claro de trombosis venosa pélvica con posibles infartos pulmonares reiterados. Posteriormente apareció una trombosis ilíaco-femoral izquierda que fue resuelta quirúrgicamente y que no se combinó a una ligadura venosa alta o selectiva debido a que los posibles accidentes previos de infartos pulmonares no fueron objetivados. En otra enferma que nos llegó tardíamente y sin tratamiento anticoagulante precoz, pese a una trombectomía venosa ilíaco-femoral satisfactoria, evolucionó hacia la trombosis venosa masiva capilar gangrenosamente, si bien no dio lugar a la amputación de la extremidad, pues falleció por una embolia cerebral consecuencia de su cardiopatía aterosclerosa con fibrilación auricular. Estos dos son los únicos casos de muerte. En dos casos el resultado no fue satisfactorio, por las razones que vamos a señalar: En un caso de una mujer con un carcinoma uterino, la trombosis ilíaco-femoral recidivó a los tres meses, pese a un tratamiento anticoagulante correcto ulterior; en un hombre intervenido a los 50 días del comienzo no fue posible solucionar la situación por encontrarnos ya el interior de la vena femoral totalmente fibrosado. En el resto de los casos (1 axilar y 60 ilíaco-femorales) el resultado fue satisfactorio, lo cual representa un porcentaje altamente elocuente que alienta a la indicación quirúrgica indudable, sin el más mínimo prejuicio. Con el término de «satisfactorio» incluimos todos aquellos casos en los que se ha evitado el desarrollo del síndrome postflebotrombótico (edema, alteraciones tróficas de la piel, úlcera, etc.), aunque a veces quede la extremidad con mayor volumen. Dentro de los resultados satisfactorios hay casos que podríamos titular de espectaculares, y lo verdaderamente significativo es que ellos depen-

den de la actuación médica, ya que sucedieron en enfermos con trombosis venosas muy segmentarias, con tratamiento anticoagulante correcto y precoz y con trombectomía venosa realizada por lo general dentro de los primeros días. Con ello se obtuvo la recuperación funcional total de la extremidad, con volumen normal y sin edema.

Los casos de trombosis de las venas profundas de la pantorrilla y de las venas musculares de la pantorrilla («síndrome de la piedra») no están incluidos en esta comunicación, pues en ellos sólo realizamos tratamiento médico. Repetimos que sólo tratamos quirúrgicamente aquellos casos de trombosis a nivel de las encrucijadas venosas de los miembros (femoro-iliaca y axilar). En este sentido y con respecto a las extremidades inferiores resulta útil recordar con fines prácticos de diagnóstico y de indicación quirúrgica, el criterio de **Shumacker** (1952), relacionando el nivel de la obstrucción con la localización del edema:

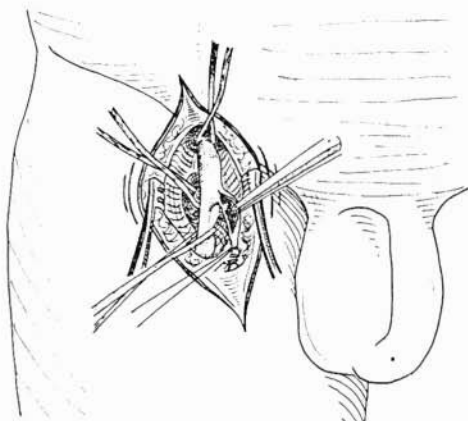


FIG. 1. — Representación esquemática de la vía de abordaje inguinal de la vena femoral común: Trombectomía venosa ilio-femoral.

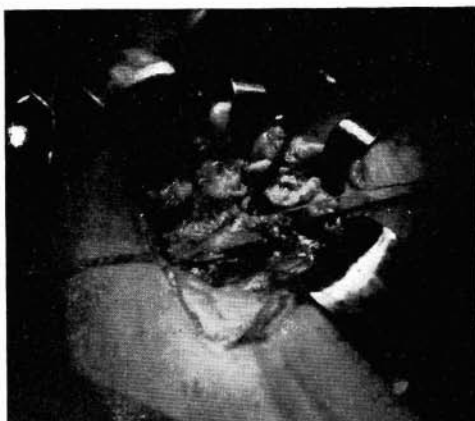

FIG. 2. — Extracción de coágulos a través de la flebotomía de la femoral mediante catéter especial de Fogarty: Trombectomía venosa ilio-femoral.

- Trombosis iliaco-femoral: edema de toda la extremidad hasta la raíz del miembro.
- Trombosis femoral: edema del pie y pantorrilla hasta la rodilla.
- Trombosis poplítea: edema del pie, tobillo y parte baja de la pantorrilla.
- Trombosis de las venas profundas de la pantorrilla: edema del pie y tobillo.

Actualmente la trombectomía venosa ha vuelto a revalorizarse no sólo como profilaxis de la embolia pulmonar sino, fundamentalmente, por los graves problemas crónicos que indudablemente plantea el síndrome postflebotrombótico. Según **Mahoner** (1965) la trombectomía venosa iliaco-femoral puede realizarse hasta las seis u ocho semanas del comienzo de la trombosis. Esto puede mantenerse

para casos en que se inicie precozmente un tratamiento anticoagulante adecuado, hecho que lamentablemente no sucede todavía en nuestras latitudes. Con fines de divulgación, señalaremos que en casos de trombosis venosa hasta o a nivel iliaco-femoral, independientemente de un tratamiento médico apropiado, el enfermo debe ser referido a un Centro Especializado con el fin de realizar con prontitud la trombectomía. De no actuarse así, la evolución hacia el síndrome postflebotrombótico suele ser lo habitual.

Respecto a la técnica quirúrgica, lo más habitual es abordar la vena femoral común a nivel del pliegue inguinal (fig. 1). Con el catéter especial de Fogarty (para trombectomía venosa) es posible a través de la vena limpiar de coágulos todo el trayecto superior femoral-iliaco (fig. 2); la dificultad es la limpieza distal, pues las válvulas venosas suelen dificultar el paso del catéter, aunque en contadas ocasiones ello puede realizarse. En caso de que así no suceda, que es lo frecuente, cuando el aspirador o la expresión del miembro de abajo hacia arriba (por medio de una venda de goma elástica) no obstruye un flujo distal, lo más conveniente es el abordaje simultáneo de la vena femoral superficial y de la poplítea y su bifurcación por medio de una incisión baja en la cara interna del muslo. El tratamiento anticoagulante con heparina, sostenida en el postoperatorio inmediato, es decisivo para intentar evitar la recidiva de la trombosis.

En contadas ocasiones, cuando la trombosis está localizada sobre la vena cava inferior (afectación simultánea de ambas extremidades inferiores), puede ser preciso el abordaje directo de esta vena por vía extraperitoneal o intraperitoneal.

2. La fase crónica constituye el llamado síndrome postflebotrombótico (mejor que «postflebitico»), que se caracteriza por edema crónico de extremidades inferiores (inicialmente reducible con el reposo), claudicación venosa intermitente (edema y pesadez del miembro) más o menos acusada, dilataciones variadas compensadoras, insuficiencia de las comunicantes de la pantorrilla, trastornos tróficos de la piel (pigmentación, induración, etc.) con úlceras a nivel del tobillo a veces enormes, infecciones de tipo erisipelatoso, repercusiones sobre las estructuras del miembro (algias musculares, osteopatías, osificación subcutánea) y fibroedema.

Cuando se atiende una consulta de Vascular Periférico de enorme confluencia, como supone la de la Seguridad Social de Málaga, se comprueba a diario los estragos que produce la fase crónica de la trombosis venosa en las extremidades. La repercusión social, laboral, psicológica, etc. ya puede suponerse. El problema es de tal envergadura que sería conveniente una campaña social de profilaxis y tratamiento adecuado precoz de la trombosis venosa.

c) **Varicoflebitis.** Nos referimos a la trombosis de venas varicosas previas, a veces con marcado componente periflebitico. Sucede con frecuencia en mujeres que por múltiples causas fueron aplazando el tratamiento quirúrgico de sus varices; en una pequeña minoría acontece durante el embarazo y en un alto porcentaje durante el puerperio.

Teóricamente se señala la posibilidad de que la trombosis ascienda, penetre en el sistema venoso profundo, se desprenda un émbolo y emigre hacia el pulmón; esta posibilidad determinó la indicación de la ligadura de los cayados de las venas safenas (¡con anestesia local!) como medida profiláctica. Nosotros que

asistimos un número bastante elevado de varicoflebitis, pocas veces nos hemos visto obligados a realizar la ligadura profiláctica del cayado de la vena safena. Hasta el momento la actitud terapéutica que seguimos en estos casos es tratamiento médico inicial (anticoagulantes y antiinflamatorios) y tratamiento quirúrgico de las varices.

RESUMEN

Los autores hacen una revisión del problema de las trombosis venosas de las extremidades, aportando su contribución personal y criterio particular. Es así como tras una reseña histórica, resaltan la frecuencia e importancia de dicha enfermedad, señalando la responsabilidad del médico en la profilaxis, diagnóstico precoz y tratamiento. Siguen unos comentarios sobre etiología y patogenia y se termina con unas consideraciones clínicas y terapéuticas en relación con la movilización del trombo, obstrucción de las venas profundas de los miembros y varicoflebitis.

SUMMARY

A study of venous thrombosis in the limbs considering history, frequency, etiology, pathology, clinical aspects and treatment is presented. The authors report their own etiologic statistic and among the clinical findings describe mobilization of the thrombus and its importance, acute and chronic stages, and thrombosis of varicose veins.

BIBLIOGRAFIA

- Allen, A. W.; Linton, R. R.; Donaldson, G. A.: Venous thrombosis and pulmonary embolism. «J.A.M.A.», 128:397, 1945.
- Bauer, G.: Heparin therapy in acute deep venous thrombosis. «J.A.M.A.», 131:196, 1946.
- Bauer, G.: The sequelae of postoperative thrombosis. «J. internat. Chir.», 11:205, 1951.
- Boyd, A. M. y Robertson, D. J.: Treatment of varicose veins, possible danger of sclerosing fluids. «Brit. Med. J.», 2:452, 1947.
- Gjöres, J. E.: Postthrombotic sequelae. «Angiology», 9:51, 1958.
- Gray, F. D. Jr.: «Pulmonary Embolism». Lea and Febiger, Philadelphia, 1966.
- Homans, J.: Medical progress: Diseases of Veins «New England J. Med.», 235:163, 1946.
- Homans, J.: The late results of femoral thromboflebitis and their treatment. «New England J. Med.», 235:249, 1946.
- Linton, R. B. y Hardy, I. B.: Postthrombotic Syndrome of lower extremity. «Surgery», 24:452, 1948.
- Martorell, F.: «Tromboflebitis de los miembros inferiores» Edit. Salvat., Barcelona, Madrid-Buenos Aires, 1943.
- Martorell, F.: Tromboflebitis gangrenante. «Med. Clin.» 1:138, 1943.
- Martorell, F.: Tromboflebitis puerperales. «Med. Clin.», 5:243, 1945.
- Martorell, F.: «Flebotrombosis y tromboflebitis». Edit. Paz Montalvo, Madrid, 1949.
- Martorell, F.: Diagnóstico precoz del infarto de pulmón. «Med. Clin.», 18:11, 1952.
- Martorell, F.: Postthrombotic ulcer. «Angiology», 5:462, 1954.
- Martorell, F.: «Angiología». Edit. Salvat, Barcelona, 1967.
- Moncada Moneu, A.: Tratamiento quirúrgico de la embolia pulmonar. «Rev. Esp. Cardiol.», 21:287, 1968.
- Mahoner, H.: Technique of thrombectomy for massive venous thrombosis. «Surgery», 60:773, 1966.
- Oschner, A.: Intravenous clotting. «Surgery», 17:240, 1945.
- Oschner, A.: Venous thrombosis. «J.A.M.A.», 132:827, 1946.
- Oschner, A. y De Bakey, M.: Thromboflebitis and Phebothrombosis. «South. Surgeon», 8:269, 1939.
- Oschner, A. y De Bakey, M.: Postphlebitic sequela. «J.A.M.A.», 139:423, 1949.
- Popkin, R. J.: «The Postthrombotic Syndrome». Charles C. Thomas Publisher. Springfield, Illinois, U. S. A., 1962.
- Sasahara, A. A. y Stein, M.: «Pulmonary Embolic Disease». Grune and Stratton. New York-London, 1965.

Inserción transcutánea de catgut cromado para trombosar un lago venoso residual a la extirpación quirúrgica de un aneurisma cirsoideo de la cabeza (*)

G. BIANCHI

Departamento de Cirugía Vasculardel Hospital de San José de París
(Prof. J. M. Cormier)
Dirigente sezione Chirurgia Vascolare Casa Di Cura S. Camillo
Brescia (Italia)

INTRODUCCION

Las fistulas arteriovenosas congénitas tiene predilección por asentar en la cabeza y el cerebro. Estas anomalías vasculares de tal localización son más raras en los territorios de distribución de la carótida externa, en especial en el área de la rama temporal (Volmar, 1964).

A diferencia de las fistulas arteriovenosas traumáticas, suelen poseer numerosas conexiones entre arterias y venas, consideradas como residuo de la disposición capilar embrionaria que no ha sufrido la oclusión normal en el desarrollo del aparato vascular (Woollard, 1922; Tice y colaboradores, 1963; Szilagyi y colaboradores, 1965).

Por lo común se manifiestan en el período postnatal o en la pubertad. Los eventuales traumatismos obstétricos cabe considerarlos como sencillos cofactores que revelan la anomalía congénita latente. Aumentan de tamaño poco a poco, a veces al parecer bajo influencia hormonal. Se presentan con las tortuosidades y dilataciones características, además de la arterialización de las venas superficiales y profundas en directa y máxima conexión con los territorios de distribución arterial, lo que les ha valido el histórico nombre de «caput medusae».

Como cualquier fístula arteriovenosa tienen repercusiones locales, como cianosis, erosiones o ulceraciones, hemorragias y repercusiones generales bastante más graves, en el sentido de una hipertrofia y dilatación cardiacas con disfuncionalismo lento o rápido cardiocirculatorio. Por último, existe la repercusión estética.

Desde el punto de vista semiótico, presentan las características objetivas de la comunicación arteriovenosa, representadas por flebectasias superficiales pul-

(*) Original en español.

sátiles, soplo continuo con refuerzo sistólico y signo de Nicoladoni (bradicardia tras la compresión de la arteria aferente a la fistula).

Desde el punto de vista diagnóstico es necesaria la arteriografía del distrito, con la que en efecto se demuestra la dilatación arteriovenular difusa y el rapidísimo flujo venoso. Por otra parte, la arteriografía es indispensable para la terapéutica, esencialmente quirúrgica en la fase de molestias tróficas o cuando interesan el sistema cardiocirculatorio general.

Bajo el punto de vista terapéutico se suelen extirpar todos los vasos estásicos. En ocasiones, cuando se acierta en excluir las comunicaciones arteriovenosas circunscritas a zonas limitadas, se corrige a la vez de modo definitivo la enorme malformación cirsoide.

CASO CLINICO

J. J. P., varón de 35 años de edad. Malformación de inicio tèmpero-parietal derecho que alcanza la base del cuello del mismo lado.

A los 10 años de edad le apareció en el cuero cabelludo de dicha región un angioma de 5 por 5 cm. En 1947 le resecaron la malformación, pero poco a poco recidivó, extendiéndose hacia la región frontal y mandíbula inferior derechas.

De nuevo, en 1954, se sometió a una intervención quirúrgica (sin angiografía): Ligadura de la carótida externa con radioterapia postoperatoria de la región.

Entre 1957 y 1964 sufrió varias ablaciones del angioma seguidas de numerosas plastias cutáneas.

Por fin, en 1969, el paciente fue remitido a nuestro Servicio del Hospital de Saint Joseph. Allí se observa una masa blanda, en parte reducible, formada por voluminosas y tortuosas flebectasias, indolora, recubierta de piel lisa, brillante, sin pelo alguno y que ocupa la región tèmpero-parieto-frontal derecha y se extiende a la base del cuello del mismo lado hasta casi la región supraclavicular. A la palpación muestra un leve látido. Numerosas cicatrices de trasplantes cutáneos anteriores. A la vez, la región occipital y la superciliar derecha parecen ocupadas por una masa de las mismas características, si bien menos estática.

A la auscultación de la región se aprecia un soplo sistólico intenso que se propaga por el territorio de la carótida interna. No se aprecian soplos con la auscultación ocular.

Bajo el punto de vista general, el paciente se presenta disneico y existe un discreto aumento del área cardíaca.

El examen radiológico directo del cráneo muestra una erosión de la bóveda craneal derecha.

A los pocos días de su ingreso se practica una carotidografía de este lado, la cual no da en cambio muestras de displasia alguna en el hemisferio cerebral ni en el sistema vascular epicráneo.

Practicada una subclaviografía retrógrada derecha (fig. 1), se observó un sistema vascular completamente anormal. Un primer vaso anómalo que nacía del tronco bicervicoescapular, dilatado y sinuoso, alimentaba una masa angiomasosa cervicofacial; un segundo vaso, que parece una vertebral, nace por fuera del precedente, cruza el tronco bicervicoescapular y alcanza el canal transversal. Esta arteria se presenta flexuosa y con calibre cuadruplicado. Estos dos vasos,

así como los colaterales de la carótida externa revascularizada en sentido retrógrado y las ramas del sistema contralateral, participan en la opacificación de una extensa masa angiomasosa que interesa el espacio retroparotídeo y todos los músculos laterocervicales, además de los temporo-parieto-frontales derechos. En vista de todo esto, se supone imposible una exéresis en bloque y se decide limitar la intervención a la desconexión de los pedículos que la alimentan.

Intervención quirúrgica: Incisión cutánea supraclavicular en «L» invertida. Enorme dilatación de la yugular externa, que se secciona y lo mismo el escaleno inferior. Tras identificar el frénico, se expone la arteria subclavia, confirmándose que la convexidad de esta arteria sólo da dos ramas: la primera, dentro del esca-


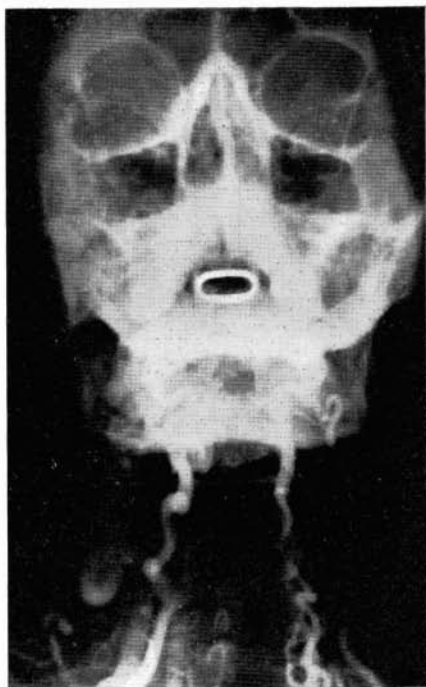


FIG. 1.—Subclaviografía derecha de fístula arteriovenosa congénita craneocervical derecha. Presencia de un vaso anómalo que partiendo del asiento del tronco bicervico-escapular, dilatado y sinuoso, alimenta una masa angiomasosa cervicofacial. Vertebral derecha flexuosa y cuadruplicada en calibre, cruzando por detrás del vaso anómalo.

FIG. 2.—Representación del método para que llegue el hilo de catgut crómico O mediante su introducción en una aguja n.º I al interior de la flebectasia.

leno, muy voluminosa, de 1,5 cm. de diámetro, representa un tronco bicervicoes-capular anómalo, ya que se prolonga por una pequeña tiroidea y una enorme cervical ascendente. Se seccionan cinco centímetros de este vaso, de pared delgadísima, y se suturan los dos extremos. Por fuera del escaleno nace la vertebral, también de volumen doble, sinuosa, de pared delgada y que se dirige hacia adentro para cruzarse con el vaso anterior. De igual modo se resecan cinco centímetros de dicha arteria, suturando los dos extremos. La subclavia no muestra más ramificaciones que la mamaria interna, que a su vez se reseca y sutura. Sutura por planos.

En el postoperatorio inmediato se observa que la masa vascular cráneo-facial se ha reducido espontáneamente.

Algunas flebectasias residuales en la región fronto-parietal se esclerosan con tetradecilsulfato de sodio al 3 %, desapareciendo de modo progresivo. No obstante, en la región parieto-maxilar derecha persiste un lago venoso de 5 por 6 cm., recubierto de piel delgada y brillante, en el que las inyecciones esclerosantes no surten efecto por diluirse con rapidez. Pensamos entonces en introducir un catgut crómico 0 en el lago venoso por vía transcutánea que permita crear un conducto local duradero o una fibrosis consecutiva, análoga a la técnica de **Abraham** (1952) para la esclerosis de las voluminosas estasis varicosas del miembro inferior.

El 16-XII-70 ingresa el paciente en el Hospital. Aunque cabe actuar bajo anestesia local e incluso sin anestesia, se coloca el enfermo bajo anestesia general. Preparación cuidadosa de la piel de la región con alcohol y luego alcohol yodado durante tres minutos. A dos dedos del ángulo externo del arco superciliar derecho, en plena región parietal, se inserta unos milímetros una gruesa aguja n.º 1, estéril. Por su interior se pasan 10 cm. del catgut crómico (fig. 2) citado que ocupará casi todo el lago venoso. Se retira con cuidado la aguja, seccionando el catgut a flor de piel e introduciendo por completo el extremo proximal del mismo mediante una leve tracción de la piel alrededor del punto de entrada y con la ayuda de una pinza quirúrgica. De este modo queda el catgut completamente en su lugar. Se cubre el pequeño orificio de punción con un apósito estéril y se mantiene una ligera compresión durante unos días. Antibióticos de amplio espectro.

En los dos primeros días el paciente observó algo de dolor local, para desaparecer más tarde toda molestia de modo definitivo.

Examinado de nuevo a los dos, cuatro, seis meses y un año, el lago venoso aparece trombosado por completo y sin señales de recanalización. Jamás tuvo después dolor o molestias regionales.

COMENTARIO

Este tipo de patología presenta múltiples problemas. Lo más importante y primer problema es el diagnóstico, aunque de fácil solución.

No se comprende, ni siquiera considerando suficiente el examen objetivo, que no se practicara una angiografía y se efectuara una ligadura sin orientación. En efecto, si se hubiese realizado un correcto diagnóstico no se habría llegado a la fase de afectación cardíaca. La angiografía de la subclavia nos confirmó que por lo menos ambas arterias, carótida externa y ramas subclavias, alimentaban la malformación cérvico-facial.

Queremos, pues, insistir en la absoluta necesidad de practicar una angiografía, que no debe ser única ni siquiera ante un eventual resultado positivo, sino que debe constituir una exploración de conjunto al máximo de tal vez todos los ramos arteriales posibles de llenar la anomalía vascular.

Resuelto el problema diagnóstico, queda el terapéutico. En efecto, de no ser posible la extirpación radical, la resección y ligadura de las principales vías aferentes puede resultar insuficiente por persistir colaterales que rellenen la tumoración y lleven a la recidiva.

Es por ello que sugerimos el método descrito, que nos parece una valiosa ayuda precisamente para los casos difíciles en los que se supone una probable recanalización o bien para que ésta no se produzca.

En el caso que hemos expuesto se habían empleado diversas terapéuticas clásicas con resulta insuficiente. Además de persistir las características del aneurisma cirsoideo, la región interesada quedaba recubierta por una piel tensa, lustrosa, hipertrófica, surcada de cicatrices numerosas, en contacto casi directo con la bóveda ósea, quedando entre ésta y la superficie sólo las flebectasias y las lagunas venosas. Además de ser difícil, por la extensión del proceso, una resección completa habría llevado consigo serios problemas de reposición cutánea. Por ello, la táctica empleada nos parece la mejor utilizable; por otra parte, las angiografías y curso clínico a distancia nos hacen suponer haber actuado sobre la principal vía aferente, haber acertado por medio de la fibrosis permanente a impedir la recanalización local y lograr esclerosar de modo definitivo los vasos y evitar con ello eventuales recidivas locales. En efecto, en presencia de lagunas vasculares inextirpables lo que hay que conseguir es su obliteración, a poder ser permanente.

Es por ello que hemos pensado en la introducción transcutánea de un material, el catgut crómico, que además de ocasionar trombosis por contacto presentase la propiedad de un largo período de reabsorción y, por lo tanto, favoreciese un proceso de esclerosis fibrosa definitiva obliterante de la laguna vascular. Con los métodos clásicos de inyección no hubiera sido posible esclerosar la laguna, por la rápida dilución de la sustancia empleada y porque, si ello hubiese sido posible, lo más probable es que la esclerosis hubiera sido fugaz con recanalización consecutiva, análogamente a lo que ocurre con la esclerosis ambulatoria de las safenas en los casos de varices de los miembros inferiores. Naturalmente, dada la región, las precauciones de asepsia deben ser absolutas y la cobertura antibiótica obligada en el postoperatorio.

CONCLUSIONES

La sencilla ejecución clínica, diríamos, la total ausencia de peligro, la casi completa ausencia de molestias para el paciente y la persistencia de la esclerosis nos parecen suficientes argumentos para utilizar este método en situaciones semejantes.

En efecto, el resultado conseguido confirmando a distancia lo supuesto nos lleva a llamar la atención sobre esta sencilla técnica y proponerla de nuevo como indicada también en los pacientes ambulatorios de varices del miembro inferior que, por diversas razones, no aceptan la intervención quirúrgica y en los que los procedimientos comunes de esclerosis de las safenas o sus ramas voluminosas sólo las obliteran por un tiempo limitado, recanalizándose entre seis y doce meses después.

Estamos convencidos de que el método expuesto lleva, en cambio, en tales pacientes o en casos análogos a un resultado definitivo, por fibrosis completa permanente, sin recanalización de la flebectasia interesada.

RESUMEN

Se presenta un caso de aneurisma cirsoideo de la cabeza, cuya extirpación completa fue imposible y en el cual se complementó la terapéutica quirúrgica clásica con el empleo de un método personal: introducción transcutánea de material de reabsorción lenta, que permitió la fibrosis definitiva de la laguna venosa residual que, en potencia, se podía considerar repermeabilizable. El material empleado fue catgut crómico. Se describe el método y se insiste en la indicación del procedimiento en la terapéutica ambulatoria esclerosante de las varices de los miembros inferiores.

SUMMARY

A case of cirroid aneurysm of the head is presented. Since complete surgical removal was impossible, surgery was completed with a personal method: transcutaneous introduction of chromic catgut, a slow absorption material that provided a definitive fibrosis of the remaining venous ectasia avoiding its possible repermeabilisation. The method is described and the indication of sclerosing therapy in out patients with varicose veins in the lower limbs is pointed out.

BIBLIOGRAFIA

- Abraham, A. J.:** A new operative method of causing thrombosis in varicose veins. «Brit. Med. J.», 11:260, 1952.
- Szilagyi, D. E.; Elliot, J. P.; De Russo, F. J.; Smith, R. F.:** Peripheral congenital arteriovenous fistulas. «Surgery», 57:61, 1965.
- Tice, D. A.; Clauss, R. H.; Keirle, A. M.; Reed, G. E.:** Congenital arteriovenous fistulas of the extremities: Observations concerning treatment. «Arch. Surg.», 86:460, 1963.
- Woollard, H. H.:** The development of the principal arterial systems in the forelimb of the pig. Contributions to embryology. «Carnegie Institute», 14:139, 1922.
- Volmar, J.; Diezel, P. B.; Georg, H.:** Das sogenannte Rankeangioma des Kopfes (Angioma racemosum Virchow) Versuch einer neuen Deutung. «Langenbecks Arch. Klin.», 307:71, 1964.

Síndrome de Klippel-Trenaunay

Variedad Parkes-Weber

JORGE NARANJO

Del Departamento de Vascular Periférico. Hospital San Juan de Dios
Profesor Externo de la Facultad de Medicina (U.I.S.)
Bucaramanga (Colombia)

Pese a las muchas discrepancias que existen en la actualidad, el diagnóstico de esta malformación congénita vascular deberá seguir basándose en la tríada sintomática descrita por **Klippel** y **Trénaunay** en 1900 bajo la denominación de «Nevus Varicoso Osteohipertrófico».

En 1918 **Parkes-Weber** describió con la denominación de «Hemangiomas Osteohipertrófica» un síndrome que, agrupando el Klippel-Trénaunay, estudia todas las hipertrofias de un miembro producidas por alteraciones vasculares varias: aneurismas arteriovenosos, varices, aneurismas cirsoideos.

En Norteamérica, **Holman**, **Pemberton**, **Horton**, **Courseley**, consideran el Síndrome como dependiente en exclusiva de fístulas arteriovenosas congénitas.

Servelle, en Francia, basándose en estudios flebográficos, atribuye el Síndrome a la dificultad congénita de retorno en alguna vena profunda principal (atresia venosa, compresión de la vena poplítea por banda fibrosa o por una arteria aberrante).

Basándonos en nuestros estudios, efectuados a partir de 1961, nos permite comprobar la veracidad de las teorías defendidas hasta el momento.

Martorell y **Montserrat** describen en España un caso con aplasia de la vena ilíaca derecha.

Tuvimos también la oportunidad de ver en consulta un paciente de seis años, de raza negra, remitido para estudio por **E. Saiibi**, con las características clínicas descritas en el caso presentado por estos autores. Infortunadamente el paciente no regresó para la comprobación de estudios angiográficos.

A la gran variedad de nuevos casos aportados, **Martorell** y **Palou** presentan otro con comunicación arteriovenosa intraósea a nivel de la V vértebra lumbar.

En una de nuestras comunicaciones se describen hemangiomas cavernosos en el peroné, que como afirma **Martorell** equivalen a verdaderas fístulas arteriovenosas.

Habiendo tenido la oportunidad en los últimos 11 años, de hacer un estudio en 24 pacientes afectos de este Síndrome, hacemos énfasis en el concepto de **Martorell**, cuando afirma que la tríada clínica de Klippel-Trénaunay es un **Síndrome** y no una enfermedad, en el cual pueden hallarse malformaciones vasculares va-

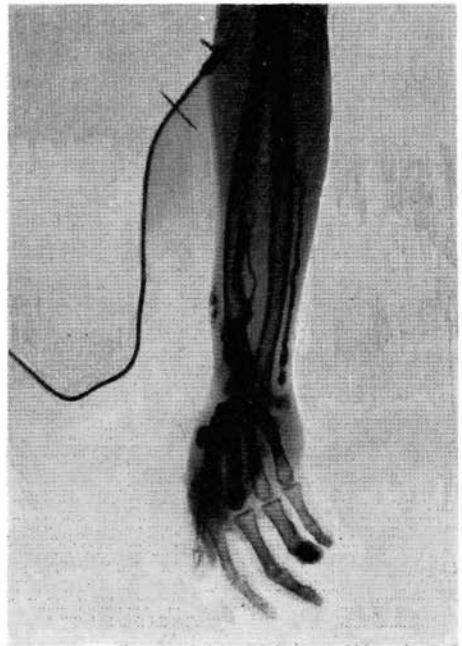
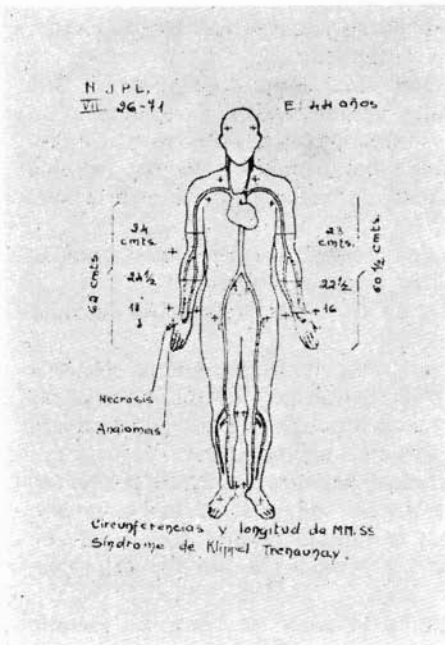
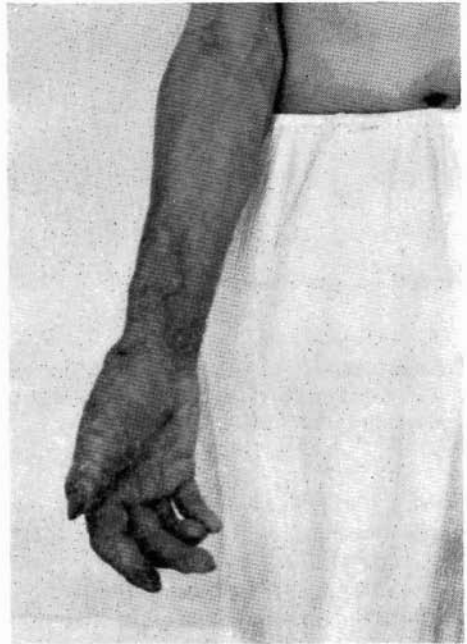
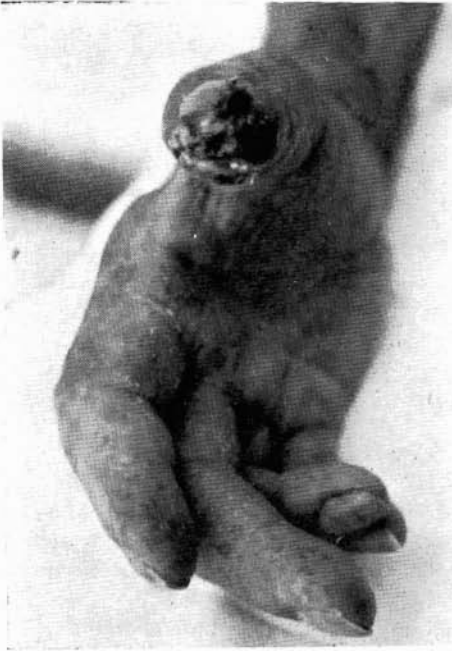
FIG 1. — Aspecto de la mano y antebrazo del caso de Klippel-Trénaunay que presentamos. FIG 2. — Datos de exploración vascular del mismo caso de la figura anterior. FIG 3. — Anteriografía del repetido caso, mostrando las comunicaciones arteriovenosas.

rias. Unificando con él nuestro criterio, no obstante, damos especial importancia a los estudios angiográficos (arterioflebografía seriada) y medida de saturación de oxígeno en sangre venosa proximal a las fístulas.

Basándonos en la útil clasificación de **Bourde**, presentamos un caso con evidentes malformaciones vasculares congénitas del miembro superior derecho, que correspondería al grupo V de ésta y que podríamos considerar como variedad Parkes-Weber. Complementamos el estudio con electromiografía y consideraciones sobre estudios cromosómicos comparativos con otra paciente afecta de esta malformación congénita vascular.

CASO DEMOSTRATIVO

J. P. L., varón de 44 años de edad, Visto el 24-VI-1971. Sin antecedentes familiares de interés.

Consulta por presentar úlcera sangrante a nivel del pulgar derecho. Relata que desde su primera infancia, comenzó a notar aumento en los diámetros de la mano y del antebrazo a la vez que notaba grandes dilataciones venosas en ellos. Como también una coloración azulada en los pulpejos de los dedos pulgar, índice y medio.

Hace ocho meses presentó dolor en el dedo pulgar, con formación ampollosa a nivel del pulpejo, que dejó la ulceración anteriormente descrita, con presentación de hemorragias profundas, que el paciente cohibía con presión digital.

Exploración: Regular estado de nutrición. Pupilas isocóricas y normoreactivas.

Fundoscopia: O. D. coroidoretinitis yuxtapapilar y múltiples placas de coroidoretinitis ecuatorial semejando una retinosis pigmentaria. Los vasos de la retina son normales en calibre y forma. O. I. fundoscopia normal.

Cuello: normal.

Tórax: pulmón y corazón clínicamente normales. A Rayos X, silueta cardiaca dentro de los límites normales.

E. C. G.: ritmo sinusal bradicárdico y bloqueo de rama izquierda G-1.

Extremidad superior derecha (Figs. 1 A-B): considerablemente deformada, se aprecian grandes dilataciones venosas, tortuosas, en cara externa del antebrazo y dorso de la mano, comprendiendo los dedos pulgar, índice, medio, anular y meñique. Presentando los tres primeros coloración azulada por angiomatosis a nivel de los pulpejos y úlcera sangrante del pulgar. El resto de piel de la mano, antebrazo y brazo sensiblemente normales. En cara interna, tercio inferior, medio y superior del antebrazo, hacia el territorio del sistema radial, se observan grandes dilataciones venosas saculares pulsátiles. «Thrill», especialmente marcado a nivel de las dilataciones saculares del tercio inferior y superior del antebrazo. Soplo continuo con refuerzo sistólico a dichos niveles. Signo de Branham (bradicardia). Por tacto la temperatura es mayor a la del miembro opuesto; hay aumento en longitud y diámetro de esta extremidad e hiperoscilometría (fig. 2).

En la radiografía simple del antebrazo no hay evidencia de lesiones óseas ni de flebolitos. En la mano en la primera falange del dedo anular se observa una modificación ósea compatible con periostitis reactiva. Tampoco hay evidencia de flebolitos.

La arteriografía seriada pone en evidencia la existencia de aneurisma cirsoide de la mano y múltiples comunicaciones arteriovenosas en el antebrazo (fig. 3).

La medida de saturación de oxígeno en sangre venosa proximal a las fístulas nos demuestra definitivamente la arterialización de esta sangre (95 %).

Los estudios cromosómicos comparativos con una paciente del sexo femenino afecta de Síndrome de Klippel-Trénaunay del miembro inferior izquierdo en ninguna de las metafases analizadas se encontró, en ambos, anomalía numérica o estructural de los cromosomas. Los cariotipos montados confirmaron el resultado anterior. El patrón de cromosomas sexuales fue XY para el primero y XX para la segunda (**E. Yunis** «Sección Genética Humana» U. N.).

Electromiografía: Al examen electromiográfico comparativo se observa disminución en la fuerza, caracterizada por disminución aproximada del 50 % en la amplitud de los potenciales de acción y disminución aproximada del 40 % en la frecuencia.

En definitiva: compromiso claro de fibras musculares por atrofia consecutiva a las alteraciones vasculares (**G. Oliveros - E. Ruiz**. «Sección Fisiológica U. I. S.»).

Tratamiento quirúrgico: Primer tiempo (23-X-1971). Bajo anestesia general se practica incisión sobre cara anterior del antebrazo, tercio superior. Abordaje de arteria radial en el sitio donde se aprecia gran aneurisma sacular. Disección y liberación de todo el trayecto arterial. Resección de comunicantes arteriovenosas y del saco aneurismático en un trayecto aproximado de 7 cm. Sustitución por injerto autólogo con vena cefálica, con anastomosis término terminal (Drs. **J. Naranjo - E. Guerrero**).

Postoperatorio: satisfactorio. Cicatrización de la úlcera del pulgar. Se da de alta del servicio quirúrgico el 30-X-71.

Regresa en junio del presente año, presentando dolor en el pulgar, la úlcera se halla cicatrizada y no ha vuelto a sangrar. Relata que puede trabajar en labores del campo cuatro horas sin presentar cansancio en la extremidad. Anterior a la cirugía su capacidad de trabajo era aproximadamente de una hora.

Segundo tiempo quirúrgico: (24-VI-72). Bajo anestesia general, exploración de la arteria radial, en su tercio medio e inferior. Tratamiento de comunicaciones arteriovenosas. Individualización arterial, que presentaba alteraciones aneurismáticas a nivel del canal del pulso y tabaquera anatómica; dificultándose la anastomosis distal para implantación de injerto, se efectúan ligadura y resección arterial y venosa a estos niveles. (Drs. **J. Naranjo - E. Guerrero**.) Postoperatorio satisfactorio. Paciente en observación.

RESUMEN

Tras una breve reseña histórica se presenta un caso demostrativo de Klippel-Trénaunay, variedad Parkes-Weber.

Se hace énfasis en la importancia de los estudios angiográficos seriados, de la utilidad de la oximetría y se efectúa estudio cromosómico comparativo. Electromiografía. Se esboza tratamiento quirúrgico, considerado ampliamente satisfactorio.

SUMMARY

After considering the different types of Klippel-Trenaunay Syndrom, the author presents a case due to arteriovenous fistula in one upper limb. Seriate angiographies and oxigen blood levels are considered of major importance for the diagnosis of the disease. In this case electromyographic and chromosomic studies were carried out. The patient went under surgical treatment with good results. The surgical treatment is described.

BIBLIOGRAFIA

- Martorell, F. y Salleras, V.:** «Malformaciones y Tumores Vasculares Congénitos de los Miembros». Ed. Janés, Barcelona, 1955.
- Martorell, F. y Palou, J.:** Klippel-Trénaunay con comunicaciones arteriovenosas intraóseas de la V vértebra lumbar. «Angiología», 14:16, 1962.
- Martorell, F. y Monserrat, J.:** Aplasia de la Vena Iliaca y Síndrome de Klippel-Trénaunay. «Angiología», 14:72, 1962.
- Servelle, M.:** «Pathologie Vasculaire. Médicale et Chirurgicale». Masson & Cie., París, 1952.
- Wertheimer, P. y Sautot, J.:** «Pathologie Vasculaire des Membres». Masson & Cie, Paris, 1958.
- Pedro-Pons, A.:** «Patología y Clínica Médicas». Salvat Ed., Barcelona, Madrid, 1958. Tomo II.
- Martorell, F.:** Hemangiomas Braquiales Osteolíticos. «Angiología», 1:219, 1949.
- Bourde, Ch.:** Síndrome de Klippel-Trénaunay y de Parkes-Weber: Clasificación basada en los hallazgos angiográficos. «Angiología», 23:262, 1971.
- Naranjo, J. y Mogollón, G.:** Síndrome de Klippel-Trénaunay. «Angiología», 22:161, 1970.
- Naranjo, J. y Mogollón, G.:** Hemangiomas Braquiales Osteolíticos. «Angiología», 22:124, 1970.
- Naranjo, J. y Mogollón, G.:** Hemangioma Venoso. «Angiología», 22:235, 1970.

Extractos

SINDROME DE COMPRESION DE LA ABERTURA SUPERIOR DEL TORAX Y DE LA CINTURA ESCAPULAR. — Daniel Abarca, M. Santos y S. M. Caamaño. «Medicamenta», tomo 59, n.º 498, pág. 293; abril 1972.

Incluimos bajo esta denominación una serie de trastornos funcionales con manifestaciones dolorosas y algunas veces isquémicas que acontecen en las extremidades superiores y que tienen origen en la región costoescalénica y en la región de inserción tendinosa del músculo pectoral menor.

Se comprende que se interpreten de modo erróneo sintomatologías que dependen de la compresión de una sola de las estructuras vasculonerviosas que discurren juntas por dicha zona; sin embargo, un estudio detallado conduce por lo general al diagnóstico correcto.

Recuerdo anatómico. Las tres zonas de estrechez son: **a)** La que forman los escalenos anterior y medio con la primera costilla o con una costilla cervical si existe, a la entrada de cuya zona hallamos las ramas del plexo braquial que se sitúan en parte craneal y en parte dorsal de la arteria subclavia, discurriendo la vena subclavia por fuera de los escalenos; **b)** La que forman la primera costilla y la clavícula, entre las cuales pasan plexo braquial y arteria y vena subclavias; y **c)** El ángulo que forman el proceso coracoideo y el tendón de inserción del pectoral menor, cuya estrechez adquiere su máxima manifestación durante los movimientos extremos del cinturón escapulohumeral.

Fisiopatología. Mientras el mecanismo de compresión de una costilla cervical o de una 1.ª costilla patológica se comprende, el del escaleno y el del síndrome de hiperabducción son un poco borrosos. La mayor frecuencia en la edad adulta y sexo femenino hizo responsable a la constitución o al esfuerzo.

La compresión de la arteria subclavia aparece en posturas y esfuerzos extremos. La hiperabducción del brazo puede ocasionar trastornos neurovasculares al acodar casi en ángulo recto los vasos axilares y el plexo braquial. Una costilla cervical o una exóstosis de la 1.ª costilla puede producir una compresión crónica de la arteria con complicaciones circulatorias secundarias (aneurismas por debilitación de la pared; formación de microtrombos con embolismo distal capaz de ocasionar necrosis en dedos; trombosis «in situ» que incluso pueden ser arrasadas por succión hacia los vasos cerebrales con consecuencias neurológicas inesperadas). Los demás síndromes de compresión rara vez producen trastornos orgánicos irreparables, limitándose a los funcionales. En ocasiones, el empleo predominante de una mano en llevar pesos excesivos y la cifoescoliosis cervical pueden causar trastornos neurovasculares.

Sintomatología. Las manifestaciones pueden ser neurológicas, vasculares o mixtas. Las parestesias adormecimiento y hormigueos son comunes a la compresión tanto vascular como neurológica moderada, con notables predominio de las neurológicas según la Clínica Mayo (89 %). La irritación de fibras simpáticas pueden dar síntomas neurógenos vasomotores y en ocasiones un Síndrome de Horner. En casos antiguos cabe observar hipoestésias y atrofia muscular de la mano (región tenar, hipotenar e intrínsecos). Muchas veces el dolor se manifiesta en el hombro y cuello, haciendo pensar en lesiones proximales del plexo braquial por cervicoartrosis o protusión del disco intervertebral.

La sintomatología de la compresión aislada de la arteria subclavia varía desde la claudicación al esfuerzo hasta la oclusión total, observándose frialdad de los dedos, parestesias o síndrome de Raynaud. Algún caso ha sido diagnosticado por la presencia de paroniquias rebeldes, manifestación de isquemia. Otros casos presentan un bultoma suprainfraclavicular (costilla cervical, aneurisma).

Diagnóstico. La mayoría aquejan molestias funcionales que definen como «agarrotamiento» nervioso de los brazos. En los crónicos el interrogatorio nos demostrará la mayor participación psíquica. La exploración cuidadosa de la región supraclavicular nos puede demostrar una costilla cervical; y su auscultación, con movimientos forzados de abducción, los posibles soplos de estenosis arterial.

Para explorar la posible participación del escaleno nos valemos de la **Maniobra de Allen:** disminución del pulso radial al elevar y rotar la cabeza hacia el lado que se está explorando, teniendo los brazos caídos, cuando el escaleno comprime la arteria. Si auscultamos la zona suprainfraclavicular durante la maniobra, cabe apreciar un soplo sistólico. Si durante la maniobra desaparece el pulso radial, también lo hace el soplo (oclusión total de la subclavia).

La compresión de los vasos subclavios entre la clavícula y la 1.^a costilla da síntomas neurovasculares en ausencia de costilla cervical. Algunos casos se deben a anomalías congénitas, pero en otros la causa puede ser una exóstosis hipertrófica postfractura de clavícula. Sin embargo, se ha comprobado que en muchas personas disminuía el pulso radial al efectuar la maniobra de exploración costoclavicular aún sin alteraciones óseas.

La sintomatología clínica es similar a la del síndrome del escaleno y de costilla cervical, aunque aparecen al realizar ciertos trabajos o maniobras (llevar pesos, bultos en la espalda con los hombros hacia atrás, dormir con los brazos cruzados bajo la cabeza).

El edema en el hombro y la presencia de circulación colateral en el brazo pueden significar compresión venosa. Muchas de las trombosis de esfuerzo del brazo podrían tener origen en una compresión costoclavicular.

Los pacientes con síndrome de hiperabducción explican parestesias nocturnas al dormir con los brazos elevados; rara vez presentan isquemia o signos neurológicos, porque inconscientemente cambian de posición. Algunos deben abandonar una profesión que les obliga a la hiperabducción (trapezistas, bailarines, obreros especiales).

Diagnóstico diferencial. Debe establecerse con el síndrome del canal carpio, neuropatía del cubital, alteraciones del disco intervertebral, espondilitis o cervicoartrosis, enfermedad de Raynaud, síndrome de Martorell-Fabré o enfermedad

de Takayasu, arteritis digital, microtraumatismos arteriales, tromboangeítis obliterante, compresión de la arteria axilar.

Complicaciones. Cabe citar la trombosis de los vasos axilares y la de la arteria homónima; la dilatación arterial postestenótica de la axilar, origen de microembolias distales y a veces cerebrales; rara vez la ruptura arterial a nivel de la compresión.

Tratamiento. Puede ser médico, fisioterapéutico y quirúrgico.

Aquellos pacientes que no presentan sintomatología, no necesitan tratamiento.

Los que la presentan escasa o sufren malformaciones posturales (hombros caídos, cuello largo) o sus alteraciones neurológicas son mínimas con manifestaciones de oclusión arterial en las maniobras exploradoras, pueden realizar ejercicios compensadores, entre ellos: sostener pesos con los brazos caídos en posición de pie y llevar los hombros hacia adelante y hacia arriba, relajarse, llevar los hombros hacia arriba y atrás, relajarse, repitiéndolo varias veces al día; o bien, sostener pesos con los brazos en cruz y los codos en extensión hacia la vertical, elevándolos y bajándolos; flexiones laterales de la cabeza; decúbito prono con las manos en la espalda, elevando la cabeza y el tórax de modo intermitente; de pie, frente a un ángulo de la habitación, con una mano en cada pared, llevar el tronco hasta contactar con ella varias veces.

El tratamiento médico es sólo sintomático: antineuríticos, antiinflamatorios, decontracturantes musculares, infiltraciones anestésicas del escaleno (recordar el n. frénico, con parálisis irreversibles del hemidiafragma correspondiente).

El tratamiento quirúrgico va encaminado a corregir la malformación anatómica causal: tenotomía o miotomía del escaleno, resección de la costilla anómala, siempre que la sintomatología sea importante. En casos de alteraciones vasculares funcionales cabe recurrir a la simpatectomía torácica.

TRATAMIENTO QUIRURGICO DE LAS TROMBOSIS VENOSAS CRONICAS UNILATERALES DE LA VENA ILIACA (Le traitement chirurgical des thromboses veineuses chroniques unilatérales de la veine iliaque). — J. D. Gruss, M. Trede y K. Laubach. «Phlébologie», año 24, n.º 4, pág. 311; octubre-diciembre 1971.

En los enfermos que han sufrido una trombosis venosa iliofemoral la recanalización espontánea de la vena sólo se produce en una tercera parte de los casos (Netzer, 1968). Los objetivos de la reconstrucción vascular son el aumentar el débito sanguíneo creando una nueva vía de circulación. El autoinjerto de vena en derivación es, en la actualidad, lo mejor. El «by-pass» fémoro-femoral transversal de la safena contralateral (Palma, 1960) es el método más empleado hoy día.

Para mejorar sus resultados, ya que a pesar de todo se producen de un 30 a un 50 % de retrombosis, hemos asociado al «by-pass» venoso una fistula arteriovenosa transitoria. Al aumentar la velocidad de circulación en el injerto se disminuye el riesgo de trombosis postoperatoria.

En caso de trombosis de una vena iliaca, aislamos la safena interna del lado sano y la pasamos por un túnel subcutáneo transversal pubiano abocándola a la vena femoral común del lado ocluido. La fistula arteriovenosa transitoria se efectúa en el lado enfermo por cruzamiento en «asa de cesto» de la safena interna

en su segmento proximal y la arteria femoral. Un hilo de sutura colocado pero no anudado alrededor de la fístula permite, al cabo de varias semanas, suprimir la fístula por simple ligadura.

Observando las consecuencias hemodinámicas de la fístula arteriovenosa transitoria comprobamos un aumento del calibre del injerto venoso y de la circulación colateral y la repermeabilización de la iliaca externa. Asimismo no hay repercusión sobre el corazón ni la circulación general. Sólo hay que tener cuidado en los ancianos y cardíacos descompensados. Hay que evitar las anastomosis látero-laterales entre vena y arteria femorales y un orificio de comunicación demasiado amplio que dificultaría su supresión sin una intervención pesada. La anastomosis en «asa de cesto» (Ellis, 1967) utilizando la safena interna en el muslo es de ejecución fácil y su supresión no tiene dificultades. Otra cosa importante es que el volumen del «shunt» en relación a la capacidad del débito de la safena interna es débil.

Aunque escasa, nuestra experiencia nos permite decir que la creación de una fístula arteriovenosa transitoria aumenta, tras la trombectomía venosa, las posibilidades de conservar la permeabilidad. En caso de flegmasia caerulea no practicamos esta intervención para no agravar más aún el déficit arterial.

ANURIAS POR ANEURISMAS ABDOMINO-PELVIANOS NO ROTOS. — A. Mimran y Ch. Mion. «La Vie Médicale», edición española, año 3, n.º 16, pág. 30; marzo 1972.

Ante una anuria hay que determinar con rapidez su causa: renal, pre-renal y post-renal. En este último caso es preciso investigar un posible aneurisma arterial abdominal.

Observación: S. H., varón de 71 años. Ingresa el 8-VIII-69 porque la noche anterior presentó dolor en fosa lumbar izquierda irradiado a hipogastrio, anuria, fiebre y signos de íleo digestivo. Sufrió un edema agudo de pulmón en 1968. En la actualidad proceso urológico que sugiere retención crónica de orina, con tendencia a micciones por rebosamiento.

Enfermo consciente, disneico y febril. Cateterismo vesical: ausencia de orina. Hipocondrio izquierdo doloroso, palpándose una masa que recuerda un gran riñón unilateral. T. A. sistólica 160 mmHg. Pulso rápido e irregular. Ritmo de galope izquierdo. Estasis pulmonar en bases. Pulsos periféricos presentes. Tacto rectal: próstata voluminosa regular, probablemente adenomatosa; masa pelviana izquierda flotante y dolorosa.

Hematocrito 49 %. Leucocitosis 16.000. Uremia 0.46. Natriemia 147 mEq/l, kaliemia 3.7 mEq/l, cloro 98.5 Meq/l, reserva alcalina 27 mEq/l.

Exploración radiológica: Ausencia de obstáculo en vías urinarias, riñón izquierdo grande. Masa pelviana izquierda de 9.5 x 8.5 cm, de contornos calcificados. Vejiga pequeña de pared arrugada y sensible, no se visualizan los meatos ureterales, lo que hace imposible su cateterización.

Diagnóstico: Anuria por compresión extrínseca por masa pelviana.

Se realizó un intento de restaurar la diuresis mediante manitol hipertónico, lo-

grándolo de modo parcial. El 10-VIII cuadro séptico agudo con colapso, polipnea, hipertermia. Hemocultivo positivo a *Moraxella glucidolítica*.

Intervención (22-VIII-1969): Voluminoso aneurisma de la arteria hipogástrica izquierda, englobando el ureter izquierdo y contactando con el derecho. Liberación durante la resección de la anomalía. Alta curado a los 20 días.

Comentarios: Revisando la literatura hemos hallado sólo cuatro casos de anuria por aneurisma abdomino-pelviano no roto (**Goodwin**, 1947; **Schumacker**, 1955; **De Weerd**, 1955; **Pearlmann**, 1960). El nuestro es el quinto.

El aneurisma afectaba en tres casos la aorta abdominal infrarrenal y en dos la hipogástrica. La afectación ilíaca es muy rara. En general se trata de sujetos ateromatosos y del sexo masculino, que ignoran la existencia de la ectasia arterial hasta que la anuria la pone de manifiesto.

La anuria es de aparición brusca, dolorosa. Los pulsos periféricos están presentes. El diagnóstico se realiza por tacto rectal que evidencia una masa flotante y expansiva. Las exploraciones urológicas demuestran una disminución del volumen vesical y la imposibilidad habitual de sondar los meatos ureterales.

Como antecedentes orientadores pueden existir dolores abdominopelvianos, síndrome urogenital con disuria, polaquiuria y micciones por rebosamiento.

Tratamiento: Aparte del tratamiento sintomático de la anuria, hay que intentar pasar sondas ureterales. No obstante, es ineludible la intervención quirúrgica: liberación ureteral y resección del aneurisma con injerto.