

ANGIOLOGÍA

VOL. XXIV

JULIO-AGOSTO 1972

N.º 4

Efectos de la simpatectomía lumbar, determinados mediante reometría electromagnética, en las arteriopatías oclusivas de las extremidades inferiores

R. VARA-LOPEZ, R. VARA-THORBECK Y G. CARRANZA-ALBARRAN

Cátedra III de Patología y Clínica Quirúrgicas (Prof. R. Vara-López).
Facultad de Medicina de Madrid (España).

Nuestra experiencia sobre las modificaciones del flujo sanguíneo producidas por la simpatectomía lumbar uni o bilateral, asociada o no a técnicas reconstructivas del árbol vascular, se basa en 84 casos de arteriopatías oclusivas de las extremidades inferiores intervenidas en nuestro Servicio durante los cinco años transcurridos desde 1967 a 1972.

Casuística

En todos nuestros pacientes efectuamos una aortografía seriada que nos permitió conocer la intensidad y la extensión de las lesiones vasculares, consistentes en la mayoría de los casos en estenosis más o menos amplias a distintos niveles, junto con oclusiones de una o más arterias principales.

La obstrucción total del vaso principal era unilateral en 65 casos (77,38 %), mientras que en los 19 restantes (22,61 %) afectaba ambos lados.

Todos nuestros enfermos presentaban lesiones tróficas correspondientes a su proceso isquémico crónico, manifestándose unas veces por alteraciones de escasa importancia a nivel de la piel y faneras y otras por gangrenas más o menos extensas.

La oclusión asentaba en el segmento iliaco en 19 casos; con mayor frecuencia, 56 casos, en el segmento femoral; y, por último, en los 9 restantes la obstrucción estaba localizada en la arteria poplítea o en sus ramas terminales.

En la figura 1 hemos representado los niveles de la oclusión encontrados en nuestros enfermos:

A) Segmento ilíaco:

- a) Unilateral: 14 casos . . . 7 en la ilíaca primitiva.
7 en la ilíaca externa.
- b) Bilateral: 5 casos . . . 1 en ambas ilíacas primitivas.
1 en la ilíaca primitiva de un lado y la ilíaca interna contralateral.
2 en la ilíaca primitiva de un lado y en la femoral superficial del contrario.
1 en la ilíaca externa de un lado y en la ilíaca externa contralateral.

B) Segmento femoral:

- a) Unilateral: 42 casos . . . 4 en la femoral común.
22 en la femoral superficial.
15 en la femoral superficial a nivel del anillo de Hunter.
1 en la femoral profunda.
- b) Bilateral: 14 casos . . . 8 en ambas femorales superficiales.
2 en la femoral superficial de un lado y a nivel del Hunter en el contralateral.
3 en ambas femorales a nivel del Hunter.
1 en la femoral profunda de un lado y a nivel del Hunter del contralateral.

C) Segmento poplíteo y sus ramas terminales:

- a) Unilateral: 9 casos . . . 3 en la poplíteo.
4 en el tronco tibioperoneo.
2 en la tibial anterior.
- b) Bilateral: Ninguno . . .

La simpatectomía lumbar se efectuó como tratamiento único (57 casos) o combinada con operaciones reconstructivas del árbol arterial (27 casos).

En 31 casos la simpatectomía fue bilateral; en los restantes 53, exclusivamente del lado ocluido.

Las modificaciones del flujo sanguíneo provocadas por la simpatectomía lumbar fueron estudiadas mediante un reómetro electromagnético cuyas sondas

medidoras se colocaron, según los casos, en la arteria ilíaca primitiva, en la ilíaca externa, en ambas o en la femoral común.

Para la medición hemos utilizado el reómetro electromagnético construido por el Instituto Central para Investigación Industrial de Noruega en cooperación con el Hospital Universitario de Oslo y que en la actualidad lo fabrica Nyegaard y C.º con el nombre de «Nycotron», completamente transistorizado, con dos canales y que tiene la ventaja de que el nivel cero es estable, ya que se aplica

la realimentación negativa a través de todo el instrumento para asegurar una sensibilidad independiente de los cambios del amplificador.

Se pueden seleccionar cuatro intensidades de sensibilidad, dado que el voltaje es proporcional a la intensidad del campo magnético, al diámetro del vaso y a la velocidad media de la sangre.

El Nycotron tipo 372, utilizado para medir el flujo, consta de:

1.º Una serie de sondas medidoras o cabezales de medición cuyo diámetro es variable, con objeto de que puedan adaptarse a los diversos calibres de las arterias. Estos cabezales de medición van unidos al reómetro mediante un cable de unos dos metros de longitud para que aquél pueda estar lo suficiente separado del campo operatorio como para no plantear problemas de asepsia.

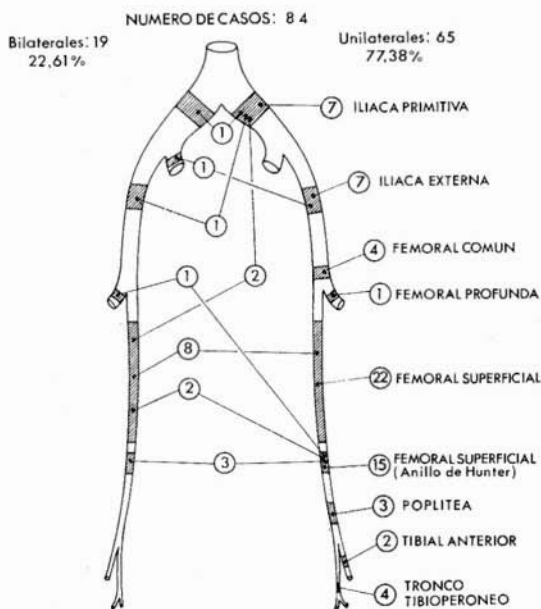


FIG. 1. Niveles de oclusión hallados en nuestros enfermos y número de casos.

2.º El aparato de medición, constituido por tres unidades: la de medición propiamente dicha, la fuente de alimentación y la unidad de circuitos de control, que están contruidos para ser montados en «rack» de 19".

La unidad de medición puede ser conectada a un aparato de registro, consiguiendo de esta suerte inscribir de forma gráfica en papel el volumen de sangre circulante con cada pulsación y al mismo tiempo su integral, es decir el flujo medio. Para estos fines nosotros empleamos el Mingograf 81.

Pero es que, además, la unidad de medida lleva incorporada, aparte de los controles para un ajuste exacto de la sensibilidad, un integrador que permite calcular con rapidez el volumen de sangre que pasa por el cabezal explorador en un tiempo determinado.

Resultados

Los resultados obtenidos fueron los siguientes:

1.º El flujo sanguíneo medido en reposo, es decir con el enfermo anestesiado, no nos indica el posible aporte de sangre durante el trabajo muscular.

Para hacernos una idea del volumen de sangre circulante durante la acti-

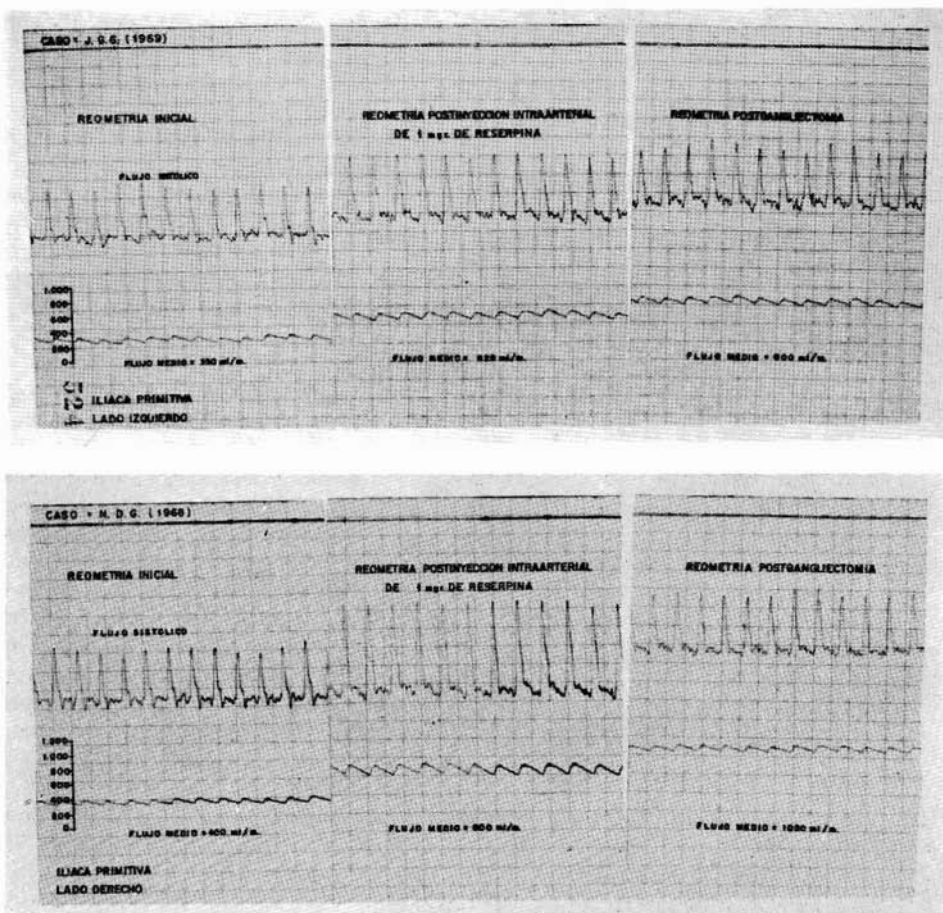


FIG. 2. La simpatectomía lumbar unilateral va seguida de un incremento del flujo sanguíneo superior al doble del volumen de sangre circulante inicial.

vidad muscular puede recurrirse a la inyección intraarterial de 0,5 a 1 mg. de reserpina. Con esta droga se consigue una marcada vasodilatación y un aumento evidente (casi el doble de su valor inicial) del caudal sanguíneo, que se inicia a los 5-10 minutos de la inyección, alcanzando su máximo a los 45-60 minutos y disminuyendo ulteriormente con lentitud durante 12 horas.

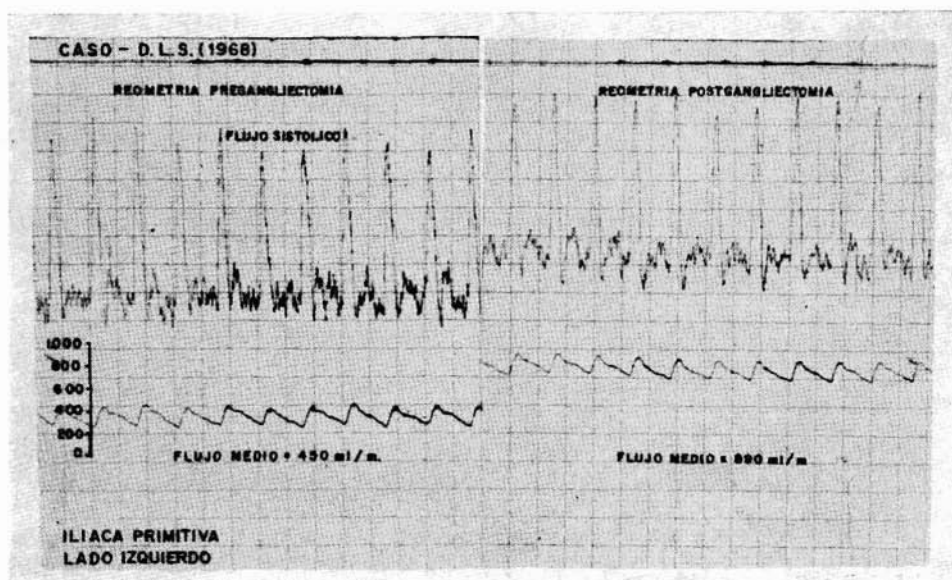
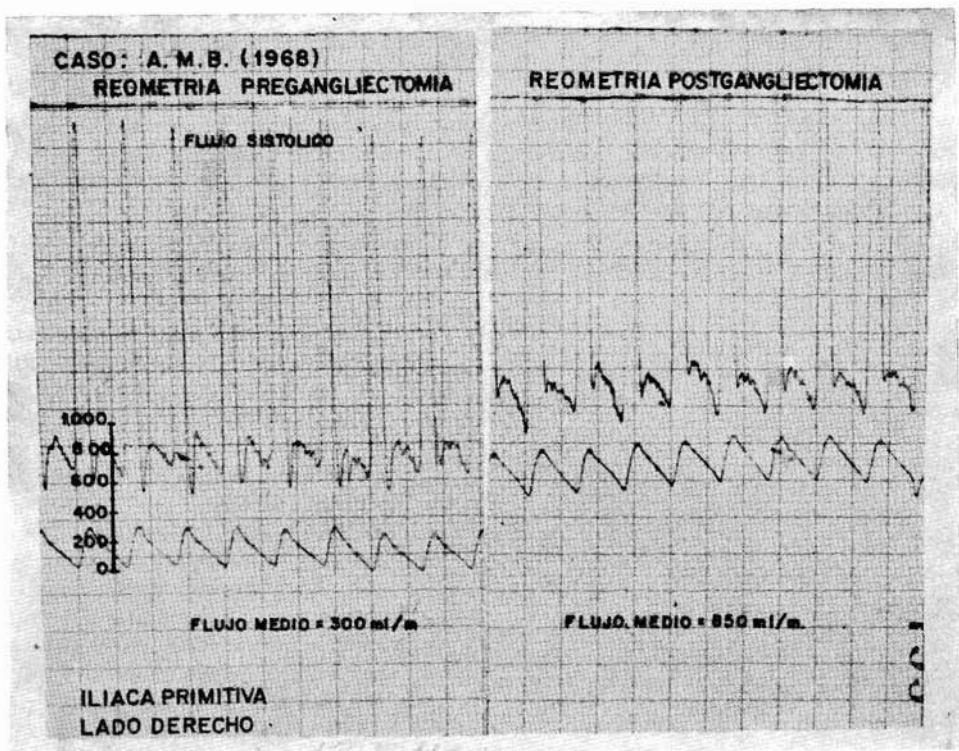


FIG. 3. En los casos de simpatectomía bilateral, a pesar de tratarse de lesiones bilaterales similares, existe siempre un flujo sanguíneo mayor en la arteria principal del lado opuesto al primero simpatectomizado y la simpatectomía de aquél determina un incremento del caudal sanguíneo que no excede de la mitad o los dos tercios del valor inicial.

Esta prueba efectuada antes de iniciar una operación hiperemiante o reconstructiva permite valorar, al finalizar la misma, si el aumento del flujo conseguido con la intervención va a ser suficiente para subvenir las necesidades funcionales de la extremidad afectada.

2.º La simpatectomía lumbar unilateral va seguida de un incremento del flujo sanguíneo superior al doble del volumen de sangre circulante inicial (figura. 2 A y B).

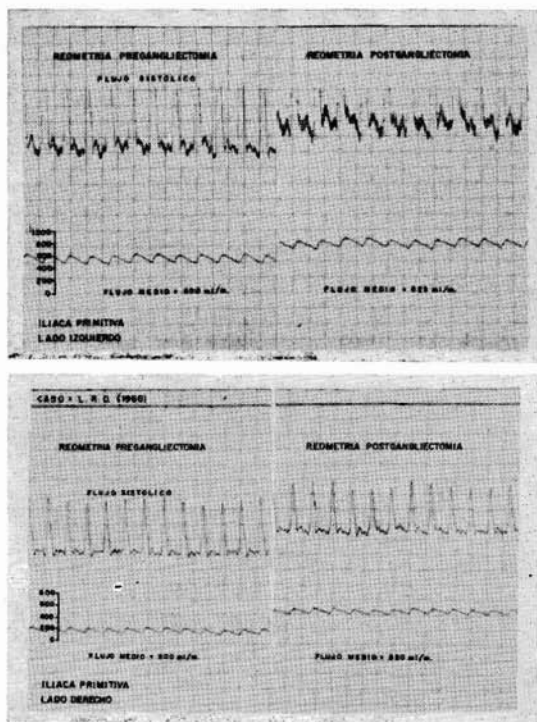


Fig. 4-A

FIG 4. Después de intervenciones reconstructivas, más aún si no se asocian a las hiperemiantes, es de gran importancia disminuir la resistencia vascular periférica, con objeto de prevenir las trombosis secundarias, aumentando el flujo sanguíneo en el período postoperatorio crítico.

3.º En los casos de simpatectomía doble hemos observado que, a pesar de tratarse de lesiones bilaterales muy similares desde el punto de vista clínico, oscilográfico, termométrico y arteriográfico, existe siempre un flujo sanguíneo mayor en la arteria principal del lado opuesto al primero simpatectomizado y que la simpatectomía de aquél determina un incremento del caudal san-

El efecto de la neurectomía simpática se observa ya a los treinta minutos de extirpada la cadena lumbar.

Sólo en 6 casos (7.14 %) se observó el fenómeno inverso de reducción del flujo sanguíneo después de la simpatectomía lumbar. Esta «reacción paradójica», excepcional según **Loose**, puede ser debida a una disregulación circulatoria periférica o bien, según otros, a una oclusión arterial precoz no detectada desde el punto de vista clínico.

Nosotros creemos que la «reacción paradójica» es imputable a la existencia de una oclusión o marcada estenosis de la arteria principal localizada por encima de la sonda medidora. La simpatectomía al disminuir, en estos casos, la resistencia periférica permite que la sangre circulante se difunda en una amplia zona de vasodilatación, lo que favorece la isquemia y facilita la gangrena distal.

Por ello pensamos que si existe una obstrucción o intensa estenosis de los segmentos ilíacos, las operaciones reconstructivas hiperemiantes.

tivas conviene que precedan a

guíneo que no excede de la mitad o los dos tercios del valor inicial (fig. 3 A y B).

4.º Después de las intervenciones reconstructivas y sobre todo si no se asocian con operaciones hiperemiantes es sumamente importante, como han demostrado diferentes autores (Cappelen y Hall, 1962; Delin y Ekeström, 1965; Engell y Lauridsen, 1966, etc.), el disminuir la resistencia vascular periférica, con objeto de prevenir las trombosis secundarias, aumentando el flujo sanguíneo en el período postoperatorio crítico (fig. 4 A, B, C y D).

Creemos, de acuerdo con Engell y Lauridsen, que la reserpina inyectada intraarterialmente es la droga de elección por su prolongado efecto vasodilatador.

RESUMEN

Se estudian mediante reometría electromagnética 84 pacientes que presentaban una arteriopatía oclusiva de las extremidades inferiores. Se insiste en la importancia de determinar antes de una operación reconstructiva o hiperemiantes el posible volumen de sangre circulante durante el trabajo muscular para poder evaluar si los resultados obtenidos con la intervención son suficientes para subvenir las necesidades funcionales de la extremidad afectada. Se comprueba

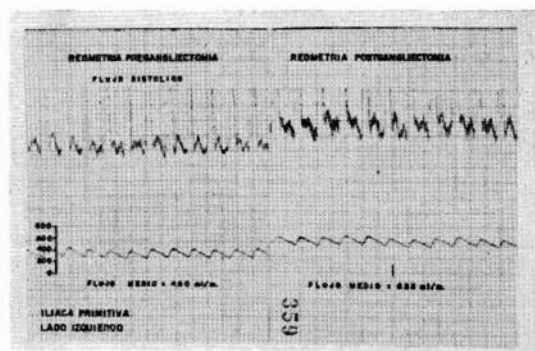
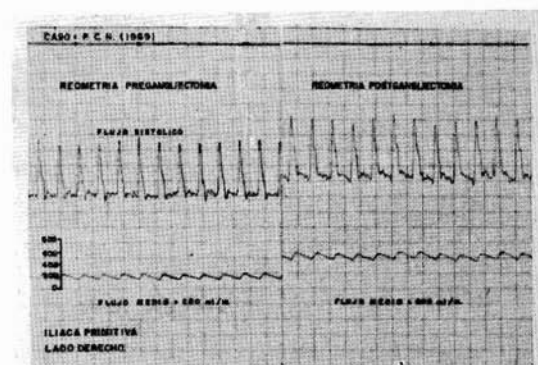


Fig. 4-B

que la simpatectomía lumbar aislada o asociada a intervenciones reconstructivas del árbol arterial, siempre y cuando estén indicadas, determina un incremento del flujo sanguíneo a través del vaso principal superior al doble de los valores iniciales.

SUMMARY

Results of the electromagnetic rheography in 84 patients with obliterant arteriopathies of the lower limbs are presented. It is pointed out the necessity of determining the possible blood flow during muscular exercise prior reconstructive surgery to know if after results will be able to provide the functional necessities of blood supply to the limb. It is demonstrated that blood flow in the main vessel

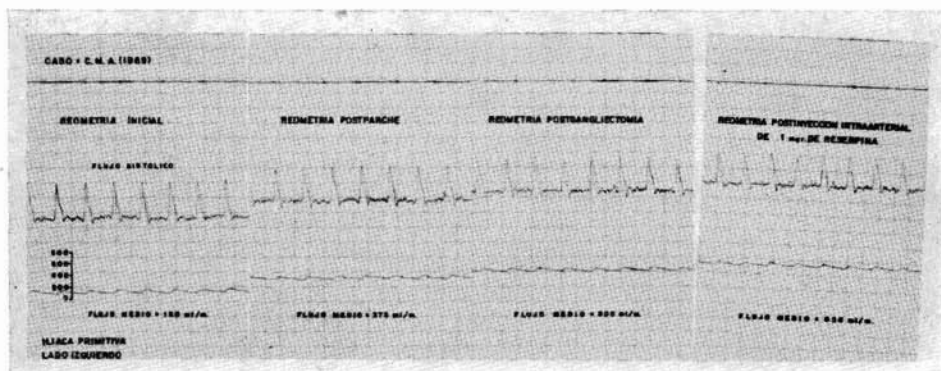


Fig. 4 C

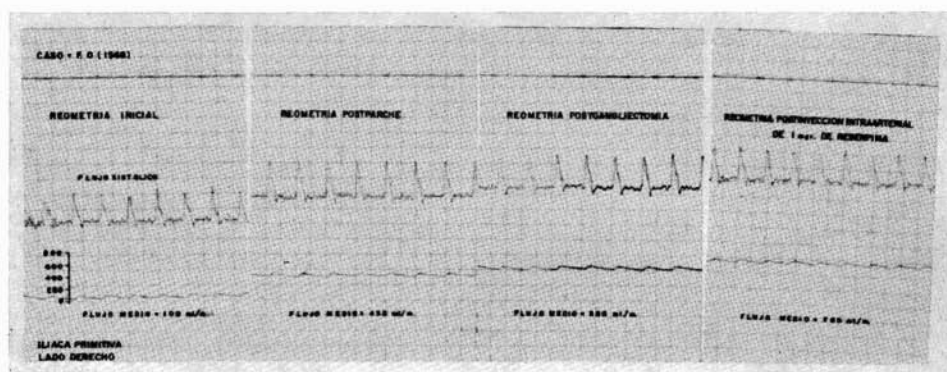


Fig. 4-D

increases twice or more after lumbar sympathectomy and after lumbar sympathectomy associated to reconstructive surgery, when surgical treatment is indicated.

BIBLIOGRAFIA

- Cappelen, Chr. Jr. y Hall, K. V.: Some observations on peripheral arterial flow by use of electromagnetic flowmeter in arterial surgery. «J. Cardiovasc. Surg.», 4:362, 1963.
- Cappelen, Chr. Jr. y Hall K. V.: The great saphenous vein used in situ as an arterial shunt after vein valve extirpation. An evaluation of its properties of conducting blood by the use of an electromagnetic square wave flowmeter. «Acta Chir. Scand.», 128:517, 1964.
- Cappelen, Chr. Jr. y Hall, K. V.: Ur diskusioen Kring kliniska synpunkter pa arteriovenosa forbindelser. Sårtryck ur Flebologiska problem. «Nordiskt Symposium i Falsterbo, 1965».
- Delin, N. A. y Ekeström, S.: Evaluation of reconstructive surgery for arterial stenosis from intraoperative determinations of flow, pressure and resistance. «Acta Chir. Scand.», 130:35, 1965.
- Engell, H. C. y Lauridsen, P.: The use of an electromagnetic square wave flowmeter in reconstructive vascular surgery. «J. Cardiovasc. Surg.», 7:283, 1966.
- Loose, K.: Indikation und Leistungsbreite der Sympathektomie bei chronischen Verschlusskrankungen der unteren Gliedmassen. «Deut. Chirurg.», 494, 1967.
- Vara-López, R.: «Reometría y Cirugía», Academia de Cirugía de Madrid, 1968.
- Vara-López, R.; Vara-Thorbeck, R.; Carranza-Albarrán, G.: Efectos de la simpatectomía lumbar, determinados mediante reometría electromagnética en las arteriopatías oclusivas del viejo. Comunicación presentada al 23.º Congreso Internacional de Cirugía de Buenos Aires, 1969. (En Prensa).
- Vara-López, R.; Vara-Thorbeck, R.; Carranza-Albarrán, G.: Die Wirkungen der lumbalen Sympathektomie, bestimmt auf Grund von elektromagnetischer Rheometrie. Pendiente de publicación en «Zentralblatt für Chirurgie».

Métodos, indicaciones y resultados de la cirugía arterial reconstructiva en la hipertensión (*)

J. ALEMANY

Departamento de Angiología de la «Knappschafts-Krankenhaus» Bottrop (Alemania)

Desde que **Thompson** y **Smithwick** efectuaron, en el año 1952, la primera anastomosis esplenorrenal y **Freeman** y colaboradores, algo más tarde, en 1954, la primera endarteriectomía con éxito en hipertensos renovasculares con estenosis de la arteria renal, han sido numerosos los trabajos aparecidos sobre los éxitos y fracasos de la cirugía reconstructiva en este tipo de hipertensión.

Si bien en la hipertensión renovascular existen todavía numerosos problemas no del todo dilucidados, creemos que en el momento actual podemos aceptar la eficacia de esta cirugía que, en un tanto por ciento elevado de casos, contribuye a la curación de estos pacientes.

Las estenosis crónicas de las arterias renales influyen en un 75 a 85 % de los casos en desencadenar una hipertensión arterial. En las grandes estadísticas aparecidas sobre la patogenia de la hipertensión encontramos que en un 2 a 9 % de casos está producida por una estenosis renal.

El aclarar el mecanismo íntimo de la hipertensión renovascular, todavía con numerosos puntos no del todo aclarados, nos llevaría a extendernos demasiado. Bástenos saber que por el trastorno en la hemodinámica renal y disminución de la presión después de la estenosis se produce una estimulación del sistema renina-angiotensina-aldostrona que origina la hipertensión y, por otra parte, que al restablecer el flujo arterial de los vasos renales desaparece la estimulación del mecanismo citado, siempre que no sea irreversible, y con ello se normaliza la tensión arterial.

La eficacia de este tratamiento, demostrada ya experimentalmente, la hemos podido comprobar en un elevado número de pacientes operados.

Los problemas, no dilucidados aún del todo, de esta cirugía se encuentran tanto en la indicación como en la operación.

La indicación operatoria viene dificultada por los problemas diagnósticos y por la insuficiente exploración, desconocimiento o desconfianza del médico que en muchos casos trata estos pacientes años enteros sin decidirse a remitirlos a un Servicio especializado.

Los problemas operatorios derivan de la insuficiencia de Centros especia-

(*) Comunicación presentada en las XVII Jornadas Angiológicas Españolas, Huelva (España), 1971.

lizados, ya que la letalidad y complicaciones de este tipo de cirugía reconstructiva de las arterias renales son o deben ser escasos.

Las causas capaces de producir hipertensión renovascular son:

1. Hipoplasia vascular congénita. 2. Hiperplasia fibromuscular. 3. Angio-organopatías estenosantes. 4. Aneurismas de la arteria renal. 5. Embolias y trombosis arteriales (rara vez). 6. Coartación de aorta abdominal sobre las arterias renales. 7. Lesiones vasculares traumáticas renales. 8. Acodaduras o compresiones de las arterias renales.

De los casos operados por nosotros, la causa más frecuente viene representada por las angiopatías obliterantes (aproximadamente un 65 %), seguida de las hiperplasias fibromusculares (20 %) (tabla I).

El diagnóstico clínico de la hipertensión renovascular es difícil, ya que los síntomas son los característicos de toda hipertensión. Por ello, sustentamos la opinión de que cualquier hipertensión debe ser diagnosticada y explorada de modo que podamos afirmar e excluir toda causa que pueda ser corregida por la cirugía (coartación de aorta, estenosis de la arteria renal, enfermedad de Cushing, etc.).

Los métodos de exploración más a menudo utilizados en el diagnóstico de hipertensión renovascular son: el urograma precoz, el radiorenograma (isótopos), la arteriografía renal selectiva, el gradiente de presión pre y postestenótico, la biopsia renal, el «test» funcional selectivo (**Howard, Rapaport, Stamey**), el «test» de infusión de angiotensina (**Kaplan, 1964**), la demostración biológica de sustancias hipertensivas en el suero (Angiotensina II, Renina) (**Helmer, 1962; Brown, 1964; Boucher, 1964**), la determinación de aldosterona, el retroneumo-peritoneo.

TABLA I
Operaciones reconstructivas en las arterias renales

Causa	casos n.º	edad	operados
Hiperplasia fibromuscular	7	29-45	7 (7 h)
Arteriopatías obliterantes	43	45-67	21 (19 h)
Traumatismo arteria renal	3	19-60	1 —
Embolia	3	46-69	2 —
Compresión	5	45-69	3 (1 h)

h = hipertensión.

Todos los casos de hiperplasia fibromuscular con hipertensión.

De los 21 casos de arteriopatías estenosantes, sólo 19 presentaban hipertensión.

De los 3 operados por compresión de las arterias renales, sólo uno era hipertenso.

De estos métodos, los tres primeros son relativamente sencillos y sin sobrecarga para el paciente. Por otra parte, no necesitan de mucho tiempo o de personal de laboratorio especializado. Los demás no han dado los resultados esperados o no se han perfeccionado aún lo suficiente. Sin embargo, no excluimos la posibilidad de que en un futuro próximo cualquiera de ellos, todavía no incluido en la rutina diagnóstica de la hipertensión renovascular, pueda ofrecernos datos decisivos para la indicación operatoria.

En general, el urograma precoz, la arteriografía renal y la exploración con isótopos son hoy por hoy los métodos más importantes utilizados en la mayoría de clínicas angioquirúrgicas para la indicación operatoria.

La arteriografía debe ser completa y abarcar no sólo las arterias renales, sino también por lo menos el origen de las demás arterias abdominales e, incluso, en caso de duda, los troncos supraaórticos. Con ello podemos evitarnos desagradables sorpresas de cuadros de angina intestinal o insuficiencias cerebrovasculares al lograr el descenso de la tensión arterial en casos de estenosis o cierres de las citadas arterias.

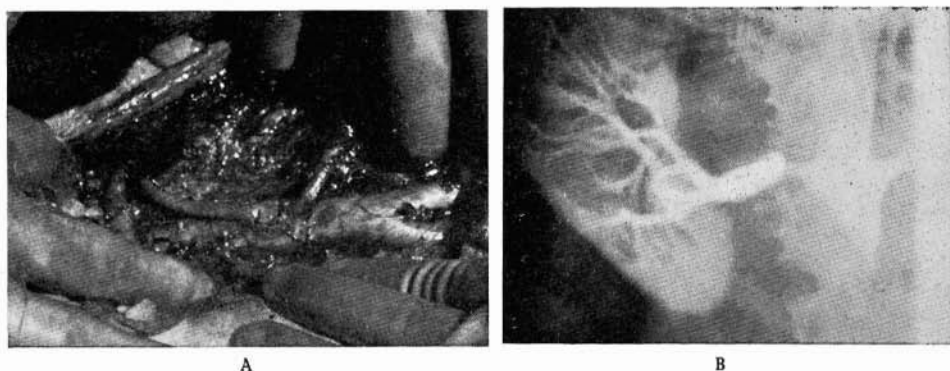


FIG. 1. Demostración radiográfica (A) y tratamiento quirúrgico (B) de la estenosis de la arteria renal.

Las indicaciones y contraindicaciones las señalamos someramente en la Tabla II.

La indicación más importante es, como es natural, la hipertensión nefrógica o renovascular, sea por hiperplasia fibromuscular o estenosis orgánica (figura 1), sea por acodaduras, compresiones o estenosis aórticas suprarrenales en individuos jóvenes.

En casos de estenosis renales asintomáticas sólo practicamos la reconstrucción en aquellos casos en los que por cualquier otro motivo (aneurismas, obliteraciones, traumatismos, etc., de la aorta abdominal) nos vemos obligados a preparar la aorta.

Las contraindicaciones viene representadas en primer lugar por causas generales (edad, alteraciones cardiacas, trastornos cerebrovasculares, etc.). Alte-

raciones anatomopatológicas renales previas pueden hacer innecesarias una reconstrucción arterial; no obstante, las biopsias pre o intraoperatorias tiene sólo un valor limitado en cuanto al pronóstico. Nos hemos encontrado con sorpresas muy agradables en individuos jóvenes, incluso con lesiones renales avanzadas, donde además de la normalización de la tensión arterial se obtuvo una mejoría del funcionamiento renal.

Una contraindicación relativa está representada por lo que nosotros denominamos hipertensión compensadora, es decir, con estenosis u obliteraciones de otras arterias abdominales o de los troncos supraaórticos. En estos casos hay que efectuar una corrección completa en casos necesarios en una o dos sesiones operatorias.

El método practicado depende de la localización de la estenosis, de las características de la pared aórtica y de las condiciones generales del paciente (adiposidad, etc.).

TABLA II

Operaciones reconstructivas en las arterias renales

Indicaciones	Contraindicaciones
A) Hipertensión nefrógena: 1. Hiperplasia fibromuscular. 2. Estenosis orificial.	A) Causas generales. B) Alteraciones anatomopatológicas renales.
B) Profilaxis.	C) Hipertensión compensadora.
C) Insuficiencia renal.	

TABLA III

Operaciones reconstructivas en las arterias renales

Causa	Normalización	Mejoría	Sin mejoría	Letalidad
Hiperplasia fibromuscular	7 = 100 %	—	—	—
Arteriopatías estenosantes	8 = 42 %	4 = 21 %	5 = 26 %	2 = 11 %
Compresión	—	1 = 100 %	—	—
Total de casos = 27 .	15 = 55 %	5 = 18 %	5 = 18 %	2 = 7 %

La vía de abordaje habitual es la incisión media desde el apéndice xifoides a la sínfisis del pubis. Sólo en casos aislados de estenosis unilaterales se utiliza la vía transrectal derecha o izquierda.

La liberación de la vena cava sólo se practica en casos de estenosis de la arteria renal derecha.

Más que para el diagnóstico y el pronóstico, la medida de los gradientes de presión pre y postestenóticos, antes y después de la reconstrucción arterial, sirve para demostrar la efectividad de la operación y su correcta ejecución.

Es importante el procurar que la interrupción de la circulación renal sea lo más corta posible. Se han dado tiempos de tolerancia de hasta 60 minutos. Lo indudable es que las complicaciones renales son más escasas cuanto menor es el tiempo de interrupción circulatoria renal.

El método más frecuente utilizado por nosotros es el «by-pass» venoso aorto-renal, empleando la vena safena interna. La anastomosis debe ser amplia, en forma de lengüeta y que no estenose la luz arterial (fig. 2).

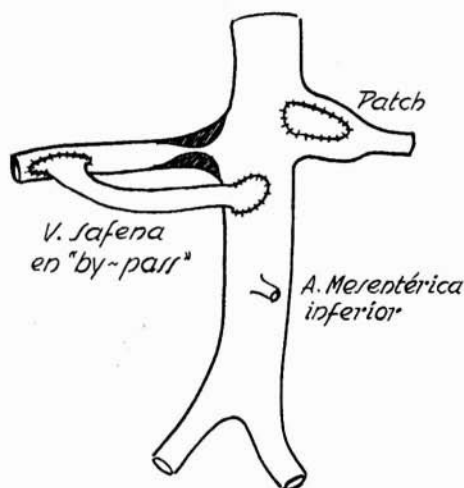


FIG. 2. Tipos de intervención. El método utilizado por nosotros con mayor frecuencia es el «by-pass» aorto-renal con vena safena. En algunos casos en que la estenosis estaba limitada al origen de la arteria renal realizamos endarteriectomía con plastia dilatadora.

Cuando la estenosis renal es derecha, el «by-pass» venoso se coloca por debajo de la vena cava.

Si la pared de la aorta está en parte calcificada o endurecida es más ventajoso practicar un «by-pass» ilio-renal. En dos casos hemos efectuado el «by-pass» con Dacron por no disponer de vena adecuada.

En cuatro casos en los que la estenosis estaba limitada al origen de la arteria renal practicamos una endarteriectomía con plastia dilatadora. No obstante, cada vez damos más preferencia al «by-pass», pues la pared arterial está

por lo general más afectada de lo que muestra la radiografía y el engrosamiento de la íntima es a su vez más extenso. Por todo ello nos vemos obligados a practicar plastias dilatadoras más extensas o dejar un escalón de íntima en la periferia, con lo que en el primer caso prolongamos de modo peligroso el tiempo de isquemia renal y en el segundo corremos el riesgo de una reobliteración de la arteria renal, con las funestas consecuencias conocidas.

No utilizamos las anastomosis esplenorenales por considerar mejores los métodos indicados.

Los resultados conseguidos por nosotros con el todavía escaso material operado fueron los expuestos en la Tabla III.

Como vemos las hiperplasias fibromusculares, casi exclusivamente en personas jóvenes, ofrecen los mejores resultados quirúrgicos, con normalización de la tensión arterial y de la función renal, lo que siempre hemos comprobado por el nefrograma isotópico. Por otra parte, la letalidad es nula en la práctica.

En los casos de arteriopatías estenosantes se obtienen peores resultados. A pesar de haber seleccionado los casos para la operación, encontramos el 26 % de fracasos y un 11 % de letalidad. Sólo en un 42 % pudimos observar una normalización de la tensión arterial y una mejoría en la función renal.

Por último, también se obtienen buenos resultados, con una letalidad prácticamente nula en los procesos compresivos de la arteria renal.

Considerando este aún escaso número de reconstrucciones arteriales renales en casos de hipertensión, debemos insistir en la indicación operatoria de las hiperplasias fibromusculares en individuos jóvenes, incluso en aquellos casos en los que la determinación de renina no sea muy convincente. Los procesos estenosantes arterioscleróticos requieren, por contra, una indicación más severa.

RESUMEN

Basándose en 27 casos operados en los últimos cinco años, el autor hace una serie de consideraciones con las que se demuestra la utilidad de la cirugía arterial reconstructiva en los procesos estenosantes de arteria renal en casos de hipertensión nefrótica. Considera como método más seguro el «by-pass» venoso aorto-renal. Dados los buenos resultados obtenidos en los casos de hiperplasia fibromuscular, recomienda en estos casos extender el número de indicaciones operatorias; en tanto que en las arteriopatías estenosantes generalizadas la indicación operatoria le parece más discutible.

SUMMARY

Considering the results of reconstructive arterial surgery in twenty seven patients with renal artery stenosis and renal hypertension during the last five years, the author reports the advantages of surgical treatment. Aorto-renal by-pass is the elective procedure. In cases having fibromuscular hyperplasia results are excellent meanwhile in cases of generalized obliterant arteriopathies the operatory indication is more questionable.

BIBLIOGRAFIA

- Van Dongen, R. J. A. M.:** Surgical considerations in ascending aortoiliac occlusive disease. «Arch. Chir. Neerl.», 20:31, 1968.
- Van Dongen, R. J. A. M.:** Wiederherstellungschirurgie bei renovasculärem Hochdruck. «Herz. Kreisl.», 3:134, 1969.
- Schriber, K. y Senning, A.:** Die chirurgische Behandlung der Nierenarterienstenose. «Chirurg», 40:438, 1968.
- Vollmar, J.:** «Rekonstruktive Chirurgie der Arterien». George Thieme Verlag, Stuttgart, 1967.

Uso prolongado de catéteres intravasculares para la perfusión arterial terapéutica continua (*)

A. M. RASO, P. SILVESTRINI y C. ROVIERA

Istituto di Clinica Chirurgica Generale e di Terapia Chirurgica dell'Università
(Director: Prof. F. Morino)
Torino (Italia)

Existe un número bastante elevado de pacientes vasculares en los cuales no cabe efectuar una terapéutica directa o indirecta debido a su edad avanzada o a sus precarias condiciones generales. En tales casos la terapéutica conservadora se sirve de vasodilatadores, bloqueos del simpático lumbar, anestesia peridural (4) y perfusiones intraarteriales de diversos fármacos.

Desde hace ya tiempo hemos abandonado la punción discontinua arterial por ser fuente de traumas vasculares continuos, punto de partida de estímulos espasmógenos sobre la arteria enferma, y porque de modo casi constante se manifiesta un «rebound effect» en relación a lo fragmentado de la introducción del fármaco.

Hace ahora tres años iniciamos el tratamiento de determinado grupo de pacientes con infusión intraarterial continua y prolongada, pero dado que se dejaba una aguja insertada, aunque lo menos traumatizante posible, las infusiones quedaban limitadas a un máximo de cuarenta y ocho horas. Hay que considerar por una parte la absoluta o casi inmovilidad del enfermo, presuponiendo que la aguja permanezca estable en la arteria y en el centro de su luz, incompatible con algunas funciones fisiológicas y, por otra, la continua posibilidad de estímulos espasmógenos.

Son varios los autores que se han mostrado partidarios de una terapéutica endovascular continua tanto en los pacientes en malas condiciones generales como en aquellos otros agudos o crónicos que van a ser operados, al objeto de preparar mejor el campo quirúrgico y de normalizar al máximo el estado patológico (1, 2 y 5).

Skalkeas y colaboradores (5) han tratado así un cierto número de enfermos, aunque la administración farmacológica fuera discontinua. Por contra, nosotros hemos procedido, por medio de un aparato puesto a punto por nuestra Escuela (3), a la infusión endoarterial continua y prolongada durante catorce días de diversos fármacos, manteniendo así una tasa hemática constante con la que mejorar al máximo tanto el aspecto tópico como el general.

(*) Traducido del original en italiano por la Redacción.

Para obtener este fin, además de la bomba peristáltica, nos hemos servido de particulares catéteres de plástico en cuya porción proximal se coloca una válvula unidireccional, válvula que además de su función antirreflujo tiene la de permitir la administración incluso discontinua de distintos productos y la obtención de muestras hemáticas para determinar las diversas constantes químicas de la sangre. Ello se ha conseguido por medio de un diafragma de goma colocado sobre la válvula. Dado que la columna de líquido perfundido quedaba íntegramente en el interior del catéter, jamás se ha corrido el riesgo de que se trombosara por reflujo arterial-catetérico. A la menor duda hemos suministrado una pequeña cantidad de heparina con fines anticoagulantes y trombolíticos.

Esta publicación pretende subrayar la importancia que tales catéteres han adquirido en nuestra práctica clínica. Sin ellos, no hubieran sido posibles las largas perfusiones practicadas por nosotros.

Antes de proceder a la colocación «in situ» del catéter hemos procedido siempre a un atento y cuidadoso examen de la zona arterial a puncionar, excluyendo naturalmente tanto las carentes de pulsatilidad como las que presentaban un soplo, índice de una estenosis superior al 50 %. Por otra parte, también hemos obtenido una exploración radiológica directa de la zona, con objeto de evitar la punción de arterias en grave estado de calcificación de la intima o con esclerosis de Mönckeberg. Con bastante frecuencia hemos practicado una exploración aortoarteriográfica para demostrar la patología y su localización; de tal modo, hemos conseguido además imágenes reales del sector arterial a tratar.

La colocación de catéteres no ha quedado limitada a los casos de cirugía imposible, sino que el tipo de terapéutica seguido por nosotros lo hemos empleado en el preoperatorio a fin de preparar mejor el lecho vascular distal. A veces la perfusión se ha mantenido durante la intervención, heparinizando por encima y por debajo, según las necesidades, y prosiguiendo la perfusión incluso en el período postoperatorio. Con cierta frecuencia hemos dejado el catéter «in situ» durante la intervención, aunque separado de la bomba, reemprendiendo sucesivamente la perfusión con el fin de evitar la trombosis distal postoperatoria.

Con estos datos queremos resaltar cómo el catéter, ya en función ya separado, puede ser utilizado en cualquier período, sea en el pre- como en el intra- y en el postoperatorio.

Para la inserción del catéter hemos utilizado la técnica de **Seldinger** por punción percutánea, a veces al poco de un examen angiográfico. Bajo anestesia local se introduce la aguja en la arteria y se empuja la punta hacia el interior del vaso, al principio en dirección centrífuga y sucesivamente, cuando no hayamos observado disparidad de efecto terapéutico, centrípetamente. El catéter introducido en la femoral común se empuja a veces hasta la iliaca, retorciéndose en U para seguir el sentido de la corriente. Una vez extraído el mandril, se une el tubo con la válvula antirreflujo y ésta a su vez con un aparato especial de fleboclisis puesto a punto por nosotros de manera adecuada para nuestra bomba. Durante la infusión recomendamos al enfermo que efectúe continuos movimientos con el pie y la rodilla para facilitar el flujo arterial de acuerdo con otros autores que consideran esta maniobra importante por potenciar la circulación colateral (5).

Alguna vez, tras la inserción del catéter en el vaso, al inicio de la perfusión

el paciente se ha quejado de la aparición de violento dolor en el muslo, dolor que cesaba de forma espontánea en pocos minutos o después de la infusión a través de la válvula de una pequeña cantidad de anestésico. Intentando razonar este dolor, lo atribuimos inicialmente al choque del catéter contra la íntima producido por el empujón por la bomba; pero luego, aún considerando las altas dosis de fármaco utilizadas por nosotros, hemos pensado que las algias debían referirse ya al exceso de masa hídrica introducida ya a la violenta acción hemodinámica y vasodilatadora tanto sobre el vaso como sobre la circulación colateral, en especial cuando algo por debajo del lugar de catéter existía una obstrucción vascular completa.

Entre 24 pacientes tratados, cuya edad variaba entre los 25 y los 85 años, 18 varones y 6 mujeres, 16 sufrían arteriosclerosis, 4 enfermedad de Buerger, 3 arteriopatía postraumática y uno atrofia de Südeck. Los estadios de la enfermedad, según la clasificación de los autores franceses por todos aceptada, variaban del II al IV.

En cada caso hemos incanulado la arteria femoral. Ello no supone que no quepa hacer lo mismo, con la misma técnica, utilizando otras vías, como la aórtica translumbar, la humeral, la temporal, la carotídea, etc. De inicio utilizamos la zona inguinal por más frecuente y por más fácil, pero la misma técnica cabe utilizar también en otros lugares con catéteres más largos.

En las fases iniciales se colocó el catéter en sentido centrífugo, incluso cuando la punción arterial se presentaba más difícil, teniendo en cuenta que se trataba de vasos afectados de patología varía; sólo más tarde hemos puncionado la arteria en sentido contrario a la corriente y en tal posición hemos colocado el catéter. Se ha observado que en algunos casos la punta del catéter se invertía por sí misma para seguir el sentido de la corriente sanguínea, mientras en otros se mantenía en posición antiflujo. Ello, demostrable dado que el catéter es radioopaco, cabe quizá atribuirlo a la acción constante de la bomba la cual ejerce una presión superior a la sistemática. Es presumible, por tanto, que cuando la bomba peristáltica es periódicamente desinsertada a fin de permitir la deambulación del enfermo y un período de reposo, el catéter muda su posición endovascular para recobrarla después o al menos en el momento de la nueva inserción de la bomba. Cualquiera que sea la posición, más o menos modificada respecto a la precedente, nunca hemos observado variaciones clínicas, anatomopatológicas ni modificaciones de la estructura de los catéteres.

El tiempo en que los tubos fueron dejados «in situ» sin cambiarlos osciló entre 48 horas y 14 días, entendiéndose como tales el entero ritmo nictimeral. Hay que observar que en algunos casos la perfusión se efectuó sin intervalo, es decir, que el paciente soportó de modo continuo la terapéutica sin que el catéter se separara de la bomba y estando obligatoriamente en cama. En 16 casos, por contra, hemos separado voluntariamente la perfusión y, habiendo fijado cuidadosamente el catéter a la piel, hemos dejado en libertad al paciente de realizar cuanto deseara. Entre los dos grupos no hemos observado diferencias importantes tanto desde el punto de vista clínico como técnico, lo que, dado el largo período en que el catéter ha permanecido «in situ» sin perfusión, hace sospechar la posibilidad de efectuar una terapéutica ambulatoria diurna o nocturna dejando el catéter insertado en la arteria durante el día, permitiendo al enfermo su acti-

vidad laboral, para reingresarlo ambulatoriamente de noche y con el aparato montado continuar la perfusión.

No podemos todavía anticipar el lapso que los tubos de polietileno pueden permanecer «in situ» sin provocar lesiones, pero de nuestra experiencia podemos afirmar que el período de dos semanas puede alcanzarse con facilidad, lo cual permite llevar a cabo un ciclo terapéutico con fuertes dosis, válido y constante.

No debemos olvidar que los tubos se hallan sometidos a trastornos por el uso tanto en su luz, a través de la cual pasan numerosas sustancias químicas de las que desconocemos con exactitud sus propiedades erosivas, como en el exterior, donde el flujo hemático representa siempre un estímulo. No obstante, dada la particular composición química no creemos que los fenómenos ocasionados por el exceso de uso puedan manifestarse en tiempo tan breve.

Más importante parecen las relaciones entre catéter, pared arterial e íntima. A diferencia de cuanto sucede en las venas, en la arteria por el mismo flujo que atraviesa el vaso a gran velocidad no hay tendencia a hechos trombóticos por estasis, también en relación con el tipo de material utilizado en la composición de los tubos. El examen clínico tanto antes como después de la perfusión no ha demostrado jamás hematomas pericaterales, signo evidente de que el tubo «rellenaba» por completo la brecha ocasionada por la aguja de punción, sin por otra parte quedar «estrangulado» por el tono arterial. Dichos tubos están, en efecto, en condiciones de resistir a las demandas externas no sólo cuando están recorridos por el líquido terapéutico empujado por la bomba, sino cuando se hallan separados de ésta, dado que siempre están rellenos de líquido no hemático gracias a la acción de la válvula antireflujo.

En los casos sometidos por nosotros a la intervención, el examen directo de la arteria nunca ha permitido demostrar alteraciones distintas a las ocasionadas por la arteriografía, sobre todo si tenemos en cuenta que hemos utilizado una zona donde los hematomas se manifiestan con facilidad y que hemos actuado sobre arterias patológicas.

En conclusión de cuanto hemos expuesto, podemos afirmar que la técnica de perfusión seguida por nosotros nos es posible sólo en relación a los catéteres puestos a nuestra disposición al principio sólo para uso venoso. Ellos se han demostrado adaptables a la perfusión endoarterial continua durante largo tiempo, pudiendo ser abandonado «in situ» durante muchos días, con tal de que sean fijados de modo adecuado a la piel, tanto en enfermos en cama, como en pie o deambulantes. Gracias a la aplicación de la válvula antireflujo jamás hemos observado fenómenos de trombosis intracaterales. A su vez, tampoco hemos apreciado fenómenos por exceso de uso ni rotura del tubo, así como reacciones de los tejidos vecinos o de las tunicas vasculares.

Las ventajas que nos ofrecen son, por tanto, de amplia aplicación y gracias a catéteres de mayor longitud actualmente en el comercio nos es posible alcanzar vasos más distantes y efectuar perfusiones selectivas de órganos tras incanalación a cielo cerrado. El catéter puede ser bien dirigido hacia el ostio de cualquier colateral aórtica gracias al madril flexible de que consta.

En síntesis, deseamos subrayar nuestra experiencia positiva con la terapéu-

tica de las arteriopatías no quirúrgicas e incluso quirúrgicas agudas y crónicas mediante la bomba peristáltica que se sirve de catéteres que no han presentado inconvenientes de género alguno y se han mostrado de extrema utilidad.

RESUMEN

Se expone la experiencia de los autores utilizando catéteres de perfusión continua intraarterial terapéutica en las arteriopatías agudas y crónicas. Subrayan las características de dicho procedimiento y afirman su posibilidad en los casos tratados. Entre sus ventajas se cuenta la de poder dejar «in situ» el tubo durante muchos días sin que se presenten inconvenientes técnicos ni clínicos.

SUMMARY

Continuous intraarterial infusion catheterization for acute and chronic arteriopathies is reported. Special catheters and peristaltic pump are used. Good results are obtained.

BIBLIOGRAFIA

1. **Fadhli, H. A.; Fine, D. P.; Mazuji, M. K.:** Intra-arterial infusion of Dextran. «J. Thor. Cardiovasc. Surg.», 53:496, 1967.
2. **Marti, W. K.:** Long-term infusion treatment with vasodilators and low molecular weight dextran in the treatment of peripheral arterial occlusions. «Schweiz. med. Wchschr.», 93:1746, 1963.
3. **Morino, F.; Silvestrini, P.; Raso, A. M.; Bianchi, M.:** L'arterioclisi continua con l'impiego di pompa di tipo peristaltico. «Minerva Med.», vol. 62, 1971.
4. **Raso, A. M. y Silvestrini, P.:** La terapia delle arteriopatie periferiche mediante infusione peridurale. (En Prensa).
5. **Skalkas, G.; Balas, P.; Katsogianis, A.; Bakoulas, G.; Karagianakos, R.:** A new approach to the treatment of ischemic conditions of the extremities: continuous intraarterial infusion therapy. «Angiology», 20:144, 1969.

Estudio de la asociación dextrán-sulfato potásico-piridinol carbamato sobre las enfermedades vasculares y dislipemias

WLADIMIR PADROS

Jefe del Servicio de Angiología de la Clínica Médica «B» (Prof. M. E. Soriano).
Hospital Clínico de Barcelona (España)

Desde que **Anitchkov** y **Chalatov** demostraron, hace 50 años, que era posible desencadenar en el perro, gracias a una alimentación rica en colesterol, alteraciones vasculares que recuerdan la arteriosclerosis humana, infinidad de investigadores y clínicos han tratado de hallar relación entre hiperlipemias y arteriosclerosis. Se comprobó que la aparición de placas de ateroma iba ligada a una elevación de la colesterolemia; esto sólo sucedía en dos terceras partes de los casos. Tal discordancia entre tasa de colesterol y placas de ateroma era explicable por dos hallazgos: Primero, la tasa de colesterol sólo representa el 20 % del total de lípidos sanguíneos; y, segundo, porque esta tasa a partir de los 60 años de edad desciende en muchos casos con rapidez hasta la normalidad, debido a que en esta edad el consumo de grasas y de hidratos de carbono está disminuido, siendo la absorción de grasas menos completa. Por tanto, el no detectar ninguna dislipemia en un paciente de edad superior a los 60 años no significa que no la haya podido padecer.

Los grandes avances sobre el estudio de los lípidos sanguíneos se iniciaron cuando se comprobó que estos productos se encontraban en la sangre en forma de lipoproteínas, siendo posible estudiarlos, detectarlos y dosificarlos por ultracentrifugación, electroforesis y por el método inmunológico.

Fue a partir del estudio electroforético de las lipoproteínas, llevado a cabo en el National Heart Institute en Bethel por **Frederickson, Lees** y **Lévy**, clasificando varios millones de lipoproteínogramas, que permitió identificar cinco entidades bien definidas. Nosotros creemos que, con el tiempo, serán ampliadas, sobre todo por grupos limítrofes entre ellas. Sólo a modo de recordatorio, citaremos someramente estos grupos para pasar a nuestro estudio.

1) **Hiperlipemia Tipo I.** Hipertrigliceridemia. Hiperquilomicronemia.

Tipos: Familiar (**Bürger**, 1932). Se trata de una hiperlipemia exógena inducida por las grasas.

Forma secundaria. Asociada a diabetes, mieloma, linfoma, lupus eritematoso generalizado.

Tipo II. Hiperbetalipoproteinemia, xantomatosis familiar.

Es la más grave.

Forma familiar. Se manifiesta con carácter mendeliano. Aparece la sintomatología de los 20 a los 30 años, siendo su patogenia un defecto del catabolismo del colesterol.

Forma secundaria. Hipotiroideos, síndrome nefrótico, mieloma múltiple, monoglobulinemia.

Tipo III. «Boad Beta Disease», de **Lévy** y **Frederickson**.

Betalipoproteínas aumentadas y anormalmente ricas en colesterol y triglicéridos, se confunden con las pre beta.

Síndrome primario autónomo en gran número de casos de origen familiar autosómico recesivo.

Tipo IV. Hipertrigliceridemia endógena.

Los triglicéridos son elaborados y puestos en la sangre a ritmo más rápido de lo normal.

Tipo V. (Miseto)

Presenta caracteres del Tipo I y IV.

Hemos realizado aquí un resumen del cuadro clínico y de la clasificación del Prof. **G. Bickel** para resaltar las diferencias existentes entre las hiperlipemias, resaltando la utilidad del nuevo medicamento estudiado (Dextran sulfato potásico), Lipemol 150 mg, piridinol carbamato 250 mg, dosificado en cápsulas de gelatina dura, al cual atribuímos un efecto beneficioso sobre los trastornos vasculares periféricos, independientemente del tipo de dislipemia y sobre todo del paciente, ya que muchos de ellos rebasan la edad de los 60 años a partir de la cual resulta a veces imposible clasificarlos.

El estudio se ha realizado en 36 pacientes en edades comprendidas entre los 37 y 80 años; con un 32 % comprendidos entre los 51 y 60, un 23 % entre los 61 y 70, un 17 % entre los 41 y 50, un 15 % entre los 37 y 40 y un 13 % entre los 71 y 80. De ellos: 11 con dislipemias sin patología vascular detectable; 5 con arteriosclerosis obliterante localizada de preferencia en las ilíacas; 5 con arteriosclerosis obliterantes localizadas de preferencia en las femorales; otros 5 con arteriosclerosis obliterante de arterias distales, a partir de la poplítea; uno con arteriosclerosis obliterante de los troncos supraaórticos; 2 con arteriosclerosis obliterante de las carótidas; 6 con arteriosclerosis obliterante intracerebral; uno con síndrome de dedo muerto braquial.

En cuantos pacientes ha sido posible se han practicado los siguientes estudios: lípidos totales, colesterinemia, trigliceridemia, lipidograma. En todos los casos en que estaba indicado se han practicado exploraciones arteriográficas para ilustrar gráficamente las lesiones de los pacientes. No se han practicado arteriografías de comprobación, para evitar molestias y peligros innecesarios, dado que clínicamente es posible juzgar del efecto.

De los 36 pacientes estudiados, hemos obtenido los siguientes resultados:
Colesterinemias... 29 descienden, 5 aumentan y 2 no varían.

Lípidos totales... 30 descienden, 4 aumentan y 2 no varían.

Trigliceridemia... 16 descienden, 9 aumentan y 11 en los que no se tienen resultados.

Pre beta... 15 descienden, 3 aumentan y el resto no se tienen resultados.

Esteres del colesterol... 6 descienden, 2 aumentan y el resto no se tienen resultados.

La discordancia entre las pocas variaciones de la Pre beta y ésteres del colesterol son debidas a las dificultades en conseguir una constancia en las respuestas a nuestras peticiones de análisis.

Como se deduce del estudio anterior, destaca la constancia en el descenso de la tasa de colesterol y lípidos totales, lo cual según nuestras experiencias se consigue a partir de los 30 a 60 días.

En cuanto a la trigliceridemia, no desciende con la misma constancia; aunque también ha sido difícil obtenerla de modo sistemático. Rigiéndonos pues por estos resultados y las experiencias citadas en el magnífico trabajo sobre dislipemias extraído de la Convención de La Baule, esta asociación es más efectiva sobre los trastornos circulatorios periféricos que sobre los coronarios, en los cuales influye mucho más al parecer la trigliceridemia.

Al respecto hemos controlado el índice oscilométrico de 22 pacientes: 16 con trastornos circulatorios periféricos de extremidades inferiores y 6 dislipémicos con oscilometría normal. Entre ellos se obtuvieron mejorías espectaculares en 5 casos, mejorías ostensibles en 10, sin variaciones en 3 y empeoraron 4.

La claudicación intermitente, en los pacientes que la padecían, ha mejorado aproximadamente en la mitad, en algunos a pesar de no haber mejorado de modo paralelo la oscilometría.

Del total de pacientes en que se administró el producto, controlados y sin controlar, no se ha observado intolerancia de género alguno.

De los 36 pacientes controlados sólo 2 empeoraron de su sintomatología: uno cerebral y otro con arteriosclerosis obliterante distal de las extremidades, coincidiendo en los dos el que tampoco mejoraron las cifras analíticas.

De los enfermos con trastornos cerebrales hemos valorado el estado de conciencia, hemiplejía o afasia, si las padecían. De los 9 casos en total, se aprecia una mejoría en 6, sin variación en 2 y un empeoramiento; en el caso del dedo muerto se curó de manera espectacular, así como la dislipemia que sufría.

Haciendo referencia exclusivamente a las dislipemias, independientemente de la patología vascular que pudiera padecer el paciente, hemos de resaltar el haber conseguido un descenso de las cifras en casi todos los casos, incluso en algunos en que las cifras se hallaban dentro de la normalidad.

En un caso debemos destacar el que su extraordinaria dislipemia, que a nuestro juicio hizo fracasar cinco intervenciones de cirugía arterial directa practicadas por un competente equipo vascular, cifrada en 4.500 lípidos totales con colesterinemias del orden de los 5 y trigliceridemia en 4, no descendieron sus cifras de modo tan espectacular como con el clofibrato, sin embargo la claudicación intermitente y el estado general mejoró más, incluida la oscilometría.

Conclusiones. El producto se muestra muy efectivo en el tratamiento de los trastornos vasculares periféricos (en estadios I y II).

En los pacientes con trastornos cerebrales induce una mejoría de la sintomatología, tanto de la lucidez mental como del trastorno motor o afásico.

Los efectos colaterales de intolerancia han sido totalmente nulos.

NOTA: Agradecemos a los Laboratorios Rocador su gentileza por haber puesto a nuestra disposición la cantidad que nos ha sido necesaria de su preparado Diferdex empleado en nuestro estudio.

RESUMEN

El autor expone los resultados obtenidos con la asociación Dextran sulfato potásico-piridinol carbamato sobre la arteriosclerosis y las dislipemias en un total de 36 pacientes, respecto a la colesterinemia, lípidos totales, trigliceridemia, pre beta, ésteres del colesterol y sintomatología clínica. Llega a las siguientes conclusiones: La asociación se muestra muy efectiva en el tratamiento de los trastornos vasculares periféricos, en sus estadios I y II. En las vasculopatías cerebrales mejora la sintomatología. Su tolerancia es perfecta.

SUMMARY

Thirty six patients having arteriosclerosis or lipid alterations were treated with pyridinolcarbamate associated to dextran potassium sulfate.

Cholesterolemia, blood lipids, tryglycerides, prebeta and cholesterol esters were determined and the clinical results were considered. The association was highly effective in the treatment of grade I and II peripheral vasculah diseases, improved the symptomatology in cerebral vasculopaties and no side effects were observed.

Linfedema idiopático de los miembros inferiores

Experiencia personal

H. GARRIDO-GARCIA, J. A. DE DIEGO-CARMONA y A. DE LA FUENTE-PERUCHO

Cátedra de Patología Quirúrgica II (Prof. Alfonso de la Fuente Chaos).

Facultad de Medicina de Madrid (España)

Sinonimia: Linfedema primario (no inflamatorio) (1, 2). Linfedema idiopático. Linfedema de origen desconocido (7). Linfedema espontáneo (23).

El conocimiento del linfedema ha sido oscuro, hasta que la aplicación de nuevos métodos de diagnóstico (linfografía, isótopos radioactivos, etc.) han hecho la luz en terreno tan litigioso.

La linfografía permite establecer una clasificación anatómica (10, 11, 12) del linfedema idiopático que facilita un sólido punto de partida para su estudio fisiopatológico e iniciar, con ciertas reservas, una terapéutica en algunos casos etiológica o, cuando menos, sobre fundamentos fisiopatológicos que lentamente van dando sus frutos.

Hemos permanecido temerosos en la terapéutica hasta que el desarrollo de la nueva metodología diagnóstica nos va permitiendo la correcta etiquetación de las distintas formas clínicas. Solamente así se pueden establecer propiamente las indicaciones quirúrgicas y la valoración de los resultados.

Clasificación del linfedema idiopático

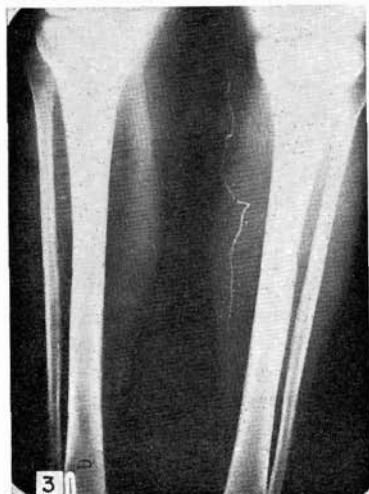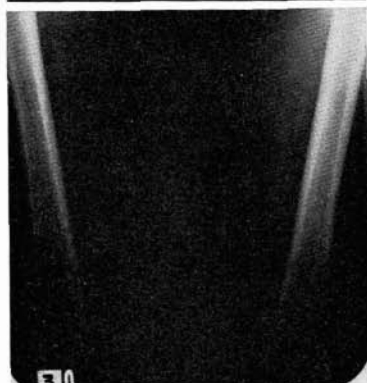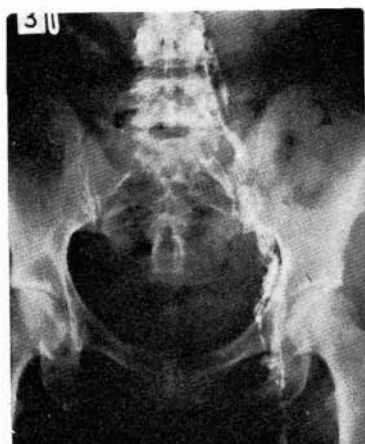Kinmonth (10, 11, 12) en 1957 correlaciona sus hallazgos linfográficos sobre la base de la clasificación de **Allen** (1, 2) de 1934, que aun siendo la más correcta en cuanto a ordenación de las observaciones clínicas no encierra asimismo toda la verdad.

Linfedema idiopático o primitivo:

1. Linfedema precoz (antes de los 35 años de edad).
2. Linfedema tarda (después de los 35 años de edad).
3. Linfedema congénito:
 - a) hereditario o familiar: 1. enfermedad de Milroy.
2. enfermedad de Nonne-Meige.
 - b) simple.

Linfedema precoz: Es el aumento de volumen de los miembros inferiores que aparece de forma espontánea y sin causa conocida, antes de los 35 años de edad, en la mayoría de los casos entre los 9 y 25 años. El 87 % de la serie de **Allen** y más del 70 % para **Kinmonth** son mujeres, con predominio en el miembro inferior izquierdo. En su inicio el paciente observa, por lo general, entumecimiento alrededor del pie y del tobillo, haciéndose más pronunciado en los largos períodos de actividad, durante la menstruación y en las épocas de calor.

Linfedema tarda: Semejante al anterior, pero de aparición por encima de



los 35 años de edad. La frecuencia de esta forma clínica es baja (12 % en los casos de **Kinmonth**).

Linfedema congénito: Existen dos tipos, simple y hereditario.

El linfedema congénito simple afecta a un solo miembro de la familia y aparece ya desde el nacimiento.

El linfedema congénito hereditario afecta a un número suficiente de parientes, lo que permite achacar la responsabilidad del proceso a una alteración genética. Se conoce como enfermedad de Milroy cuando aparece desde el nacimiento; y como enfermedad de Nonne-Meige cuando se presenta en la pubertad y en la que se supone un substrato anatomopatológico.

Reconociendo brevemente los fundamentos clínicos de esta clasificación, la linfografía permite clasificarlos según los aspectos anatómicos que ésta ofrece, lo que como veremos cambia de modo radical la confusa imagen que ofrecía la clasificación clínica de **Allen** y la aclara.

Linfedema idiopático o primitivo, según la clasificación anatómica de Kinmonth:

1. Aplasia	14 %
2. Hipoplasia	55 %
3. Dilataciones varicosas	24 %
4. Reflujo dérmico	6 %

Aplasia de los troncos linfáticos (14 %): No se observan en absoluto troncos linfáticos en el área explorada. Después de la inyección subcutánea bilateral de Patent Blue entre los dedos no es inhabitual observar la diseminación del colorante en el plexo dérmico del dorso del pie, extendiéndose a veces al tobillo o más allá. En la exploración quirúrgica del dorso del pie o en la parte anterior del maléolo interno se demuestra la presencia de un plexo de finos vasos linfáticos muy difíciles de canalizar, así como la ausencia de auténticos troncos linfáticos. La aplasia se presenta en casos de linfedema precoz o congénito (simple o hereditario).

Fig. 1. Caso II. Linfografías extremidad inferior izquierda: Se visualiza un único vaso en pierna y muslo hasta ganglios inguinales; redes linfáticas pélvico-aórticas compatibles con la normalidad. Diagnóstico: Linfedema precoz con hipoplasia de los troncos linfáticos.

Caso clínico I: R. S. T., enferma de 19 años de edad. Hace cinco años comienza con edemas maleolares vespertinos en pierna izquierda, que al año se hace bilateral. Esta hinchazón de las piernas aumenta con el calor y la menstruación, no produciendo cambios en la coloración ni trastornos tróficos. Los estudios practicados revelan la inexistencia de datos patológicos. Por el contrario, la linfografía evidencia telangiectasias linfáticas subcutáneas, sin que quepa definir elemento alguno que se caracterice por su estructura de tronco linfático. Esta enferma con bloqueo linfático, en la que el colorante no progresó más allá del punto de inyección salvo su difusión a través del tejido graso, en especial en la sinovial de los tendones, fue catalogada dentro del grupo del linfedema precoz (**Allen**) por aplasia de troncos linfáticos (**Kinmonth**).

Hipoplasia de troncos linfáticos (55 %): Se caracteriza por la escasez de troncos linfáticos en número y tamaño. En la exploración del pie y del tobillo, al realizar la linfografía, los vasos linfáticos tienen las características antes citadas. Por lo habitual se observa la progresión del Patent Blue por el plexo dérmico. Las radiografías demuestran escasos troncos, uno o dos, que ascienden por la pierna y el muslo; y con frecuencia reflujo dérmico (Dermal back Flow). La hipoplasia puede localizarse en el pie o generalizarse a todo el miembro inferiores.

Caso clínico II: G. F. A., enferma de 32 años de edad. Desde hace quince años presenta edema en ambas piernas, más evidente en maléolos. Aumenta con las temperaturas elevadas y en los períodos premenstruales; disminuyendo con el reposo, la posición horizontal de las piernas y con los diuréticos, aunque de forma pasajera. La exploración de ambas extremidades inferiores puso de manifiesto un aumento del diámetro de las mismas, más acusado en el pie y tercio inferior de la pierna; ausencia de fovea a la presión digital; coloración normal; inexistencia de trastornos tróficos. La linfografía demuestra una amplia difusión del Patent Blue por el tejido celular subcutáneo en el dorso de los pies. Se logra canalizar un linfático de pequeño calibre en el pie izquierdo, sin que pueda localizarse alguno en el derecho. La radiografía practicada tras la inyección de 9 c. c. de lipiodol ultrafluido más un c. c. del mismo marcado con I^{131} (100 mc) demuestra un único vaso en la pierna y en el muslo izquierdo. La gráfica del paso de isótopo a sangre es plana con lentificación de la llegada del mismo a ganglios inguinales. Por último, la absorción de Au-198 coloidal tras la inyección subcutánea en el dorso de ambos pies es menor del 10 % a las veinticuatro horas. Son estos tres parámetros los que nos permitieron diagnosticar a la enferma de linfedema precoz con hipoplasia de los troncos linfáticos (fig. 1).

Caso clínico III: J. C. A., enfermo de 43 años de edad. Desde los tres años presenta edema duro en extremidad inferior izquierda, de progresión lenta, no acompañado en momento alguno de cambios de coloración, temperatura o del trofismo; mejorando con el decúbito y elevación de la extremidad. Continuó así desde entonces, con la interferencia de 19 intervenciones sobre dicha extremidad, de las cuales carecemos de informe, sin que modificaran la sintomatología.

Hace cuatro años, brusca aparición de zonas eritematosas en la misma extremidad, con descamación posterior. Este cuadro se repite a los pocos días de ingreso en nuestra clínica. La linfografía del miembro inferior izquierdo puso de manifiesto la existencia de un vaso linfático enormemente dilatado en el dorso

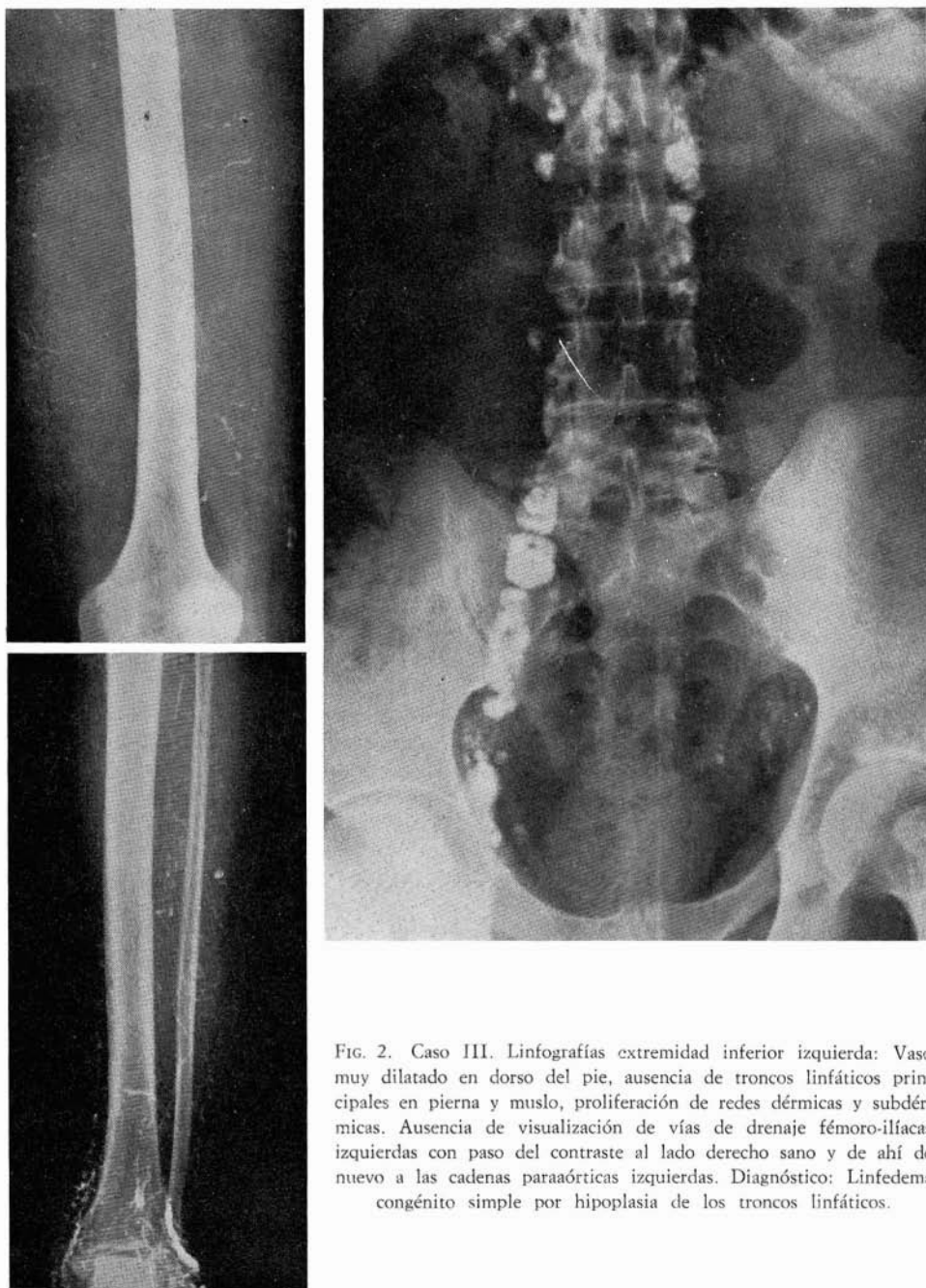
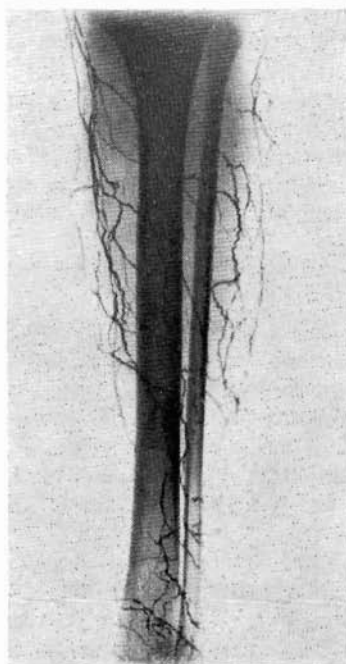
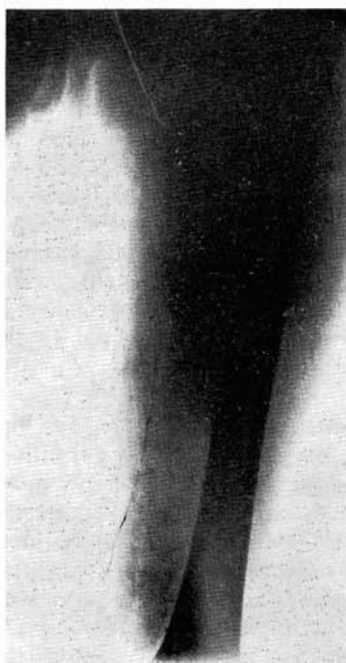

FIG. 2. Caso III. Linfografías extremidad inferior izquierda: Vaso muy dilatado en dorso del pie, ausencia de troncos linfáticos principales en pierna y muslo, proliferación de redes dérmicas y subdérmicas. Ausencia de visualización de vías de drenaje fémoro-iliacas izquierdas con paso del contraste al lado derecho sano y de ahí de nuevo a las cadenas paraaórticas izquierdas. Diagnóstico: Linfedema congénito simple por hipoplasia de los troncos linfáticos.



del pie y, en las radiografías practicadas, la lentitud de progresión del contraste que persiste en la pierna y en el muslo a las veinticuatro horas, así como la proliferación de redes dérmicas y subdérmicas a todo lo largo de la extremidad, sin que se llegara a visualizar a estos niveles tronco linfático principal alguno, posiblemente a causa de los 19 actos quirúrgicos sufridos. Otro hecho a destacar es la visualización del territorio ganglionar fémoro-ilíaco derecho habiendo inyectado el contraste exclusivamente en la pierna izquierda. Esto nos induce a pensar en que, además de la hipoplasia de los troncos linfáticos de la extremidad, coexista hipoplasia de las vías de drenaje fémoro-ilíacas izquierdas, induciendo la proliferación de las de drenaje contralateral.

Este enfermo lo diagnosticamos de linfedema congénito simple por hipoplasia de los troncos linfáticos (fig. 2).

Caso clínico IV: M. C. P., enfermo de 35 años de edad. Desde los veinte años presenta edema duro de la extremidad inferior izquierda, edema que no cede con los tratamientos habituales y que va en aumento hasta la actualidad. La linfografía nos revela la presencia de una amplia red dérmica en la pierna y un único tronco linfático de drenaje en el muslo (fig. 3).

Dilataciones varicosas (24 %): Los linfáticos se observan con dilataciones segmentarias o generalizadas y tortuosidades. La insuficiencia valvular se demuestra por linfografía retrógrada (10, 11, 12), así como por la aparición de circulación colateral, reflujo dérmico (Dermal back flow) o comunicantes entre el sistema subdérmico y el sistema profundo (experiencia personal). En estos casos es fácil practicar la linfografía por la dilatación de los linfáticos, si bien son en extremo frágiles.

Complicación destacada de esta forma clínica es la aparición de reflujo quiloso a los miembros inferiores, ascitis quilosa, quilotorax, quiluria, fístulas linfáticas en miembros inferiores, etc.

FIG. 3. Caso IV. Linfografías extremidad inferior izquierda: Amplia red dérmica en pierna, con ausencia de troncos principales; único tronco de drenaje en muslo.

Caso clínico V: R. G. C., enferma de 18 años de edad. Desde hace cuatro años nota, coincidiendo con la menarquia, aumento del diámetro de caderas, muslos y piernas, de forma simétrica y progresiva. En la exploración es evidente el aumento de volumen de las extremidades inferiores, sin que la presión digital produzca fovea. Tras la inyección subcutánea en dorso de ambos pies de una dosis de Au-198 coloidal, la dispersión a las veinticuatro horas fue del 32.3 %. La linfografía, previa canalización de troncos linfáticos de ambos pies, pone de manifiesto amplias dilataciones varicosas linfáticas de modo fundamental en territorios inguinal, ilíaco y paraaórtico, tortuosidades múltiples y amplia circulación colateral, así como un área de reflujo dérmico en el tercio inferior del muslo derecho y, como complemento a lo ya descrito por **Kinmonth**, presencia de una comunicación entre el sistema subdérmico y el profundo a nivel del tercio inferior de la pierna derecha, que rellena el ganglio poplíteo (fig. 4).

Reflujo de troncos subdérmicos o profundos a redes dérmicas (6 %): Los linfáticos dérmicos corren el fino plexo capilar carentes de valvas a través del tejido celular subcutáneo, orientándose en último término hacia los troncos principales subdérmicos valvulados. En el individuo normal no se aprecia reflujo desde los troncos subdérmicos al plexo dérmico, ya sea del Patent Blue ya del lipiodol.

Es frecuente observar el plexo dérmico en las formas aplásicas o hipoplásicas de los troncos subdérmicos; sin embargo, no podríamos denominarlo propiamente reflujo en estos casos, sino circulación colateral dérmica de derivación.

En las dilataciones varicosas, el relleno de contraste del pleno dérmico corresponde más a un fenómeno de reflujo hacia dicho plexo desde los troncos principales por insuficiencia valvular que a una circulación dérmica de derivación como en los casos anteriores.

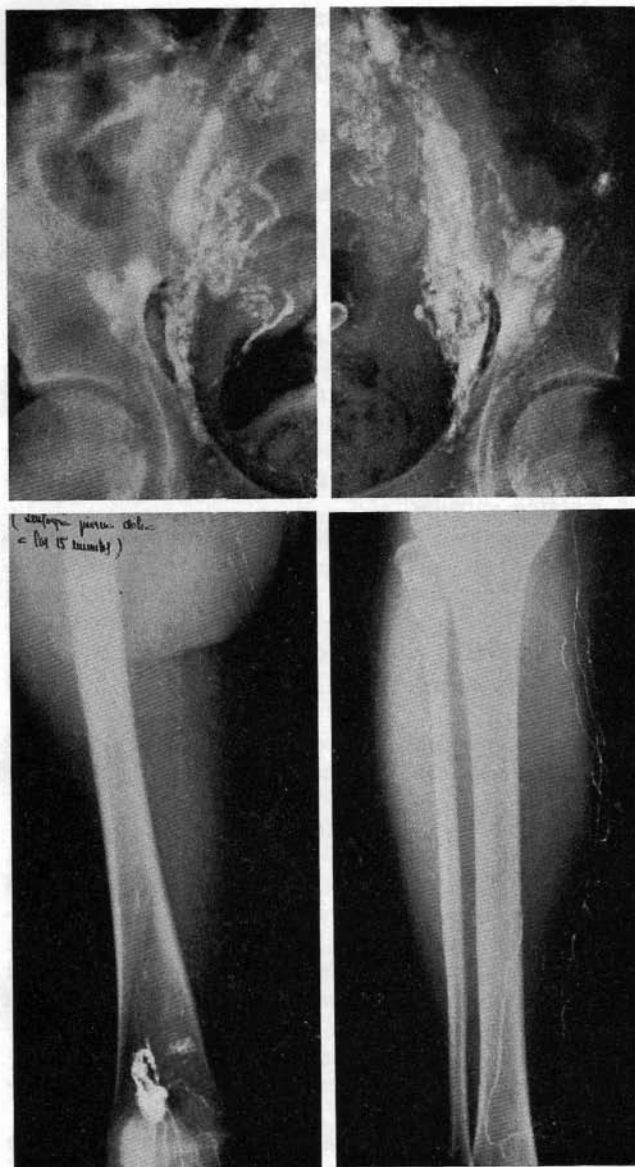
Otra forma clínica es la denominada escuetamente reflujo dérmico (Dermal back flow), en la que aparecen imágenes del plexo dérmico sin anomalías aparentes en los troncos principales. A pesar de la ausencia de hallazgos, la interpretación correcta sería la de la existencia de linfáticos con incompetencia valvular localizada, o estancamiento u obstrucción por encima de la zona de reflujo dérmico.

Fisiopatología del linfedema idiopático

Starling (19, 20, 21, 22), después de extensos estudios, establece en 1909, el intercambio de fluidos entre plasma y linfa. Afirmación fundamental en su concepto era la de que las grandes moléculas proteicas no pasaban a través de la membrana capilar. Esta hipótesis establecía que el intercambio de fluidos entre el espacio capilar y el intersticial era gobernado por la relación entre presión oncótica de las proteínas plasmáticas, que mantenían en fluido dentro del capilar, y la presión sanguínea. La diferencia entre las dos fue denominada presión de filtración.

Starling consideraba los linfáticos como un sistema de compensación o válvula de seguridad cuando la circulación se encontraba sobrecargada.

Drinquer (8) discute en 1946 la hipótesis de **Starling**, manteniendo que las proteínas filtran continuamente fuera del torrente sanguíneo y que el nivel de



proteínas plasmáticas era mantenido sólo gracias a un retorno eficiente de linfa.

Empleando albumina marcada (25), con I^{131} se pudo demostrar en 1951 de manera terminante que las proteínas plasmáticas salen de los capilares con un intercambio diario de más del 50 % del total del volumen de plasma sanguíneo. Por ello, podríamos concluir que la albumina sale continuamente y en gran cantidad de la circulación. Considerando que no puede ser reabsorbida por los capilares, su retorno dependerá por entero del sistema linfático.

Las causas posibles de fracaso de un retorno linfático eficiente podrían esquematizarse de la siguiente forma (3, 4, 5):

1. Presión más alta en el lecho capilar, por incremento de la presión arterial o alta presión venosa.

A este respecto se consideran las observaciones de **Calnan** en la participación de la obstrucción venosa en la etiología del linfedema procox, observaciones que expondremos más extensamente al tratar

FIG. 4. Caso V. Linfografías extremidad inferior derecha: Comunicación entre los sistemas subdérmico y profundo en tercio inferior de pierna, ganglio poplíteo relleno a través del sistema profundo, área de reflujo dérmico en tercio inferior de muslo. Dilataciones varicosas en territorio fémoro-iliaco de ambos lados.

del predominio del linfedema en el miembro inferior izquierdo.

2. Aumento de permeabilidad de la pared capilar. Las medidas de los grados de filtración capilar en la pierna normal y en la linfedematosa no proporcionan diferencias valorables (13).

3. La albumina puede atravesar con lentitud el espacio tisular entre el capilar y el linfático.

4. La absorción de albumina por el linfático puede ser más lenta de lo normal.

No existe evidencia experimental que confirme o refute los tres últimos apartados (3, 4, 5).

6. Las válvulas de los linfáticos de los troncos principales pueden ser incompetentes. Existe hoy demostración clara de este aserto. La multiplicidad de válvulas en los troncos linfáticos sugiere que un mecanismo oncótico pudiera ser la causa del curso anterógrado de la linfa: si la albúmina penetra selectivamente en un linfático, su presencia facilitará la penetración de agua en dicho segmento, lo que se traducirá en un aumento de volumen, encontrando acomodo dentro del sistema linfático mediante un movimiento anterógrado de la linfa evitando su reflujo mediante un sistema valvular.

7. Flujo lento en los troncos linfáticos, por aplasia, hipoplasia u obstrucción. A este respecto se introduce en un vaso linfático del dorso del pie de un individuo normal una dosis de albúmina, lipiodol o macroagregados marcados con I radioactivo. Evidentemente éste avanzara hasta la estación linfática inguinal con mayor rapidez que en un enfermo con linfedema primario.

Mecanismos de compensación que aparecen en el sistema linfático en el linfedema primario.

1.º Reflujo dérmico o circulación colateral a través del plexo dérmico (Dermal back flow). No nos extendemos en este punto por existir aclaraciones anteriores al respecto.

2.º Comunicaciones linfo-linfáticas entre el sistema subdérmico y el profundo.

Es en 1781 cuando se refiere por primera vez que un linfático penetra la fascia profunda a nivel del tercio medio del muslo y se anastomosa a los linfáticos profundos (**Mascagni**). Más tarde se ve que, aunque tales anastomosis son posibles, también son muy raras (**Rouvière**, 1938). Posteriormente, dichas comunicantes se encuentran en poliartritis, arteriosclerosis y sobre focos de fractura, mediante demostración linfográfica (15). De igual modo se han encontrado en casos de síndrome de Turner (9), en piezas de amputación en un extenso epiteloma superficial de Marjolin (6), así como después de linfadenectomía de la región inguinal (24).

En el linfedema primario se encuentran tales anastomosis en pacientes con hipoplasia linfática (9). Se considera que estas anastomosis incompetentes entre el sistema superficial y el profundo actuarían como venas perforantes incompetentes en la génesis de varices linfáticas, argumentando que podrían curarse algunos linfedemas primarios mediante la ligadura de estas comunicantes insuficientes (15), hecho que negamos por la experiencia del caso clínico presentado en el que la comunicante insuficiente se observa más bien como conse-

cuencia de varices linfáticas de predominio en los territorios ilio-pélvicos. Nosotros encontramos estas anastomosis asociadas a varices linfáticas.

Fístulas linfovenosas.

Este apartado es, de por sí, un punto de litigio y su desarrollo exigiría excesivo espacio. Al mismo tiempo, otro de nuestros trabajos intenta exponer una revisión de la literatura así como nuestra experiencia personal. No obstante, en lo que se refiere exclusivamente al linfedema primario, debemos resaltar dos aspectos.

1.º No existen en nuestra experiencia fístulas linfovenosas a nivel de la pierna o del muslo en el individuo normal ni en el linfedema primario.

2.º La operación de Nielubowicz (16), establecimiento de anastomosis linfovenosas ganglio-vena, nos parece una operación fisiopatológicamente inconsecuente con los conocimientos actuales sobre el linfedema primario.

Estas afirmaciones se apoyan en las exploraciones con isótopos radioactivos realizadas en múltiples enfermos de nuestra clínica. Una dosis mínima de lipiodol, albúmina o macroagregados proteicos marcados con I¹³¹ introducidos en un vaso linfático del dorso del pie, registrando en región inguinal y sobre área de proyección cardíaca, nos ha permitido observar que hasta después de alcanzar los ganglios linfáticos no se obtiene registro en área cardíaca, lo que se traduce en una ausencia de fístulas linfo-venosas en la pierna y en el muslo tanto en el individuo normal como en el linfedematoso primario. Al mismo tiempo, el flujo a través de un sistema hipoplásico sufre, como es lógico pensar, un marcado entecimiento en el recorrido pierna-muslo.

La presencia de fístulas linfo-venosas a nivel de las cadenas ganglionares inguinales, ilíacas y paraórticas se demuestra por el aumento brusco, mantenido y progresivo del número de cuentas en el registro situado en el área cardíaca, lo que nos permite afirmar la presencia de las mismas en escaso número en el individuo normal, si bien muy marcadas en algunos casos con patología tumoral.

En el linfedema primario, aunque no lo hemos demostrado, creemos que se ajusta a este patrón. En conclusión: ¿Por qué establecer anastomosis linfo-venosas cuando en mayor o menor proporción existen preformadas anatómicamente? ¿Por qué establecer fístulas linfo-venosas cuando en el linfedema primario la patología se centra en una reducción del flujo por hipoplasia o aplasia de los troncos linfáticos a nivel de muslo-pierna y cuando la linfa alcanza la región inguinal la apariencia es compatible con la normalidad?

Además de estos aspectos generales del linfedema primario, todavía queda oscura la interpretación de algunos hechos clínicos: edad de aparición, predominio del sexo femenino y localización.

Edad de aparición: El 65 % de los casos de **Allen** fue entre los 9 y los 25 años. Antes de los 35 en el 80 % de los casos de **Kinmonth**. El que la mayoría de casos de linfedema primario precoz se origine en la pubertad y adolescencia obliga a pensar en que existirán cambios fisiológicos, ya que las alteraciones anatómicas existentes son semejantes antes y después del linfedema. Escasos troncos linfáticos permiten mantener un estado de compensación du-

rante largos períodos de la vida, a pesar de embarazos, deporte, etc., y sin causa conocida se descompensa el drenaje linfático. ¿Por qué?

Predominio femenino: Según diferentes autores, el predominio del linfedema primario en la mujer (1, 2, 10, 11, 12, 19, 3, 4) es del 87 %, 74 %, 91 % 88 %.

Guyten estudió la relación presión-volumen en perros y demostró que, en tanto la presión hidrostática tisular es negativa, un incremento de presión de un mmHg determina escasos cambios en el volumen del miembro. Una vez alcanzada la región de presiones positivas se observa un considerable incremento de la «compliance» del tejido, de tal forma que un gran aumento de volumen del flujo origina un cambio pequeño en la presión del fluido intersticial. Sólo cuando el volumen del miembro se duplica la «compliance» del tejido se reduce hasta un punto tal en que un incremento dado en volumen del miembro produce un incremento proporcional en la presión tisular.

Estos hechos son aplicables sólo al individuo normal, pues en el linfedematoso el incremento en tejido fibroso reducirá de manera considerable la «compliance» del tejido de tal forma que un aumento del volumen del fluido tisular corresponderá a un incremento mayor de presión que en el normal.

En el hombre normal la presión hidrostática del tejido subcutáneo es alrededor de 7 mmHg mayor que en la mujer normal (**Emmet**). Si se parte del supuesto de que no tienen porqué existir diferencias en la presión intravascular o presión oncótica, este hallazgo sugiere que pequeñas elevaciones en la presión venosa serían origen de edema en la mujer, mientras que en el hombre carecerían de efecto.

Otro factor coadyuvante en la mujer es que la presión tisular en el tejido subcutáneo es menor que la del músculo, lo que facilita el flujo por este tejido subcutáneo haciéndolo más lábil.

Estas razones justificarían el predominio del linfedema en el sexo femenino.

Localización: Según **Calnan** y colaboradores el 80 % de los edemas primarios se localizan en el miembro inferior izquierdo, incluyendo las formas bilaterales. A este respecto, el siguiente factor parece ser el responsable: un aumento de presión venosa en la vena ilíaca izquierda, por quedar comprimida entre la arteria ilíaca común derecha y el cuerpo de la V.^a vértebra lumbar.

Otras muchas incógnitas se irán presentando y resolviendo en el futuro. No obstante, nosotros hemos querido presentar el estado actual de nuestros conocimientos sobre un problema tan debatido como el del linfedema primario sobre hipótesis demostradas con hechos de la experimentación.

RESUMEN

La linfografía permite establecer una clasificación anatómica del linfedema idiopático, un punto de partida para su estudio fisiopatológico e iniciar en algunos casos una terapéutica etiológica. Se estudian los casos por aplasia e hipoplasia, las dilataciones linfáticas varicosas y los reflujos dérmicos, presentando casos demostrativos. Se analiza la fisiopatología del linfedema idiopático en re-

lación con las teorías de Starling, Drinquer y Calnan, resumiendo las causas de posible fracaso del retorno linfático eficiente y los mecanismos de compensación. Por último, se trata de las fistulas linfovenosas en relación con el linfedema primario y la operación de Nielubowicz; terminando con algunos aspectos oscuros, tales la edad de aparición, predominio del sexo femenino y localización.

SUMMARY

Lymphography permits to make an anatomical classification of idiopathic lymphedema and in some cases provides the basis for its physiopathologic study and ethiologic treatment.

Aplasia and hypoplasia, varicous lymphatic dilatations and dermic reflux are studied as ethiological factors and demonstrative cases are presented. Starling, Drinquer and Calnan physiopathologic theories are discussed.

Causes of failure of lymphatic return and compensatory mechanisms are summarized. Lymphovenous fistulae are studied in relation to primary lymphedema and the operation of Nielubowicz is considered. Finally, some unknown factors as age, female sex predominance and location are exposed.

BIBLIOGRAFIA

1. Allen, E. V.: «Archs. Intern. Med.», 54:606, 1934.
2. Allen, E. V.; Barker, N. W.; Hines, R. A.: «Peripheral Vascular Diseases», Saunders C.º, Philadelphia, 1964.
3. Calnan, J.: «Br. J. Plast. Surg.» 21:32, 1968.
4. Calnan, J. S.; Kormitz, S.; Pentecost, B. L.; Shillingford, J. P.; Steiner, R. E.: «Br. Med. J.», 2:221, 1964.
5. Crockett, D. J.: «Br. J. Plast. Surg.», 18:12, 1965.
6. De Takats, G. y Evoy, M. H.: «Angiology», 1:73, 1960.
7. Drinquer, C. K.: «Ann. N. Y. Acad. Sc.», 46:807, 1946.
8. Gough, M. H.: «Br. J. Surg.», 53:917, 1966.
9. Kinmonth, J. B.: «Surgical Progress», ed. E. R. Carling and J. P. Ross, Butterworth, Inc. Washington, D. C., 1952.
10. Kinmonth, J. B.: «Ann Roy. Coll. Surgeons, England», 15:30, 1954.
11. Kinmonth, J. B.; Harper, R. K.; Taylor, G. U.: «J. Bact. Radiol.», 65:13, 1955.
12. Kirk, R. M.: «Clin. Sc.», 27:363, 1964.
13. Larson, D. L.; Coers, C. R.; Doyle, J. E.; Rapperport, A. S.; Kloehn, R.; Lewis, S. R.: «Plastic and Reconstructive Surgery», 38:293, 1966.
14. Malek, P.; Belan, A.; Kocandrie, V. L.: «J. Cardiovac. Surg.», 5:686, 1964.
15. Nielubowicz, J. y Olzowski, W.: «World Med.», 90: sept., 1966.
16. Rivero, O. R.; Calnan, J. S.; Reis, N. D.; Mercurius, Taylor, L.: «Br. J. Plast. Surg.», 20:124, 1967.
17. Shirger, A.; Harrison, E. G.; Janes, J. M.: «J. A. M. A.», 189:14, 1962.
18. Starling, E. H.: «J. Physiol.», London, 16:224, 1894.
19. Starling, E. H.: «J. Physiol.», London, 17:30, 1895.
20. Starling, E. H.: «J. Physiol.», 19:312, 1896.
21. Starling, E. H.: «Fluids of the Body», London, Constable, 1938.
22. Telford, E. H. y Simmonds, H. T.: «Brit. J. Surg.», 25:765, 1938.
23. Wallace, S.; Jackson, L.; Dodd, D. G.; Greening, R. R.: «Am. J. Roentg.», 91:1187, 1964.
24. Wasserman, K. y Mayerson, H. S.: «Am. J. Physiol.», 165:15, 1951.

Extractos

OCLUSION DE LOS TRONCOS ARTERIALES SUPRA-AORTICOS (Occlusion of the supra-aortic arterial trunks). — **John L. Ochsner.** «The Journal of Cardiovascular Surgery», vol. 13, n.º 1, pág. 74; **enero-febrero 1972.**

La oclusión de los troncos supraaórticos sigue despertando gran interés, dada la controversia que aún existe respecto a su nomenclatura, etiología, patología, clínica y tratamiento. Sin embargo, muchos de estos problemas pueden resolverse hoy día conociendo la fisiopatología del sistema cardiovascular. La localización del proceso patológico, sea cual fuere su etiología, da un cuadro clínico característico y el tratamiento debe dirigirse contra el factor etiológico y hacia la corrección de las consecuencias. La confusión es resultado de publicaciones en diferentes idiomas, de la diferente nomenclatura y de la diferente importancia que se concede a determinados datos. Nosotros querríamos proponer un método clasificatorio que designara la etiología y la anatomía del proceso oclusivo y así hacer posible que resaltara el cuadro clínico y determinar el tratamiento adecuado.

Historia: Existe gran discrepancia respecto a la prioridad de descripción de casos con oclusión de los troncos supraaórticos. En 1827 **Adams** expuso un caso, que se considera como el primero descrito; no obstante, existen datos que lo hacen discutible. **Davy** y **Dupuytren**, independientemente, en 1839, presentaron sus casos, de cuyos análisis creemos que fue sólo el de **Davy** el verdadero primer caso descrito. En 1908 **Takayasu** describió unos hallazgos anormales en el ojo y, en la discusión, **Onishi** llamó la atención sobre la ausencia de pulsos en un caso similar; pero **Takayasu** no habló ni hizo referencia a que los troncos braquiocefálicos se hallaran afectados. Recientes trabajos han aclarado bastante las cosas en cuanto a los factores etiológicos y estimulado nuevos conceptos respecto al tratamiento.

Etiología y patología: Como causa de la obstrucción de los troncos supraaórticos se han citado numerosos procesos. Cualquiera que ocluya dichos vasos extrínseca o intrínsecamente es capaz de ocasionar el síndrome. La mayoría de los pacientes sufre arteriosclerosis o aortitis inespecífica, la primera citada en especial en Occidente y la segunda en el mediano y lejano Oriente. Otras causas son la aortitis sifilítica, los aneurismas del arco aórtico, los aneurismas disecantes, la tromboangeítis, la trombosis traumática, la arteritis tuberculosa, la arteritis alérgica, la arteritis de células gigantes, la embolia, anomalías congénitas, síndromes del cinturón escapular y trombocitosis.

La arteriosclerosis, enfermedad vascular degenerativa general, tiene predilec-

ción por determinados lugares: las placas de ateroma se localizan de preferencia en las bifurcaciones de los vasos de mediano calibre, pero no es infrecuente que lo hagan en el origen aórtico de tales vasos. Por otra parte, rara vez se limita a una zona; como también es raro que la oclusión de los troncos supraaórticos sea completa, es decir, de todos. Ciertas condiciones patológicas, como la sífilis, traumatismos, etc., convierten el arco aórtico en más vulnerable a la arteriosclerosis.

Histológicamente las placas ateromatosas intraluminales se inician como depósito de lípidos con subsecuente fibrosis en el tejido conectivo subendotelial de la íntima e incluso calcificación. El proceso afecta eventualmente la capa media y con frecuencia la superficie intraluminal se ulcera, predisponiendo a la trombosis, llevando a la deformidad, estenosis y oclusión del vaso.

La etiología de las arteritis que conducen a la oclusión de los troncos supraaórticos es oscura. Desconocemos los diferentes síndromes arteríticos resultado de distintas entidades o representación de una misma con menores alteraciones histológicas y localizaciones diferentes. Existen variaciones en relación con el sexo y la edad. La arteritis de los troncos supraaórticos es más común en las mujeres jóvenes. La aortitis de la aorta torácica y abdominal es más frecuente en los niños y la arteritis de los pequeños vasos craneales lo es los ancianos. Son numerosos los factores que pueden representar un insulto para el tejido colágeno y, en consecuencia, ser causa de arteritis. En el suero de pacientes con aortitis han sido hallados anticuerpos antiaorta. Probablemente la mayor confusión en las enfermedades vasculares está en las causas capaces de ocasionar arteritis. A menos que conozcamos un factor específico, en las aortitis habrá que referirlo todo a una aortitis inespecífica o idopática. Las manifestaciones sistémicas de muchas enfermedades del colágeno son comunes en pacientes con aortitis y pueden relacionarse entre sí. Un mecanismo de autoinmunidad es posible y sustentado por la asociación de la aortitis con la artritis reumatoide, polimiositis, polimialgia reumática, espondilitis anquilopoyética, expresiones de una reacción de autoinmunidad.

El cuadro histológico de la aortitis es el de una panaortitis, ya que todas las capas de la aorta sufren alteraciones. La íntima está marcadamente engrosada y fibrosa; la media muestra una disrupción de las fibras elásticas por zonas de colágena; y la capa externa de la pared aórtica presenta infiltrados linfocitarios, monocitarios y en ocasiones de células plasmáticas, engrosando la adventicia que es reemplazada por tejido colágeno. Recientemente se ha podido comprobar que las arteritis causa de la obstrucción de los troncos braquiocefálicos afectan a su vez otras zonas a distancia (coartaciones de la aorta torácica y abdominal, estenosis de las arterias renales, etc.).

Diagnóstico: Las manifestaciones clínicas de la isquemia braquiocefálica dependen de los vasos afectados, del grado de obstrucción y de las manifestaciones sistémicas asociadas a la enfermedad causal. El estadio y rapidez de la oclusión junto a la extensión y desarrollo de la circulación colateral influyen también en la intensidad de la insuficiencia vascular. En general la sintomatología predominante es referible a la insuficiencia cerebrovascular; rara vez a la braquial. En general la progresiva oclusión de los vasos braquiocefálicos lleva al infarto cerebral previos unos ataques transitorios de isquemia cerebral, de mayor o me-

nor duración. La localización de la estenosis u oclusión es fácil si las manifestaciones clínicas son bien específicas. La insuficiencia carotídea puede manifestarse por amaurosis ipsilateral, hemiplejía o hemiparesias contralaterales, confusión, cefaleas y, si la oclusión es del lado dominante, disfasia o afasia. La insuficiencia vertebral es más confusa en cuanto al número y naturaleza de los síntomas. Los más comunes son: confusión, amaurosis, disfasia, vértigos, disartria, ataxia, diplopia, alteraciones del campo visual, entumecimiento o debilidad de la mitad de la cara o del cuerpo. La descripción clásica del paciente con oclusión crónica de todos los troncos supraaórticos en su origen es la de **Martorell y Fabrè**; atrofia facial, síncope ortostático, ataques epileptiformes, algias craneocervicales, en especial durante la acción de mascar, alteraciones visuales transitorias, cataratas, debilidad y parestesias en los brazos y pérdida progresiva de peso.

El Síndrome de succión subclavia es una forma de isquemia braquiocefálica. La oclusión proximal de la arteria subclavia o del tronco innominado ocasiona una corriente sanguínea centrífuga en la arteria vertebral del lado afectado. La manifestación clínica es la de una insuficiencia vértebro-basilar cuando se intensifican los ejercicios con el brazo. No obstante, puede no dar manifestaciones, a menos que otras zonas de circulación cerebral estén disminuidas.

La auscultación del cuello puede descubrir soplos distales a la estenosis. Sin embargo, es necesaria la angiografía para aclarar la extensión de la lesión y su naturaleza, requiriendo varias exposiciones secuenciales en distintas posiciones para efectuar una valoración adecuada.

Clasificación: Para denominar la oclusión de los troncos supraaórticos se han empleado varios términos, ya sean de orden histológico, patológico, etiológico o bien se le ha aplicado el nombre de quien ha contribuido a su mejor conocimiento. De esta forma se le ha llamado: Arteritis de Takayasu, Síndrome del arco aórtico, Obliteración de los troncos supraaórticos, tromboarteritis obliterante subclavioaórtica, panarteritis braquiocefálica, Síndrome de Martorell, Síndrome aortítico, troncoarteritis productiva granulomatosa, enfermedad sin pulso, arteritis del arco aórtico, Síndrome de obliteración crónica subclavio-carotídea, coartación invertida, panaortitis, arteritis braquiocefálica, arteritis braquial, arteritis de las mujeres jóvenes.

Nos parece que debería usarse un término que significara la obstrucción de los vasos del arco aórtico y sus ramas. El de «Isquemia braquiocefálica» parece cubrir tanto las oclusiones como las estenosis en cualquiera de los vasos, indiferente de su causa y localización. A él sólo debería añadirse un subtítulo indicador de la causa, grado y localización. Por ejemplo, **Isquemia braquiocefálica:** arteriosclerosis, oclusión del tronco innominado, estenosis del 60 % de la carótida común izquierda.» Así se indica el diagnóstico, la etiología y el grado y localización de la lesión. La omisión de un vaso indicaría que es permeable.

Tratamiento: La terapéutica de la oclusión de los troncos supraaórticos depende de varios factores. Uno debe tomar en consideración, más que las consecuencias de practicar o no un tratamiento, la severidad de los síntomas, las limitaciones, las condiciones generales y el estado socio-económico del paciente. Una estenosis u oclusión de las ramas del arco aórtico no implican de modo necesario isquemia braquiocefálica. Una buena circulación colateral puede com-

pensarla. No obstante, no hay que olvidar que la tensión arterial y el estado cardíaco juegan un primordial papel. Existe general acuerdo en tratar quirúrgicamente las lesiones oclusivas extracraneales sintomáticas. La discusión se plantea frente a la cirugía profiláctica de casos asintomáticos demostrados por angiografía. La mayoría está de acuerdo en no tratarlos.

Aunque se han publicado buenos resultados con terapéutica con esteroides para tratar las arteritis, son poco frecuentes. Por otra parte, cuando la obstrucción se produce, su reversibilidad es improbable. Cabe esperar efectos favorables cuando hay evidentes signos de inflamación activa (fiebre, sedimentación globular acelerada). Otra terapéutica no quirúrgica es la anticoagulante y se utiliza con la esperanza de evitar la oclusión completa por trombosis de un vaso muy estenosado.

Si los síntomas son debidos a una oclusión segmentaria vascular, lo lógico es su corrección quirúrgica. La porción distal del vaso ocluido suele ser permeable y permite la restauración hemodinámica normal. La elección de la técnica estriba entre la endarteriectomía o el «by-pass». La endarteriectomía parece presentar mayores dificultades en el origen de los grandes vasos, ya que requiere la oclusión parcial del arco aórtico y trabajar sobre la propia pared aórtica. En cambio el «by-pass» se presta a mayores combinaciones. No obstante, es necesario que no existan estenosis centrales en el vaso sobre el que se aplicará el «by-pass». Cuando hay que ocluir transitoriamente la carótida para practicar la anastomosis cabe emplear un «shunt» interno que asegure una adecuada irrigación cerebral durante la intervención. En cambio, la subclavia distal al origen de la vertebral puede ser ocluida temporalmente con impunidad durante la anastomosis distal o proximal.

Cuando los vasos afectados son dos, el cirujano tiene que tener en cuenta múltiples factores: edad, estado general, calibre de la luz arterial, grado de insuficiencia cerebral, etc. Por lo común es preferible efectuar en estos casos un «by-pass» bilateral de los troncos supraaórticos.

Cuando se hace necesaria una intervención intratorácica, la esternotomía permite una mejor exposición de los vasos afectados.

Es muy importante tener en cuenta lesiones asociadas como coartaciones atípicas o estenosis renales que ocasionan hipertensión. La corrección de estas lesiones podría ser catastrófica en presencia de isquemia branquiocefálica, ya que una disminución de la tensión arterial sería capaz de llevar al infarto cerebral.

COAGULACION INTRAVASCULAR DISEMINADA Y ANURIAS MALIGNAS. —

A. Mimran y L. Monnier. «La Vie Médicale», edición española, año 3, n.º 16, pág. 61; marzo 1972.

Cuantos estudios exploran la hemostasis en el curso de anurias agudas por «shock» insisten en la frecuencia del fenómeno de la coagulación intravascular diseminada o coagulopatía de consumo, en especial en las anurias secundarias a «shock» séptico.

Estudio analítico de la coagulación intravascular diseminada

Este estudio es resultado de experiencias en el conejo. Dos inyecciones de endotoxina microbiana en un intervalo de veinticuatro horas reproducen alteraciones clínicas con estado de «shock», modificaciones de la hemostasis y lesiones viscerales (Reacción de Sanarelli Schwartzman).

Casi siempre las plaquetas están disminuidas en alto grado: hasta 20.000/mmc. incluso. El fibrinógeno también descendido, inferior a 2 g/l. Se observan alteraciones del complejo protrombínico, explorado en conjunto con el tiempo de Quick; apreciando por separado descensos de la protrombina, proacelerina, proconvertina, factor de Stuart; también disminuyen los factores antihemofílicos, en especial el factor VIII. La fibrinólisis es normal, aunque con frecuencia se observa una cantidad anormal de productos de degradación de la fibrina en el suero y si, en relación al fenómeno de coagulación intravascular, su aparición es retrasada sería señal de fibrinólisis secundaria de los microtrombos.

La fibrina precipita en forma de trombos intracapilares a nivel de determinados órganos, principalmente los pulmones, hígado, bazo, suprarrenales y riñones. Aquí los trombos se focalizan sobre todo en los pequeños vasos, en especial las arteriolas aferentes a los glomérulos, alterando la vascularización renal con posibilidad de necrosis cortical irreversible y bilateral más o menos extensa. Por otra parte, las basales glomerulares pueden ser asiento de depósitos de fibrina capaces de perturbar o anular la filtración glomerular.

Estudio patogénico

Se basa de igual modo en la experimentación animal mediante inyección de endotoxina.

Según **Mac-Kay**, las endotoxinas bacterianas inducen un estado de hipercoagulabilidad que se manifiesta por un aumento de la actividad de algunos factores de la coagulación. La primera inyección entrañaría una agregación y metamorfosis viscosa de las plaquetas con liberación del factor 3, de tromboplastina, de histamina y de serotonina. La coagulación se activa con formación de agregados de fibrina, depurados al principio por el sistema retículo-endotelial no saturado. Además provoca liberación de adrenalina y corticoides, que secundariamente bloquean dicho sistema.

Para otros autores la endotoxina tendría acción necrosante sobre los endotelios vasculares, con secundaria activación del factor de Hageman.

La liberación de sustancias tromboplásticas intraeritrocitarias inducida por la hemólisis endotoxínica podría también ser causa de activación de la coagulación intravascular.

La segunda inyección, desencadenante, produce efectos idénticos, pero las agregaciones de fibrina no pueden ser depuradas debido al bloqueo del sistema retículo-endotelial. Así se produce precipitación de material fibrinoide en numerosos órganos, sobre todo en los riñones a nivel de los capilares glomerulares.

Según **Lipinski**, en la sangre normal hay equilibrios entre el fibrinógeno, los productos de degradación de la fibrina y los complejos monómeros solubles de la fibrina, productos de transformación del fibrinógeno bajo la influencia de la trombina. Los productos de degradación de la fibrina tienen efecto anticoagulante; en cambio, los complejos monómeros solubles de la fibrina pueden precipi-

tar en presencia de sustancias mucopolisacáridas (factor IV, plaquetario, dextrano).

La primera inyección de endotoxina libera un factor plaquetario (factor 4). Es una glucoproteína que neutraliza la heparina y suprime el efecto anticoagulante de los productos de degradación de la fibrina. Provocaría también una inhibición de la fibrinólisis. Los complejos monómeros solubles de la fibrina se acumulan por tanto entre ambas inyecciones de endotoxina.

La segunda inyección libera de nuevo factor 4, que ya no es inhibido por los productos de degradación de la fibrina neutralizados en el curso de la primera inyección. Por tanto, los complejos monómeros solubles se precipitan.

Ricketts y Walton mostraron, en 1954, que ciertos polisacáridos de alto peso molecular, tipo dextrano, eran capaces de precipitar «in vitro» el fibrinógeno y producir «in vivo» lesiones idénticas a las fenómeno de Sanarelli-Schwartzman.

Thomas, en 1954, insistía en el efecto sinérgico del sulfato de dextrano y de la endotoxina.

Estas observaciones llevan a la conclusión de que la primera inyección de endotoxina produce un ácido polisacárido de alto peso molecular con óptimo nivel a las veinticuatro horas, en el momento de la inyección desencadenante del fenómeno. Este ácido polisacárido, al parecer idéntico al factor plaquetario, se combina con la alterada molécula de fibrinógeno producida por la primera inyección e induce su precipitación. El heparinato de sodio tiene un primordial papel combinándose con esta sustancia polisacárida, es decir, con el factor 4 plaquetario. De tal modo, la administración de heparina entre ambas inyecciones previene las lesiones viscerales del fenómeno de Schwartzman.

Estudio clínico. (10 casos).

Todos nuestros casos de anuria por «shock» con fenómeno de coagulación intravascular, excepto en uno («shock» transfusional), tuvieron como punto de partida de la insuficiencia renal aguda una septicemia con colapso cardiovascular. La etiología más frecuente fue el aborto. Se han señalado otras etiologías: pancreatitis aguda hemorrágica, mordedura de serpiente venenosa, mordedura de perro (*Pasteurella multocida*).

Clínicamente se han comprobado hemorragias en tres casos.

Biológicamente se observa siempre trombocitopenia, entre 20.000 y 90.000/mm³. Los niveles de fibrinógeno son de difícil interpretación. El nivel de protrombina está siempre descendido, alrededor del 50 %.

El estado de «shock», cuando existía en el momento de asistir al paciente, siempre ha sido dominado, salvo en un caso con gangrena uterina.

La anuria ha sido tratada por depuración extrarrenal. No hemos comprobado correlación entre duración de la anuria y estado renal posterior.

La duración de la trombocitopenia fue de cuatro a doce días. En tres casos se observó hiperplaquetosis transitoria.

Tres enfermos han presentado necrosis cortical bilateral a distancia del episodio agudo; otros tres, insuficiencia renal crónica; del resto, cinco han recuperado la función renal normal.

Problemas terapéuticos.

Nos referimos sólo al tratamiento del «shock» y de las alteraciones de la hemostasis.

Tratamiento del «shock»: La corticoterapia es la regla, a dosis altas y en inyección. La administración de soluciones macromoleculares de relleno o de reemplazo es discutible; el dextrano debe proibirse, ya que es capaz de aumentar o inducir el fenómeno de coagulación intravascular, aparte de que por sí mismo produce anurias. Las perfusiones de sangre o plasma son también discutibles, excepto en casos de explotación volémica evidente; y contraindicadas en la fase evolutiva de la coagulación intravascular, ya que el aporte de fibrinógeno puede aumentar el número de trombos.

Prevención y corrección de los trastornos de la hemostasis: La heparinoterapia está justificada en la fase inicial, antes de que se formen depósitos de fibrina; pero es inútil y hasta peligrosa cuando ya ha tenido lugar la coagulación intravascular, por el riesgo de agravar las hemorragias.

Los dicumarólicos tienen las mismas indicaciones y contraindicaciones que la heparina, más aún por el lapso que tardan en actuar, lo que limita su empleo precoz.

El aporte de fibrinógeno está contraindicado en la fase evolutiva de la coagulación intravascular; en cambio, en la fase tardía con fibrinogenopenia grave está indicado para corregir las hemorragias.

Es también discutible el empleo de inhibidores de la fibrinólisis. En la fase precoz están contraindicados por el peligro de precipitar la aparición de trombos intracapilares e inducir necrosis cortical. Su indicación es la fase tardía, cuando existe activación de la fibrinólisis, en cuyo caso mejora el síndrome hemorrágico.

Conclusión: El pronóstico a distancia de las anurias por «shock» viene regido por la aparición o no de necrosis cortical bilateral (40 % de nuestros casos). La prevención y tratamiento de tales fenómenos es difícil, hallándose en función del estadio evolutivo en relación con la coagulación intravascular diseminada.

COMPLICACION DERMATOLOGICA POR LINFOGRAFIA (Complicação dermatológica da linfografia).— François Wertheimer. «Angiopáticas», Brasil, vol. 10, n.º 4, pág. 137; octubre-diciembre 1970.

La linfografía puede considerarse hoy día como una técnica de exploración inocua si se realiza bien y está indicada. Presentamos aquí un caso de hipersensibilidad al contraste yodado liposoluble. Sólo hemos encontrado otros tres casos en la literatura.

Observación: A. N., mujer de 67 años de edad. Carcinoma de colon. Linfografía el 14-IX-65, seguida a los dos días de una iliocavografía, con contrastes yodados. Los «tests» cutáneos de sensibilidad al yodo fueron negativos. Años antes había usado Lugol y había sido sometida a yodo radioactivo hacía un año, sin inconvenientes.

A los dos días (16-IX-65) hipertermia y astenia moderada.

Cuarenta y ocho horas más tarde, erupción cutánea eritematosa diseminada que evolucionó hacia pápulas, vesículas y ampollas de contenido purulento aséptico, transformándose al final en lesiones úlceronecroticas o vegetales, umbilica-

das y sangrantes. El cuadro dermatológico presentaba un aspecto polimorfo. Las lesiones iban desde el tamaño de un grano de mijo hasta el de una nuez, numerosas, bien delimitadas, no confluentes, diseminadas, con predominio en la cara, cuero cabelludo y miembros superiores; comprometiendo también los márgenes del ano, vulva, nariz y conductos auditivos externos. La mucosa oral estaba indemne. La incisión de linfografía en los pies había necrosado sus bordes y la de disección venosa en regiones inguinocrurales sufrió dehiscencia.

Diagnóstico dermatológico: manifestaciones cutáneas de intolerancia al iodo.

No obtuvimos consentimiento de biopsia.

Tratamiento, curas locales y corticoterapia oral.

Curación al mes, dejando manchas cutáneas rosadas y sin relieve.

Comentario. Como hipótesis puede aceptarse la sensibilización de la paciente por la administración de iodo en el pasado, desencadenando las angiografías una reacción cutánea de tipo alérgico.

Presentamos el caso con la intención de resaltar la posibilidad de complicaciones postlinfangiográficas, aunque raras, independientemente de la ausencia de antecedentes de intolerancia al iodo o de antecedentes alérgicos y con «test» cutáneo negativo.

OPERACION DE «BY-PASS» PARA PACIENTES OBESOS HIPERLIPIDEMICOS (A by-pass operation for obese hiperlipidemic patients).— Henry Buchwald y Richard L. Varco. «Surgery», vol. 70, n.º 1, pág. 62; julio 1971.

Basándose en los experimentos sobre animales de **Kremer** y colaboradores, respecto a la derivación nutricia por exclusión intestinal, **J. Howard Payne** ensayó en 1956, como terapéutica de la obesidad, establecer un puente que sorteara el intestino delgado en el trayecto digestivo. Para obtener una marcada reducción de peso **Payne** y colaboradores propusieron sortear casi todo el intestino delgado, colon derecho y mitad del transversal mediante un puente que restableciera la continuidad intestinal por anastomosis terminoterminal entre la parte proximal del yeyuno y la mitad del colon transversal. Más tarde, concibió una nueva operación para restablecer el largo intestino adicional una vez conseguido el peso deseado. Suponía así que el «shunt» inicial llevaría a una pérdida de peso lenta. Tal proceder fue condenado por **Wood** y **Chremos**, **DeMuth** y **Rottenslein**, **Bondar** y **Pisesky** y la Editorial del J. A. M. A.

Dicha intervención fue pronto modificada por otros (**Sherman** y colaboradores; **Lewis** y colaboradores). El intento de estas menos radicales operaciones de «by-pass» era alcanzar un equilibrio entre la cantidad admitida, pérdida y peso, eliminando de tal forma la necesidad de la segunda operación. Con una mayor experiencia, aparte de prevenir las anomalías electrolíticas, la diarrea y las complicaciones operatorias que se producen, se lograron resultados generales mejores.

Fue así cómo este tipo de operaciones contra la obesidad consiguieron un lugar en el tratamiento de estos desafortunados pacientes.

Scott y colaboradores, estudiando determinados datos metabólicos, se mostraron cautos respecto a estos procedimientos. Se señaló como una posibilidad

la repercusión hepática. En la actualidad, **Payne** y colaboradores emplean el «by-pass» terminolateral entre yeyuno e íleon terminal a cuatro pulgadas de la válvula ileocecal.

Considerando que el «by-pass» terminolateral del tercio distal del intestino delgado con ileocecostomía para el control de la hiperlipidemia, efectuado por **Buchwald** en 1963, producían un descenso del colesterol del 40 % y del 45 al 50 % de los triglicéridos sin pérdida de peso, se aplicó a los hiperlipidémicos sin obesidad. Para lograr ambos propósitos, disminuir la lipídemia y el peso, hemos modificado el método de forma que no produzca contratiempos y complicaciones de absorción, por lo cual practicamos la anastomosis del yeyuno proximal al íleon terminal «end to end», conectando lateralmente la parte distal del intestino sorteado al ciego. De esta manera combinamos las medidas anti-diarréicas, conservando la función de la válvula ileocecal, con el «by-pass» completo del íleon distal.

Se relata la técnica operatoria y se presenta un caso.

Discusión: De acuerdo con **Scott** y colaboradores, este procedimiento debe ser utilizado con grandes precauciones y requiere muy intensos cuidados post-operatorios, prolongada respiración asistida, continuos controles generales con objeto de detectar serias complicaciones por alteraciones electrolíticas secundarias a la marcada diarrea y tratamiento de ésta. No obstante, es un buen procedimiento para tratar la obesidad exógena y reducir los lípidos en casos muy seleccionados.