¿Es necesaria la embolización prequirúrgica en tumores de cuerpo carotídeo? Una experiencia de 15 años

Is presurgical embolization necessary in carotid body tumors? An experience of 15 years

10.20960/angiologia.00639

10/10/2024

¿Es necesaria la embolización prequirúrgica en tumores de cuerpo carotídeo? Una experiencia de 15 años

Is presurgical embolization necessary in carotid body tumors? An experience of 15 years

Camilo Levi Acuña Pinzón[1], Miguel Ángel Guerrero Ramos[2], Alan Felipe Acuña Pinzón[3], Salvador Carlos Jiménez[1], Jefferson Fabián Condoy Nieves[1]

Servicios de [1]Cirugía y de [2]Oncología. Hospital Regional de Alta Especialidad del Bajío. León de los Aldama, México. [3]Facultad de Medicina. Universidad Surcolombiana. Neiva, Colombia.

Correspondencia: Camilo Levi Acuña Pinzón. Servicio de Cirugía. Hospital Regional de Alta Especialidad del Bajío. Bulevar Milenio, Fracciones de los Aguirre. 37544 León de los Aldama. Guajanato, México
e-mail: camilolevi@hotmail.com

Recibido: 25/02/2024
Aceptado: 30/05/2024

Conflictos de interés: los autores declaran no tener conflictos de interés.
Inteligencia artificial: los autores declaran no haber usado inteligencia artificial (IA) ni ninguna herramienta que use IA para la redacción del artículo.

Responsabilidades éticas: la investigación siguió los principios de la Declaración de Helsinki.

RESUMEN

Introducción: los tumores del cuerpo carotídeo son infrecuentes. Representan entre el 0,1 % y el 2 % de los tumores arteriales cervicales. Su tratamiento es principalmente quirúrgico y la realización o no de una embolización antes de la operación todavía es una cuestión controvertida. En este estudio se busca una respuesta a esta incógnita.

Materiales y métodos: se realizó un estudio retrospectivo en el que se incluyeron a todos los pacientes tratados por tumor del cuerpo carotídeo en el Hospital Regional de Alta Especialidad del Bajío (León de los Aldama, México) desde el año 2007 al 2022. Se utilizaron medidas de tendencia central para las variables cuantitativas. Para variables nominales y ordinales se realizaron análisis de frecuencias. Para describir asociaciones se utilizó χ^2 y *t* de Student, según el tipo de variable. Se consideró significativo un valor *p* inferior a 0,05. Se utilizó el programa SPSS en su versión 25.

Resultados: se seleccionaron 33 pacientes, de los que el 93,3 % fueron del sexo femenino. La edad promedio fue de 42,21 años, con desviación estándar de 11,91 años. El 51,5 % de los pacientes se sometió a una embolización prequirúrgica. Se encontró la arteria faríngea ascendente como el principal afluente tumoral. El sangrado quirúrgico promedio fue de 385 cm^3, con una desviación estándar de 338,09 cm^3. No se encontró una relación estadísticamente significativa entre el sangrado quirúrgico y el número de complicaciones con la embolización prequirúrgica.

Conclusión: los resultados presentados en este estudio no demuestran beneficio en la realización de una embolización prequirúrgica con respecto a complicaciones, sangrado quirúrgico y tiempo operatorio.

Palabras clave: Tumor de cuerpo carotídeo. Embolización. Tumor de glomo carotídeo. Cirugía de extirpación. Paraganglioma.

ABSTRACT

Introduction: carotid body tumors are rare, representing 0.1 % to 2 % of cervical arterial tumors whose treatment is mainly surgical and the need to perform embolization prior to the procedure is still considered controversial. In the present study we look for an answer to the question of whether to embolize or not.

Materials and methods: a retrospective study was carried out including all patients treated for carotid body tumor at the Bajío High Specialty Regional Hospital from 2007 to 2022. Measures of central tendency were used for quantitative variables. Frequency analysis was performed for nominal and ordinal variables. To describe associations, chi-square test and Student's t test were used depending on the type of variable. A *p* value less than 0.05 was considered significant. The SPSS program in version 25 was used.

Results: 33 patients were collected, of which 93.3 % were female. The average age was 42.21 years with a standard deviation of 11.91 years. 51.5 % of patients underwent presurgical embolization, finding the ascending pharyngeal artery as the main tumor tributary. The average surgical bleeding was 385 cc with a standard deviation of 338.09 cc. No statistically significant relationship was found between surgical bleeding and the number of complications with presurgical embolization.

Conclusion: the results presented in this study do not show benefit in performing presurgical embolization with respect to complications, surgical bleeding and operative time.

Keywords: Carotid body tumor. Embolization. Glomus caroticum tumor. Excision surgery. Paraganglioma.

INTRODUCCIÓN

Los tumores del cuerpo carotídeo son relativamente raros. Representan entre el 0,1 % y el 2 % de los tumores arteriales cervicales. Su patogénesis se desconoce, pero se considera que puede estar asociada

a hipoxia tisular crónica en zonas de altas altitudes (1). En general, son asintomáticos, pero pueden presentarse con síncopes, acúfeno, visión borrosa, disfagia, ronquera, desplazamiento de estructuras orales o cervicales, síndrome de Horner o síndrome del seno carotídeo (1,2).

La clasificación de Shamblin es el principal indicador de complejidad quirúrgica y de riesgo de complicaciones (1-3). Dentro del tratamiento la cirugía es la única terapia curativa y la modalidad preferida. En caso de que no sea posible, también se cuenta con radioterapia, embolización o terapias combinadas (1).

El objetivo de nuestro estudio es evaluar si la embolización prequirúrgica en los pacientes tratados por glomo carotídeo tiene algún beneficio.

MÉTODOS

Diseño

Se trata de un estudio retrospectivo en el que se incluyeron todos los pacientes derivados al Hospital Regional de Alta Especialidad del Bajío (León de los Aldama, México) por tumores del cuerpo carotídeo desde el 1 de enero del 2007 al 31 de diciembre del 2022. Se utilizó el registro médico electrónico con el que cuenta la institución para buscar pacientes con el diagnóstico objetivo del estudio. Se incluyeron las siguientes variables: el sexo, la edad, el IMC, la altitud del lugar de procedencia, la presencia de comorbilidades (se definió *comorbilidad* como cualquier patología presente antes de la operación diferente a la patología objeto de estudio) y de síntomas, la duración de la enfermedad hasta el momento de la consulta, la lateralidad de la lesión, la clasificación de Shamblin, la embolización prequirúrgica, la irrigación arterial principal, el tiempo de la operación, el sangrado quirúrgico, los días de hospitalización, las complicaciones quirúrgicas (definidas como cualquier desviación en el curso normal de la recuperación posquirúrgica esperada), el tamaño del tumor y el resultado de patología.

Procedimiento quirúrgico

Después de su valoración en una consulta externa por parte del cirujano oncólogo, se obtuvo el consentimiento informado y se programó al paciente para cirugía de forma electiva. La realización de la embolización prequirúrgica y la vía de abordaje fueron decisiones del cirujano. La embolización se realizó 3 horas antes de la incisión con técnica transarterial mediante navegación con catéter guía y la administración de micropartículas de Gelfoam®.

Se realizó una incisión cervical y una disección hasta identificar la arteria carótida, la bifurcación carotídea y el tumor carotideo. Posteriormente se continuó con la disección del tumor mediante electrocauterio bipolar y la ligadura de los vasos arteriales con seda libre en caso de que fuera necesario. Se procuró la preservación de los nervios laríngeo superior, hipogloso y vago. Después de la disección completa del tumor se extrajo una muestra, que se envió al laboratorio de patología. A continuación, se realizó una hemostasia de forma meticulosa. Si se identificaba una lesión vascular, se reparaba; en caso de que se tratara de la arteria carótida externa, se procedía a su ligadura.

Después de la cirugía, los pacientes eran evaluados diariamente. Si no presentaban novedades (hematoma, sangrado del sitio quirúrgico, complicaciones neurológicas incompatibles con la vida cotidiana, etc.), se les daba el alta hospitalaria.

Análisis estadístico

Los datos se analizaron por medio del programa SPSS 25. Las variables nominales y ordinales se describieron por un análisis de frecuencia. Las variables cuantitativas se describen por medidas de tendencia central. El análisis de normalidad se realizó utilizando el test de Kolmogórov-Smirnov. La prueba de χ^2 se utilizó para describir asociaciones entre variables cualitativas y la de la *t* de Student, entre variables

cuantitativas. Un valor *p* inferior a 0,05 se consideró significativo en todos las pruebas.

RESULTADOS

Las características de los pacientes se resumen en la tabla I. Se recopilaron datos de 33 pacientes, en 5 de los cuales no fue posible realizar la extirpación (Tabla II). La edad promedio fue 42,21 años, con una desviación estándar de 11,91 años; el 93,9 % fueron mujeres. La altitud promedio del lugar de procedencia de los pacientes fue de 1908,48 metros sobre el nivel del mar, con una desviación estándar de 300,882 metros. El índice de masa corporal (IMC) promedio de los pacientes fue 30,15, con una desviación de 5,46.

Tabla I. Características de los pacientes	
Variable	**Valor**
Edad	49,21 años ± 11,91 años
Sexo - Masculino - Femenino	 2 (6,1 %) 31 (93,9 %)
Índice la masa corporal	30,15 ± 5,46
Altitud lugar de procedencia	1908,48 m s. n. m. ± 300,88 m s. n. m.
Comorbilidad - Hipertensión arterial - Hipertensión arterial + diabetes *mellitus* - Cáncer gástrico - IAM + hipertensión arterial + diabetes *mellitus*	45,5 % 9 (27 %) 4 (12 %) 1 (3 %) 1 (3 %)
Sintomas - Masa - Masa y dolor - Disnea - Dolor	93,9 % 25 (75,8 %) 4 (12,1 %) 1 (3 %) 1 (3 %)
Duración del padecimiento	3 años ± 2,3 años
Lateralidad - Derecho - Izquierdo	 20 (60,6 %) 12 (36,4 %)

- Bilateral	1 (3 %)
Shamblin - Tipo II - Tipo III	 14 (42,4 %) 19 (57,6 %)
Embolización prequirúrgica - Sí - No	 17 (51,5 %) 16 (48,5 %)
Angiografia prequirúrgica - Artéria faríngea ascendente - Carótida externa - Arteria faríngea ascendente y tronco tirolinguofacial	 16 (48,5 %) 3 (9,1 %) 1 (3 %)
Tiempo operatorio	2,55 horas ± 1,46 horas
Sangrado quirúrgico	385,03 mL ± 338,09 mL
Estancia hospitalaria	4,62 días ± 2,42 días
Complicaciones intraoperatorias - Vasculares - Nerviosas - Vasculonerviosas	13 (46,4 %) 1 (3 %) 6 (18 %) 6 (18 %)
Diámetro de la pieza quirúrgica	4,17 cm ± 1,58 cm
Reporte negativo a malignidad	100 %

Tabla II. Causas de imposibilidad para llevar a cabo la resección
- Ictus durante la embolización prequirúrgica - Imposibilidad de lograr el plano de la disección - Comorbilidades (cáncer gástrico de estadio IV) - Extensión tumoral en la base del cráneo

La media de tiempo entre la aparición de síntomas y el diagnóstico fue de 3 años, con una desviación estándar de 2,3 años. El 75,8 % de los pacientes manifestó como único síntoma la sensación de masa, y el 12,1 % asoció dolor local a la sensación de masa. Solo el 3 % de los pacientes se reportaron como asintomáticos y sin hallazgos en el examen físico. En cuanto a la lateralidad, solo un paciente presentó tumor bilateral y hubo un claro predominio del lado derecho, que representó el 60,6 % de los pacientes. No se reportaron tumores

Shamblin I. El 42,4 % de los pacientes se clasificó como Shamblin II y el 57,6 %, como Shamblin III.

El 54,5 % de los pacientes no tuvo ninguna comorbilidad. De entre el 45,5 % de los pacientes con comorbilidades, la hipertensión arterial fue la más común (77,77 %). Dos pacientes requirieron hemitiroidectomía en la misma operación debido a la presencia de un nódulo tiroideo en estudio.

El 51,5 % de los pacientes se sometió a una embolización prequirúrgica. A un paciente se le realizó una angiografía prequirúrgica sin embolización. De entre los pacientes sometidos a angiografía con o sin embolización, se describe la arteria faríngea ascendente como principal afluente tumoral en el 48,5 % de los casos; en el 9,1 % de los pacientes se describe la carótida externa como principal afluente, sin especificar ninguna subrama.

Un paciente requirió mandibulectomía asociada a cervicotomía debido a la gran extensión tumoral. A todos los demás se les realizó cervicotomía lateral. Durante la intervención quirúrgica se reportó un sangrado promedio de 385 ml, con una desviación estándar de 338,09 cm^3 (254,16 ml para los Shamblin II y 472,27 ml para los Shamblin III) y con una estancia hospitalaria posquirúrgica promedio de 4,62 días. El tiempo promedio de la operación fue de 2,55 horas, con una desviación estándar de 1,46 horas. No se encontró relación estadísticamente significativa entre la clasificación Shamblin (p = 0,83), la embolización (p = 0,92) y el diámetro del tumor (p = 0,123) con los días de estancia hospitalaria (p = 0,437), el tiempo de la operación (p = 0,439) ni la cantidad de sangrado operatorio.

El 46,4 % de los pacientes operados tuvo una lesión que se descubrió durante la cirugía; de entre ellos, 6 pacientes tuvieron una lesión nerviosa; 1 paciente, una lesión vascular, y 6 pacientes, lesiones vasculares y nerviosas. Entre las lesiones vasculares, la ligadura de la arteria carótida externa fue la más común (se encontró en 5 pacientes);

4 pacientes requirieron reparación de la arteria carótida interna. Entre las lesiones nerviosas, la lesión del nervio hipogloso fue la más frecuente (se vio en 7 pacientes); 3 pacientes tuvieron lesión del nervio vago y 2 pacientes, síndrome de Horner. No se encontró relación entre la clasificación de Shamblin (p = 0,095) y la presencia de complicaciones; al contrario: la asociación entre el sangrado y las complicaciones fue estadísticamente significativa, con una p de 0,001 (Fig. 1). No se evidenció una relación estadísticamente significativa entre las complicaciones posquirúrgicas (p = 0,308) y la estancia hospitalaria (p = 0,649) con la embolización prequirúrgica.

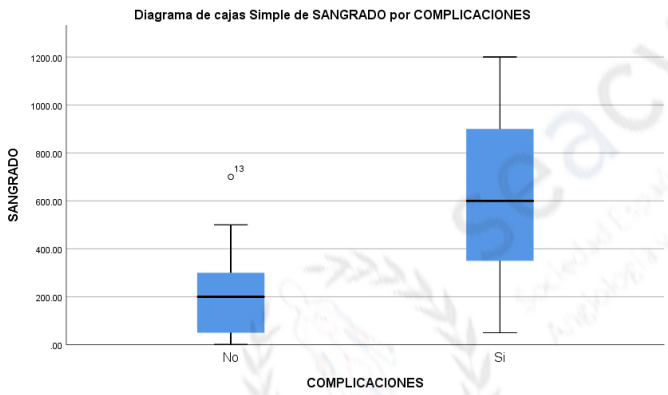

Figura 1. Sangrado por complicaciones.

El diámetro promedio de las piezas quirúrgicas obtenidas durante la intervención fue de 4,17 cm, con una desviación estándar de 1,58 cm. El 100 % de los estudios patológicos resultaron no ser malignos.

DISCUSIÓN

Los tumores de cuerpo carotídeo son infrecuentes, por lo que no existen grandes cohortes, estudios de casos y controles o ensayos clínicos sobre el diagnóstico y el tratamiento. El Registro Internacional Cooperativo de Paraganglioma Carotídeo (CAPACITY), una colaboración multicéntrica internacional de cirujanos vasculares con pacientes de México, Bolivia,

Ecuador y España, publicó su experiencia de 10 años en el 2022. Se reunió a un total de 1432 pacientes, la serie actual más grande (4).

Tanto en series con menos de 50 pacientes (5-14) como en series con una cantidad mayor (4,15-21) se reporta una mayor frecuencia en mujeres. A pesar de que algunas series muestran predominancia masculina (22-25), estos resultados son atípicos entre la literatura.

Se han propuesto varios mecanismos etiológicos, entre los que encontramos la secreción de endotelina 1 (3), mutaciones en genes mitocondriales (2,3) y la hipertrofia del cuerpo carotídeo por isquemia crónica o lugares a gran altitud (26).

Se ha descrito que el riesgo de padecer la enfermedad se incrementa a partir de los 1500 metros sobre el nivel del mar (m s. n. m.) (27) sin embargo, se considera un corte de 2000 m s. n. m. para definir una relación etiológica (4).

En la mayoría de los casos no hay manifestaciones clínicas y los pacientes consultan por la aparición de una masa cervical (4,8,10,12,28,29). En una proporción mucho menor puede encontrarse síncope, acúfeno y visión borrosa. En caso de haber compresión de los pares craneales IX, X y XII, puede haber disfagia, ronquera, desplazamiento de la lengua y síndrome de Horner. La enfermedad del seno carotídeo está presente en el 3 % de los pacientes (1-3,26).

Shamblin clasificó estos tumores en 3 grados (1-3):

- Grado I: tumor confinado a la bifurcación carotídea sin adhesión a las arterias carótidas interna y externa.
- Grado II: extensión tumoral más allá de la bifurcación, envolviendo parcialmente los vasos y adhiriéndose a ellos.
- Grado III: el tumor envuelve completamente la bifurcación y las arterias carótidas, además de encontrarse estrechamente adherido.

No hubo pacientes con tumores Shamblin I en nuestra serie; el de grado III fue el más frecuente. Contrastando estos datos con lo reportado en la literatura, la serie CAPACITY y la revisión sistemática de Robertson y cols., que incluyó a 4418 pacientes de 104 estudios, reportan el grado II como el más frecuente (4,21,29). Algunas series de casos reportan el de grado I como el más frecuente (24,30), o el de grado III (31), por lo que no es posible formular una conclusión sobre la epidemiología de los diferentes grados.

Entre las opciones de tratamiento encontramos la cirugía, la embolización, la radioterapia y las terapias combinadas (1). La extirpación quirúrgica es el único tratamiento con potencial curativo (1,3), pero la adhesión a la pared arterial y a los nervios craneales puede hacer de la extirpación un reto (32).

En nuestra serie, solo se planteó el manejo no quirúrgico en dos pacientes: en el primero, por comorbilidad; y en el segundo, debido a un accidente cerebrovascular durante la embolización arterial tumoral prequirúrgica. La utilidad de la embolización prequirúrgica ha generado gran debate. Tradicionalmente se consideraba para embolización prequirúrgica a todos los tumores mayores de 3 cm o Shamblin II y III (3); sin embargo, publicaciones posteriores contradicen esta afirmación. La primera revisión sistemática y el primer metaanálisis sobre el tema lo realizaron Jackson R y cols. (33): incluyeron 22 estudios con un total de 578 pacientes y encontraron una tasa de complicaciones del 39,9 %, sin diferencias entre los pacientes embolizados y los no embolizados, pero sí un menor tiempo operatorio y de sangrado quirúrgico. Abu-Ghanem S y cols. (34) realizaron un metaanálisis sobre el impacto de la embolización en los desenlaces quirúrgicos y posquirúrgicos. Se incluyeron 15 estudios con un total de 470 pacientes, sin que se encontraran diferencias entre embolizar y no embolizar en lo que respecta al sangrado operatorio, al tiempo operatorio, a la duración de la estancia hospitalaria y a la lesión vascular o neurológica, desmintiendo así las

afirmaciones de estudios previos sobre el menor sangrado operatorio, la disección más sencilla y el mejor pronóstico entre los paciente llevados a embolización. Posteriormente, Robertson V y cols. (29), en su revisión sistemática y metaanálisis, sumaron 4418 pacientes de 104 estudios, cifras que lo convierten en el estudio más grande hasta la fecha sobre esta patología. En su análisis reportan que se le realizó una embolización al 21 % de los pacientes y que no encontraron diferencias estadísticamente significativas en lo que respecta al sangrado quirúrgico y a la facilidad técnica en el procedimiento. Texakalidis P y cols. (35) reportan en 2019 en su estudio (con 1326 pacientes procedentes de 25 artículos) una disminución estadísticamente significativa en el sangrado y una duración de la intervención sin diferencias con otros desenlaces. En el año 2023, Napoli G y cols. (36) realizaron una revisión sistemática y un metaanálisis y encontraron una disminución del sangrado durante la intervención quirúrgica en los pacientes embolizados, sin diferencias en el tiempo de la operación; sin embargo, en el análisis por subgrupos, según el grado Shambin, no se demostró beneficio en ningún desenlace.

Desafortunadamente, todas las revisiones sistemáticas y los metaanálisis tienen varias limitaciones debido a la poca cantidad de series disponibles y su gran heterogeneidad, así como a la falta de ensayos clínicos controlados aleatorizados, por lo que este tema sigue siendo polémico y necesita más evidencia para cerrar una recomendación. En nuestro estudio se realizó una embolización prequirúrgica al 51,5 % de los pacientes y no se encontró una relación estadísticamente significativa con el sangrado quirúrgico ($p = 0{,}924$) ni con las complicaciones ($p = 0{,}584$).

Entre los pacientes a quienes se les realizó una arteriografía, la arteria faríngea ascendente fue el afluente tumoral principal. Sin embargo, hay que aclarar que en 3 pacientes se reportó la arteria carótida externa como principal afluente, sin especificar ninguna rama en concreto. Hay muy pocos estudios que reportan la caracterización anatómica de los

afluentes vasculares del tumor mediante angiografía. Li J y cols. (37) describen un predominio de vasos derivados de la arteria carótida externa en su serie de 62 pacientes. Power A y cols. (38), en el año 2012, en su serie de casos, describieron los hallazgos angiográficos en 34 pacientes. Encontraron que la arteria faríngea ascendente fue el vaso predominante en el 94 % de los pacientes, seguida por la arteria occipital, la tiroidea superior y la arteria carótida externa (6 %, sin especificar la rama). Katagiri K y cols., en el 2019 (39), realizaron una serie con 16 pacientes en la que encontraron que la arteria faríngea ascendente predominó como vaso principal, seguida en orden descendente por la arteria tiroidea inferior y la arteria occipital. Inan H y cols., en el 2019, obtuvieron resultados similares. Debido a la escasez de estudios no es posible realizar afirmaciones sobre la epidemiología vascular de estos tumores, a pesar de que la información actual sugiere que la arteria faríngea ascendente es la más comprometida.

El sangrado quirúrgico medio fue de 385 cm^3, lo que no dista del reportado por otras series (4,21,31,40,41). No se encontró relación entre la cuantificación del sangrado y la embolización, la lateralidad, el diámetro de la pieza quirúrgica y la clasificación de Shamblin. La única relación significativa se encontró entre sangrado y complicaciones, con una p de 0,01. La incidencia de complicaciones nerviosas se ha constatado hasta en el 25,4 % de los pacientes (4,29). En nuestra serie el porcentaje de complicaciones fue mayor y el nervio más involucrado fue el hipogloso.

Las principales limitaciones de este estudio son el pequeño tamaño de la muestra y su naturaleza retrospectiva. En nuestra institución no contamos con un protocolo para el manejo médico y quirúrgico de esta patología, por lo que se dejó a discreción de cada cirujano. Desafortunadamente, debido a lo infrecuente de la patología, los estudios que incluyen a una gran cantidad de pacientes son pocos y no

se han realizado estudios prospectivos que permitan generar recomendaciones extrapolables al resto de la población.

CONCLUSIÓN

La realización de una embolización prequirúrgica sigue siendo un tema de controversia. Los resultados presentados en nuestra serie no muestran un beneficio de la embolización prequirúrgica en el número de complicaciones, el tiempo quirúrgico, el sangrado quirúrgico y las complicaciones.

BIBLIOGRAFÍA

1. Liu J, Mu H, Zhang W. Diagnosis and treatment of carotid body tumors. Am J Transl Res 2021;13(12):14121-32.
2. Valero C, Ganly I. Paragangliomas of the head and neck. J Oral Pathol Med 2022;51:897-903. DOI: 10.1111/jop.13286
3. Berger G, Łukasiewicz A, Grinievych V, et al. Carotid Body Tumor-radiological imaging and genetic assessment. Pol Przegl Chir 2020;92(6):39-44):39-44. DOI: 10.5604/01.3001.0014.4872
4. González-Urquijo M, Viteri-Pérez VH, Becerril-Gaitán A, et al. Clinical Characteristics and Surgical Outcomes of Carotid Body Tumors: Data from the Carotid Paraganglioma Cooperative International Registry (CAPACITY) Group. World J Surg 2022;46(10):2507-14. DOI: 10.1007/s00268-022-06663-1
5. Solís-Pazmino P, Pilatuna E, Tite B, et al. Safe management of carotid body tumor resection without preoperative embolization: an Ecuadorian high-altitude cities experience. J Surg Case Rep 2022;2022(12):rjac598. DOI: 10.1093/jscr/rjac598
6. Bercin S, Muderris T, Sevil E, et al. Efficiency of preoperative embolization of carotid body tumor. Auris Nasus Larynx 2015;42(3):226-30. DOI: 10.1016/j.anl.2014.10.013

7. Langerman A, Athavale SM, Rangarajan SV, et al. Natural history of cervical paragangliomas: Outcomes of observation of 43 patients. Arch Otolaryngol Head Neck Surg 2012;138(4):341-5. DOI: 10.1001/archoto.2012.37
8. Patetsios P, Gable DR, Garrett WV, et al. Management of carotid body paragangliomas and review of a 30-year experience. Ann Vasc Surg 2002;16(3):331-8. DOI: 10.1007/s10016-001-0106-8
9. Davidovic L, Ilic N, Dimitrijevic M, et al. Surgical management of cervical paragangliomas. Am Surg 2008;74(12):1171-6. DOI: 10.1177/000313480807401208
10. Kotelis D, Rizos T, Geisbüsch P, et al. Late outcome after surgical management of carotid body tumors from a 20-year single-center experience. Langenbecks Arch Surg 2009;394(2):339-44. DOI: 10.1007/s00423-008-0378-3
11. Wernick BD, Furlough CL, Patel U, et al. Contemporary management of carotid body tumors in a Midwestern academic center. Surgery 2021;169(3):700-4. DOI: 10.1016/j.surg.2020.07.030.
12. Ünlü Y, Becit N, Ceviz M, et al. Management of Carotid Body Tumors and Familial Paragangliomas: Review of 30 Years' Experience. Ann Vasc Surg 2009;23(5):616-20. DOI: 10.1016/j.avsg.2009.06.014
13. Kruger AJ, Walker PJ, Foster WJ, et al. Important observations made managing carotid body tumors during a 25-year experience. J Vasc Surg 2010;52(6):1518-23. DOI: 10.1016/j.jvs.2010.06.153
14. Ferrante AMR, Boscarino G, Crea MA, et al. Cervical paragangliomas: single centre experience with 44 cases. Acta Otorhinolaryngol Ital 2015;35(2):88-92.
15. Reitz K, Ramos A, Speranza G, et al. Non-Functional Carotid Body Tumors in Patients Without Somatic Mutations May Be Considered for Non-Operative Management. Ann Vasc Surg 2022;85:57-67. DOI: 10.1016/j.avsg.2022.04.021

16. Li Y, Lin B, Liang S, et al. Epidemiology and survival of patients with malignant carotid body tumors in the SEER database. J Vasc Surg 2022;76(4):973-8.e1. DOI: 10.1016/j.jvs.2022.04.039
17. Li X, Zhang W, Shu C, et al. Diagnosis and outcomes of surgical treatment of carotid bifurcation tumors. J Int Med Res 2020;48(12):300060520976495. DOI: 10.1177/0300060520976495
18. Lin Y, Li S, Tung-Chung Poon J, et al. Review of experience over four decades in the management of carotid body tumours. Ann Coll Surg Hong Kong 2004;8(4):141-4. DOI: 10.1111/j.1442-2034.2004.00222.x
19. Ma D, Liu L, Yao H, et al. A retrospective study in management of carotid body tumour. Br J Oral and Maxillofac Surg 2009;47(6):461-5. DOI: 10.1016/j.bjoms.2009.06.006
20. Luna-Ortiz K, Rascon-Ortiz M, Villavicencio-Valencia V, et al. Carotid body tumors: Review of a 20-year experience. Oral Oncol 2005;41(1):56-61. DOI: 10.1016/j.oraloncology.2004.06.006
21. Sevil FC, Tort M, Kaygin MA. Carotid Body Tumor Resection: Long-Term Outcome of 67 Cases without Preoperative Embolization. Ann Vasc Surg 2020;67:200-7. DOI: 10.1016/j.avsg.2020.03.030
22. Zhang TH, Jiang WL, Li YL, et al. Perioperative approach in the surgical management of carotid body tumors. Ann Vasc Surg 2012;26(6):775-82. DOI: 10.1016/j.avsg.2012.01.020
23. Talay S, Abanoz M, Kaygin MA, et al. Glomus caroticum tumors: A case report of an operated giant carotid body tumor with a review of our experience in 47 patients. Open Medicine 2010;5(4):411-6. DOI: 10.2478/s11536-010-0015-8
24. Gad A, Sayed A, Elwan H, et al. Carotid Body Tumors: A Review of 25 Years Experience in Diagnosis and Management of 56 Tumors. Ann Vasc Dis 2014;7(3):292-9. DOI: 10.3400/avd.oa.13-00116
25. Wang J, Li Y, Cui J, et al. Retrospective analysis of carotid body tumor surgical management: roles of preoperative image investigation

and preoperative embolization. Ann Vasc Surg 2023;94:213-22. DOI: 10.1016/j.avsg.2023.02.022
26. Moscona-Nissan A, Saldívar-Rodea CA, Enríquez-García R, et al. Bilateral carotid body tumor case: A novel preoperative management. Radiol Case Rep 2022;17(3):1021-9. DOI: 10.1016/j.radcr.2021.11.009
27. González-Urquijo M, Castro-Varela A, Barrios-Ruiz A, et al. Current trends in carotid body tumors: Comprehensive review. Head and Neck 2022;44(10):2316-32. DOI: 10.1002/hed.27147
28. Qin RF, Shi LF, Liu YP, et al. Diagnosis and surgical treatment of carotid body tumors: 25 years' experience in China. Int J Oral Maxillofac Surg 2009;38(7):713-8. DOI: DOI: 10.1016/j.ijom.2009.02.019
29. Robertson V, Poli F, Hobson B, et al. A Systematic Review and Meta-Analysis of the Presentation and Surgical Management of Patients with Carotid Body Tumours. Eur J Vasc Endovasc Surg 2019;57(4):477-86. DOI: 10.1016/j.ejvs.2018.10.038
30. González-Urquijo M, Hinojosa-González DE, Fabiani MA, et al. High Altitude Carotid Body Tumors Growth During active Surveillance. Vasc Endovascular Surg 2023;57(5):451-5. DOI: 10.1177/15385744231154089
31. Zhang W, Liu F, Hou K, et al. Surgical outcomes and factors associated with malignancy in carotid body tumors. J Vasc Surg 2021;74(2):586-91. DOI: 10.1016/j.jvs.2020.12.097
32. Gu G, Wu X, Ji L, et al. Proposed modification to the Shamblin's classification of carotid body tumors: A single-center retrospective experience of 116 tumors. Eur J Surg Oncol 2021;47(8):1953-60. DOI: 10.1016/j.ejso.2021.03.244
33. Jackson RS, Myhill JA, Padhya TA, et al. The effects of preoperative embolization on carotid body paraganglioma surgery: A systematic review and meta-analysis. Otolaryngol Head Neck Surg 2015;153(6):943-50. DOI: 10.1177/0194599815605323

34. Abu-Ghanem S, Yehuda M, Carmel NN, et al. Impact of preoperative embolization on the outcomes of carotid body tumor surgery: A meta-analysis and review of the literature. Head Neck 2016;38:E2386-94. DOI: 10.1002/hed.24381
35. Texakalidis P, Charisis N, Giannopoulos S, et al. Role of Preoperative Embolization in Carotid Body Tumor Surgery: A Systematic Review and Meta-Analysis. World Neurosurg 2019;129:503-13.e2. DOI: 10.1016/j.wneu.2019.05.209
36. Napoli G, Tritto R, Moscarelli M, et al. Role of pre-operative embolization in carotid body tumor surgery according to Shamblin classification: A systematic review and meta-analysis. Head Neck 2023;45(5):1141-8. DOI: 10.1002/hed.27318
37. Li J, Wang S, Zee C, et al. Preoperative angiography and transarterial embolization in the management of carotid body tumor: A single-center, 10-year experience. Neurosurgery 2010;67(4):941-8. DOI: 10.1227/NEU.0b013e3181eda61d
38. Power AH, Bower TC, Kasperbauer J, et al. Impact of preoperative embolization on outcomes of carotid body tumor resections. J Vasc Surg 2012;56(4):979-89. DOI: 10.1016/j.jvs.2012.03.037
39. Katagiri K, Shiga K, Ikeda A, et al. Effective, same-day preoperative embolization and surgical resection of carotid body tumors. Head Neck 2019;41(9):3159-67. DOI: 10.1002/hed.25805
40. Davila VJ, Chang JM, Stone WM, et al. Current surgical management of carotid body tumors. J Vasc Surg 2016;64(6):1703-10. DOI: 10.1016/j.jvs.2016.05.076
41. Koskas F, Vignes S, Khalil I, et al. Carotid Chemodectomas: Long-Term Results of Subadventitial Resection with Deliberate External Carotid Resection. Ann Vasc Surg 2009;23(1):67-75. DOI: 10.1016/j.avsg.2008.01.015