



**Manejo posoperatorio de cirugía
de varices: recomendaciones de
la Sociedad Española de Médicos
de Atención Primaria
(SEMERGEN) y del Capítulo
Español de Flebología y
Linfología (CEFyL)**

**Postoperative management of
varicose vein surgery:
recommendations of the Spanish
Society of Primary Care
Physicians (SEMERGEN) and the
Spanish Chapter of Phlebology
and Lymphology (CEFyL)**

10.20960/angiologia.00630

06/13/2024

Manejo posoperatorio de cirugía de varices: recomendaciones de la Sociedad Española de Médicos de Atención Primaria (SEMergen) y del Capítulo Español de Flebología y Linfología (CEFyL)

Postoperative management of varicose vein surgery: recommendations of the Spanish Society of Primary Care Physicians (SEMergen) and the Spanish Chapter of Phlebology and Lymphology (CEFyL)

Manuel Frías Vargas¹, Verónica Fernández Álvarez², José Manuel Ramírez Torres³, Laura Rodríguez Lorenzo⁴, María Antònia Bonany Pagès⁵, Alexia Victoria Paluso Montero⁶, Estrella Pérez Vázquez⁷, Luis Javier Álvarez Fernández⁸

¹Centro de Salud San Andrés. Departamento de Medicina. Facultad de Medicina. Universidad Complutense de Madrid. Madrid. ²Hospital Universitario Torrecárdenas. Almería. ³Centro de Salud Puerta Blanca. Málaga. ⁴Consorti Corporació Sanitaria Parc Taulí de Sabadell. Sabadell, Barcelona. ⁵Medicina privada. Girona. ⁶Hospital Clínico San Carlos. Madrid. ⁷Centro de Salud Vielha. Lleida. ⁸Medicina privada. Asturias

Correspondencia: Manuel Frías Vargas. Centro de Salud San Andrés. C/ Alberto Palacios, 22. 28021 Madrid
e-mail: manufria@ucm.es

Recibido: 09/02/2024

Aceptado: 15/02/2024

DOI: 10.20960/angiologia.00630

Este documento ha sido validado por la Comisión Nacional de Validación de la Sociedad Española de Atención Primaria (SEMergen)

con el aval n.º 2023-00188 y por la Comisión Científica del Capítulo Español de Flebología y Linfología (CEFyL).

En nombre del Grupo de Trabajo de Vasculopatías de SEMERGEN, los autores declaran que no ha habido financiación de beca o ayuda de entidad financiadora para la elaboración de este artículo. Todos los autores han colaborado de manera similar en su redacción. Todos los autores han leído y aceptado el artículo final (Anexo 1).

Conflictos de interés: los autores declaran no tener conflictos de interés.

Inteligencia artificial: los autores declaran no haber usado inteligencia artificial (IA) ni ninguna herramienta que use IA para la redacción del artículo.

RESUMEN

En las tres últimas décadas el campo de la cirugía vascular ha experimentado avances significativos, particularmente en el tratamiento de las varices. La introducción de técnicas endovasculares ha revolucionado no solo la forma en que se aborda esta patología, sino también el manejo posoperatorio. Estos cambios han llevado a una diversidad de enfoques quirúrgicos, cada uno con sus propias particularidades y desafíos.

En este contexto dinámico y en constante evolución, la colaboración interdisciplinaria entre médicos de familia y cirujanos vasculares ha sido y es esencial para proporcionar una atención integral y de calidad a los pacientes que se someten a una intervención de varices. La variabilidad en las técnicas quirúrgicas utilizadas y las particularidades individuales de los pacientes han generado la necesidad imperante de establecer pautas claras y consensuadas para el manejo posoperatorio.

Nuestro objetivo en este documento es realizar la adecuada comprensión de las diferentes técnicas entre médicos de familia y cirujanos vasculares y homogeneizar las recomendaciones posoperatorias para proporcionar una atención integral a los pacientes que se someten a este tipo de intervenciones, mejorando los resultados clínicos y su calidad de vida.

Palabras clave: Atención Primaria. Enfermedad venosa crónica. Cirugía vascular. Técnicas endovasculares.

ABSTRACT

Over the past three decades, significant advances have been implanted in the field of vascular surgery specifically in the treatment of varicose veins. The widespread application of endovascular techniques has revolutionized not only the surgical approach but also the postoperative management of this common disease. These changes have led to a diversity of surgical approaches, each with its own particularities and challenges.

In this dynamic and constantly evolving context, interdisciplinary collaboration between family physicians and vascular surgeons has been and is essential to provide comprehensive, quality care to patients undergoing varicose vein surgery. The wide variability of surgical techniques available, adjusted according to the individual needs of patients has generated the need for a clear consensus based on current guidelines for the postoperative management of varicose vein surgery.

Our objective in this document is to achieve an adequate understanding of the different techniques among family doctors and vascular surgeons and to homogenize postoperative recommendations to provide comprehensive care to patients who undergo this type of interventions, improving clinical results and their quality of life.

Keywords: Primary care. Chronic venous disease. Vascular surgery. Endovascular techniques.

INTRODUCCIÓN

Las varices, definidas como venas dilatadas y tortuosas con un grosor mínimo de 3 mm en bipedestación, son una de las manifestaciones más comunes de la enfermedad venosa crónica (EVC). Están presentes en los estadios C2-C6 de la clasificación CEAP (“Clase clínica”, “Etiología”, “Distribución anatómica” y “Fisiopatología subyacente”).

Se comportan como una enfermedad crónica, que afecta directamente a la calidad de vida de las personas, y pueden producir complicaciones graves, como trombosis venosas superficiales (TVS), varicorragias y úlceras (1).

Las varices representan un problema significativo de salud pública. Figuran entre las diez enfermedades más prevalentes de la humanidad. Su intervención quirúrgica es la que realiza con más frecuencia el cirujano vascular (CV); además, es la tercera causa de inclusión en las listas de espera quirúrgica en nuestro país (2,3). Su impacto socioeconómico es considerable: tiene una incidencia global del 18,2 % para el estadio C2 y una prevalencia de entre el 20 y el 30 % en la población occidental (4); ambas están en constante aumento.

En España, aunque los procedimientos endovasculares han aumentado en los últimos años, la safenectomía continúa siendo la técnica más realizada, seguida por la estrategia de cura hemodinámica de la insuficiencia venosa crónica ambulatoria (CHIVA), la esclerosis con espuma y las técnicas ablativas endoluminales, con un total de 21 008 procedimientos quirúrgicos realizados en 2018 (5).

El objetivo de la cirugía tradicional (safenectomía o *stripping*) tiene como misión fundamental eliminar las varices y corregir la

hipertensión venosa. Sin embargo, el desarrollo de técnicas endovasculares menos invasivas durante los últimos años, junto con el uso generalizado de la ecografía, han llevado a un cambio en el paradigma del tratamiento y a perseguir nuevos objetivos, como disminuir las complicaciones, reducir los tiempos en situaciones de incapacidad temporal (IT) y obtener un mejor resultado estético (6).

Estas técnicas endovasculares, que podemos dividir en endoablación térmica (endoláser, radiofrecuencia y vapor de agua) y química/mixta (escleroterapia ecoguiada, ablación mecánico-química [MOCA] y sellado con adhesivo de cianoacrilato), han ganado relevancia debido a que son menos agresivas, se realizan de forma ambulatoria con anestesia local, tienen menos complicaciones, ocasionan escasas molestias posoperatorias y presentan una recuperación más rápida (7).

La adopción de estas técnicas mínimamente invasivas ha transformado los cuidados posoperatorios que, hasta la fecha, venían realizándose en los pacientes intervenidos mediante cirugía abierta. La actividad física, el uso de medias elásticas, la duración del tratamiento trombotoprolíptico y el periodo de IT se han optimizado considerablemente, lo que representa un gran avance frente a la cirugía convencional.

La adecuada comprensión de las diferentes técnicas entre médicos de familia (MF) y CV y la homogeneización de las recomendaciones posoperatorias son esenciales para proporcionar una atención integral a los pacientes que se someten a este tipo de intervenciones, ya que mejoran los resultados clínicos y su calidad de vida.

TÉCNICAS ACTUALES PARA EL TRATAMIENTO DE LAS VARICES

Introducción

El tratamiento quirúrgico de la insuficiencia venosa superficial abarca desde la cirugía tradicional convencional hasta las técnicas mínimamente invasivas actuales. Es importante individualizar la

decisión de la técnica más indicada para cada paciente teniendo en cuenta el riesgo quirúrgico, los factores clínicos y las consideraciones anatómicas y hemodinámicas (8,9). Estos procedimientos pueden realizarse mediante anestesia general, regional o local en función del tipo de procedimiento, de su duración, de las expectativas del paciente y de la experiencia del cirujano (Fig. 1).

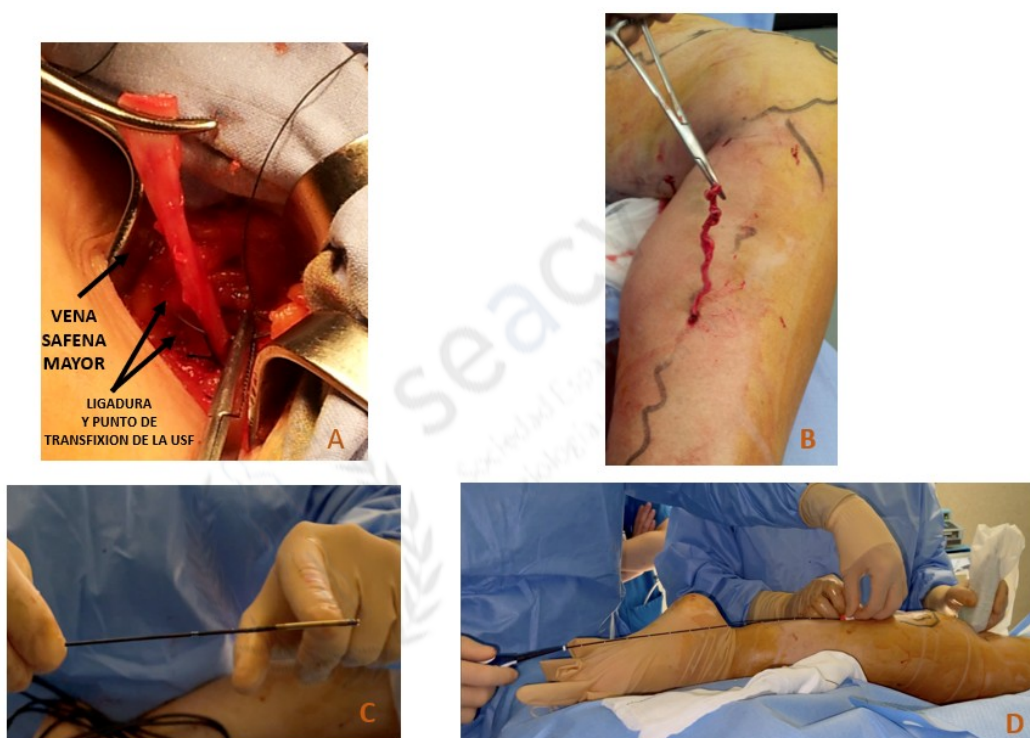

Figura 1. Procedimientos de cirugía clásica, flebectomía y percutánea. A. Ligadura alta o crosectomía de vena safena mayor. B. Flebectomía o extracción de paquetes varicosos. C. Catéter de radiofrecuencia. D. Termoablación. USF: unión safenofemoral. Elaboración propia. Los pacientes dieron su permiso para la difusión de las imágenes.

Cirugía clásica (10)

La ligadura alta de la vena safena mayor (HL) o crosectomía con o sin *stripping* (S). Este ha sido el tratamiento de referencia de la insuficiencia venosa superficial en pacientes con EVC, ya que se consideraba que presentaba unos resultados superiores a los del

tratamiento conservador. En un estudio de cohorte realizado dos años después de haber aplicado la técnica (compresión sola en varices no complicadas, cirugía tradicional y ablación de varices con anestesia local [ASVAL]), se registró una mejora en la calidad de vida (11), y aunque el dolor posquirúrgico era mayor en la cirugía convencional, la eficiencia entre las distintas técnicas no era significativamente diferente (12). Por otro lado, la cirugía no era inferior si comparamos los resultados a medio término.

Flebectomía ambulatoria

Descrita por Müller en 1966, consiste en una extracción o una avulsión de las venas varicosas mediante la práctica de unos pequeños agujeros realizados con ganchillos y la posterior extracción de la vena con unas pinzas (11). Considerada por muchos autores como una técnica segura y efectiva, puede llevarse a cabo con anestesia local. Puede complementar un S, un HL o cualquier técnica percutánea de venas troncales con reflujo o puede realizarse como una única técnica. Su recurrencia es inferior si se asocia a una escleroterapia, cuando está indicada (13).

La ASVAL

Consiste en una flebectomía simple con preservación del tronco safeno. Se basa en el concepto del ascenso o de la evolución multifocal de las venas varicosas.

La flebectomía fue útil para solucionar el 50 % de los reflujos de la vena safena mayor: disminuyó de forma importante su diámetro y mejoró de forma considerable la calidad de vida medida con el cuestionario de Aberdeen (10).

Flebectomía por transiluminación (TIPP)

Técnica que extrae grandes grupos de venas varicosas con menor número de incisiones y de forma más rápida. A menudo se combina

con otras técnicas invasivas. Se requieren estudios posteriores para confirmar sus potenciales beneficios.

CHIVA

Fue descrita por Franceschi en 1988. Su finalidad es mejorar la hemodinámica de la red venosa superficial desdoblado la columna de presión hidrostática y desconectando el *shunt* venoso, interrumpiendo el flujo en zonas de troncos incompetentes en niveles estratégicos (10).

Técnicas de ablación térmica

Las dos técnicas de ablación térmica que se llevan a cabo en la actualidad son: la radiofrecuencia (RFA) y el láser endovenoso (EVLT). Son técnicas mínimamente invasivas que se realizan mediante control ecográfico y la administración de anestesia local tumescente a nivel perivenoso (solución de Klein: lidocaína, adrenalina, bicarbonato y suero salino fisiológico), lo que permite tener un efecto analgésico, colapsar la vena para que el tratamiento sea más efectivo y proteger los tejidos circundantes del calor emitido por el catéter (14).

Desde hace años se recomiendan como primera opción para el tratamiento de la incompetencia de los ejes safenos, ya que presentan elevadas tasas de oclusión, bajas tasas de complicación y permiten una reincorporación precoz a las actividades habituales (10,15).

La RFA es el método más utilizado. Su mecanismo de acción se produce mediante la emisión de energía electromagnética, que, al entrar en contacto con el tejido, provoca la vibración y la fricción de los átomos, que liberan energía térmica e inducen la oclusión fibrótica de la vena (16).

Por otro lado, el mecanismo de acción del EVLT se produce por daño directo, debido a la energía térmica que se libera a través de la fibra óptica situada en la punta del catéter, y por daño indirecto debido a

la formación de burbujas de vapor, que llevará a una oclusión de la vena y a una posterior fibrosis (17).

Técnicas de ablación mecánico-química

La MOCA es una técnica no térmica y sin anestesia tumescente con un mecanismo de acción dual: la disrupción mecánica de la íntima combinada con la ablación química endovenosa del esclerosante administrado, polidocanol (POL) o tetradecilsulfato de sodio (STS). Es una técnica segura y eficaz, aunque las tasas de oclusión a 3 años son inferiores a las de las técnicas de ablación térmica (10,18).

Técnicas de ablación química

Escleroterapia

Se trata de una técnica no térmica y sin anestesia tumescente que provoca un daño endotelial mediante la inyección de esclerosante (POL o STS) y una fibrosis venosa (10). Puede usarse en forma de espuma o líquido, aunque es más efectiva en forma de espuma (19). El tratamiento de venas insuficientes no visibles requiere el uso de un ecógrafo para aumentar la seguridad y la eficacia (10).

Ablación mediante cianocrilato

Técnica no térmica y sin tumescencia que provoca la oclusión venosa mediante la inyección endovenosa de cianocrilato, que se polimeriza y se solidifica rápidamente y produce una reacción inflamatoria en la vena. Presenta tasas de oclusión comparables a las técnicas de ablación térmica a corto y a medio plazo, menos dolor durante la operación y un tiempo de recuperación precoz (10,20,21).

INDICACIONES DE PROFILAXIS ANTITROMBÓTICA CON HEPARINA DE BAJO PESO MOLECULAR, TERAPIA COMPRESIVA, ANALGESIA, EJERCICIOS Y MEDIDAS GENERALES

Los cuidados posoperatorios son esenciales para que el paciente tenga una buena calidad de vida en los siguientes días a la intervención y evitar complicaciones, especialmente trombosis venosa profunda (TVP) y hematomas. Dichos cuidados persiguen un triple objetivo:

1. Contribuir a la rápida recuperación con las mínimas molestias.
2. Ayudar al resultado de la técnica.
3. Prevenir las recurrencias.

Estas pautas posoperatorias deben individualizarse según las técnicas realizadas, la extensión de los paquetes varicosos extraídos, las características morfológicas de las piernas y el estilo de vida del paciente, entre otros factores. Es por ello que la responsabilidad de un buen cuidado posoperatorio la comparten cirugía vascular, el MF y el propio paciente.

Profilaxis antitrombótica

La prescripción de profilaxis con heparina de bajo peso molecular (HBPM) en el posoperatorio inmediato es una práctica habitual, pero, de acuerdo con la guía de la Sociedad Europea de Cirugía Vascular (ESVS) 2022 (10), deberían establecerse estrategias de tromboprofilaxis de forma individualizada (recomendación n.º 26, clase IIa, nivel B). El tratamiento profiláctico de rutina con HBPM incrementa el riesgo de efectos adversos potencialmente innecesarios (10). De acuerdo con las recomendaciones de la ESVS (10) (recomendación n.º 25, clase I, nivel C) debería de valorarse de forma individual el riesgo de enfermedad tromboembólica venosa (ETE). Los pacientes con alto riesgo de ETE (TVP previa, trombofilia conocida, obesidad, neoplasia activa, cirugías concomitantes o marcadores inflamatorios elevados preoperatoriamente: proteína C reactiva y el dímero D), podrían beneficiarse de tromboprofilaxis durante 7-10 días en el posoperatorio inmediato (10,22,23).

Actualmente está por definir el papel de los nuevos anticoagulantes orales directos en la trombopprofilaxis. Las publicaciones actuales muestran una amplia heterogeneidad en cuanto a la pauta posológica y a la duración del tratamiento con dichos fármacos, y aunque los resultados preliminares muestran su eficacia y su seguridad, la evidencia publicada es insuficiente para confirmar su superioridad en comparación con la HBPM (10,24).

Terapia compresiva

La terapia compresiva adecuada posoperatoria inmediata, implantada en el quirófano, contribuye al buen resultado de la técnica, minimizando la inflamación, el dolor y la aparición de hematomas y de TVS/TVP (25).

De acuerdo con la ESVS (2022 [10]), actualmente se recomienda el uso posoperatorio de terapia compresiva en los pacientes intervenidos por insuficiencia venosa superficial mediante las siguientes técnicas:

- Espuma o endoablación del tronco safeno (recomendación n.º 22, clase IIa, nivel A).
- b) *Stripping* (fleboextracción) o flebectomías extensas (recomendación n.º 23, clase I, nivel A).

Aunque la duración de la terapia compresiva para minimizar las complicaciones locales debe decidirse de forma individual (recomendación n.º 24, clase I, nivel A) (10), pueden establecerse unas recomendaciones generales (25,26):

- En la cirugía tradicional, después de la intervención, suele colocarse un vendaje elástico, que se sustituye por una media elástica de compresión fuerte. Generalmente se aconseja usar esta media de forma continua (día y noche) hasta la retirada de los puntos y, posteriormente, solo durante el día durante un mes aproximadamente.

— En el caso de las técnicas percutáneas, la media suele colocarse al salir del quirófano, con una duración de la terapia compresiva de aproximadamente una semana.

De forma general para todos los pacientes, la deambulacion precoz y el uso de las medias elásticas de compresión podrían reducir el riesgo trombótico (10) (Fig. 2).

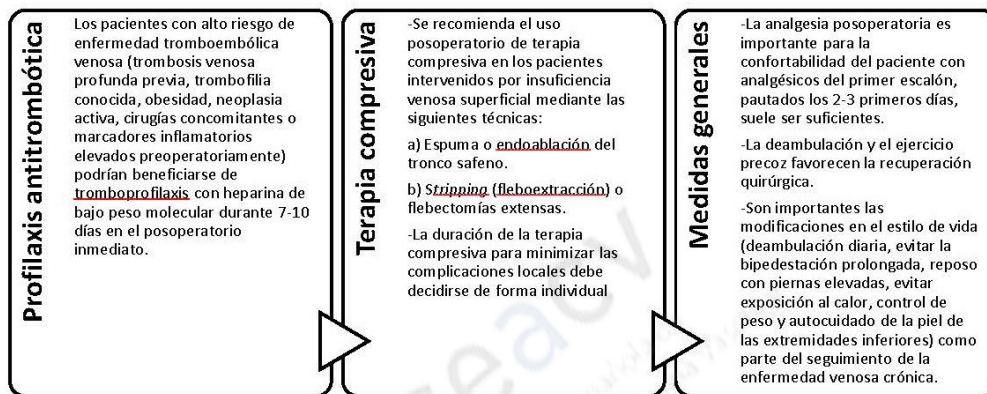


Figura 2. Indicaciones de profilaxis antitrombótica con heparina de bajo peso molecular, terapia compresiva y medidas generales después de procedimientos en cirugía vascular. Elaboración propia. Fuente: cita 10.

Analgesia, ejercicio y medidas generales en el posoperatorio inmediato

La analgesia posoperatoria es importante para la comodidad del paciente y las molestias leves de los primeros días, que, junto con tratamientos analgésicos de primer escalón pautados los 2-3 primeros días, suelen ser suficientes.

La evidencia actual sobre el uso de fármacos venoactivos en el tratamiento quirúrgico o endovenoso es deficiente y la mayoría de los estudios se han llevado a cabo solo con la fracción flavonoide purificada y micronizada (MPFF). En estos estudios, el tratamiento con

MPFF se ha asociado con menos dolor, sangrado y hematomas durante el posoperatorio, así como con una mejora de los síntomas específicos de la EVC. Estos beneficios parecen ser mayores cuando el tratamiento comienza dos semanas antes del procedimiento. Se necesitan estudios controlados con placebo de alta calidad para demostrar inequívocamente sus beneficios con todas las terapias farmacológicas (27,28).

Tras una cirugía tradicional o una ablación de safena con flebectomías extensas es importante que el paciente descanse, aunque la deambulación y el ejercicio precoz favorecen la recuperación quirúrgica. Se recomienda evitar actividades físicas intensas durante las primeras semanas y mantener las piernas elevadas (con el talón más alto que la cadera) cuando el paciente esté sentado o acostado para reducir los hematomas y edemas que pueden desarrollarse después de la cirugía. El paciente sale caminando del hospital, acompañado. Se desaconseja conducir. Al día siguiente de la intervención, el paciente debe salir a caminar de forma gradual, con paseos cortos de aproximadamente una hora y periodos de descanso con la pierna elevada. En los días siguientes, la duración de los paseos puede aumentar progresivamente.

Las heridas quirúrgicas deben vigilarse para prevenir infecciones. Es importante mantenerlas limpias y secas. Los apósitos deben cambiarse periódicamente, según las pautas marcadas por el CV, curando las heridas con un antiséptico local y vigilando especialmente la herida inguinal, si la hubiese. Después de las primeras 48 horas, puede ducharse retirando los apósitos y curando las heridas posteriormente. Las suturas se retirarán entre 8 y 10 días después de la cirugía.

En el caso de una cirugía mínimamente invasiva o de una ablación de safena sin flebectomías, al tratarse de procedimientos sin heridas quirúrgicas y con mínimas molestias posoperatorias, el paciente sale por su propio pie del hospital y, si no se ha realizado una anestesia general, no tiene ninguna contraindicación para realizar sus

actividades de forma normal. En la mayor parte de los casos el paciente saldrá del hospital con la media de compresión elástica ya colocada. Dado que habitualmente no presenta heridas quirúrgicas, no requiere una cura específica de los puntos de punción. En caso de presentar hematomas en las zonas de abordaje, el manejo es idéntico al de las recomendaciones anteriores. Puede reiniciar sus actividades habituales en función de las molestias que presente y después de 24-48 horas prácticamente la totalidad de los pacientes retoma de forma paulatina su vida habitual.

El empleo de anestesia tumescente en la endoablación térmica (recomendación n.º 19, clase I, nivel C) (10) ha aportado una serie de beneficios: reduce el dolor perioperatorio, ayuda a la efectividad del tratamiento (comprime la vena), protege del calor a los tejidos circundantes y permite una deambulación precoz, con la reducción del riesgo de complicaciones tromboembólicas y una rápida recuperación de la vida normal, con mejoras significativas en la calidad de vida del paciente (29). El regreso a las actividades normales no difiere de forma sustancial entre procedimientos de ablación (29,30) del eje safeno.

Durante las primeras semanas es normal que se experimente un aumento de la temperatura local de la extremidad tratada, así como alteración de la sensibilidad y sensación de tirantez. Aproximadamente a partir de la tercera semana después de la intervención los síntomas suelen mejorar de forma considerable. También pueden aparecer hematomas organizados, que pueden tratarse masajeándolos con geles tópicos adecuados. Estos hematomas suelen resolverse en un plazo de 2-6 semanas. Es importante mantener la hidratación de la extremidad y evitar la exposición al sol durante los primeros meses para prevenir la hiperpigmentación de las cicatrices. En caso de exposición, debe aplicarse en las piernas una crema de protección solar con un factor superior a 50.

SEGUIMIENTO POR EL MÉDICO DE FAMILIA

Es fundamental la realización de controles periódicos por el MF para evaluar el progreso de la recuperación y realizar ajustes en el tratamiento si fuera necesario.

Duración de la incapacidad laboral

La duración de la IT después de la cirugía de varices depende fundamentalmente de dos elementos (31):

1. El tipo de intervención, distinguiendo entre un abordaje abierto (mayor duración de la IT) o un abordaje percutáneo (menor duración de la IT).
2. La localización del procedimiento, bien sea en territorio de la safena mayor (más duración de la IT) o de la safena menor (menor duración de la IT).

Otros aspectos a valorar serían la necesidad de bipedestación prolongada, la realización de ejercicios de alta intensidad o el levantamiento de objetos pesados durante la actividad laboral. En estos casos es conveniente solicitar al empleador una adaptación temporal del puesto de trabajo o, si es necesario, prolongar la duración de la IT.

De forma general, los tiempos estándares óptimos de IT en los procedimientos de extirpación o de extracción (31) son los siguientes (Fig. 3):

1. Extirpación/extracción en vena safena mayor mediante abordaje abierto (cirugía clásica): 20 días.
2. Extirpación/extracción en vena safena menor mediante abordaje abierto (cirugía clásica): 15 días.
3. Extirpación/extracción en vena safena mayor o menor, o vena inferior, mediante abordaje percutáneo (ablación): 10 días.

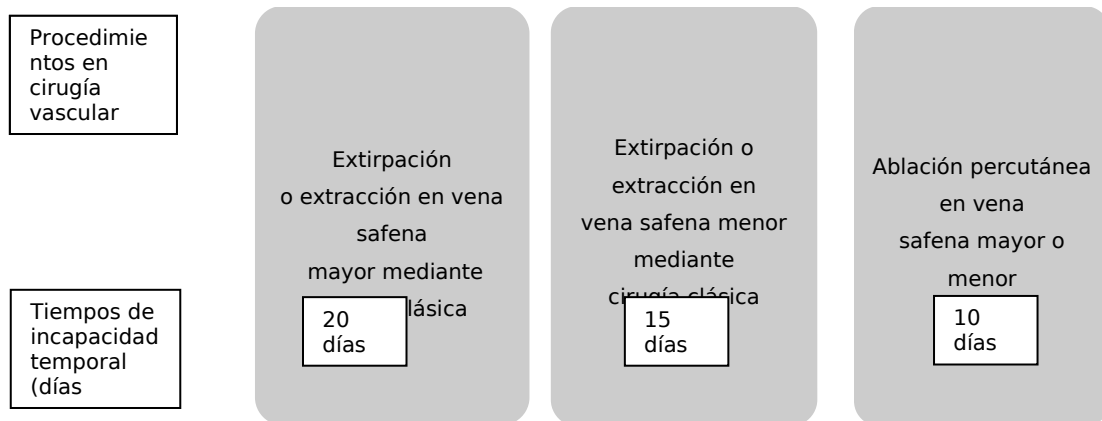


Figura 3. Procedimientos en cirugía vascular y tiempos estándares óptimos de incapacidad temporal. Elaboración propia. Fuente: cita 31.

Valoración de las complicaciones y de los criterios de remisión a cirugía vascular según técnicas

En función de la técnica utilizada las complicaciones pueden ser distintas, pero en general tienen una baja incidencia y suelen resolverse en un corto espacio de tiempo. La safenectomía completa por *stripping* es la que muestra más relación con las complicaciones. Las lesiones del nervio safeno después del uso de esta técnica han sido una de las complicaciones con mayor trascendencia para el paciente a medio-largo plazo (32).

Las nuevas técnicas de tratamiento quirúrgico de la insuficiencia venosa superficial se toleran bien y cada vez se realizan más a menudo en el ámbito ambulatorio por su seguridad y escasos efectos secundarios, pero no por ello se encuentran exentas de complicaciones (10).

Complicaciones tras cirugía tradicional, CHIVA o stripping del eje safeno

- Complicaciones frecuentes: hematoma (15,2-25,8 %), TVS (7,1-11,6 %) y parestesias (2,9-9,1 %) (33).
- Menos frecuentes: hiperpigmentación (4,6 %), *matting* (3,6 %, fenómeno de neovascularización con la aparición de una red de

capilares o de neocapilares), linfocele (0,2 %) (33) e infección (3 %) (34). En caso de sospecha clínica de TVP, ha de remitirse a urgencia hospitalaria / CV para su evaluación mediante la realización de ecografía Doppler.

Complicaciones tras endoablación térmica (radiofrecuencia y endoláser) del eje safeno

- Complicaciones frecuentes: inflamación posoperatoria local e hiperpigmentación, TVS (17,9 %), parestesias (6,7 %) y hematomas (4,8 %) (35).
- Complicaciones infrecuentes: infección de la zona de punción (0,3 %), TVP (0,3 %) y tromboembolismo pulmonar (TEP) (0,1 %) (35). La presencia y la relevancia clínica de EHIT (*endothermal heat induced thrombosis*) siguen siendo inciertas (1,4 %) (36). Existe controversia sobre la indicación de anticoagulación en EHIT de tipo 3 (trombo que ocupa > 50 % de la luz de la vena femoral común) (37) o solo en EHIT IV (ocupación completa) (10). Dado que cursa con clínica de TVP, el paciente debe ser remitido a urgencia hospitalaria / CV para su evaluación mediante la realización de una ecografía Doppler.

Complicaciones tras la ablación química del eje safeno con cianoacrilato (Glue)

- Complicaciones frecuentes: reacción local de la piel subyacente, descrita como flebitis en muchos estudios (0,5-20,0 %) (38). Otras complicaciones transitorias, benignas y autolimitadas son las hiperpigmentaciones (1,6-3,0 %), los hematomas (1,4-1,6 %) y las parestesias (0-2,0 %) (10).
- Se ha descrito como *infrecuente* la aparición de una reacción granulomatosa local. Se requieren más estudios para conocer su alcance, su relevancia clínica y su incidencia real. Otras complicaciones infrecuentes son: TVP (0,5-3,5 %) y la protrusión del cianoacrilato en el sistema venoso profundo o EGIT

(endovenous glue induced thrombosis) (1,4-5,8 %) (10,39). En caso de sospecha clínica de TVP, ha de remitirse a urgencia hospitalaria / CV para su evaluación mediante la realización de ecografía Doppler.

Complicaciones tras la ablación química del eje safeno con espuma (FOAM)

- Complicaciones frecuentes: hiperpigmentación (10,0-15,0 %), *matting* (< 10 %) y TVS (5,9-13,7 %) (10,40).
- Complicación infrecuente: TVP (< 0,6 %) (10). Otras complicaciones severas, pero autolimitadas, son los eventos neurológicos descritos tipo migrañas, alteraciones visuales, disestesias o cefaleas (10). En caso de sospecha clínica de TVP, ha de remitirse a urgencia hospitalaria / CV para su evaluación mediante la realización de ecografía Doppler.

Complicaciones tras la ablación mecánico-química del eje safeno (MOCA)

- Complicaciones frecuentes: induraciones locales (12-28 %), hematomas (1-11 %) e hiperpigmentación (5 %) (18).
- Complicaciones infrecuentes: TVS (2-13 %) y TVP (0-1 %) (18). En caso de sospecha clínica de TVP, ha de remitirse a urgencia hospitalaria / CV para su evaluación mediante la realización de ecografía Doppler.

Seguimiento a largo plazo

La recurrencia de las venas varicosas es frecuente y supone un impacto negativo en la calidad de vida del paciente (10). Las venas recurrentes tras la cirugía (REVAS, en sus siglas en inglés) (41) se han definido como varices clínicamente visibles y de nueva aparición tras la cirugía de varices. Este término ha sido reemplazado por PREVAIT (presencia de varices tras el tratamiento intervencionista) para incluir

venas persistentes o venas de nueva aparición, independientemente de su causa.

La recurrencia de venas varicosas suele acompañarse de signos y síntomas evidentes, pero requiere de una valoración mediante ecografía Doppler para confirmar la sospecha clínica y, por tanto, ha de derivarse al CV.

El reflujo recurrente suele hacerse clínicamente relevante a partir de los 3-5 años (42) y requiere de estudios complementarios para ver la naturaleza y la fuente de la recurrencia (persistencia de venas varicosas, reaparición de venas varicosas por recanalización tras técnicas ablativas, neovascularización tras CHIVA o *stripping* o progresión de la enfermedad en nuevos sitios).

Existe una serie de factores de riesgo de venas recurrentes (43), como: edad avanzada, sexo femenino, bipedestación prolongada, índice de masa corporal elevado, varices previas recurrentes, insuficiencia venosa pélvica (común en mujeres multíparas) y la insuficiencia venosa profunda.

Desde el inicio de los síntomas de insuficiencia venosa superficial, el paciente ha de ser el principal implicado en adquirir una serie de hábitos saludables de vida. El tratamiento quirúrgico de la insuficiencia venosa superficial es menos efectivo si no se tiene en cuenta un enfoque global de la EVC. Hay que asesorar al paciente sobre la importancia de las modificaciones a realizar en el estilo de vida (44) (deambulación diaria, evitar la bipedestación prolongada, reposo con piernas elevadas, evitar exposición al calor, control del peso y autocuidado de la piel de las extremidades inferiores) como parte del seguimiento de la EVC.

Resulta necesario un seguimiento periódico por parte del MF con el fin de detectar las posibles complicaciones (varicorragias, úlceras, procesos trombóticos, recurrencia de varices, etc.) que necesiten tratamiento o derivación a CV (45).

RECOMENDACIONES FINALES

- La decisión de la técnica quirúrgica más indicada debe ser individualizada, basada en un estudio hemodinámico previo mediante una ecografía Doppler.
- Es importante realizar una valoración individual para la tromboprofilaxis.
- Los pacientes con alto riesgo de ETEV (TVP previa, trombofilia conocida, obesidad, neoplasia activa, cirugías concomitantes o marcadores inflamatorios elevados preoperatoriamente) podrían beneficiarse de la tromboprofilaxis durante 7-10 días en el posoperatorio inmediato.
- Se recomienda el uso de la terapia compresiva en pacientes intervenidos por insuficiencia venosa superficial del eje safeno (mediante espuma, endoablación del tronco safeno, técnica de *stripping* o flebectomías extensas).
- Se recomienda que la duración de la terapia compresiva deba decidirse de forma individual.
- La deambulación y el ejercicio precoz de manera progresiva, facilitados por las nuevas técnicas ambulatorias, permiten la recuperación más temprana sin necesidad de pautas analgésicas complejas.
- La duración de la incapacidad temporal tras una intervención de varices depende del tipo de intervención (abordaje abierto o percutáneo) y de la localización del procedimiento (safena mayor o menor).
- La mayoría de las complicaciones tras el tratamiento quirúrgico son benignas y autolimitadas y necesitan exclusivamente tratamiento sintomático.
- En caso de sospecha clínica de TVP, debe remitirse a urgencia hospitalaria / cirugía vascular para la realización de una ecografía Doppler.

- La recurrencia de venas varicosas después de una cirugía requiere de una valoración mediante ecografía Doppler.
- Tras un tratamiento quirúrgico de varices es fundamental insistir en las modificaciones del estilo de vida y realizar un seguimiento periódico por el MF con el fin de detectar posibles complicaciones.

ANEXO 1. Integrantes del Grupo de Trabajo de Vasculopatías de SEMERGEN

- Aguado Castaño, Ana Carlota. Centro de Salud Parque Lo Morant, Alacant.
- Babiano Fernández, Miguel Ángel. Centro de Salud Argamasilla de Calatrava. Calatrava, Ciudad Real.
- Bonany Pagès, Maria Antònia. Medicina privada. Girona.
- Caballer Rodilla, Julia. Centro de Salud de Algete. Algete, Madrid.
- Cabrera Ferriols, María Ángeles. Centro de Salud de Sant Vicent del Raspeig I. Sant Vicent del Raspeig, Alacant.
- Carrasco Carrasco, Eduardo. Centro de Salud de Abarán. Abarán, Murcia.
- Frías Vargas, Manuel. Centro de Salud San Andrés. Madrid.
- Fuertes Domínguez, Diana. Centro de Salud Eras del Bosque. Palencia.
- Gil Gil, Inés. Centro de Salud de Vielha. Vielha, Lleida.
- López Téllez, Antonio. Centro de Salud Puerta Blanca. Málaga.
- Padilla Sáez, Alicia. Centro de Salud Sant Vicent del Raspeig I. Sant Vicent del Raspeig, Alacant.
- Parra Valderrama, Adriana. UGC La Lobilla. Estepona, Málaga.
- Peiró Morant, Juan. Centro de Salud Ponent. Iles Balears.
- Pérez Vázquez, Estrella. Centro de Salud de Vielha. Vielha, Lleida.
- Piera Carbonell, Ana. Centro de Salud Naranco. Oviedo.

- Pietrosanto, Teresa. Centro de Salud de Sant Vicent del Raspeig I. Sant Vicent del Raspeig, Alacant.
- Ramírez Torres, José Manuel. Centro de Salud Puerta Blanca. Málaga.
- Ruiz Calzada, Marta. Centro de Salud Simancas. Arroyo de la Encomienda, Valladolid.
- Vázquez Gómez, Natividad. Centro de Salud Auxiliar Moncofa. Moncofa, Castelló.

BIBLIOGRAFÍA

1. Eklof B, Perrin M, Delis K, et al. Updated terminology of chronic venous disorders: the Vein Term Transatlantic Interdisciplinary Consensus Document. *J Vasc Surg* 2009;49:498-501. DOI: 10.1016/j.jvs.2008.09.014
2. Bellmunt S, Miquel C, Reina L, et al. La insuficiencia venosa crónica en el Sistema Nacional de Salud. Diagnóstico, indicaciones quirúrgicas y priorización de listas de espera. Documento de la Sociedad Española de Angiología y Cirugía Vascul ar (SEACV) y del Capítulo de Flebología y Linfología de la SEACV. *Angiologia* 2013;65(2):61-71. DOI: 10.1016/j.angio.2012.12.001
3. Giménez-Gaibar A. Indicaciones y resultados de la cirugía de varices. Técnica convencional. *Angiologia* 2006;58(Supl.2):S3-10.
4. Robertson L, Lee AJ, Evans CJ, et al. Incidence of chronic venous disease in the Edinburgh Vein Study. *J Vasc Surg: Venous and Lymph Dis* 2013;1(1):59-67. DOI: 10.1016/j.jvsv.2012.05.006
5. Torres Blanco A, Iborra Ortega E, Altable García M. Registro de actividades de la Sociedad Española de Angiología y Cirugía Vascul ar, año 2018. *Angiologia* 2020;72(3):145-59. DOI: 10.20960/angiologia.00149

6. Arroyo Bielsa A, Leiva Hernando L, Fletes Lacayo JC. Estado actual de las técnicas endoablativas en el tratamiento de la insuficiencia venosa superficial. *Angiologia* 2017;69(2):103-10. DOI: 10.1016/j.angio.2016.06.003
7. Tagarro Villaalba S, Juan Samsó J, Escribano Ferrer JM, et al. Tratamiento quirúrgico. En: Ibáñez Esquembre V. Libro blanco sobre patología venosa y linfática. 1.ª edición. Madrid: Editores Médicos; 2014. p.115-70.
8. Tagarro Villaalba S, Juan Samsó J, Escribano Ferrer JM, et al. Varices. En: Ibáñez Esquembre V. Libro blanco sobre patología venosa y linfática. 1.ª edición. Madrid: Editores Médicos; 2014. p. 99-103.
9. Lafrati MD. Varicose Veins: Surgical treatment. En: Sidawy AN, Perler BA (editors). *Rutherford's Vascular Surgery and Endovascular Therapy*. 10th edition. United Kingdom: Elsevier; 2022. p.2031-46.
10. De Maeseneer MG, Kakkos SK, Aherne T, et al. European Society for Vascular Surgery (ESVS) 2022 Clinical Practice Guidelines on the Management of Chronic Venous Disease of the Lower Limbs. *Eur J Vasc Endovasc Surg* 2022;63(2):184-267. DOI: 10.1016/j.ejvs.2021.12.024
11. MacKenzie RK, Allan PL, Ruckley CV, et al. The effect of long saphenous vein stripping on deep venous reflux. *Eur J Vasc Endovasc Surg* 2004;28(1):104-7. DOI: 10.1016/j.ejvs.2004.03.009
12. Rasmussen L, Lawaetz M, Serup J, et al. Randomized clinical trial comparing endovenous laser ablation, radiofrequency ablation, foam sclerotherapy, and surgical stripping for great saphenous varicose veins with 3-year follow-up. *J Vasc Surg Venous Lymphat Disord* 2013;1(4):349-56. DOI: 10.1016/j.jvsv.2013.04.008
13. Carradice D, Mekako AI, Hatfield J, et al. Randomized clinical trial of concomitant or sequential phlebectomy after

- endovenous laser therapy for varicose veins. *Br J Surg* 2009;96(4):369-75. DOI: 10.1002/bjs.6556
14. García-Madrid C, Pastor Manrique JO, Gómez Blasco F, et al. Nuevos avances en el tratamiento de las varices: Radiofrecuencia endovenosa VNUS Closure®. *Cir Esp* 2011;89(7):420-6. DOI: 10.1016/j.ciresp.2011.04.010
 15. Gloviczki P, Lawrence PF, Wasan SM, et al. The 2023 Society for Vascular Surgery, American Venous Forum, and American Vein and Lymphatic Society Clinical Practice Guidelines for the Management of Varicose Veins of the Lower Extremities. Part II. *J Vasc Surg Venous Lymphat Disord* 2024;12:101670. DOI: 10.1016/j.jvsv.2023.08.011
 16. Tagarro Villaalba S, Juan Samsó J, Escribano Ferrer JM, et al. Tratamiento quirúrgico. En: Ibáñez Esquembre V. Libro blanco sobre patología venosa y linfática. 1.ª edición. Madrid: Editores Médicos; 2014. p. 136-41.
 17. Sadek M, Kabnick LS. Varicose Veins: Endovenous ablation and sclerotherapy. *Rutherford's Vascular Surgery and Endovascular Therapy*. 10th edition. Reino Unido: Elsevier; 2022. p. 2049-62.
 18. Vos CG, Ünlü Ç, Bosma J, et al. A systematic review and meta-analysis of two novel techniques of nonthermal endovenous ablation of the great saphenous vein. *J Vas Surg Venous Lymphat Disord* 2017;5(6):880-96. DOI: 10.1016/j.jvsv.2017.05.022
 19. García-Carpintero E, Carmona M, Chalco-Orrego JP, et al. Systematic review and meta-analysis of endovenous cyanoacrylate adhesive ablation for incompetent saphenous veins. *J Vasc Surg Venous Lymphat Disord* 2020;8(2):287-96. DOI: 10.1016/j.jvsv.2019.09.010
 20. Eroglu E, Yasim A. A Randomized Clinical Trial Comparing N-Butyl Cyanoacrylate, Radiofrequency Ablation and Endovenous Laser Ablation for the Treatment of Superficial

- Venous Incompetence: Two Year Follow up Results. *Eur J Vasc Endovasc Surg* 2018;56(4):553-60. DOI: 10.1016/j.ejvs.2018.05.028
21. Puggioni A, Marks N, Hingorani A, et al. The safety of radiofrequency ablation of the great saphenous vein in patients with previous venous thrombosis. *J Vasc Surg* 2009;49(5):1248-55. DOI: 10.1016/j.jvs.2008.12.016
 22. Lurie F, Kistner RL. Pretreatment elevated D-dimer levels without systemic inflammatory response are associated with thrombotic complications of thermal ablation of the great saphenous vein. *J Vasc Surg Venous Lymphat Disord* 2013;1(2):154-8. DOI: 10.1016/j.jvsv.2012.09.002
 23. Keo HH, Knoechel J, Spinedi L, et al. Thromboprophylaxis practice after outpatient endovenous thermal ablation. *J Vasc Surg Venous Lymphat Disord* 2021;9(4):916-24. DOI: 10.1016/j.jvsv.2020.10.007
 24. Uthoff H, Holtz D, Broz P, et al. Rivaroxaban for thrombosis prophylaxis in endovenous laser ablation with and without phlebectomy. *J Vasc Surg Venous Lymphat Disord* 2017;5(4):515-23. DOI: 10.1016/j.jvsv.2016.12.002
 25. Huang TW, Chen SL, Bai CH, et al. The optimal duration of compression therapy following varicose vein surgery: a meta-analysis of randomized controlled trials. *Eur J Vasc Endovasc Surg* 2013;45(4):397-402. DOI: 10.1016/j.ejvs.2013.01.030
 26. El-Sheikha J, Nandhra S, Carradice D, et al. Compression regimes after endovenous ablation for superficial venous insufficiency. A survey of members of the Vascular Society of Great Britain and Ireland. *Phlebology* 2016;31(1):16-22. DOI: 10.1177/0268355514567732
 27. Mansilha A, Sousa J. Benefits of venoactive drug therapy in surgical or endovenous treatment for varicose veins: a systematic review. *Int Angiol* 2019;38(4):291-8. DOI: 10.23736/S0392-9590.19.04216-0

28. Lurie F. Advanced Stages of Chronic Venous Disease: Evolution of Surgical Techniques and Advantages of Associated Medical Treatment. *Adv Ther* 2020;37(Suppl.1): 6-12.
29. Rasmussen LH, Lawaetz M, Bjoern L, et al. Randomized clinical trial comparing endovenous laser ablation, radiofrequency ablation, foam sclerotherapy and surgical stripping for great saphenous varicose veins. *Br J Surg* 2011;98(8):1079-87. DOI: 10.1002/bjs.7555
30. Mohamed AH, Leung C, Wallace T, et al. A Randomized Controlled Trial of Endovenous Laser Ablation Versus Mechanochemical Ablation with ClariVein in the Management of Superficial Venous Incompetence (LAMA Trial). *Ann Surg* 2021;273(6):e188-95. DOI: 10.1097/SLA.0000000000003749
31. Sánchez Galán L, Carbajo Sotillo MD, Caballero González C, et al. Instituto Nacional de la Seguridad Social. Manual de Tiempos Óptimos de Incapacidad Temporal. 4.ª edición. Madrid: Instituto Nacional de la Seguridad Social; 2017 [actualizado: 4 de enero de 2018; citado: 15 de noviembre de 2023]. Disponible en <https://www.seg-social.es/wps/portal/wss/internet/Conocenos/Publicaciones/28156/47075/62e20eb4-bd64-47cb-a4ac-b55b39428d9f>
32. Jawourucka-Kaczorowsha A, Oszhkinis G, Huber J, et al. Saphenous vein stripping surgical technique and frequency of saphenous nervous injury. *Phlebology* 2015;30(3):210-6. DOI: 10.1177/0268355514539316
33. Bellmunt-Montoya S, Escribano JM, Pantoja Bustillos PE, et al. CHIVA method for the treatment of chronic venous insufficiency. *Cochrane Database Syst Rev* 2021;9(9):CD009648. DOI: 10.1002/14651858.CD009648.pub4
34. Olivencia JA. Complications of ambulatory phlebectomy: a review of 4000 consecutive cases. *Am J Cosmet Surg* 2000;17(3):161-5. DOI: 10.1177/074880680001700306

35. Pan Y, Zhao J, Mei J, et al. Comparison of endovenous laser ablation and high ligation and stripping for varicose vein treatment: a meta-analysis. *Phlebology* 2014;29(2):109-19. DOI: 10.1177/0268355512473911
36. Healy DA, Kimura S, Power D, et al. A Systematic Review and Meta-analysis of Thrombotic Events Following Endovenous Thermal Ablation of the Great Saphenous Vein. *Eur J Vasc Endovasc Surg* 2018;56(3):410-24. DOI: 10.1016/j.ejvs.2018.05.008
37. Kabnick LS, Sadek M, Bjarnason H, et al. Classification and treatment of endothermal heat-induced thrombosis: Recommendations from the American Venous Forum and the Society for Vascular Surgery. *Phlebology* 2021;36(1):8-25. DOI: 10.1177/0268355520953759
38. Parsi K, Roberts S, Kang M, et al. Cyanoacrylate closure for peripheral veins: Consensus document of the Australasian College of Phlebology. *Phlebology* 2020;35(3):153-75. DOI: 10.1177/0268355519864755
39. Cho S, Gibson K, Lee SH, et al. Incidence, classification, and risk factors of endovenous glue-induced thrombosis after cyanoacrylate closure of the incompetent saphenous vein. *J Vasc Surg Venous Lymphat Disord* 2020;8(6):991-8. DOI: 10.1016/j.jvsv.2020.01.009
40. Lim SY, Tan JX, D'Cruz RT, et al. Catheter-directed foam sclerotherapy, an alternative to ultrasound-guided foam sclerotherapy for varicose vein treatment: A systematic review and meta-analysis. *Phlebology* 2020;35(6):369-83. DOI: 10.1177/0268355519898309
41. Perrin MR, Labropoulos N, Leon LR. Presentation of the patient with recurrent varices after surgery (REVAS). *J Vasc Surg* 2006;43(2):327-34. DOI: 10.1016/j.jvs.2005.10.053
42. De Maeseneer MG, Vandebroek CP, Hendriks JM, et al. Accuracy of Duplex Evaluation One Year after Varicose Vein

- Surgery to Predict Recurrence at the Sapheno-Femoral Junction after Five Years. *Eur J Vasc Endovasc Surg* 2005;29(3):308-12. DOI: 10.1016/j.ejvs.2004.11.014
43. Versteeg MPT, Macfarlane J, Hill GB, et al. The natural history of ultrasound-detected recurrence in the groin following saphenofemoral treatment for varicose veins. *J Vasc Surg Venous Lymphat Disord* 2016;4(3):293-300.e2. DOI: 10.1016/j.jvsv.2016.02.006
44. Gürdal Karakelle S, Ipek Y, Tulin O, et al. The efficiency of exercise training in patients with venous insufficiency: A double blinded, randomized controlled trial. *Phlebology* 2021;36(6):440-9. DOI: 10.1177/0268355520985759
45. Ramírez Torres JM, Caballer Rodilla J, Frías Vargas M, et al. Enfermedad venosa crónica en los nuevos tiempos. Propuesta Venocheck. *Medicina de Familia. SEMERGEN* 2022;48(5):344-55. DOI: 10.1016/j.semerg.2022.03.008

