



Caso Clínico

Hematoma intramural persistente secundario a la disección de la arteria carótida interna

Persistent intramural hematoma secondary to an internal carotid artery dissection

Andrea Muñoz Chimbo, Guillermo Núñez de Arenas Baeza, Francisco Diéguez Rascón, Javier Moreno Machuca, Ester Castillo Martínez

Servicio de Angiología, Cirugía Vasculay Endovascular. Clínica Lucq. Sevilla

Resumen

Introducción: la disección de la arteria carótida interna en pacientes con accidente cerebro vascular isquémico se diagnostica cada vez más. En adultos jóvenes representa un 20-25 %. Aún no se ha establecido un consenso respecto al diagnóstico y al tratamiento.

Caso clínico: un hombre de 44 años presentó súbitamente cefalea junto a déficit motor y sensitivo en el miembro superior izquierdo después de realizar ejercicio físico. En la resonancia magnética se observó un infarto en el territorio de la arteria cerebral media derecha con transformación hemorrágica. En el angio TC de los troncos supraaórticos se observó un hematoma trombosado en la luz falsa de la disección de la carótida interna derecha. El paciente se recuperó espontáneamente. Al principio se mantuvo una actitud conservadora, pero al año de seguimiento hubo una progresión del hematoma que produjo una estenosis > 75 % de la arteria carótida interna derecha. Fue entonces cuando se optó por el implante de un *stent* no recubierto a este nivel.

Discusión: el diagnóstico y el tratamiento temprano de la disección carotídea permiten evitar secuelas neurológicas incapacitantes. Para pacientes con disección carotídea se recomienda el seguimiento con ecografía Doppler semestral durante los primeros años.

Palabras clave:
Arteria carótida.
Disección. *Stent*.

Abstract

Introduction: dissection of the internal carotid artery in patients who suffered an ischemic stroke is increasingly being diagnosed. In young adults it represents 20-25 %. No consensus has been established regarding diagnosis and treatment.

Case report: a 44-year-old man presented a sudden headache with motor and sensory deficits in the left upper limb after doing physical exercise. On the MRI scan revealed an infarction in the right middle cerebral artery with a hemorrhagic transformation. CT angiography of the supra-aortic trunks showed a thrombosed hematoma in the false lumen of the right internal carotid dissection. The patient made a spontaneous recovery. At first, we maintained a conservative attitude but after one year of monitoring, there was progression of the hematoma producing a stenosis > 75 % of the right internal carotid artery. At this point it was decided to implant an uncovered *stent* at this level.

Discussion: early diagnosis and treatment of carotid dissection makes possible preventing disabling neurological sequelae. In patients with carotid dissection it is recommended a biannual monitoring with a doppler ultrasound during the first years.

Keywords:
Carotid artery.
Dissection. *Stent*.

Recibido: 14/12/2021 • Aceptado: 09/01/2022

Conflicto de interés: los autores declaran no tener conflicto de interés.

Muñoz Chimbo A, Núñez de Arenas Baeza G, Diéguez Rascón F, Moreno Machuca J, Castillo Martínez E. Hematoma intramural persistente secundario a la disección de la arteria carótida interna. *Angiología* 2022;74(4):177-180

DOI: <http://dx.doi.org/10.20960/angiologia.00377>

Correspondencia:

Andrea Muñoz Chimbo.
Clínica Lucq. Avenida Ramón Carande, 5.
41013 Sevilla
e-mail: andrevero77@gmail.com

INTRODUCCIÓN

La disección de la arteria carótida se produce en el 20-25 % de adultos jóvenes con accidentes cerebrovasculares (1). Es consecuencia del desgarro o de la rotura íntimo medial y crea un falso lumen de la pared arterial que permite que el flujo de sangre a presión desarrolle un hematoma intramural (2). Puede ocasionar estenosis o trombosis hasta una hipoperfusión o una embolización distal, lo que puede provocar un evento isquémico (3).

La etiología puede ser espontánea o secundaria debido a traumatismos cerrados o por movimientos rápidos de la cabeza en relación con el cuello (4). Los pacientes suelen ser asintomáticos, pero en ocasiones manifiestan cefalea, síndrome parcial de Horner, parálisis del nervio craneal o isquemia cerebral, según la localización de la lesión (5). La resolución completa o la estabilidad luminal se esperan en el 82 % de los casos en el primer año (6).

CASO CLÍNICO

Un hombre de 44 años con antecedentes de hipertensión arterial y fumador presentó de manera súbita cefalea, déficit motor y sensitivo del miembro superior izquierdo tras una hora practicando *spinning*. Acudió al servicio de urgencias, donde se realizó una tomografía computarizada de cráneo en la que no se observaron anomalías. En la resonancia

magnética cerebral, en cambio, se observó un infarto agudo en el territorio de la arteria cerebral media derecha con transformación hemorrágica. Se recomendó antiagregación simple, anticoagulación profiláctica y control estricto de la tensión arterial. El paciente se recuperó clínicamente sin secuelas neurológicas y en el angio TC de los troncos supraaórticos (TSA), realizado a la semana del evento, se identificó la disección de la arteria carótida interna derecha (ACID) a nivel del tercio proximal con un hematoma intramural y con una reducción de la luz vascular aproximadamente de un 30 %. Se mantuvo una actitud expectante al no existir cambios clínicos o datos de disección activa complicada como progresión de la disección del hematoma intramural o una reducción importante de la luz vascular.

Acudió a revisiones periódicas y, tras un año de evolución, el paciente permaneció asintomático. Sin embargo, el hematoma intramural progresó y ocasionó una estenosis severa de > 75 % de la luz ACID distal con velocidades de pico sistólico 295 cm/s y velocidades de pico diastólico de 105 cm/s en la ecografía Doppler de TSA (Fig. 1). El diagnóstico se confirmó mediante angio TC. Debido a la fragilidad de la pared arterial disecada por el hematoma, a la localización distal de la lesión en ACID y sin un abordaje quirúrgico apropiado se decidió realizar un tratamiento endovascular. Se procedió, bajo anestesia general, al implante del *stent* Protégé™ RX (Medtronic) de 10 × 7 × 40 mm en la ACID mediante control angiográfico (Figs. 2A y B) sin angioplastia posterior al implante. Se optó

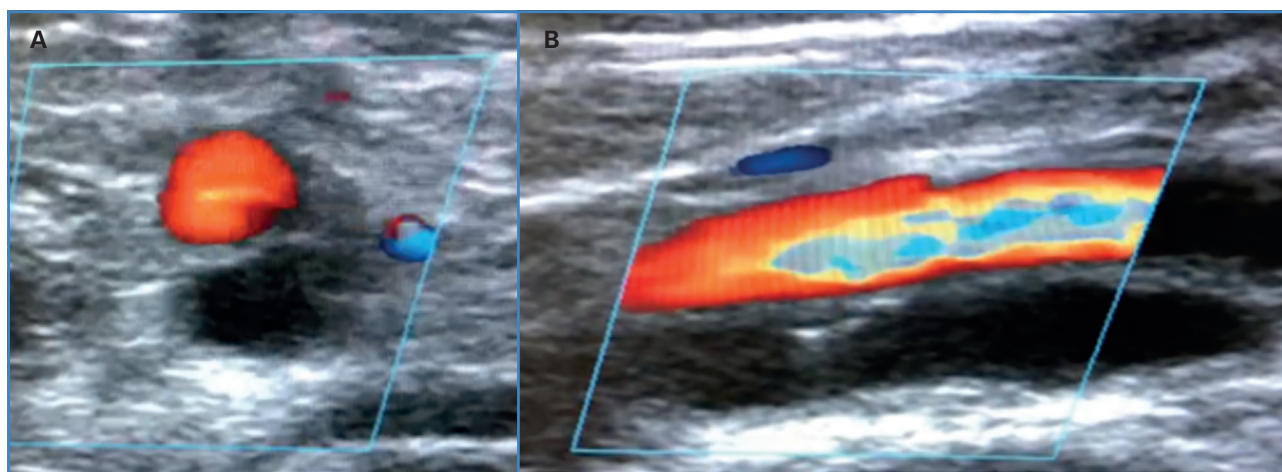


Figura 1. Color de la ACID en la ecografía Doppler. Corte arterial transversal y longitudinal en el que se identifica un hematoma intramural en la luz falsa y el flujo turbulento en la luz verdadera.

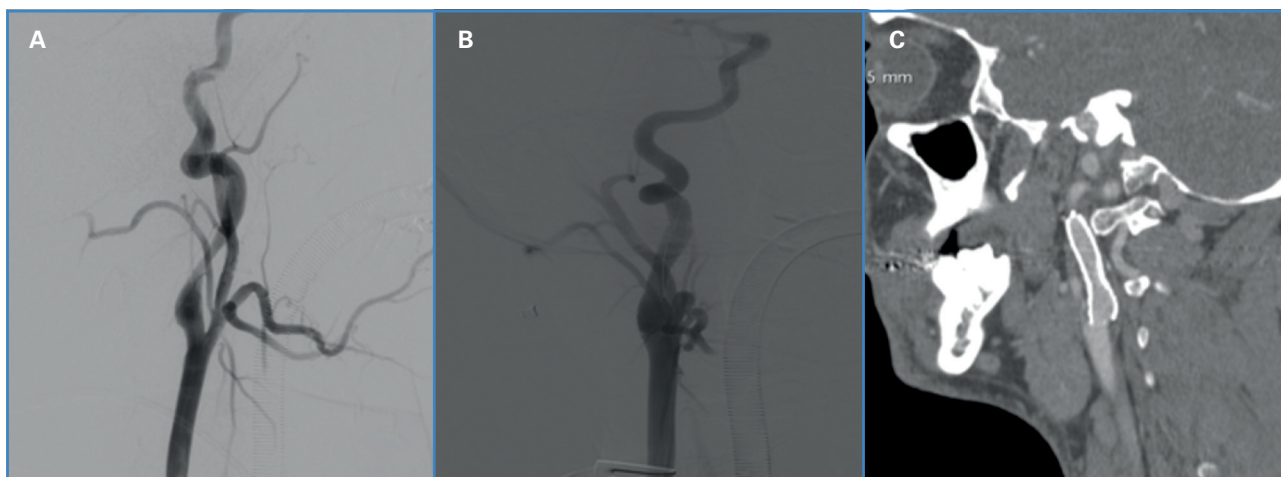


Figura 2. A. Arteriografía TSA. Disección de ACID con estenosis luminal, alargada y cónica (en forma de llama) con recuperación de la luz carotídea distal. B. Angiografía posterior al implante de stent en la ACID en la que se observa permeabilidad y calibre arterial adecuado. C. Angio TC TSA en el que se observa permeabilidad intra-stent en la ACID.

por un abordaje transcervical con inversión de flujo. El posoperatorio transcurrió sin complicaciones. En el seguimiento en consulta el paciente permaneció asintomático y se mantuvo la antiagregación doble durante 6 meses y posteriormente antiagregación simple. No se observó reestenosis en el control ecográfico y tomográfico (Fig. 2C) a dos años de seguimiento.

DISCUSIÓN

La disección carotídea debe sospecharse en adultos jóvenes que sufren un accidente cerebrovascular agudo. Las pruebas diagnósticas de alta fiabilidad, como el angio TC o el angio RNM, permiten un diagnóstico más certero.

La tomografía computarizada cerebral no es lo suficientemente sensible como para detectar lesiones isquémicas agudas, mientras que la angio RNM de alta resolución identifica la pared arterial y el lumen con más precisión (6). Una prueba de imagen útil, tanto en el diagnóstico como en el seguimiento, es la ecografía Doppler de los TSA, que valora los cambios hemodinámicos de estenosis u oclusión y que, ocasionalmente en modo B, identifica el hematoma intraluminal y el colgajo intimal como un doble lumen (6,7). El método diagnóstico de referencia es la angiografía, ya que permite identificar la disección carotídea y observar el vaso en forma de llama con la estenosis resultante, lo que, además, es útil para el tratamiento (7).

El diagnóstico precoz de esta patología poco común es crucial para establecer el mejor tratamiento y evitar eventos neurológicos importantes y devastadores. Para pacientes con disección carotídea recomendamos la realización semestral de una ecografía Doppler en los primeros años.

Ante la estabilidad clínica y la ausencia de datos de complicación neurológica, y a que la mayoría de los casos de disección cerebrovascular suele sanar espontáneamente, inicialmente se prefirió mantener una actitud expectante (8). Se mantuvo, junto con el manejo de factores de riesgo, un tratamiento médico con el fin de prevenir complicaciones tromboembólicas, aunque la terapia adecuada es controvertida (6). No se consideró el uso inicial de agentes trombolíticos ante el riesgo de expansión del hematoma subintimal de la disección o sangrado subaracnoideo (8).

El manejo quirúrgico o endovascular debe plantearse en casos de estenosis significativa sintomáticas o con progresión de la estenosis durante el seguimiento (3,6,8). En este contexto, con un mejor perfil de riesgo y ante una anatomía favorable, se prefirió el tratamiento endovascular mediante el uso de *stent*.

BIBLIOGRAFÍA

- Engelter ST, Traenka C, Von Hessling A, Lyrer PA. Diagnosis and treatment of cervical artery dissection. *Neurol Clin* 2015;33(2):421-41. DOI: 10.1016/j.ncl.2014.12.002

2. Rodallec MH, Marteau V, Gerber S, Desmottes L, Zins M. Craniocervical arterial dissection: spectrum of imaging findings and differential diagnosis. *Radiographics* 2008;28:1711-28. DOI: 10.1148/rg.286085512
3. Stapf C, Elkind MS, Mohr JP. Carotid artery dissection. *Annu Rev Med* 2000;51:329-47. DOI: 10.1146/annurev.med.51.1.329
4. Hufnagel A, Hammers A, Schönle PW, Bohm KD, Leonhardt G. Stroke following chiropractic manipulation of the cervical spine. *J Neurol* 1999;246(8):683-8. DOI: 10.1007/s004150050432
5. Ariza Á. Disección espontánea de las arterias carótida y vertebral. Diagnóstico por ultrasonido doppler. Serie de casos. *Rev Colomb Radiol* 2012;23(3):3535-40.
6. Naggara O, Edjlali-Goujon M, Bodiguel E, Pierre M, Trystram D, Rodríguez-Regent C, et al. Carotid Artery Dissection. En: Saba L, Raz E, editores. *Neurovascular imaging: From Basics to Advanced Concepts*. New York: Springer; 2016. p. 115-38. DOI: 10.1007/978-1-4614-9029-6_16
7. Hakimi R, Sivakumar S. Imaging of Carotid Dissection. *Curr Pain Headache Rep* 2019;23(1):2. DOI: 10.1007/s11916-019-0741-9
8. Mohan IV. Current optimal assessment and management of carotid and vertebral spontaneous and traumatic dissection. *Angiology* 2014;65(4):274-83. DOI: 10.1177/0003319712475154